This is a digital copy of a book that was preserved for generations on library shelves before it was carefully scanned by Google as part of a project to make the world's books discoverable online.

It has survived long enough for the copyright to expire and the book to enter the public domain. A public domain book is one that was never subject to copyright or whose legal copyright term has expired. Whether a book is in the public domain may vary country to country. Public domain books are our gateways to the past, representing a wealth of history, culture and knowledge that's often difficult to discover.

Marks, notations and other marginalia present in the original volume will appear in this file - a reminder of this book's long journey from the publisher to a library and finally to you.

Usage guidelines

Google is proud to partner with libraries to digitize public domain materials and make them widely accessible. Public domain books belong to the public and we are merely their custodians. Nevertheless, this work is expensive, so in order to keep providing this resource, we have taken steps to prevent abuse by commercial parties, including placing technical restrictions on automated querying.

We also ask that you:

+ *Make non-commercial use of the files* We designed Google Book Search for use by individuals, and we request that you use these files for personal, non-commercial purposes.
+ *Refrain from automated querying* Do not send automated queries of any sort to Google's system: If you are conducting research on machine translation, optical character recognition or other areas where access to a large amount of text is helpful, please contact us. We encourage the use of public domain materials for these purposes and may be able to help.
+ *Maintain attribution* The Google "watermark" you see on each file is essential for informing people about this project and helping them find additional materials through Google Book Search. Please do not remove it.
+ *Keep it legal* Whatever your use, remember that you are responsible for ensuring that what you are doing is legal. Do not assume that just because we believe a book is in the public domain for users in the United States, that the work is also in the public domain for users in other countries. Whether a book is still in copyright varies from country to country, and we can't offer guidance on whether any specific use of any specific book is allowed. Please do not assume that a book's appearance in Google Book Search means it can be used in any manner anywhere in the world. Copyright infringement liability can be quite severe.

About Google Book Search

Google's mission is to organize the world's information and to make it universally accessible and useful. Google Book Search helps readers discover the world's books while helping authors and publishers reach new audiences. You can search through the full text of this book on the web at `http://books.google.com/`

LANE

MEDICAL LIBRARY

SEAL OF THE LELAND STANFORD JUNIOR UNIVERSITY
SEMPER VIRENS
1885

HENRY LEE DODGE MEMORIAL

TRAITÉ

DES

MALADIES CHIRURGICALES

D'ORIGINE CONGÉNITALE

Droits de traduction et de reproduction réservés.

TRAITÉ

DES

MALADIES CHIRURGICALES

D'ORIGINE CONGÉNITALE

PAR

LE Dr E. KIRMISSON

Professeur agrégé de la Faculté de Médecine
Chirurgien de l'Hôpital Trousseau
Membre de la Société de Chirurgie
Membre correspondant de l'*American Orthopædic Association*

AVEC 312 FIGURES DANS LE TEXTE ET DEUX PLANCHES EN COULEURS

PARIS

MASSON ET Cie, ÉDITEURS

LIBRAIRES DE L'ACADÉMIE DE MÉDECINE

120, BOULEVARD SAINT-GERMAIN

1898

·1761
K59
1898

A MON MAITRE

M. LE PROFESSEUR GUYON

MEMBRE DE L'INSTITUT

Témoignage de mon respect

et de ma reconnaissance

27405

PRÉFACE

Cet ouvrage résume une partie des leçons que j'ai faites pendant les huit années que j'ai passées comme chirurgien des Enfants-Assistés, de 1890 à 1898. J'y traite seulement des *Maladies chirurgicales d'origine congénitale.* Si les circonstances me le permettent, j'ai l'intention de réunir en un second volume ce qui a trait aux *Difformités acquises*, c'est-à-dire d'origine pathologique.

Je dois tout d'abord au lecteur l'explication du titre que j'ai choisi. Sans doute il est bon nombre de difformités ou d'affections qui existent au moment même de la naissance; de ce nombre sont le pied bot, le bec-de-lièvre, l'encéphalocèle, le spina-bifida, etc. Mais il en est d'autres qui se produisent, ou du moins, qui se manifestent plus ou moins longtemps après la naissance, par suite d'une disposition congénitale. Elles sont bien congénitales par leur origine, mais non par l'époque de leur apparition. Ainsi, les hernies inguinales : C'est la persistance du canal vagino-péritonéal qui est la raison de leur existence; mais souvent elles ne se produisent que plusieurs années après la naissance, parfois même seulement dans la puberté. De même pour les kystes dermoïdes : L'enclavement d'un bourgeon épidermiqne dans la profondeur des tissus, qui est leur origine première, remonte à la vie intra-utérine. Mais,

habituellement, c'est à la puberté seulement que ces productions pathologiques se développent et deviennent l'origine de difformités. La même réflexion s'applique aux luxations congénitales de la hanche; dans l'immense majorité des cas, rien d'anormal n'est reconnu de ce côté au moment de la naissance. C'est seulement quand l'enfant fait ses premiers pas que la difformité est reconnue; et plus tard, elle se complète et s'aggrave sous l'influence de la marche et de la station. Songeant à ces diverses circonstances, il m'a paru que l'épithète de *maladies chirurgicales d'origine congénitale* était beaucoup plus compréhensive, et s'appliquait beaucoup mieux à la généralité des cas, que celle de *maladies congénitales* seulement.

On voit, d'après ce qui précède, que les affections que nous étudions ici se divisent en deux groupes : les unes existent au moment de la naissance, les autres se produisent plus ou moins longtemps après, comme suite de la persistance d'une disposition remontant à la vie intra-utérine, et, par suite, d'origine congénitale.

Il en résulte que, pour bien comprendre l'évolution de ces affections, leur pathogénie, leurs symptômes, il est indispensable d'avoir présentes à l'esprit les notions qui ont trait au développement normal de l'organisme, à l'embryologie. Sans doute, on trouve bien, çà et là, dans les Traités de Chirurgie, quelques-unes des indications les plus indispensables; mais généralement ces notions sont éparses; parfois même elles font défaut. Les élèves, obligés, pour comprendre les notions pathologiques qu'on leur expose, d'aller consulter un Traité spécial, se rebutent, et l'expérience de chaque jour m'a démontré que c'est ce défaut de connaissances embryologiques suffisantes qui les éloigne de l'étude des malformations. Aussi ai-je cru bien faire en faisant précéder chacun des chapitres de mon livre des notions embryologiques indispensables pour comprendre les développements chirurgicaux dans lesquels j'allais entrer.

En ce qui concerne la pathogénie des malformations vraiment congénitales, c'est-à-dire existant au moment même de la naissance, il est une remarque importante à faire. La plupart de ces malformations ne sont autre chose que des arrêts de développement; elles représentent, en d'autres termes, des stades normaux de l'embryon pendant la vie intra-utérine, qui, sous une influence pathologique, sont devenus permanents. A propos de ces malformations, on a généralement trop de tendance à se les représenter comme produites par un mécanisme analogue à celui qui donne naissance aux difformités pathologiques pendant la vie extra-utérine. Ainsi l'on parle d'amputations intra-utérines; on incrimine comme causes de l'exstrophie de la vessie et de l'épispadias, la rupture accidentelle de la vessie et de l'urètre. Sans doute il en est parmi les malformations congénitales qui reconnaissent une semblable origine, mais c'est l'infime exception. Dans l'immense majorité des cas, il s'agit d'arrêts de développement qui remontent aux premiers moments de la vie intra-utérine. Ce sont donc des malformations de la vie embryonnaire, et non de la période fœtale. Si l'on veut bien pénétrer les causes et le mode de production de ces malformations, il faut se représenter que, pendant les premiers moments de la gestation, les différentes membranes de l'œuf ont bien plus d'importance que l'embryon lui-même. La source de ces anomalies, ce sont donc surtout les maladies des membranes de l'œuf, et, en particulier, de l'amnios, d'après la théorie générale invoquée par M. Dareste. De là, l'étroitesse de tel ou tel des capuchons amniotiques, les modifications de quantité ou de qualité du liquide amniotique lui-même, l'existence de compressions limitées, de brides amniotiques, qui viennent étrangler et atrophier les parties. Cette conception générale d'une maladie de l'œuf remontant aux premiers moments de la vie intra-utérine permet de bien comprendre une circonstance pathogénique, si souvent constatée en clinique, à savoir la multiplicité sur un même fœtus des vices de

conformation. On comprend mieux encore l'action de ces différentes causes, si l'on réfléchit qu'à ce moment les tissus de l'embryon ne sont pas encore différenciés. Il est tout entier composé de tissu embryonnaire, dont la fragilité n'a d'égale que celle des bourgeons charnus que nous voyons disparaître à la surface des plaies sous les causes les plus légères. On se rend facilement compte combien toutes les circonstances que nous venons d'incriminer : compression extérieure, brides amniotiques, ont de prise sur un embryon composé de parties si fragiles.

Toutefois, il faut bien le reconnaître, rien n'est plus obscur que la pathogénie de l'immense majorité des vices de conformation. On a beau interroger minutieusement les parents sur l'évolution de la grossesse, le plus souvent on ne trouve absolument aucune cause qu'on puisse incriminer. On en a la raison, si l'on réfléchit que c'est au début même de la grossesse que remontent ces accidents; or, à ce moment, les sensations de la mère sont bien confuses, et souvent même la grossesse est ignorée. On comprend toutefois qu'il faille faire entrer en ligne de compte les imprégnations de l'œuf par la syphilis, l'alcoolisme, la tuberculose, par exemple. Pour ce qui est de la syphilis, nous l'avons trouvée avec une fréquence toute spéciale dans le bec-de-lièvre. Nul doute aussi que le système nerveux ne joue un rôle dans cette évolution; c'est souvent chez des familles de névropathes que l'on rencontre les malformations; bien souvent, nous avons été frappés de l'état névropathique chez la mère. A ce chapitre se rattachent les émotions morales si souvent invoquées comme cause des malformations, puis rejetées en bloc comme des récits fantaisistes. Je crois qu'il faut se garder à cet égard d'exagérations; rejeter en bloc les influences morales serait peut-être antiscientifique ; il convient toutefois de ne leur accorder d'importance que dans les cas où elles sont survenues à un moment de la grossesse qui corresponde à la période du développe-

ment à laquelle se rattache la malformation que l'on a sous les yeux. C'est sans doute aussi par l'action du système nerveux central que s'explique l'influence de l'hérédité notée avec une fréquence toute spéciale dans l'étiologie de certains vices de conformation.

Toutes ces questions sont encore fort obscures, mais c'est seulement par l'étude du développement que l'on pourra avancer dans leur solution. C'est elle aussi qui permet de comprendre la symptomatologie et l'évolution des vices de conformation, et de tracer les indications à remplir pour arriver à leur guérison. A tous les points de vue donc, les notions embryologiques sont de la plus haute importance dans cette partie de la chirurgie.

Bien que j'aie consacré huit années à l'étude de ces questions, je ne sais que trop bien tout ce qui me manque pour en fournir une exposition complète. Sur certains points, mon expérience est nulle; sur d'autres, elle est encore trop incomplète. Sans doute, mon livre aurait gagné à une publication plus tardive; mais les années passent, et j'aurais craint qu'il ne vît jamais le jour. J'ai donc préféré le livrer tel quel au public médical, comptant sur son indulgence, et me réservant, au cas où on lui ferait bon accueil, de l'améliorer dans une seconde édition.

J'ai tâché de mettre à profit tous les faits qui se sont présentés à moi pendant ces huit années passées aux Enfants-Assistés. Chaque fois que la chose m'a paru utile, j'ai reproduit directement, ou bien d'après la photographie et le moulage, les cas curieux qui s'étaient offerts à mon examen. J'ai reproduit également toutes les observations anatomo-pathologiques et cliniques, tous les résultats opératoires, qui m'ont paru de nature à avancer l'étude de la question, ou à fournir au lecteur d'utiles enseignements. Je me suis efforcé, en un mot, de faire une œuvre aussi personnelle que possible. Dans cette tâche, j'ai été aidé, bien entendu, par tous mes élèves, qui, pour le

recueil des observations, ont été pour moi de précieux collaborateurs.

Je remercie, en particulier, M. R. Thébault, qui a bien voulu m'aider dans mes recherches bibliographiques.

Depuis longtemps déjà, le professeur Pinard m'a fait l'honneur de m'associer à son enseignement, en me laissant le soin de présenter à ses élèves les malformations qui sont survenues dans son service d'accouchement. J'ai pu, grâce à sa bienveillance, observer nombre de faits curieux que l'on trouvera cités au cours de ce volume. C'est pour moi un devoir bien agréable de lui témoigner publiquement ici ma reconnaissance pour cette preuve d'estime et d'amitié.

Je dois des remerciements tout particuliers à mon ami et chef de clinique le Dr Sainton, qui a bien voulu faire la plupart des photographies qui ont servi à l'illustration de cet ouvrage. Je n'aurais garde d'oublier mon dessinateur, M. Warisse, qui, sans rien sacrifier à la vérité et à l'exactitude, a su faire pour moi des dessins d'une valeur artistique incontestable. Enfin, mes éditeurs, MM. Masson et Cie, ont droit à tous mes remerciements pour tout le soin et la bonne grâce parfaite avec laquelle ils ont bien voulu surveiller l'exécution des épreuves typographiques.

E. Kirmisson.

Paris, 6 février 1898.

TRAITÉ

DES

MALADIES CHIRURGICALES

D'ORIGINE CONGÉNITALE

PREMIÈRE SECTION

MALADIES CONGÉNITALES DU RACHIS DE LA TÊTE ET DU COU

CHAPITRE PREMIER

MALADIES CONGÉNITALES DU RACHIS

I. — NOTIONS PRÉLIMINAIRES D'EMBRYOLOGIE

Il serait bien difficile de se faire une idée juste sur les différents vices de conformation, si l'on ne possédait quelques notions exactes d'embryologie; malheureusement, ce qui fait la difficulté de cette science, en ce qui concerne l'embryologie humaine, c'est qu'il n'a pas été possible jusqu'à ce jour de suivre d'une manière ininterrompue sur l'œuf humain les différents stades du développement; nous sommes donc obligés de suppléer aux faits d'observation qui nous manquent par l'étude comparée du développement dans les différentes espèces animales. La description sommaire que nous allons donner ici doit être considérée seulement comme un schéma grossier, suffisant toutefois pour faire comprendre les notions d'embryologie indispensables au chirurgien.

Le premier fait qui caractérise la fécondation de l'œuf, c'est la segmentation de la substance qui le compose, ou *segmentation du vitellus*. Les cellules résultant du processus de segmentation se portent à la périphérie, tandis qu'au centre de l'œuf se forme une cavité dite *cavité de segmentation*. A cette période, l'œuf limité par une paroi cellulaire unique, est dit au stade de *blastula*.

Bientôt, à ce feuillet limitant unique, s'en ajoute un second, et l'œuf passe ainsi du stade *blastula* au second stade, ou stade *gastrula*.

Le passage d'un stade à l'autre se fait de la façon suivante : en un point de la périphérie de la *blastula*, le feuillet qui la limite

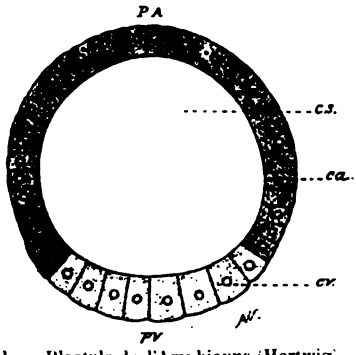

Fig. 1. — Blastula de l'Amphioxus (Hertwig). — *PA*, pôle animal ; *PV*, pôle végétatif ; *cs*, cavité de segmentation ; *ca*, cellules animales ; *cv*, cellules végétatives.

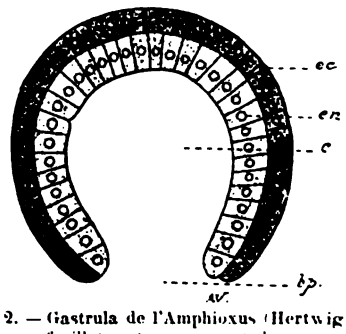

Fig. 2. — Gastrula de l'Amphioxus (Hertwig). — *ec*, feuillet externe ou ectoderme ; *en*, feuillet interne ou endoderme ; *c*, intestin primitif ou cœlontéron ; *bp*, bouche primitive ou blastopore.

est progressivement refoulé de dehors en dedans ; la cavité de segmentation est ainsi peu à peu rétrécie ; elle finit même par être effacée complètement, lorsque les deux feuillets arrivent au contact. L'œuf, à ce moment, représente une vésicule dont la paroi est formée de deux feuillets, et qui est ouverte au dehors, en un point auquel on donne le nom de *bouche primitive* ou *blastopore*. La cavité centrale n'est autre que l'*intestin primitif* ou *cœlentéron*.

Les deux feuillets constitutifs de la *gastrula*, dits, d'après leur situation, *feuillet externe* ou *ectoderme*, et *feuillet interne* ou *endoderme*, deviennent le point de départ d'un certain nombre des éléments constituants du nouvel être. Mais bientôt entre eux vient s'interposer un troisième feuillet auquel on donne le nom de *feuillet moyen* ou *mésoderme*. Voyons comment se fait cette interposition.

A l'intérieur du cœlentéron, on voit se former aux dépens de l'endoderme deux replis latéraux qui, pénétrant de dehors en dedans, dans cette cavité, la divisent en trois parties, une médiane qui constitue le tube digestif futur, et deux latérales, *cavités cœlomiques*, origine des deux grandes cavités pleuro-péritonéales. C'est ainsi du moins que les choses se passent dans la larve du Sagitta. Bien que le mode de développement soit un peu autre dans les autres vertébrés, cependant le résultat définitif est le même. On voit, en effet, apparaître chez eux, entre les deux feuillets primitifs, une masse pleine, composée d'éléments cellulaires formant le mésoblaste; toutefois cette masse elle-même est formée de deux feuillets accolés l'un à l'autre, et séparés par une simple

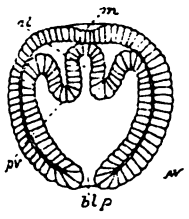

Fig. 3. — Un stade de développement du Sagitta (Hertwig). — *m*, orifice buccal; *al*, cavité de l'intestin définitif; *pr*, cavité cœlomique; *blp*, blastopore.

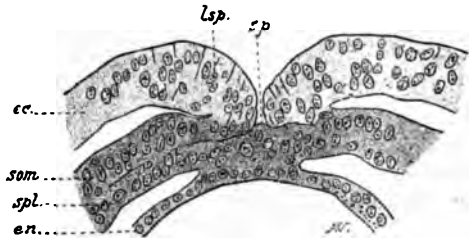

Fig. 4. — Coupe transversale d'une aire embryonnaire de l'homme, dont la gouttière médullaire est encore ouverte (Hertwig). — *ec*, ectoderme; *som*, somatopleure; *spl*, splanchnopleure; *en*, endoderme; *sp*, sillon primitif.

fente. De ces deux feuillets, l'externe appelé *somatopleure* devra s'accoler à l'ectoderme pour donner naissance aux éléments constituants de la paroi thoraco-abdominale. L'interne, ou *splanchnopleure*, s'accolera à l'endoderme pour devenir l'origine des éléments constituants de la paroi intestinale. Quant à la fente qui les sépare, c'est la trace de la cavité cœlomique, elle-même point de départ de la cavité pleuro-péritonéale.

Ainsi donc, envisagé à cette période de son développement, l'embryon peut être considéré comme formé par quatre feuillets, qui sont, en allant de dehors en dedans, l'*ectoderme*, la *somatopleure*, la *splanchnopleure*, et l'*endoderme*.

Encore bien que très succinctes, ces notions embryogéniques sont suffisantes pour nous permettre de comprendre le mode de développement du rachis et du système nerveux central qu'il nous est indispensable de connaître pour l'intelligence des vices de conformation du rachis décrits sous le nom général de *spina-bifida*.

La moelle a pour origine un épaississement du feuillet externe ou ectoderme qui se montre sur la ligne médiane de l'embryon et qui porte le nom de *plaque médullaire*.

Horizontalement disposée tout d'abord, cette plaque médullaire

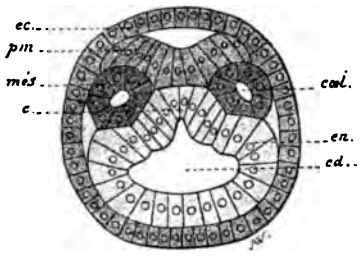

Fig. 5. — Coupe transversale d'un embryon d'Amphioxus, pourvu de cinq segments primordiaux (Hertwig). — *ec*, ectoderme; *pm*, plaque médullaire; *més*, mésoderme; *c*, corde dorsale; *col*, cœlome; *cd*, cavité digestive.



Fig. 6. — Coupe transversale pratiquée vers le milieu de la longueur du corps, chez un embryon d'Amphioxus, pourvu de onze segments primordiaux (Hertwig). — *ec*, *ne*, *c*, *col*, comme dans la figure précédente; *cd*, cavité digestive; *cm*, canal médullaire; *sp*, segment primordial; *som*, somatopleure; *spl*, splanchnopleure.

s'incurve peu à peu sur elle-même, de façon à donner naissance à un sillon qui devient de plus en plus profond, jusqu'à ce que les deux bourrelets qui le limitent, arrivant à se rejoindre sur la ligne médiane, le transforment en un canal circulaire, qui n'est autre chose que le canal central de la moelle, autour duquel se déposeront ultérieurement les éléments nerveux. Ainsi donc, existant d'abord à l'état de simple gouttière, la moelle arrive plus tard à se constituer à l'état de tube fermé. Mais ce serait une erreur de confondre la *gouttière médullaire primitive* avec le *sillon primitif* de l'embryon. *Gouttière médullaire* et *sillon primitif* sont en réalité deux choses différentes. Pour s'en convaincre, il suffit d'examiner l'embryon vu de face. Dans le point répondant au blastopore, se dessine un sillon qui s'agrandit peu à peu dans le sens vertical. C'est au-dessus de ce sillon que se montre la gouttière médullaire, et les deux bourrelets médullaires qui la limi-

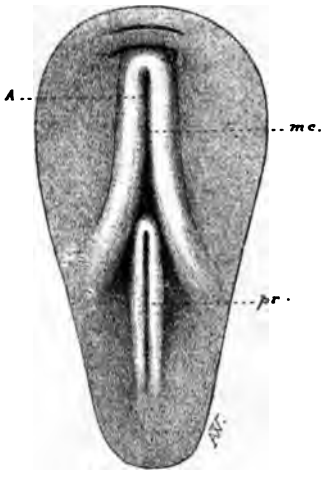

Fig. 7. — Aire transparente d'un blastoderme de poulet de 68 heures (Hertwig) : — *A*, bourrelet médullaire; *mc*, gouttière médullaire; *pc*, sillon primitif.

tent. Au fur et à mesure que la gouttière médullaire s'accroît en longueur, le sillon primitif semble s'atrophier de plus en plus, de sorte que la partie antérieure de l'aire embryonnaire se développe beaucoup plus que sa partie postérieure.

Un point qu'il importe de préciser, c'est la communication qui existe, dans les premiers temps du développement embryonnaire, entre la gouttière médullaire, entre la moelle par conséquent, et le tube digestif. On comprendra le fait, si l'on réfléchit que la gouttière médullaire, occupant d'avant en arrière toute la hauteur verticale de l'embryon, arrive forcément en contact avec le blastopore ; or, celui-ci n'est autre chose que l'orifice de la cavité digestive primitive. On donne à ce canal établissant la communication entre la gouttière médullaire et le tube digestif le nom de *canal neurentérique*.

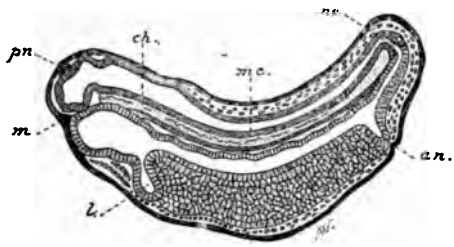

Fig. 8. — Coupe longitudinale et médiane d'un embryon de Bombinator (Hertwig). — *m*, orifice buccal en voie de formation ; *an*, anus en voie de formation ; *l*, foie ; *mc*, canal médullaire ; *ch*, corde dorsale ; *pn*, glande pinéale ; *ne*, canal neurentérique.

On a voulu, comme nous le verrons plus tard, lui faire jouer un rôle important dans le développement de certaines productions d'origine congénitale.

Tel est, dans ses éléments principaux, le mode de formation de la moelle ; voyons maintenant comment se développe l'étui rachidien qui la renferme.

En même temps que la *gouttière médullaire* et les deux feuillets du mésoderme qui vont constituer la *somatopleure* et la *splanchnopleure*, on voit apparaître, sur la ligne médiane, un épaississement de l'endoderme qui va devenir l'origine d'un organe nouveau, la *corde dorsale*. Constituée par un amas de cellules, et enveloppée par une membrane amorphe, *gaine de la corde dorsale*, cette dernière représente pour ainsi dire l'axe autour duquel va se développer la colonne vertébrale.

L'aire embryonnaire, d'ovalaire qu'elle était jusque-là, s'allonge et s'amincit à sa partie moyenne, de manière à prendre la forme d'une semelle ou d'un biscuit. De chaque côté de la corde dorsale et de la gouttière médullaire, le mésoderme se divise en deux parties, une portion dorsale et une portion ventrale. Cette dernière forme les plaques latérales aux dépens desquelles vont se

constituer les parois latérales du tronc. La première portion ou portion dorsale est l'origine des *segments primordiaux*, encore appelés à tort les protovertèbres, aux dépens desquels vont se former les corps vertébraux et les muscles rachidiens. Le mésoderme en effet, à ce niveau, se divise d'avant en arrière en un certain nombre de petites masses cubiques, dans lesquelles vont se développer les corps vertébraux. Ce n'est pas seulement au niveau du tronc, mais encore au niveau de l'extrémité céphalique, que se produit cette métamérisation ou division du mésoderme en segments primordiaux, de sorte qu'il y a lieu de distinguer des segments céphaliques, et des segments tronçaux. Nous aurons l'occasion d'utiliser cette donnée, quand nous parlerons du développement de l'extrémité céphalique.

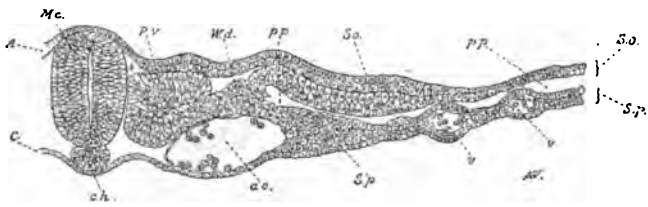

Fig. 9. — Coupe transversale à travers la région dorsale d'un embryon de poulet de 45 heures (Hertwig). — *Mc*. canal médullaire; *Po*. segment primordial; *So*. somatopleure; *Sp*, splanchnopleure; *pp*. cœlome; *ch*, corde dorsale; *A*, ectoderme; *c* endoderme; *ao*, aorte primitive; *v*, vaisseaux sanguins; *Wd*, canal de Wolff.

A cette période du développement, nous trouvons donc sur la ligne médiane : la moelle qui s'est séparée de l'ectoderme dont elle était primitivement une dépendance, et, au-dessous d'elle, la corde dorsale. Immédiatement en dehors de ces parties, les segments primordiaux, et plus en dehors encore, sont les plaques latérales circonscrivant la cavité pleuropéritonéale (Voyez fig. 9).

On peut reconnaître trois stades dans le développement de la colonne vertébrale : 1° une période *membraneuse*; 2° une période *cartilagineuse*; 3° une période *osseuse*.

La corde dorsale représente la colonne vertébrale à l'état membraneux; chez l'homme, c'est au commencement du deuxième mois de la vie embryonnaire, que débute la période cartilagineuse. Autour de la corde dorsale se développe le tissu cartilagineux qui va constituer les corps vertébraux; en même temps, la substance de la corde dorsale elle-même s'atrophie. Elle persiste seulement au niveau des disques intervertébraux, où elle constitue le noyau gélatineux du disque.

Peu de temps après les corps vertébraux cartilagineux, on voit apparaître les arcs des vertèbres qui entourent la moelle, et se soudent sur la ligne médiane postérieure dans le cours du quatrième mois.

Le troisième stade, ou période d'ossification, débute à la fin du second mois. Chaque vertèbre se développe par trois points osseux, dont un pour le corps, et un pour chacun des deux arcs. Plus tard, deux points complémentaires viennent former les lames de revêtement qui recouvrent les faces supérieure et inférieure des corps vertébraux.

Il est intéressant de préciser les rapports de la moelle et du rachis aux différentes périodes. Tout d'abord, la moelle occupe toute la hauteur du tronc, et il en est ainsi jusqu'au quatrième mois. Au sixième mois, le cône terminal de la moelle répond au niveau de l'extrémité inférieure du canal sacré. A la naissance, la partie terminale de la moelle se trouve au niveau de la troisième vertèbre lombaire; à un an, elle est au niveau de la première lombaire. Il semble donc qu'au fur et à mesure que la colonne vertébrale s'allonge, la moelle diminue de longueur, de sorte qu'elle répond à des points de plus en plus élevés du rachis. La conséquence de ce mode de développement, c'est que les racines rachidiennes, d'abord transversalement dirigées, deviennent de plus en plus obliques. Une autre conséquence du même fait, importante à faire ressortir ici, c'est que la moelle peut se rencontrer dans certains néoplasmes congénitaux de l'extrémité inférieure du rachis dans lesquels on ne s'attendrait pas à la rencontrer, en se basant uniquement sur les rapports réciproques de la moelle et du rachis à l'âge adulte.

II. — SPINA-BIFIDA

On donne le nom de *spina-bifida* ou *hydrorachis* à un vice de conformation caractérisé par une fissure des arcs vertébraux, à travers laquelle font hernie la moelle et ses enveloppes, accompagnées d'une quantité variable de liquide.

Sans doute les deux expressions ne sont pas synonymes; le mot *spina-bifida* désigne la fissure vertébrale, tandis qu'on nomme *hydrorachis* la collection liquide qui se forme entre les deux lèvres de la fente rachidienne; mais ces deux particularités anatomiques, fissure des vertèbres et collection de liquide, coexistent si souvent

qu'on emploie indifféremment l'un pour l'autre les mots hydrorachis et spina-bifida.

Anatomie pathologique. — Nous laisserons de côté les fissures étendues à toute la colonne vertébrale, de même que les spina-bifida des régions antérieure et latérale des vertèbres. Incompatibles avec l'existence, ces variétés n'appartiennent qu'à la tératologie. Le seul spina-bifida intéressant pour le chirurgien, c'est celui qui siège sur la partie postérieure du rachis.

Les régions le plus souvent atteintes sont les régions dorso-lombaire et lombo-sacrée, et la région cervicale. Les vertèbres dorsales moyennes sont rarement intéressées. Ordinairement unique, le spina-bifida peut atteindre simultanément deux points du rachis; ce sont alors les régions cervicale et lombaire qui sont le siège de l'affection.

Le volume de la tumeur est excessivement variable; habituellement petite, elle peut devenir énorme dans certains cas. Broca a montré à la Société de chirurgie un malade de quarante-trois ans, chez lequel la tumeur mesurait 62 centimètres de circonférence et descendait jusqu'aux talons, en entraînant le corps en arrière.

La tumeur est sessile ou pédiculée; mais les tumeurs pédiculées sont très rares; c'est surtout à la région cervicale que se rencontre cette variété.

Quant à la forme, elle est généralement arrondie, parfois légèrement aplatie; quelquefois elle a la forme d'un ovale à grand axe vertical. Il est fréquent de rencontrer à la surface du spina-bifida des bosselures de volume inégal, tenant à la présence de cloisons incomplètes dans l'intérieur de la poche.

La peau qui recouvre la tumeur présente des caractères extrêmement variés; parfois elle est mince, atrophiée, d'aspect séreux; quelquefois même elle est rompue dès le moment de la naissance ou dans les jours suivants. D'autres fois, elle est épaisse, rougeâtre, vascularisée, présentant, à la périphérie de la tumeur, un développement de poils. Quelquefois elle participe en même temps aux deux variétés précédentes, c'est-à-dire qu'elle est épaisse et vascularisée à la périphérie, tandis qu'au centre du spina-bifida, elle est mince et transparente.

Dans un cas de spina-bifida lombaire, présenté à la Société anatomique par M. Béringier, les altérations de la peau au niveau de la tumeur ont été de la part de M. Chambard l'objet d'un

examen histologique. L'auteur conclut : « Les altérations de la peau au niveau de cette tumeur consistent en une hypertrophie du tissu conjonctif dermique, avec disparition du tissu cellulo-adipeux sous-cutané et atrophie des follicules pileux et des glandes sudoripares. On retrouve cependant encore quelques vestiges de ces dernières [1]. » Ainsi donc cette paroi mince, blanchâtre et trans-

Fig. 10. — Spina-bifida lombaire au niveau duquel la peau présente une large ulcération (Kirmisson).

parente, qui recouvre au centre le spina-bifida, et qu'on a quelquefois prise pour la dure-mère, vu ses caractères extérieurs, n'est, comme le montre l'examen histologique, que la peau elle-même atrophiée. Sur cette couche blanchâtre, d'aspect cicatriciel, on voit quelquefois des îlots de peau saine; parfois même de véritables bourgeons charnus rosés et suppurants. C'est ce qui existait sur un enfant de notre service porteur d'un spina-bifida

1. Béringier, Spina-bifida, paraplégie complète; hydrocéphalie, traitement de la tumeur par les injections d'alcool, *Bull. de la Soc. anat.*, 1879, p. 796.

lombaire, et ce fut cette circonstance qui nous conduisit à pratiquer chez lui l'excision de la tumeur.

Au-dessous de la peau, le tissu cellulaire est parfois nettement reconnaissable; d'autres fois, il est atrophié, et l'on rencontre la paroi du sac formée par l'arachnoïde et la pie-mère. Sous le nom de *spina-bifida myxomateux*, Matthews Duncan a publié un cas intéressant [1] : Un jeune enfant était né avec une grosse tumeur, du volume d'une tête de fœtus, siégeant à la région lombaire. Cette tumeur sessile s'échappait par une fissure du rachis. La peau, sur certains points, était bleuâtre, translucide. Il n'y avait pas de fluctuation bien nette; on tenta la ponction, qui fournit seulement quelques gouttes de liquide. Duncan pratiqua alors une incision suivie de compression, qui donna issue à une notable quantité de sérosité. Pendant cette incision, on put voir que le tissu de la tumeur était gélatineux, comme myxomateux. Le liquide ne tarda pas à se reproduire, et l'on dut faire une excision partielle. Le petit malade étant mort de broncho-pneumonie, on put constater, à l'autopsie, que la dure-mère faisait légèrement hernie en dehors de la cavité rachidienne; mais la grande masse de la tumeur était située extérieurement aux méninges, et composée de tissu muqueux, interposé entre la peau et les enveloppes de la moelle.

De notre côté, nous avons eu l'occasion d'observer un cas de même ordre, chez un petit garçon de trois mois, dont l'observation a été présentée par nous à l'Académie de médecine, et a été l'objet d'un rapport de la part de M. Berger [2]. Cet enfant portait à la région lombaire un spina-bifida avec ses caractères classiques; c'était l'aspect d'une tomate avec dépressions et bosselures, à tel point que la mère, pour en expliquer la présence, avait imaginé une histoire d'envie de tomates pendant sa grossesse. Sous l'influence de la pression, la tumeur se flétrissait; mais il n'y avait pas de réduction complète; aucun trouble n'existait du côté du système nerveux. Je fis l'extirpation de cette tumeur, et fus frappé de la voir presque entièrement constituée par un tissu conjonctif œdématié, d'apparence myxomateuse, qui, à chaque coup de bistouri, laissait suinter du liquide. Il n'y avait à l'intérieur qu'une petite cavité insignifiante. Ce qu'il y a de particulier dans ce cas, c'est que, malgré l'absence de tous symptômes nerveux, malgré

1. Matthews Duncan, *Edimb. med. Journ.*, octobre 1875, p. 343.
2. Berger, Rapport sur une observation de spina-bifida (myélo-cystocèle) communiquée par M. Kirmisson, *Bull. Ac. de médecine*, 11 août 1896.

l'absence de prolongement apparent dans l'intérieur du canal vertébral, l'examen microscopique pratiqué par mon chef de laboratoire, M. Küss, a révélé cependant l'existence d'éléments nerveux appartenant sans doute aux cordons postérieurs de la moelle. L'enfant s'est rétabli sans incident, et est resté depuis lors complètement guéri. Il est intéressant de connaître ces formes particulières de spina-bifida constituées presque entièrement par un tissu conjonctif œdémateux, et qui, si l'on n'était prévenu de leur existence, exposeraient à des erreurs de diagnostic.

Quant à la poche elle-même, d'après les descriptions classiques, elle serait formée par la dure-mère tapissée à sa face interne par l'arachnoïde. Mais d'après les recherches de Recklinghausen, qui a publié sur l'anatomie pathologique du spina-bifida un travail très important [1], dans le spina-bifida, aussi bien que dans l'encéphalocèle congénitale, la dure-mère ferait défaut. Les conclusions de Recklinghausen à cet égard ont été confirmées par le récent mémoire de Muscatello [2]. Hildebrandt a cependant démontré la persistance de la dure-mère dans certains cas de spina-bifida.

Le liquide contenu dans la tumeur est une sérosité citrine, transparente, qui a été trouvée neutre ou alcaline. Il est très riche en chlorures; on y a même rencontré du sucre, comme dans le liquide céphalo-rachidien normal. Lorsque la poche s'enflamme, après une ponction, par exemple, le liquide peut devenir louche, ou même sanguinolent; on y trouve alors de l'albumine.

Quant au siège occupé par le liquide, il varie suivant les cas, et permet de ranger en deux grands groupes tous les faits de spina-bifida. Tantôt, en effet, le liquide siège dans la cavité arachnoïdienne, en dehors de la moelle par conséquent; tantôt, au contraire, il est contenu dans le canal central de la moelle. Dans le premier cas, il y a hydrorachis externe; dans le second, l'hydrorachis est interne. Cette division, établie par Virchow [3], est confirmée par les recherches de Recklinghausen et celles de Muscatello. Aux deux variétés précédentes, dans lesquelles la moelle fait partie de la tumeur, il faut joindre encore la méningocèle, constituée uniquement par la hernie des enveloppes médullaires. On doit donc, d'après Recklinghausen, distinguer les trois formes suivantes :

1. Recklinghausen, Untersuchungen über die Spina bifida, *Archiv für pathol. Anat. und Phys.*, Band CV, Heft. II et III, 1886.
2. Muscatello, Ueber die angeborenen Spalten des Schädels und der Wirbelsaüle. *Archiv für klin. Chir.*, 47. Band, I et II Heft.
3. Virchow, *Pathologie des tumeurs*, t. I, p. 170, 1867.

1° La myélo-méningocèle (hydrorachis externe);
2° La méningocèle;
3° La myélo-cystocèle (hydrorachis interne).

1° Myélo-méningocèle (hydrorachis externe). — Dans cette forme, le liquide est situé entre la moelle elle-même et ses enveloppes. Toutefois ce serait une erreur de croire que la moelle soit ici à l'état normal; l'arrêt de développement qui a donné naissance au spina-bifida et qui a porté sur la dure-mère, sur les arcs vertébraux et sur la peau même dans certains cas, s'est étendu à la moelle elle-même. La gouttière, largement ouverte en arrière, qui représente la moelle dans les premiers stades de son développement, ne s'est pas fermée; en d'autres termes, le canal central de la moelle ne s'est pas constitué; arrêtée dans son développement, la substance médullaire tapisse les parois latérales de la poche, tandis que sa paroi postérieure en est dépourvue. Du reste, bien avant le mémoire de Recklinghausen, qui date de 1886, le fait avait été parfaitement indiqué dans le travail de MM. Tourneux et Martin, en 1881 [1].

D'après ces auteurs, les fissures spinales de la région lombo-sacrée, accompagnées d'hydrorachis externe, résultent d'un arrêt de développement des lames dorsales de l'embryon, l'extrémité inférieure de la moelle persistant sous la forme de gouttière; mais cette nappe médullaire, primitivement en contact immédiat avec les eaux de l'amnios, se recouvre d'une couche lamineuse et épithéliale, dépourvue de glandes et de follicules pileux. Cette opinion est celle qui a été défendue également par Recklinghausen. Pour lui aussi, dans la myélo-méningocèle, il y a un défaut d'occlusion de la gouttière vertébrale, avec un arrêt de développement des méninges spinales et des parties molles de la région du dos.

La myélo-méningocèle forme en général une tumeur large, peu saillante, occupant, par ordre de fréquence, la région lombo-sacrée, la région cervicale, la région thoracique, et enfin la région sacrée. A sa base, la tumeur est rosée, d'apparence normale, recouverte de poils minces, plus longs que les poils du voisinage. Cette zone, large d'un centimètre à un centimètre et demi, fait place à une deuxième zone circulaire, grisâtre, qu'on a pu comparer à une séreuse; au centre de la tumeur, se voit une surface de 2 à 5 millimètres, veloutée, d'un rouge brun, riche en vais-

1. F. Tourneux et Em. Martin, Contribution à l'histoire du spina-bifida. *Journal de l'anatomie*, janv. 1881.

seaux; c'est le reste de la zone médullo-vasculaire, aux dépens de laquelle se développe la moelle. Recklinghausen a dénommé ces trois zones, zone cutanée, épithélio-séreuse et médullo-vasculaire. Du côté de la face ventrale, la paroi est tapissée par la dure-mère, qui fait défaut sur la face dorsale. L'aire médullo-vasculaire, vestige de la gouttière médullaire dans les premiers moments de sa formation, est constituée par un réseau sanguin. Aux deux extrémités supérieure et inférieure de la tumeur, l'aire médullo-vasculaire se continue avec le canal central de la moelle.

2° Méningocèle spinale. — C'est à tort qu'on a considéré autrefois la méningocèle comme la plus fréquente des hernies rachidiennes; en réalité, c'est la plus rare. On regarde habituellement la méningocèle comme formée par la hernie de la dure-mère et de l'arachnoïde. Cela n'est pas l'opinion de Recklinghausen et de Muscatello; d'après ces auteurs, la dure-mère fait défaut dans la méningocèle comme dans les autres formes de spina-bifida; souvent on a pris pour la dure-mère l'arachnoïde épaissie. Quand l'orifice osseux est assez large, il peut y avoir prolapsus de la moelle; souvent, à la région sacrée, on constate la présence dans la poche des nerfs de la queue de cheval.

3° Myélo-cystocèle. — Cette variété a été établie par Recklinghausen d'après l'examen attentif de onze cas. Ici le liquide est amassé dans le canal central de la moelle élargi. Le plus souvent, la myélo-cystocèle s'accompagne de déviations du rachis (scoliose, lordose); souvent aussi on observe, en même temps qu'elle, une vaste fissure antérieure, portant à la fois sur la paroi abdominale, sur la vessie et sur l'intestin (*Bauchblasendarmspalte*).

Quelquefois, en même temps que l'accumulation de liquide dans le canal central de la moelle, il y a un épanchement de sérosité dans la cavité arachnoïdienne; en un mot, il y a à la fois méningocèle et myélo-cystocèle; on peut donner à cette forme le nom de myélo-cysto-méningocèle.

Les recherches de Muscatello sur la myélo-cystocèle confirment de tout point celles de Recklinghausen. La dure-mère ne fait jamais partie du sac; elle s'arrête à sa base; la paroi est tapissée à sa face interne d'une couche épithéliale; la perte de substance osseuse siège quelquefois sur la ligne médiane, mais beaucoup plus souvent sur les parties latérales; le rachis offre, du reste, des anomalies de divers ordres.

Le plus souvent, avons-nous dit, la moelle fait partie des élé-

ments de la poche; parfois elle y décrit une courbe flexueuse, contracte des adhérences avec un point de son étendue, puis elle rentre dans le canal rachidien. D'autres fois, la moelle s'insère sur la paroi postérieure du spina-bifida, et s'y termine, soit en présentant un renflement, soit en se dissociant en plusieurs faisceaux. Virchow a signalé, à la face externe de la poche, une dépression ombiliquée qui, d'après lui, indique le point où la moelle vient s'insérer sur le sac.

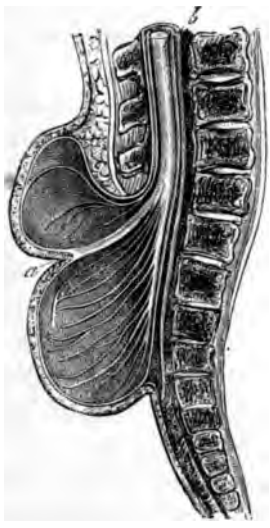

Fig. 11. — Spina-bifida lombaire. — *a*, point où la moelle vient s'insérer sur le sac (Virchow).

Les nerfs rachidiens participent à la déviation de l'axe spinal; ils décrivent, dans l'intérieur du sac, une série d'anses à convexité postérieure, puis ils rentrent dans le canal vertébral. Quelquefois cependant ils se terminent dans la poche, en se fusionnant avec elle. Chez une femme observée par Giraudeau [1] et portant un spina-bifida au niveau de la troisième vertèbre lombaire, les nerfs de la queue de cheval suivaient leur trajet habituel dans le canal vertébral, à l'exception d'un seul qui venait s'insérer au fond de la poche. Souvent une disposition semblable a été rencontrée.

La fissure vertébrale, ou orifice de la hernie, résulte de l'ossification incomplète des lames vertébrales et des apophyses épineuses. Rarement elle est limitée à une seule vertèbre; le plus souvent elle s'étend à trois ou quatre. Dans ce dernier cas, la tumeur s'allonge dans le sens vertical, et l'on sent, sur ses parties latérales, une série d'inégalités osseuses, disposées en forme de chapelet, qui ne sont autre chose que les rudiments des lames vertébrales arrêtées dans leur développement. Les malformations des vertèbres sont plus ou moins prononcées selon les cas; d'après Fleischmann [2], on peut les rapporter aux trois types suivants : 1° absence de l'apophyse épineuse, existence des lames qui présentent un écartement variable sur la ligne médiane; 2° absence plus ou moins complète des lames et de l'apo-

1. Giraudeau, Spina-bifida lombaire chez une femme de trente-cinq ans, *Bull. de la Soc. anat.*, 30 mars 1882.
2. Fleischmann, *De vitiis congenitis circa thoracem et abdomen*. Erlangen, 1822.

physe épineuse; 3° division de l'arc postérieur et du corps de la vertèbre.

Il peut se faire que la communication existant entre le canal vertébral et la méningocèle vienne à se supprimer; on a alors un kyste simple, qui peut être multiloculaire, et renfermer un liquide épais, filant, coloré par le sang. On peut trouver encore, dans certains cas anormaux, deux sacs distincts, renfermant, l'un les méninges et la moelle, l'autre du tissu fibreux ou des productions adipeuses, comme dans un cas de Paget[1].

Souvent, on observe, en même temps que le spina-bifida, d'autres vices de conformation; de ce nombre sont les pieds bots, l'exstrophie de la vessie, le bec-de-lièvre, l'encéphalocèle, l'hydrocéphalie.

Étiologie et pathogénie. — Nous savons peu de chose sur l'étiologie du spina-bifida. Nous citerons à ce propos l'observation intéressante de Heusinger[2], qui, dans une même famille, a vu deux enfants présentant tous deux un spina-bifida au niveau des deux premières vertèbres lombaires; un troisième enfant avait un peu d'hydrocéphalie et du strabisme convergent; les parents étaient bien portants.

Pour ce qui est de la pathogénie, tant qu'on n'a pas eu de notions embryogéniques précises, on n'a pu faire à cet égard que des suppositions sans valeur. Connaissant aujourd'hui d'une manière exacte le développement de la moelle et du canal rachidien, nous devons considérer le spina-bifida comme un arrêt de développement. Nous retrouvons en effet, dans l'anatomie pathologique de ce vice de conformation, les différents états par lesquels ont passé successivement la moelle et le canal rachidien dans leur développement. D'abord largement ouverts en arrière sous forme de gouttières, puis arrivant à se constituer à l'état de cylindre, dont l'un, le cylindre osseux, enveloppe le cylindre que représentent la moelle et son canal central.

Le développement de la moelle précédant de beaucoup celui de la colonne vertébrale, on comprend qu'une fente vertébrale ou rachischisis puisse coïncider avec une moelle normalement développée. La prédominance d'ossification des corps vertébraux sur celle des arcs postérieurs explique la rareté du spina-bifida anté-

1. Paget, *Med. Times and Gazette*, 1858, t. II, p. 87.
2. Heusinger, Présentation de deux enfants atteints de spina-bifida, *Soc. méd. de Marbourg*, 9 mars 1877; *Berlin. Klin. Wochens.*, 1879, n° 9, p. 122 (4 mars).

rieur. Enfin, ce fait que l'occlusion du canal rachidien se fait d'abord à la région dorsale, permet de comprendre pourquoi le spina-bifida est rare à la région dorsale, beaucoup plus fréquent au niveau des régions lombaire et cervicale.

Mais dire que le spina-bifida est dû à un arrêt de développement, c'est seulement reculer la difficulté sans la résoudre; il reste encore à se demander sous quelle influence se montre cet arrêt de développement.

Prenant en considération ce fait que, dans certains cas de spina-bifida, les enveloppes de la tumeur présentent un aspect cicatriciel ou même une surface recouverte de bourgeons charnus, M. Lannelongue[1] pense qu'il s'agit là d'un travail ulcératif qui a mis obstacle à la réunion des parties. Quant à la nature de ce travail ulcératif, M. Lannelongue ne se prononce pas à ce sujet. Il nous semble bien plus probable que cette plaie granuleuse, ce tissu cicatriciel qu'on voit à la surface du spina-bifida, est la conséquence, et non la cause de l'arrêt de développement.

Une théorie beaucoup plus vraisemblable est celle qui a été exposée pour la première fois par Cruveilhier. D'après cet auteur, le fœtus contracte, en un point de sa portion dorsale, des adhérences avec les membranes de l'œuf; de là résulteraient le défaut d'occlusion du canal vertébral, et, plus tard, la distension par du liquide de la cavité constituée par les méninges.

M. Dareste[2] applique à la pathogénie du spina-bifida sa théorie générale sur le mode de formation des anomalies de développement. Pour lui, c'est le capuchon caudal de l'amnios qui, présentant une étroitesse anormale, comprime la région dorsale de l'embryon, et met obstacle à la fermeture de la gouttière médullaire.

Il est un certain nombre de faits intéressants à noter, en ce qu'ils ont permis de constater *de visu* l'obstacle qui s'est opposé à la fermeture du canal médullaire. A ce groupe se rapporte tout d'abord le fait sur lequel M. Houël a fait, en 1877, un rapport à la Société de Chirurgie[3]. Il s'agissait d'un spina-bifida occupant la région lombo-sacrée. L'examen de la pièce démontra l'existence, à l'intérieur du canal rachidien, d'une exostose de forme triangu-

1. *Bull. et mém. de la Soc. de Chir.*, 12 mars 1884, p. 241.
2. Dareste, *Production artificielle des monstruosités*, 2e édition, 1891, p. 823 et suivantes.
3. Houël, Rapport sur une pièce de spina-bifida avec exostose cartilagineuse qui fait saillie dans le canal rachidien, *Bull. et mém. de la Soc. de Chir.*, 9 mai 1877.

laire s'insérant sur la ligne médiane, à la face supérieure du corps de la troisième et de la quatrième vertèbre lombaire, ainsi que sur le disque correspondant; « elle parcourt d'avant en arrière la cavité du canal rachidien, et le sommet pointu s'engage dans l'orifice du trajet qui met en communication la poche du spina-bifida avec la cavité du rachis. » La moelle, à ce niveau, était divisée en deux parties qui se rejoignaient au-dessous de la tumeur.

« Il est très probable, dit le rapporteur, M. Houël, que c'est à la présence de cette exostose cartilagineuse qu'est due la division médiane de la moelle, et l'orifice osseux du spina-bifida; le sommet de cette apophyse, en s'interposant entre les arcs postérieurs des vertèbres, s'est opposé à leur réunion. »

Le fait suivant, rapporté par Sulzer[1], est calqué sur celui de Houël. Chez un enfant à terme, atteint de spina-bifida que l'on traita par l'incision du sac et qui mourut de méningite, Sulzer trouva, dans la région lombaire, une division longitudinale de la moelle en deux parties, complètement séparées, qui se réunissaient ensuite pour constituer le *filum terminale*. La séparation en deux cylindres complets commençait un peu plus haut à gauche qu'à droite, et la division paraissait commandée par l'existence d'une exostose qui faisait saillie dans le canal rachidien.

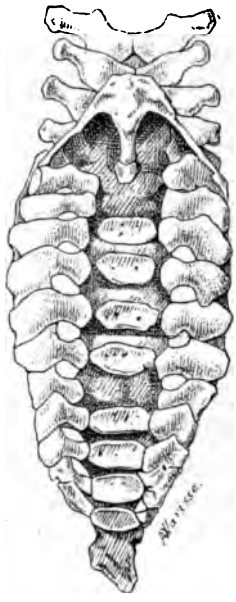

Fig. 12. — Squelette d'un fœtus atteint de spina-bifida au niveau des 3 dernières vertèbres dorsales et de toutes les vertèbres lombaires et sacrées. En rapport avec la 10e vertèbre dorsale, il existe une exostose cylindrique, se dirigeant directement en arrière et partageant presque symétriquement le canal vertébral en 2 parties (Pièce du musée de l'hôpital Saint-Thomas).

Du fait précédent nous pouvons rapprocher celui qui a été rapporté par Recklinghausen[2]. Dans ce cas, le spina-bifida siégeait à la partie supérieure de la région sacrée; la moelle ne se terminait qu'au niveau de la deuxième vertèbre sacrée. Le canal médullaire était occupé par une masse

1. Sulzer, Ein Fall von Spina bifida. *Ziegler's Beiträge zur pathol. anat.*, XII, 4, p. 566.

2. Recklinghausen, Spina bifida occulta mit sacrolumbaler Hypertrichose, Klumpfuss und neurotischen Geschwür in Folge eines Myofibrolipom am Rückenmark. Die Gewebstransplantation bei den Gehirn und Rückenmarkshernien, *Archiv für Pathol. anat. und Phys.*, 1886, p. 243.

d'apparence graisseuse qui, englobant la moelle en arrière et sur les côtés, la repoussait vers la partie antérieure du canal vertébral. Cette masse s'était montrée constituée, à l'examen histologique, par du tissu conjonctif, du tissu graisseux et des traînées de fibres musculaires striées. Il est rationnel d'admettre que c'est la présence de ce fibro-myo-lipome qui a maintenu l'extrémité de la moelle adhérente aux arcs des vertèbres lombaires et sacrées, et s'est opposée à l'occlusion du canal vertébral. Pour expliquer la présence de cette tumeur dans le canal rachidien, Recklinghausen admet que les germes de ses éléments constitutifs ont été transportés de l'extérieur dans le canal vertébral.

Un fait plus intéressant encore, au point de vue chirurgical, c'est celui qui a été publié par MM. Robert Jones et Charles Larkin [1]. Il a trait à un enfant de quatre mois, qui portait, à la partie postérieure du cou, une tumeur congénitale attachée par une large base au niveau du bord supérieur des omoplates. Cette tumeur présentait un prolongement ressemblant à un avant-bras et terminé par trois doigts, très bien formés. On rejeta l'idée d'une communication avec le canal vertébral, et l'on entreprit l'extirpation. Mais, au cours de l'opération, on tomba sur le sac d'un spina-bifida, qui fut ouvert, et d'où il s'écoula une grande quantité de liquide céphalo-rachiden. L'enfant ayant succombé, la tumeur fut disséquée par M. Larkin. Elle se composait de deux parties : une partie supérieure ovalaire, répondant à la méningocèle, et une partie inférieure, plus petite, ayant l'aspect d'un membre supérieur. La surface par laquelle la portion supérieure était adhérente, était constituée, dans la plus grande partie de son étendue, par de la graisse; mais, un peu au-dessus de son centre, se trouvait un orifice d'un demi-centimètre, limité par un tissu fibreux dense. C'était l'orifice conduisant dans la cavité de la méningocèle.

Il est probable que la tumeur parasitaire, par ses adhérences avec les méninges, les a entraînées peu à peu au dehors, déterminant ainsi la méningocèle, et amenant le défaut d'occlusion du canal rachidien; d'où le spina-bifida.

Des observations précédentes, nous devons rapprocher un fait qui a été communiqué à la Société de biologie par M. Pilliet [2], et

1. Robert Jones and Charles Larkin, Removal of accessory limb and meningocele from the back of a child, and its anatomy, *The British med. Journ.*, 14 août 1889.
2. A. Pilliet, Spina-bifida dorsal dû à une tumeur pédiculée du canal de l'épendyme, *Soc. de biologie*, 18 novembre 1888, et *Bull. médical*, 14 septembre 1888, n° 94.

dans lequel l'existence d'un spina-bifida dorsal était liée à une tumeur pédiculée du canal de l'épendyme. Il s'agit d'un enfant de neuf mois, qui portait, au niveau de la partie moyenne du dos, une tumeur du volume d'une mandarine. L'enfant ayant succombé, on trouva une tumeur irrégulière, du volume d'une aveline, appendue par un pédicule grêle au centre du canal de l'épendyme largement ouvert. « La tumeur est constituée, dit M. Pilliet, par du tissu fibro-adipeux, avec des fibres musculaires striées, dispersées en faisceaux grêles, et de nombreuses artérioles, pelotonnées, formant par places de véritables petits îlots d'angiome. Des faisceaux nerveux, représentant sans doute la racine postérieure dont ils ont en tout la disposition, traversent ce tissu. »

Recklinghausen a donné des deux grands vices de conformation qu'il distingue, la myéloméningocèle et la myélocystocèle, l'interprétation suivante : La myéloméningocèle résulte de la non-réunion des ébauches latérales de la colonne vertébrale. Si l'absence de réunion a lieu le plus souvent du côté dorsal, cela tient à ce que la soudure des deux moitiés des vertèbres se produit le plus tardivement en ce point.

La myélocystocèle, au contraire, résulterait d'un arrêt de développement de la colonne vertébrale en longueur. La moelle, continuant à croître normalement, est obligée de faire un pli, ou, du moins, de légers coudes, pour s'adapter à la longueur du rachis. De là, des troubles de la circulation et une inflammation chronique conduisant à une dilatation circonscrite du canal central. Contrairement à ce qui existe dans la myéloméningocèle, on constate souvent en pareil cas une asymétrie de la colonne vertébrale, c'est-à-dire que la fente rachidienne est latérale; souvent aussi l'on rencontre des déviations du rachis, scolioses, lordoses. Par là, l'opinion de Recklinghausen se rapprocherait de celle qui a été soutenue par Lebedeff [1], d'après lequel l'exagération de courbure du rachis à convexité postérieure, autrement dit une véritable cyphose intra-utérine, serait la cause qui s'opposerait à la fermeture du canal vertébral. D'autres auteurs, comme Marchand, au contraire, ont fait intervenir les courbures lordotiques exagérées du rachis, dues aux tractions de la vésicule ombilicale pendant la vie intra-utérine. Toutes ces hypothèses manquent de preuves.

1. Lebedeff, Ueber die Entstehung der Anencephalie und Spina bifida bei Vögeln und Menschen, *Arch. für pathol. anat.*, Band LXXXVI, p. 263.

Tout en adoptant l'interprétation de la myélocystocèle donnée par Recklinghausen, Muscatello fait observer cependant que cette explication n'est pas applicable à tous les cas; car il existe des faits dans lesquels la colonne vertébrale est normale. On peut admettre

Fig. 13. — Spina-bifida sacré et scoliose congénitale à convexité droite (Kirmisson).

alors l'opinion de Virchow, d'après laquelle il y a allongement de la moelle elle-même.

Rappelons enfin que la myélocystocèle est intimement liée à l'existence de cet arrêt de développement de la partie inférieure de l'abdomen, auquel Recklinghausen donne le nom de fente abdomino-vésico-intestinale (Bauchblasendarmspalte). Comme le rachischisis et la myéloméningocèle, la myélocystocèle se produit

dans les premiers temps de la vie intra-utérine, ou du moins, à une époque où les transformations qui s'accomplissent du côté de la terminaison de l'intestin et du canal médullaire n'ont pas encore eu lieu, puisque souvent des vices de conformation de la partie inférieure de l'abdomen coïncident avec cette variété de spina-bifida.

Dernièrement nous avons eu l'occasion d'étudier un fœtus

Fig. 14. — Spina-bifida lombaire de forme circulaire (Kirmisson).

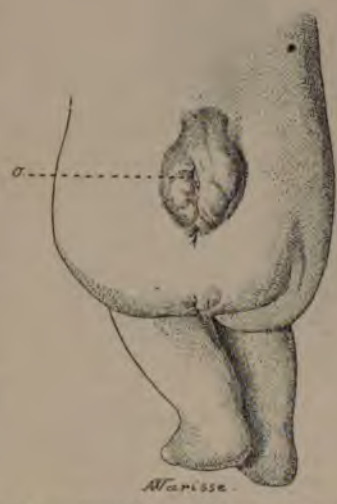

Fig. 15. — Spina-bifida de forme elliptique. — *a*, orifice fistuleux communiquant avec le canal rachidien (Kirmisson).

monstrueux, qui, en même temps qu'une exomphale, une absence d'anus et des organes génitaux externes, des pieds bots, présentait une myélocystocèle de la région sacrée. Or, chez lui, il existait une scoliose congénitale extrêmement prononcée, une convexité exagérée du rachis, et une absence de développement du coccyx. Ce fait vient à l'appui des idées de Recklinghausen qui établit une relation entre la myélocystocèle et les arrêts de développement ou les malformations congénitales du rachis [1].

Symptômes. — La tumeur formée par le spina-bifida est géné-

1. Ardouin et Kirmisson, Étude d'un fœtus exomphale, *Revue d'orthopédie*, 1897, n° 2, p. 184.

ralement médiane; elle peut cependant siéger sur les côtés de la ligne des apophyses épineuses; arrondie ou elliptique à grand axe vertical, elle est quelquefois recouverte d'une peau épaisse; souvent, au contraire, elle possède une enveloppe amincie, et est complètement transparente. Entre ces deux dispositions extrêmes, on peut trouver tous les intermédiaires; à côté de points où la peau est normalement développée, il en est parfois d'autres où elle a l'aspect fibreux, cicatriciel; la membrane enveloppante peut même être recouverte de bourgeons charnus. La peau amincie se rompt quelquefois pendant la vie intra-utérine, ou au moment même de l'accouchement. Tantôt adhérente par une large base, tantôt pédiculée, la tumeur présente, dans quelques cas, à son centre une dépression ombiliquée, plus opaque, sur laquelle a beaucoup insisté Virchow, en ce qu'elle répond suivant lui au point d'implantation de la moelle sur la paroi postérieure de la tumeur. La poche ressemble alors beaucoup à une tomate vue du côté du hile; c'est là du reste la comparaison classique dont on se sert dans les descriptions.

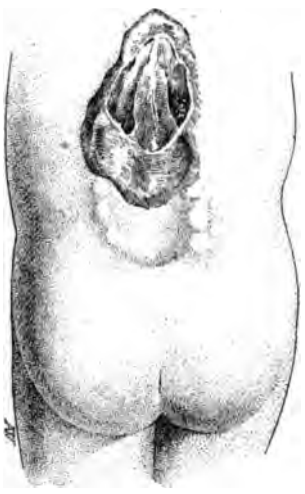

Fig. 16. — Spina-bifida lombaire dont l'enveloppe s'est rompue pendant l'accouchement. Grâce à l'affaissement de la poche, on aperçoit par transparence le chapelet osseux formé par le rudiment des lames vertébrales (Kirmisson).

La consistance est tantôt molle, tantôt résistante; la fluctuation est généralement évidente, surtout au centre; à la périphérie, une palpation attentive permet parfois de reconnaître la série des tubercules osseux en forme de chapelet qui répondent aux lames vertébrales.

Il est rare de reconnaître à la palpation cette disposition en chapelet aussi nettement que dans le cas que nous reproduisons ici, cas dans lequel l'écartement entre les lames vertébrales était considérable, et où, par suite de la rupture des enveloppes, la tumeur s'était affaissée et permettait aisément de reconnaître à travers la peau, à la vue et à la palpation, les tubercules osseux bordant le canal rachidien.

La réductibilité est loin d'exister dans tous les cas; parfois cependant il est possible de diminuer le volume de la tumeur par

la compression. Celle-ci peut être absolument innocente; dans d'autres cas, elle détermine de la douleur, des convulsions, des paralysies. La tumeur augmente par la station, les cris, les efforts, l'expiration; elle diminue dans la position horizontale et pendant l'inspiration. Lorsqu'il existe deux tumeurs sur deux points isolés du rachis, la compression de l'une augmente la tension de l'autre. Le spina-bifida s'accompagne-t-il d'hydrocéphalie, on peut faire refluer le liquide du canal rachidien vers le cerveau; ce dont on s'assure en constatant la tension exagérée des fontanelles.

Fig. 17. — Spina-bifida lombaire. Pied bot valgus et luxation congénitale de la hanche du côté droit (Kirmisson).

Parfois la santé générale reste bonne, et les fonctions sont intactes. Mais, d'autres fois, la motilité et la sensibilité des membres inférieurs sont compromises. Ces paralysies peuvent être invoquées pour expliquer la formation de certains pieds bots qui coïncident avec le spina-bifida, et qui, comme aspect, présentent une certaine analogie avec les pieds bots de la paralysie infantile.

La paralysie peut frapper les viscères et déterminer l'incontinence d'urine et des matières fécales. Quant aux troubles trophiques, ce sont des éruptions diverses et des ulcérations qui revêtent l'aspect du mal perforant. Un malade de notre service, garçon de seize ans, présentait, en même temps qu'une luxation congénitale de la hanche droite, un pied bot valgus équin du même côté, avec perte totale du mouvement et de la sensibilité à partir du tiers moyen de la jambe; le pied malade était le siège de fréquentes ulcérations, aussi en ai-je débarrassé le malade, en pratiquant chez lui l'amputation de Pirogoff.

Nous avons, dans la description précédente, donné les caractères

de la tumeur constituée par le spina-bifida. Mais il existe des cas dans lesquels tout se borne à une fente vertébrale ou rachischisis, ne traduisant pas son existence au dehors par une tumeur appréciable. C'est à ces faits que Recklinghausen [1] a donné le nom de spina-bifida sans tumeur, ou encore spina-bifida latent, *spina-bifida occulta*. Cette variété mérite d'être décrite d'une manière spéciale, à cause des difficultés de diagnostic auxquelles elle peut donner lieu. Il peut se faire, en effet, que la peau soit imparfaitement développée au niveau de la fissure vertébrale, et que cette dernière soit recouverte seulement d'une enveloppe fibreuse extrêmement mince; mais, dans d'autres cas, la peau normalement développée au devant de la fissure rachidienne, la cache complètement. Le diagnostic devient alors beaucoup plus difficile. C'est ainsi que les choses se présentaient dans le cas de Recklinghausen auquel nous avons déjà fait allusion, et où une tumeur fibro-myo-lipomateuse occupait le canal rachidien. On retrouve souvent, dans ces cas, les particularités signalées par Recklinghausen, savoir l'existence d'une saillie de consistance lipomateuse, au niveau de laquelle les poils sont anormalement développés; la palpation profonde exercée en ce point permet de reconnaître l'écartement des lames vertébrales. Outre l'hypertrichose, ou développement anormal de poils au niveau de la tumeur, on peut rencontrer dans le spina-bifida latent des troubles de la sensibilité et des maux perforants du côté des membres inférieurs. Ces complications existaient dans le fait de Recklinghausen; ce sont elles aussi qui nous ont conduit au diagnostic chez un malade que nous avons présenté à la Société de Chirurgie. Frappé de rencontrer chez ce jeune homme de vingt-six ans des troubles de la sensibilité et des maux perforants dont aucune circonstance pathologique ne pouvait nous rendre compte, nous examinâmes chez lui la région lombaire, et nous y trouvâmes, sur la ligne médiane, un développement anormal du système pileux au devant d'une tuméfaction de consistance mollasse, lipomateuse. La pression exercée en ce point nous permit de reconnaître l'écartement des lames vertébrales [2]. Le Dr Conrad Brunner [3] a publié

1. Recklinghausen, Spina bifida occulta, etc.: in *Archiv für Pathol. Anat. und Physiol.*, 1886, p. 243.

2. Voyez *Bull. et mémoires de la Soc. de chir.*, 1er octobre 1884, et Kirmisson, Le mal perforant lié à certaines formes de Spina-bifida latent ou sans tumeur. *Bull. médical*, 7 septembre 1887, n° 55.

3. Conrad Brunner, Ein Fall von Spina bifida occulta, mit congenitaler lumbaler Hypertrichose, Pes Varus, und « mal perforant du pied », *Arch. für Pathol. Anat. und Phys.*, 1887, n° 494.

une observation semblable, relative à un jeune homme de vingt ans que nous avons pu nous-même observer, en 1886, à la clinique du professeur Krönlein (de Zurich). Chez ce malade, il existait, en même temps qu'une légère scoliose dorsale à convexité droite, une tuméfaction circonscrite à la région lombaire, au niveau de laquelle on rencontrait une longue touffe de poils. La jambe droite était très atrophiée; du même côté, il existait un pied bot varus avec mal perforant et anesthésie de la peau environnante. L'état du pied nécessita l'amputation de Pirogoff, et, sur les nerfs de la partie enlevée, le professeur Klebs constata tous les caractères d'une névrite interstitielle. Ce malade a succombé, en 1892, à un phlegmon causé par un ulcère perforant du pied gauche, et son autopsie a été publiée par Ribbert [1]. Il existait une large fente au niveau des lames des deux dernières vertèbres lombaires et de toutes les vertèbres sacrées. La lame fibreuse qui comblait cette fente présentait un orifice allongé à travers lequel passait un cordon fibreux qui, partant de la tumeur cutanée, pénétrait dans le canal vertébral, et se fusionnait avec la moelle descendant elle-même jusqu'à la 5e vertèbre lombaire. Ce cordon était constitué surtout par des fibres musculaires longitudinales et du tissu conjonctif adipeux et vasculaire. Au niveau des insertions de ce cordon à la face postérieure de la moelle, les cordons postérieurs faisaient défaut, et la substance grise semblait se continuer directement avec le cordon engainant. De la face antérieure de la moelle partait le *filum terminale*.

Depuis lors, d'autres faits analogues ont été publiés, notamment par Joachimsthal et par Jones. Le fait de Joachimsthal [2] est intéressant en ce qu'avec un spina-bifida occulta de la région lombaire, il existait, chez une fillette de cinq ans, une double luxation congénitale de la hanche. Dans l'observation rapportée par Jones [3], on est intervenu; on a trouvé la queue de cheval comprimée par des tissus de cicatrice sous la forme d'une bande fibreuse transversale; la section de cette bande a procuré la guérison des phénomènes nerveux. Nous-même, nous avons eu l'occasion d'observer un second exemple de spina-bifida occulta dont l'his-

1. Ribbert, Præparat von Spina bifida occulta sacro-lumbalis, *Correspondenz Blatt für Schweizer Aerzte*, n° 11, p. 371, 15 mai 1893.
2. G. Joachimsthal, Ueber Spina bifida occulta mit Hypertrichosis lumbalis, *Berlin. Klin. Wochens.*, n° 22, p. 536, 1er juin 1891.
3. Jones, Spina bifida occulta, spine trephined, recovery, *Brit. med. Journ.*, 24 janv. 1891, p. 173.

toire a été rapportée dans notre journal, par notre interne, M. Sainton [1]. Il s'agissait d'un garçon de huit ans et demi présentant à droite un pied bot talus valgus, à gauche un varus équin, avec troubles de la sensibilité et incontinence d'urine. L'examen de la région fessière démontrait chez cet enfant l'existence d'une tumeur mollasse, empâtée, surtout développée du côté droit; à la face externe de cette tumeur se voit une dépression de la peau, véritable ombilic postérieur. Au moment de la naissance ce point faisait un relief plus considérable, de la grosseur d'une petite noisette, qualifiée par la sage-femme d'envie. Lorsqu'on prend cet ombilic entre les doigts, on sent qu'il se continue dans la profondeur par un cordon dur et résistant. Cette dépression n'a jamais été le siège d'aucun écoulement. En somme, il n'y avait au moment de la naissance qu'une tumeur saillante qui, en se rétractant peu à peu, a fait place à la dépression ombiliquée. En palpant profondément, on sent que le sacrum se termine par un bord abrupt, éloigné de l'orifice anal de 6 centim. 1/2 au moins. Il y a donc là un arrêt complet de développement du coccyx.

Fig. 18. — Spina-bifida latent ou sans tumeur. Double pied bot, à droite, talus valgus, à gauche, varus équin (Kirmisson).

Le samedi 14 novembre 1896, nous avons eu l'occasion de revoir ce jeune homme, qui a actuellement près de quatorze ans; il s'est normalement développé, la paralysie du sphincter vésical s'est améliorée; la tumeur de la région sacrée a augmenté de volume; depuis quelque temps elle a été le siège de douleurs qui ont engagé les parents à venir nous consulter de nouveau. Ces douleurs et cette tension dans la tumeur sacrée se seraient accompagnées, au dire des parents et du malade lui-même, de la production d'une tuméfaction à la

1. Sainton. Note sur un cas de spina bifida occulta, in *Revue d'orthopédie*, 1er novembre 1891, p. 455.

nuque, comme s'il y avait là une méningocèle profondément située (?).

Depuis lors nous avons rencontré un nouvel exemple de spina-bifida sans tumeur dont nous avons fait publier l'histoire par notre interne, M. Ardouin[1]. Il s'agit d'une petite fille de deux ans et demi présentant des troubles trophiques du côté des orteils, de la parésie des sphincters, en même temps qu'une fissure anormale

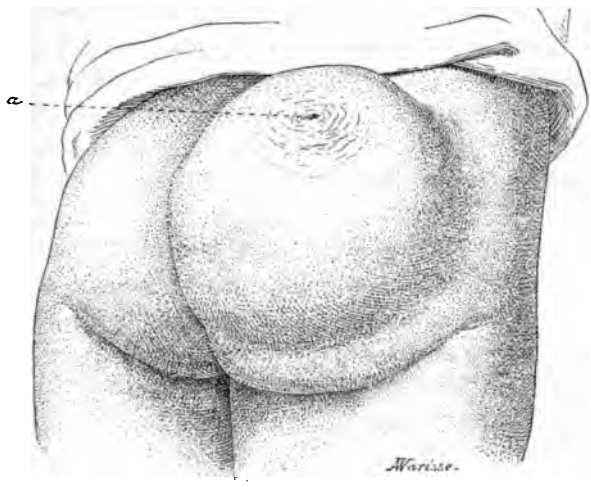

Fig. 19. — Volumineuse méningocèle de la région sacrée chez une femme de 53 ans. *a*, orifice donnant issue au liquide de la poche (Kirmisson).

comprenant les lames des onzième et douzième vertèbres dorsales et de la première lombaire, sans tumeur apparente.

Marche. Durée. Terminaisons. — L'évolution du spina-bifida est extrêmement variable suivant les cas. Il peut se faire que la tumeur augmente incessamment de volume et finisse par se rompre. Dans ces cas, l'inflammation de la poche se communique aux méninges, et la mort ne tarde pas à survenir. La terminaison funeste peut être également la conséquence des progrès incessants de la tumeur, de l'épuisement du malade, des troubles paralytiques et des ulcérations trophiques qui se montrent du côté des membres inférieurs. Quelquefois il ne se produit pas à la surface de la tumeur de large ulcération, mais seulement une fissure permettant

1. Ardouin, Spina-bifida latent ou sans tumeur, *Revue d'orthopédie*, nov. 1896, p. 478.

la transsudation du liquide. Cette fissure peut se fermer au bout de quelque temps, pour se rouvrir, et ainsi de suite à plusieurs reprises. Comme la large ulcération, elle peut devenir le point de départ d'une méningite fatale. La terminaison funeste est souvent aussi la conséquence de l'hydrocéphalie qui se montre chez les malades atteints de spina-bifida. Mais, dans d'autres cas, l'affection reste stationnaire, et l'on a vu des malades porteurs de spina-bifida atteindre l'âge de trente, quarante, et même cinquante ans et au-delà. Nous avons communiqué à la Société de Chirurgie, l'observation d'une malade de cinquante-trois ans, chez laquelle nous avons pratiqué avec succès l'extirpation d'une volumineuse méningocèle de la région sacrée [1]. Il arrive même qu'un certain degré d'inflammation limitée à la poche, amène la guérison spontanée. Ordinairement c'est par oblitération du pédicule que cette guérison se produit; le kyste s'isole et finit par s'atrophier sous l'influence du développement de la peau et du tissu cellulo-graisseux sous-cutané qui met obstacle à son expansion. Debout a signalé, en 1860, à la Société de Chirurgie, deux cas dans lesquels la guérison a été obtenue par ce mécanisme; Holmes a vu la guérison survenir après suppuration. M. Lannelongue a observé un cas de méningocèle spinale oblitérée avec mobilité des arcs vertébraux sous-jacents.

Diagnostic. — Le diagnostic ne présente pas, en général, de bien sérieuses difficultés. C'est seulement avec certains kystes congénitaux ne communiquant pas avec le canal rachidien qu'on peut confondre le spina-bifida. Ces tumeurs sont surtout fréquentes au niveau de la région sacro-coccygienne. La présence des apophyses épineuses au-dessous de la tumeur, quand elle pourrait être constatée, trancherait le diagnostic. Toutefois, toutes les tumeurs siégeant sur la ligne médiane postérieure du tronc, en rapport avec le canal vertébral, doivent être suspectées de pouvoir communiquer avec ce canal. Déjà nous avons cité le cas de Robert Jones et de Charles Larkin [2], dans lequel une tumeur parasitaire, revêtant l'aspect d'un membre supérieur, cachait une méningocèle. Jefferson a rapporté [3] le fait d'un enfant de quatre ans, chez lequel une tumeur congénitale de la région sacrée se compliquait d'incon-

1. Kirmisson, Volumineuse tumeur de la région fessière constituée par une méningocèle faisant issue à travers l'extrémité inférieure du canal sacré chez une femme de cinquante-trois ans, in *Bull. et mém. de la Soc. de Chir.*, 14 avril 1886.
2. *The British med. Journal*, 10 août 1889.
3. Jefferson, Spina bifida marked by a fatty tumor, *The Lancet*, 13 octobre 1883.

tinence d'urine et des matières fécales. La tumeur ayant été prise pour un lipome, on en fit l'extirpation, et l'on tomba sur une masse de graisse recouvrant un petit kyste qui laissa s'écouler environ 15 grammes de liquide. L'enfant ayant succombé, on put constater, à l'autopsie, un kyste gros comme un œuf de pigeon, situé au niveau de l'apophyse épineuse de la première vertèbre sacrée; dans ce kyste venait aboutir l'extrémité inférieure de la moelle adhérente à sa paroi. On voit, par ces exemples, combien il faut se méfier d'une communication possible avec le canal rachidien, quand il s'agit de tumeurs congénitales en rapport avec la colonne vertébrale.

Un point qui serait de la plus haute importance au point de vue du pronostic et du traitement, ce serait de différencier les unes des autres les diverses variétés du spina-bifida que nous avons énumérées, savoir la méningocèle, la myélo-méningocèle et la myélo-cystocèle. Pour ce qui est de cette dernière variété, elle serait due, d'après les recherches de Recklinghausen, confirmées par celles de Muscatello et de Rüyter [1], à un trouble de développement en longueur du rachis, d'où courbure de la colonne vertébrale et scoliose congénitale. La tumeur elle-même est toujours située latéralement. De Rüyter conclut : dans les fissures latérales, ou dans les scolioses, on doit penser à une myélo-cystocèle. D'après Muscatello, les caractères de la myélo-cystocèle sont les suivants : tumeur arrondie, avec un pédicule assez large, siégeant le plus souvent dans la région lombo-sacrée, plus rarement dans la région dorsale et dans la région cervicale, plus rarement encore dans la région sacrée, tumeur molle, élastique, presque toujours nettement fluctuante, transparente ; la pression ne diminue pas son volume, mais souvent elle amène un soulèvement de la fontanelle. Souvent en même temps que la tumeur, il existe des courbures pathologiques du rachis (scoliose, lordose), des fentes de la paroi abdominale s'étendant à la vessie et à l'intestin, fissure abdomino-vésico-intestinale (*Bauchblasendarmspalte* de Recklinghausen), des pieds bots, mais rarement des paralysies de la vessie et du rectum.

Quant à la myélo-méningocèle, voici les caractères qui lui sont attribués par Muscatello : elle forme en général une tumeur large, peu saillante, occupant, par ordre de fréquence, la région lombo-

1. De Rüyter, Schädel und Rückgratsspalten, *Archiv für Klin. chir.*, 50e Band, 1 Heft, p. 72.

sacrée, la région cervicale, la région thoracique, et enfin la région sacrée. La tumeur est, en général, molle, élastique, souvent fluctuante; pendant qu'on la comprime, souvent on voit se distendre la fontanelle antérieure.

Comme coïncidences avec la myélo-méningocèle, on note des hernies ombilicales, ou bien l'ouverture de l'intestin à l'ombilic, des paralysies des membres inférieurs, de la vessie et du rectum, des pieds bots.

La méningocèle se rencontre surtout dans la région sacrée, beaucoup plus rarement dans la région cervicale, et plus rarement encore dans la région lombaire ou dans la région dorsale. Habituellement elle constitue une tumeur pédiculée, transparente; elle ne s'accompagne pas d'autres malformations; il n'y a pas de troubles du mouvement et de la sensibilité des membres inférieurs; son pronostic est donc beaucoup plus favorable que celui des deux variétés précédentes; malheureusement cette variété est de beaucoup la plus rare.

Traitement. — Jusqu'à l'avènement de la méthode antiseptique, le traitement chirurgical du spina-bifida a été le plus souvent nul. On oscillait alors entre deux ordres de moyens dont les uns, purement palliatifs, ne donnaient le plus souvent aucun résultat, tandis que les autres, prétendant à la guérison, présentaient une gravité plus grande que celle du mal abandonné à lui-même. Le traitement palliatif se bornait à protéger le spina-bifida, soit au moyen d'un pansement maintenu en place par une bande, soit au moyen d'un bandage à pelote concave. Les moyens curatifs extrêmement nombreux comprenaient la compression, la ponction simple ou suivie d'injections irritantes, l'électrolyse, l'incision, le séton, l'excision, la ligature. De ces nombreux procédés, il en est trois seulement, à l'heure actuelle, qui sont restés debout; ce sont les injections irritantes, la ligature et l'excision.

a. *Injections irritantes.* — Velpeau le premier avait conseillé les injections iodées contre le spina-bifida; mais son idée fut mise pour la première fois à exécution, en 1817, par Brainard (de Chicago), qui obtint un succès. Le procédé employé par Brainard consiste à injecter seulement dans la poche une petite quantité de teinture d'iode, puis à évacuer d'un seul coup le liquide du sac et la teinture d'iode qu'on y a mélangée. James Morton [1], dans le but

1. J. Morton, *Traitement du spina-bifida par une nouvelle méthode*, in-8, Londres, 1877.

d'atténuer les dangers de l'injection iodée, a conseillé de remplacer la teinture d'iode par une solution d'iode dans la glycérine. Cette solution, connue en Angleterre sous le nom de solution iodo-glycérinée de Morton, renferme 2 pour 100 d'iode et 6 pour 100 d'iodure de potassium. Après avoir retiré 2 centimètres cubes du liquide de la tumeur, on y injecte, à l'aide d'une seringue de Pravaz introduite dans sa partie supérieure, 1 à 4 grammes de la solution de Morton. On a conseillé de se servir d'un trocart de moyen volume, car cette solution assez épaisse ne passerait pas à travers une fine canule. L'auteur dit avoir obtenu, par son procédé, jusqu'à 79 pour 100 de guérisons; d'autres ont été moins heureux que lui; il n'en est pas moins vrai que les résultats sont assez satisfaisants pour qu'on soit autorisé à recourir à l'emploi de la méthode.

b. *Ligature.* — On comprend que la ligature ait pu procurer des guérisons, dans des cas où il n'y avait pas d'éléments nerveux dans la poche. Dans ces dernières années, la ligature élastique s'est substituée à la ligature simple. Entre les mains de Scarenzio, Vanzetti, Colognese, Atkinson, Laroyenne, Mouchet (de Sens), la ligature élastique a donné des succès. Ce dernier auteur a modifié le procédé opératoire en traversant la base de la tumeur de droite à gauche avec trois épingles longues et fines, distantes l'une de l'autre de 3 centimètres, et en passant sous chacune d'elles un fil modérément serré.

D'après Rohmer [1], sur vingt cas dans lesquels le spina-bifida a été traité par la ligature élastique, on note deux morts, dix-sept succès, et un cas, celui de M. Polaillon, dans lequel la ligature ayant été enlevée le second jour, l'enfant quitta l'hôpital en conservant sa tumeur [2].

En 1887, F. Parona [3] a rapporté trois cas traités par lui au moyen de la ligature élastique. Dans l'un d'eux, la guérison a eu lieu sans fièvre; dans le second, la guérison a été obtenue après une fièvre qui a duré plusieurs jours; dans le troisième cas, la mort a été causée par une méningite. A ce propos, l'auteur réunit dans un tableau tous les cas qui ont été traités par la ligature élastique; il conclut que les résultats sont aussi favorables que ceux fournis par les autres méthodes.

1. Rohmer, article Hydrorachis du *Dict. encyclopédique.*
2. Voyez *Bull. et mém. de la Soc. de chir.*, 1875, p. 333.
3. F. Parona, Cura della spina bifida mediante l'allaciatura elastica, *Gaz. med. di Torino*, fév. 1887, p. 73.

c. *Excision.* — Avant l'ère antiseptique, l'excision du spina-bifida pouvait passer pour une témérité chirurgicale, qui n'a que bien rarement procuré des succès. Depuis lors, elle a été souvent pratiquée; en 1883, Mayo Robson [1] a lu, à la Société clinique de Londres, un mémoire sur une série de cas de spina-bifida traités par lui au moyen d'un procédé particulier d'excision. Dans un cas, il commença par faire, de chaque côté de la tumeur, une incision verticale, puis il sépara les téguments des méninges jusqu'à ce qu'il fût arrivé sur les lames vertébrales. On permit alors au liquide de s'échapper en incisant l'enveloppe du sac. On eut ainsi deux lambeaux de chaque côté, appartenant, l'un à l'enveloppe du spina-bifida, l'autre à la peau. Ces deux lambeaux furent taillés de longueur inégale, afin que la suture de la peau et celle des parois du sac ne se correspondissent pas.

Depuis lors, l'excision du spina-bifida a été pratiquée par bon nombre de chirurgiens, et en particulier, par Bayer (de Prague). Cet auteur forme, avec les muscles et les aponévroses, deux lambeaux latéraux qu'on invagine de façon à obtenir une cicatrice solide qui protège efficacement l'orifice osseux [2].

On est allé plus loin, et l'on a tenté l'occlusion de la fente vertébrale en rapprochant l'un de l'autre et en réunissant par la suture les deux rudiments des lames vertébrales. C'est ce qu'a fait Dollinger (de Buda-Pesth) [3], dont la première opération a été pratiquée le 25 novembre 1885. Le sac fut incisé dans toute sa longueur, de minces filets nerveux pénétraient dans sa paroi. Après avoir coupé ces nerfs, lié les artères, Dollinger réséqua une partie du sac et le sutura. Puis, il ébranla en les entamant incomplètement, les deux arcs vertébraux rudimentaires des quatrième et cinquième vertèbres lombaires. Il les mobilisa avec une forte pince et les sutura sur la ligne médiane. Par-dessus, on sutura les masses musculaires et la peau, en plaçant un drain au-dessous de cette dernière. L'enfant guérit, et la réparation osseuse fut obtenue.

Déjà, du reste, Mayo Robson avait tenté de fermer l'orifice osseux en recouvrant la face externe du sac suturé avec des lambeaux de périoste empruntés à un lapin; mais cette tentative avait

1. Mayo Robson, A new operation for spina bifida, *Brit. med. Journ.*, 24 mars 1883, p. 558.
2. K. Bayer. *Prager med. Wochenschrift*, 1889, n° 20, et 1890, n° 5
3. Dollinger, L'opération ostéoplastique de l'hydrorachis, *Wiener med. Wochenschrift*, 1886, n° 36, p. 1536-1540.

échoué. M. Berger[1] fut plus heureux dans un cas où, sur une petite fille de sept semaines, il ferma la perte de substance par une lamelle osseuse taillée dans l'omoplate d'un jeune lapin.

L'exemple de Dollinger a été imité par Senenko (de Saint-Pétersbourg)[2]. Après avoir mis à nu le sac, ce chirurgien tailla, sur les parties latérales de la fente vertébrale, deux petits lambeaux renfermant des lames osseuses de 2 centimètres de largeur, constituées par la partie restante des lames vertébrales, ces deux fragments osseux furent amenés au contact sur la ligne médiane. On fit ensuite une suture à trois étages comprenant les os, l'aponévrose et les parties molles extérieures. La guérison eut lieu par première intention. Quatre mois après, la surface postérieure du sacrum présentait une résistance osseuse uniforme.

Bobroff[3], pour le spina-bifida sacré, a conseillé d'oblitérer la perte de substance osseuse par une lamelle de la crête iliaque.

En somme, c'est l'excision par le bistouri qui semble aujourd'hui le procédé de choix dans le traitement chirurgical du spina-bifida, les injections iodo-glycérinées de Morton et la ligature élastique ne restant plus que comme des procédés d'exception, applicables seulement quand il n'y a pas d'éléments nerveux dans la poche, et quand il est possible d'interrompre la communication entre le sac et l'intérieur du canal rachidien. C'est à l'excision que donne la préférence Muscatello[4] dans son mémoire des Archives de Langenbeck; M. Mayo Robson, dans sa communication au Congrès de Rome en 1894, se prononce également en faveur de l'excision qu'il dit avoir pratiquée 20 fois. Au Congrès allemand de chirurgie de 1893, Hildebrand a fait connaître les résultats fournis par l'excision du spina-bifida à la clinique de König (de Gottingue). Sur 13 cas traités par l'excision, il y avait 10 méningocèles et 3 myélo-cystocèles; 3 malades sont morts de l'opération, et 10 sont sortis guéris, dont l'un n'a pas tardé à succomber. Au moment où les faits sont rapportés, 8 opérés sont vivants et bien portants, dont deux étaient atteints de myélo-cystocèle. Dans le troisième cas de myélo-cystocèle, l'enfant vivait encore trois mois après l'opé-

1. Berger, Cure radicale d'un spina-bifida par greffe d'une plaque osseuse empruntée à un lapin, *Bull. Ac. de méd.*, 12 janv. 1892.

2. Senenko, Ueber die Ausschälung des Meningomyelocelesackes mit nachfolgender Osteoplastik, *Centralbl. für chir.*, n° 25, p. 444, 22 juin 1889.

3. A. Bobroff, Ein neues osteoplastisches Verfahren bei Spina bifida, *Centralblatt für chir.*, n° 22, 1892.

4. Muscatello, Ueber die angeborenen Spalten des Schädels und der Wirbelsaüle, *Archiv von Langenbeck*, 47e Band, IIe Heft.

ration, mais avec une récidive et une hydrocéphalie volumineuse; il est probable qu'il n'a pas tardé à succomber.

Mais, en somme, il faut bien l'avouer, malgré l'antisepsie, malgré les progrès de la médecine opératoire, l'excision du spina-bifida n'a pas réalisé les espérances qu'elle avait fait tout d'abord concevoir. C'est qu'en effet la question est singulièrement complexe : tout d'abord il est un certain nombre d'enfants atteints de spina-bifida qui sont très frêles ou affectés d'autres vices de con-

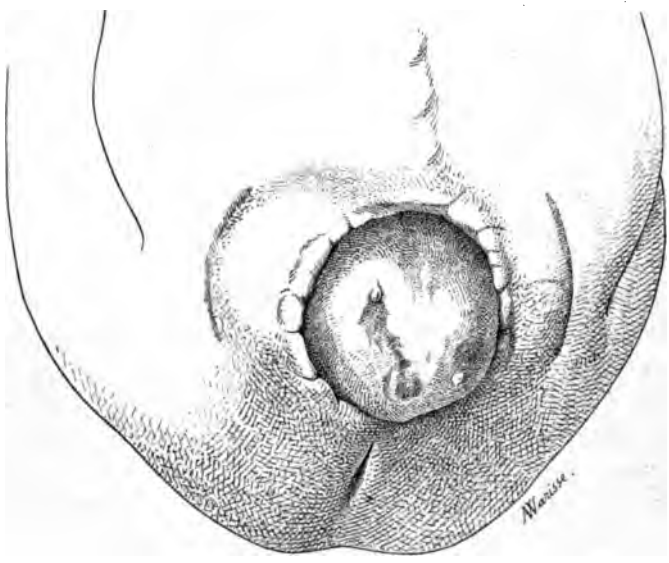

Fig. 20. — Spina-bifida récidivé après l'excision. Les bords de la cicatrice se sont écartés et la tumour s'est reproduite (Kirmisson).

formation déterminant la mort, même après l'excision la mieux réussie. D'autres fois, la mort tient aux progrès de la paraplégie, ou bien encore au développement de l'hydrocéphalie concomitante.

Comme exemple à l'appui de cette évolution, je figure ici le cas d'un spina-bifida lombaire opéré par un de mes collègues des hôpitaux. Quand l'enfant est arrivé dans mon service, la récidive était complète; la cicatrice opératoire s'était laissée largement distendre, comme on le voit sur le dessin ci-dessus; la peau elle-même aux alentours était soulevée par le liquide; l'enfant n'a pas tardé à succomber aux progrès de l'hydrocéphalie.

Sans doute, dans la simple méningocèle, on peut espérer que la moelle elle-même est bien conformée, et obtenir des succès défini-

tifs. Mais le plus souvent, au contraire, il est des éléments nerveux contenus dans la poche; la tumeur que l'on a sous les yeux ne constitue qu'une partie de la malformation; l'enlever, ce n'est pas supprimer tout le mal; il reste, du côté de la moelle et des nerfs rachidiens, du côté du cerveau lui-même, des altérations contre lesquelles l'intervention chirurgicale ne peut rien. Il n'est donc pas étonnant dès lors que beaucoup de malades aient succombé ultérieurement aux progrès de l'hydrocéphalie. De ce nombre sont les opérés de MM. Terrier, Berger, Picqué. Une petite fille que nous avions nous-même opérée avec succès dans notre service des Enfants-Assistés, a succombé trois mois après à l'hydrocéphalie. Au moment même de l'opération, il est un danger spécial sur lequel MM. Terrier, Marchand, Prengrueber et nous-même, avons appelé l'attention de la Société de chirurgie [1].

Il consiste en ce que la réunion semble se faire difficilement chez ces petits malades; chez eux, en l'absence même de toute complication septique, on voit se produire une désunion des lèvres de la plaie, qui a pour conséquence un écoulement prolongé du liquide céphalo-rachidien, origine possible de complications infectieuses. C'est donc une raison particulière pour attacher la plus grande importance aux sutures, et pour donner la préférence aux procédés dans lesquels on fait des sutures à étage, autant que possible ne se correspondant pas dans un même plan vertical. Joignez à cela que chez les enfants, atteints souvent d'incontinence d'urine et des matières fécales, il est bien difficile de maintenir la plaie aseptique. Ainsi donc, à quelque point de vue qu'on se place, aussi bien au point de vue des suites immédiates que des suites éloignées, l'excision du spina-bifida ne saurait être regardée comme une méthode assurée de guérison et exempte de dangers. On ne doit pas l'appliquer indistinctement à tous les cas; quand, par sa distension et la minceur de ses enveloppes, la poche menace de se rompre, *a fortiori* si elle est rompue, au moment même de la naissance, on a la main forcée; il faut en pratiquer l'excision pour essayer de sauver les jours de l'enfant. En tout autre cas, il vaut mieux attendre, laisser le petit malade se développer et s'accorder le temps de l'observer. Si l'on voit se manifester chez lui des signes d'hydrocéphalie, toute opération est inutile; de même s'il y a une paraplégie absolue des membres inférieurs avec paralysie totale

1. Voyez *Bull. et mém. de la Soc. de chir.*, 16 mars 1892.

des sphincters de la vessie et du rectum. Si la paralysie des membres inférieurs est incomplète, on a des chances d'intervenir avec succès; *a fortiori*, en l'absence de tout accident nerveux. C'était le cas chez le jeune enfant de deux mois portant un spina-bifida lombaire d'apparence myxomateuse dont j'ai déjà parlé plus haut, et dont j'ai rapporté le cas à l'Académie de médecine. Chez lui, l'excision de la tumeur a été très simple et a procuré une guérison qui, depuis lors, ne s'est pas démentie. Plus on s'éloigne du moment de la naissance, et plus on a de chances d'opérer avec succès, si d'ailleurs toutes les autres conditions sont favorables.

C'est ainsi que, chez une petite fille de trois ans et demi M. Rochet[1] a pu pratiquer la cure radicale d'un spina-bifida dorsal par le procédé de Dollinger. Les circonstances sont encore plus favorables chez l'adulte. Il y a queelqus années, M. Ricard[2] a communiqué à la Société de chirurgie l'observation d'une jeune fille de vingt-cinq ans qu'il a opérée avec succès d'un volumineux spina-bifida de la région lombaire. Rappelons à ce propos que nous-même nous avons pratiqué, chez une femme de cinquante-trois ans, l'extirpation d'une volumineuse méningocèle de la région sacrée, extirpation suivie de guérison. Il est d'ailleurs, dans les faits de MM. Rochet et Ricard, une particularité qu'on a relevée dans un bon nombre de cas, à savoir que ces chirurgiens ont dû pratiquer l'excision de cordons nerveux venant se perdre à la face interne de la poche, sans que cette excision ait entraîné pour les malades de résultat fâcheux.

III. — TUMEURS CONGÉNITALES DE LA RÉGION SACRO-COCCYGIENNE

La région sacro-coccygienne est le siège d'un certain nombre de tumeurs congénitales qui ont pour caractères communs de présenter un volume habituellement considérable, et, au point de vue histologique, d'être des tumeurs mixtes possédant le plus souvent dans leur intérieur un grand nombre de kystes.

Tout ce que l'on peut dire sur leur étiologie, c'est qu'elles sont

1. V. Rochet, Cure radicale des spina-bifida avec large brèche osseuse, par ostéoplastie, *Arch. provinc. de chirur.*, décembre 1892.
2. Ricard, Volumineux spina-bifida de la région lombaire, *Bull. et mém. de la Soc. de chir.*, 22 mars 1893.

plus fréquentes dans le sexe féminin. Si leurs caractères cliniques permettent d'en faire une description générale, la diversité de leur structure exige absolument qu'on introduise dans leur étude anatomo-pathologique, des subdivisions. M. Duplay [1], qui a publié autrefois sur ce sujet une revue critique dans laquelle il a fait connaître les travaux des auteurs allemands, a divisé ces tumeurs en trois grands groupes : 1° les spina-bifida; 2° les inclusions fœtales; 3° les tumeurs diverses qui paraissent ne rentrer dans aucune des catégories précédentes. Nous suivrons ici cette division.

1° Spina-bifida. — Le spina-bifida de la région sacro-coccygienne a pu être nié dans une discussion qui s'est produite, en 1855, à la Société de chirurgie. MM. Trélat, Depaul et Verneuil en ont contesté l'existence, qui a été admise par MM. Giraldès et Tarnier. A la région sacrée, le spina-bifida ne saurait être mis en doute; celui du coccyx est plus douteux, bien qu'on puisse invoquer en sa faveur un cas de Thomas Smith; les tumeurs de cette nature se développent à la partie postérieure du sacrum, en repoussant en avant l'anus et le rectum, et elles sont susceptibles d'atteindre un grand volume.

Comme exemple de spina-bifida de la région sacrée, nous pouvons citer le fait que nous avons figuré dans le chapitre précédent, fait relatif à un fœtus monstrueux dont nous avons publié l'histoire en collaboration avec notre interne, M. Ardouin [2], et chez lequel un spina-bifida sacré se trouvait en coïncidence avec une scoliose congénitale.

2° Inclusions fœtales. — Elles sont habituellement implantées au sommet du sacrum ou au coccyx par une large base renfermant des vaisseaux nourriciers qui proviennent de l'artère sacrée moyenne. Elles atteignent parfois un volume considérable, et sont remarquables par la présence de parties fœtales nettement reconnaissables. On y a vu des appendices en forme de membres, un rudiment d'oreille (Depaul), un nez, des paupières; tous les tissus du corps peuvent y être représentés : os, cartilage, dents, matière cérébrale, nerfs, muscles lisses et striés. On y a même trouvé des segments d'intestin. Dans un cas de Middeldorpf [3], la tumeur pré-

1. Duplay, Revue critique sur les tumeurs congénitales de la région sacro-coccygienne, *Arch. génér. de médecine*, 6e série, t. XII, 1868, p. 732-742.
2. Voyez : Ardouin et Kirmisson, Étude d'un fœtus exomphale, *Revue d'orthopédie*, 1897, n° 2, p. 104.
3. Middeldorpf, Zur Kenntnis der angeborenen Sakralgeschwülste, *Virchow's Archiv.*, Band CI, p. 37-44.

sentait deux orifices extérieurs, dont l'un donnait issue à une matière fécaloïde. La tumeur, adossée au rectum, mais ne communiquant pas avec lui, avait la structure de l'intestin; on trouvait dans sa paroi une muqueuse riche en follicules clos, deux couches de fibres musculaires lisses et une enveloppe graisseuse. Chédevergne a rencontré également, dans une tumeur sacro-coccygienne, un tronçon d'intestin bifurqué et terminé en cæcum. A côté des parties solides, se voient aussi des kystes, dont les uns ont un

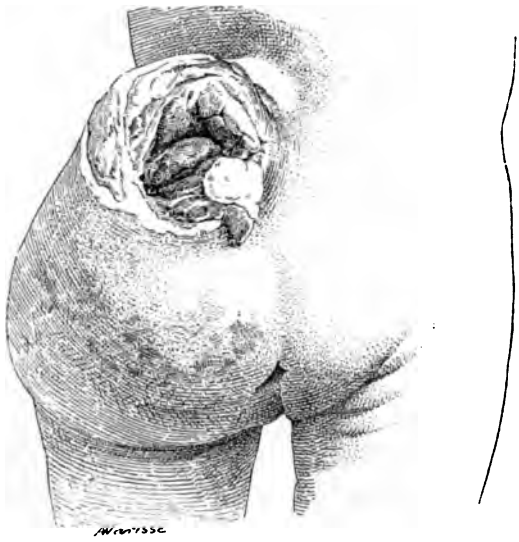

Fig. 21. — Volumineux cysto-sarcome ulcéré de la région sacro-coccygienne (Kirmisson).

contenu athéromateux, les autres un contenu liquide; quant à l'épithélium qui le tapisse, c'est ou bien un épithélium pavimenteux, ou un épithélium cylindrique à cils vibratiles; on a même pu rencontrer dans un seul kyste, ces deux variétés de revêtement épithélial.

3° Tumeurs diverses. — M. Duplay les divise en cinq classes; ce sont :

a. Des hygromas sacrés, constitués par des kystes multiloculaires, adhérents au coccyx, et pouvant communiquer exceptionnellement avec le canal rachidien.

b. Des appendices caudiformes. — Ceux-ci sont de deux genres. Dans quelques cas exceptionnels, en effet, il y a augmentation de

nombre ou de volume des vertèbres coccygiennes, qui donnent à ces tumeurs une véritable analogie avec l'appendice caudal des animaux; Molk cite deux cas de cette nature[1]. Le plus souvent, au contraire, il s'agit de simples appendices graisseux.

c. Des lipomes pouvant acquérir un volume considérable et se rattachant par un simple pédicule au coccyx ou au sacrum.

d. Des tumeurs appartenant à la série conjonctive, fibromes, sarcomes, cystosarcomes. Ces tumeurs se développent surtout à la face antérieure du sacrum et du coccyx, en repoussant en avant l'anus et le rectum. La figure que nous donnons ici est relative à un cas de cette nature que nous avons pu observer dans notre service des Enfants-Assistés; la peau était ulcérée; la tumeur était en partie sphacélée, les kystes en grand nombre qui sillonnaient son tissu étaient suppurés, de sorte que nous n'avons pu vérifier la nature de l'épithélium qui tapissait leur paroi. La petite fille atteinte de cette tumeur volumineuse a succombé dès son arrivée dans notre service, avant même que nous ayons pu l'examiner. La tumeur était composée de deux lobes, dont l'un faisait saillie à la région périnéale, dont l'autre s'épanouissait à la face antérieure du sacrum, en remplissant en partie le petit bassin et refoulant en avant le rectum. Elle s'implantait par son pédicule sur le sommet du coccyx, sans présenter de communication avec le canal rachidien. Les parties solides offraient la constitution du sarcome.

e. Des tumeurs dites complexes, renfermant dans leur intérieur, à côté des parties kystiques, des tissus de toutes sortes, tissu adipeux, fibreux, tissu osseux, cartilagineux, fibres musculaires, etc.

Pathogénie. — Il est bien évident, d'après ce que nous venons de dire de l'anatomie pathologique, qu'une pathogénie unique ne saurait convenir aux différentes variétés de cas que nous avons énumérés. Pas n'est besoin de revenir sur les spina-bifida de la région sacrée et sur les inclusions fœtales, qui se définissent suffisamment par leur propre titre. Mais où la discussion commence, c'est à propos des tumeurs de nature diverse, qui ne paraissent pas rentrer dans chacune des variétés précédentes. On a été frappé de la présence de glandes en très grand nombre dans leur intérieur, et on a mis leur formation sur le compte d'une dégénérescence kystique de la glande de Luschka. Mais cette explication n'est pas admissible dans l'immense majorité des cas, puisque la glande de

1. Molk, *Des tumeurs congénitales de l'extrémité inférieure du tronc*; thèse de Strasbourg, 1868.

Luschka ne renferme pas d'épithélium; d'ailleurs, dans le fait d'un fœtus de huit mois présentant une tumeur polykystique, Schmidt[1] a pu retrouver, à côté de la tumeur, la glande coccygienne absolument intacte. Faut-il donc rapporter à l'inclusion fœtale toutes les tumeurs congénitales de la région sacro-coccygienne, à l'exclusion du spina-bifida, comme l'ont fait, en Allemagne, Förster, Virchow, Ahlfeld, comme tendent à le faire en France, M. Dareste, et son élève M. Calbet, dans sa thèse[2]? C'est là une opinion peut-être trop exclusive, et nous devons rapporter les différentes hypothèses qui se sont produites sur le sujet. Déjà nous avons fait allusion au cas de Middeldorpf, qui a rencontré dans une de ces tumeurs une anse intestinale parfaitement organisée. Pour lui, cette circonstance ne suffit pas à faire admettre l'hypothèse d'une inclusion fœtale. Il met ce développement d'une anse intestinale complète sur le compte d'une anomalie du canal neurentérique, dont l'existence chez l'embryon humain a été démontrée par Graf von Spee[3]. On sait, en effet, que, dans les premiers moments du développement, le canal intestinal communique avec la gouttière vertébrale, au moyen d'un canal demi-circulaire, qui embrasse l'extrémité inférieure de la corde dorsale. Au fur et à mesure que la corde dorsale s'étend par en bas, le canal neurentérique subit un mouvement de régression, il perd sa cavité, se transforme en un cordon épithélial solide, se détache de l'anus et du canal médullaire et finit par disparaître complètement. Ses vestiges, situés au devant du sacrum et du coccyx, peuvent devenir le point de départ d'un certain nombre de tumeurs congénitales.

Hildebrandt[4], d'après six cas qu'il a observés à la clinique de Koenig (de Gottingue), étudie la pathogénie de ces tumeurs, et il admet que les kystes à épithélium cylindrique peuvent être rapportés à l'intestin post-anal. Toutefois, il fait remarquer que « dans quelques kystes, on trouve des glandes muqueuses de l'intestin ». Or, l'intestin post-anal ne renferme pas habituellement de pareilles glandes. Il faut donc admettre que l'intestin post-anal peut arriver à subir un complet développement. C'est ainsi seulement qu'on

1. Schmidt, Ueber die Beziehungen der sogenannten Steissdrüse zu den Steisstumoren, *Archiv für pathol. Anat. und Physiol.*, 1888, Band CXII, f. 3.

2. Calbet, *Contribution à l'étude des tumeurs congénitales d'origine parasitaire de la région sacro-coccygienne*, thèse de doct., Paris, 1893.

3. Graf von Spee, Beobachtungen an einer menschlichen Keimscheibe mit offener medullarrinne, und canalis neurentericus, *Arch. für Anat. und Physiol.*, 1889.

4. Hildebrandt, *Arch. für klin. Chirur.*, 49e Band, I Heft, p. 192.

peut comprendre la formation d'une anse intestinale véritable, rencontrée dans une tumeur congénitale par Middeldorpf.

D'après le même auteur, on peut aussi s'expliquer par le développement la présence dans ces tumeurs de substance médullaire, par persistance, en un point, du canal neurentérique dont les éléments peuvent donner naissance à de la moelle. La présence d'os et de cartilage pourrait s'expliquer par le rudiment de vertèbres caudales.

Il est encore une autre circonstance embryogénique dont il faut tenir compte dans l'interprétation des tumeurs congénitales de la région sacro-coccygienne; c'est l'existence des vestiges médullaires coccygiens dont l'étude complète a été faite par MM. Tourneux et Herrmann [1]. Sur des embryons du commencement du troisième mois, la moelle s'étend jusqu'à l'éminence coccygienne, où elle adhère aux couches les plus profondes de la peau. Mais sa partie inférieure, à partir du milieu de la troisième vertèbre coccygienne, consiste seulement en un cordon composé de fibres nerveuses groupées sans ordre, avec des rangées de cellules, sans lumière centrale. Cette production se termine, au niveau de la dernière vertèbre coccygienne, par une cavité irrégulière, dont les parois sont tapissées d'un épithélium stratifié à cellules polyédriques ou cylindriques.

Déjà, à la fin du troisième mois, cette partie inférieure creuse de la moelle a pris un autre aspect; elle s'est recourbée en arrière et présente une forme en fer à cheval dont la concavité est dirigée en haut et en arrière; une des branches se continue avec le côté dorsal des vertèbres coccygiennes; l'autre se perd dans les parties molles sous la peau. La branche antérieure s'atrophie bientôt au point de disparaître complètement; la branche postérieure persiste pendant toute la vie fœtale, et il en existe encore des restes à la naissance. C'est à ces restes qu'Herrmann et Tourneux ont donné le nom de vestiges coccygiens médullaires.

A la fin du troisième mois, ces vestiges médullaires ont une forme très irrégulière. Le cône médullaire se trouve au niveau de l'union de la troisième avec la quatrième vertèbre sacrée, et, au-dessous de lui, se voit seulement un tube épithélial, entouré d'une mince couche de fibres nerveuses longitudinales.

Il est encore une hypothèse qui consiste à considérer les tumeurs polykystiques de la région sacro-coccygienne comme des lymphan-

1. Tourneux et Herrmann, *Journal d'anatomie et de physiologie*, octobre 1887.

giomes caverneux, analogues aux tumeurs de même genre, qui donnent naissance aux kystes multiloculaires du cou.

Comme on le voit d'après les développements dans lesquels nous sommes entrés, il est encore bien des inconnues dans la pathogénie des tumeurs congénitales de la région sacro-coccygienne. Sans doute, il est des faits bien établis, comme ceux qui se rapportent au spina-bifida sacré et à l'inclusion fœtale; sans doute aussi, les recherches embryologiques modernes, en démontrant l'existence du canal neurentérique, et celle des vestiges médullaires coccygiens, ont fait faire un pas important à la question; mais il reste souvent bien difficile, en présence d'une tumeur donnée, d'établir sa véritable pathogénie.

Symptômes. — La caractéristique de ces tumeurs, c'est, d'une part, avons-nous dit, leur tendance à augmenter constamment de volume, d'autre part, la présence de kystes dans leur intérieur. Elles peuvent former des tumeurs énormes, descendant jusqu'au creux poplité; l'existence des kystes se traduit à l'extérieur par la présence de bosselures fluctuantes. La peau, à leur niveau, peut être épaissie, couverte de poils; dans d'autres cas, au contraire, elle est amincie; elle peut aller jusqu'à l'ulcération et au sphacèle, comme dans le cas que nous avons mentionné plus haut. Ces tumeurs sont habituellement indolentes, et non réductibles par la pression. Appendues à l'extrémité terminale du coccyx, elles peuvent se développer uniquement du côté du périnée, ou bien présenter un second lobe qui, passant à la face antérieure du sacrum, vient proéminer dans l'intérieur de la cavité pelvienne, en refoulant en avant la vessie et le rectum, et déterminant des troubles de la miction et de la défécation.

Diagnostic. — Il faut se rappeler qu'on a pu constater, dans la région, des hernies de l'intestin et de la vessie; mais, en général, le diagnostic de la tumeur en elle-même n'est pas difficile. Ce qu'il importe surtout, c'est d'établir sa nature, et ses connexions exactes, soit avec le canal rachidien, soit avec les organes du petit bassin. La lobulation fera reconnaître les lipomes; la présence de bosselures fluctuantes, à côté de masses dures, indiquera l'existence de tumeurs mixtes, à la fois kystiques et composées de parties solides. Les tumeurs en communication avec le canal rachidien se développent surtout à la partie postérieure du coccyx; leur compression peut déterminer une réduction de volume accompagnée de phénomènes nerveux convulsifs ou paralytiques,

de distension de la fontanelle antérieure. D'après Bergmann [1], les tumeurs qui se développent du côté du bassin ne communiquent pas avec le canal rachidien; le palper abdominal, soit seul, soit surtout combiné avec le toucher rectal, permettra de reconnaître l'existence de ces prolongements intra-pelviens.

Pronostic. — Le pronostic de ces tumeurs est en général extrêmement fâcheux. Elles peuvent être une cause de dystocie, ou bien encore entraîner l'hydramnios et l'accouchement prématuré. Beaucoup d'enfants succombent aux progrès de la tumeur qui s'ulcère et suppure. Il est tout à fait exceptionnel de voir les malades arriver à l'état adulte. Les lipomes, les kystes simples sont celles de ces tumeurs qui présentent le moins de gravité.

Traitement. — Le seul traitement à suivre, c'est l'extirpation. Elle est du reste pleinement justifiée par les considérations que nous venons de présenter au sujet du pronostic. La dissection devra être conduite avec beaucoup de précaution, en ne perdant pas de vue les accidents auxquels elle expose, blessure de la vessie et du rectum, ouverture du péritoine et du canal rachidien. Quand la tumeur est intimement fusionnée avec le coccyx, il pourra être nécessaire de réséquer celui-ci et de faire basculer en bas et en arrière le néoplasme, comme l'a fait M. Broca dans le cas dont j'ai rendu compte à la Société de chirurgie [2]. Une observation communiquée par M. Leriche [3] au Congrès français de chirurgie est bien propre à montrer les difficultés que l'on peut rencontrer dans l'extirpation de ces néoplasmes. Il s'agissait d'une jeune fille de dix-neuf ans portant une tumeur plus volumineuse qu'une tête de fœtus. L'opération démontra deux éléments dans la tumeur : 1° une partie fibro-lipomateuse, renfermant des kystes revêtus d'un épithélium cylindrique; 2° un spina-bifida sacré qu'on dut laisser en place. La tumeur présentait des adhérences intimes avec l'intestin, qui furent rompues au cours de l'opération, et donnèrent naissance à des fistules stercorales, dont la guérison ne fut obtenue qu'avec la plus grande difficulté.

Dans chaque cas particulier, on s'inspirera, pour établir les indications opératoires, des conditions anatomiques présentées par la

1. Bergmann, Zur Diagnose der angeborenen Sakralgeschwülste, *Berliner klin. Wochens.*, 1884, nos 48 und 49.
2. Broca, Tumeur congénitale sacro-coccygienne; rapport par E. Kirmisson. *Bull. et mém. de la Soc. de chir.*, 1895, p. 309, et *Revue d'Orthopédie*, 1895, p. 437.
3. Leriche, *Congrès français de chir.*, 1886.

tumeur, des troubles physiologiques qu'elle détermine, et enfin de l'état général de l'enfant.

Comme exemple d'intervention, nous citerons le cas suivant qui s'est présenté à nous dans notre service des Enfants-Assistés, et

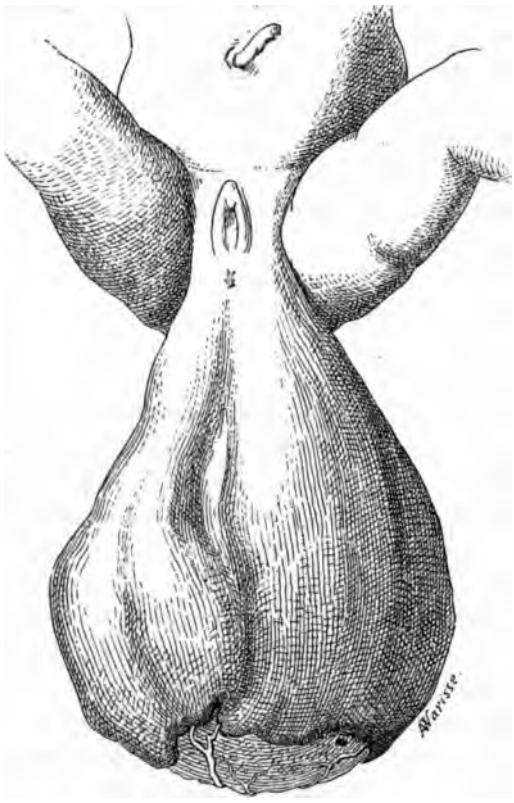

Fig. 22. — Volumineuse tumeur kystique de la région sacro-coccygienne descendant jusqu'aux talons chez une petite fille âgée de 36 heures (Kirmisson).

où nous avons dû intervenir, vu la rupture d'une poche énorme, descendant jusqu'aux talons.

Le 23 avril 1896, on présente à notre consultation une petite fille, née trente-six heures auparavant et portant à la région périnéale postérieure une énorme tumeur congénitale, refoulant en avant l'anus qui est en même temps surélevé. Étalée sous la forme d'un gâteau aplati, pendant entre les membres inférieurs, elle arrive au niveau des malléoles tibiales. Cette forme aplatie est due

à la rupture de la poche qui s'est produite au moment de la naissance, en donnant issue à une grande quantité de liquide sanguinolent. La rupture s'est faite au point culminant de la tumeur, au niveau d'une large plaque qui tranche sur les parties voisines par sa minceur et sa coloration blanchâtre. Elle a pour ainsi dire l'aspect des enveloppes fœtales; au pourtour de cette plaque mince se voient de grosses marbrures olivâtres. ayant l'apparence de veines oblitérées par des caillots

Séance tenante, je procède à l'extirpation de cette tumeur. Je commence par fendre avec des ciseaux la partie amincie de la poche, de manière à me rendre compte de sa constitution intérieure. Je mets ainsi à nu l'intérieur de la cavité qui présente une coloration rouge violacé, ressemblant à celle du placenta avec, de place en place, des points d'apparence blanchâtre, cicatricielle. Elle remonte, avec ces caractères, jusqu'à la pointe du coccyx, et, là même, on sent un lobule dur, situé au devant de la pointe de cet os. Sur la partie postérieure de la poche, il existe une végétation appendue dans son intérieur. La sonde cannelée ne pénètre pas dans une dépression en cul-de-sac qui existe à gauche du lobule dont nous avons signalé l'existence. Cette bosselure elle-même est manifestement fluctuante; c'est évidemment un kyste qui se prolonge dans la cavité pelvienne. Après avoir fait ces constatations, nous nous mettons en devoir d'extirper la tumeur. Une incision courbe, à convexité supérieure, est faite en avant, à deux centimètres environ en arrière de l'anus; je décolle ainsi la tumeur de la paroi rectale postérieure. Il y a là de grosses veines qui sont immédiatement saisies avec des pinces. Cette dissection étant conduite le plus haut possible, je contourne avec le doigt ou avec la sonde cannelée les parties latérales de la tumeur, la dissociant d'avec son enveloppe cutanée, de façon à lui constituer un pédicule. Celui-ci est adhérent à la pointe du coccyx. On sent alors manifestement que la bosselure dont nous avions signalé l'existence est un kyste pénétrant dans la cavité pelvienne. Du reste, pendant la dissection, ce kyste se rompt, et laisse écouler un liquide limpide. Quelques brides fibreuses et musculaires qui tiennent encore sur les parties latérales sont sectionnées, et la tumeur est enlevée en totalité avec la pointe du coccyx, à laquelle elle adhère. Réunion de la peau sur la ligne médiane, suivant l'axe antéro-postérieur du corps, à l'aide de sutures au crin de Florence, avec interposition d'un drain dans l'angle postérieur de la plaie.

Pendant les jours suivants, nous avons revu à plusieurs reprises cette enfant, qui s'est normalement développée; malheureusement les matières fécales s'écoulant d'une façon incessante sur la ligne de sutures, la désunion s'est produite dans la presque totalité de la plaie. Cependant, à la partie moyenne, la cicatrisation a été obtenue sous la forme d'un pont cutané, qui a beaucoup aidé à la guérison définitive. Celle-ci était complète le 2 juin. La cicatrice affecte la forme de plis radiés profonds, qui rayonnent à partir de la pointe du coccyx vers la région périnéale. L'anus, qui était refoulé en avant par le volume de la tumeur, est sensiblement revenu à sa place normale, attiré en arrière par le tissu cicatriciel.

Comme on le voit, dans ce cas particulier, nous avons eu la main forcée par la rupture de cette énorme poche, qui exposait l'enfant à tous les dangers de la septicémie. Dans d'autres circonstances, il sera préférable de différer l'opération jusqu'à ce que l'enfant présente une résistance plus grande; en un mot, dans chaque fait particulier, on tiendra compte à la fois et des circonstances anatomiques et de l'état général du malade. Mais il n'est pas douteux que, grâce aux progrès de la chirurgie contemporaine, on n'arrive à sauver un très grand nombre de ces enfants, qui semblaient autrefois condamnés à une mort fatale.

IV. — INFUNDIBULUM PARA-COCCYGIEN ET FISTULES PARA-COCCYGIENNES

Il convient de rapprocher du spina-bifida et des tumeurs congénitales de la région sacro-coccygienne certains vices de conformation siégeant, soit au niveau du coccyx, soit au niveau du sacrum, et qu'on désigne sous le nom d'*infundibulum para-coccygien* et *fistules para-coccygiennes*. Bien que ces vices de conformation aient été signalés depuis un certain temps, c'est surtout dans ces dernières années qu'ils ont attiré l'attention des chirurgiens. Déjà, en 1867, Kühn (de Strasbourg), dans une lettre à la Société de chirurgie, signalait l'existence de ces infundibula. En 1874, M. Desprès y faisait également allusion, à propos d'un kyste para-coccygien; mais ce sont surtout les travaux récents de MM. Féré [1] et

1. Féré, *Bull. de la Soc. anat.*, 1878, p. 309 et 532.

Terrillon [1], ceux de MM. Lannelongue [2] et Heurtaux [3] qui ont mis en lumière cette question.

Il n'est pas douteux qu'il ne s'agisse ici d'une disposition très commune; nous avons l'occasion d'en observer de nombreux exemples dans notre service des Enfants-Assistés; mais, le plus souvent, c'est une simple bizarrerie anatomique, et il est rare que l'affection prenne une importance assez grande, ou devienne l'origine de complications de nature à occuper le chirurgien. Comme Kühn, nous avons été frappé de rencontrer souvent cette disposition chez des enfants atteints de malformations des membres inférieurs; nous l'avons, par exemple, souvent notée chez des malades atteints de pieds bots.

Les chiffres suivants donneront une idée de la fréquence de cette disposition. Dans sa communication à la Société de chirurgie, M. Lannelongue dit avoir constaté 95 fois, sur 130 sujets, l'existence d'une dépression cutanée dans la région sacro-coccygienne; 29 fois, cette dépression siégeait au niveau de la face postérieure du sacrum; 38 fois, en face de l'articulation sacro-coccygienne; 28 fois, au niveau de la pointe du coccyx, quelquefois même en avant d'elle.

M. Heurtaux, ayant examiné 960 personnes, a trouvé, chez 42 d'entre elles, des infundibula para-coccygiens; sur ce nombre, il y avait 13 femmes et 29 hommes. Il n'est pas rare de rencontrer plusieurs de ces infundibula sur un même sujet; leurs caractères, bien indiqués par Kühn, sont de constituer de petites dépressions infundibuliformes siégeant sur la ligne médiane.

La peau s'invagine dans leur intérieur; les poils et les glandes sébacées qui y sont annexés deviennent parfois le point de départ d'irritation; la suppuration peut même se développer dans l'intérieur de la cavité, et l'infundibulum se transformer en véritable trajet fistuleux. Celui-ci peut d'ailleurs être simple, c'est-à-dire se terminer en cul-de-sac, ou bien complet, c'est-à-dire muni de deux orifices. On comprend, du reste, que la suppuration, une fois établie, puisse se propager au tissu cellulaire voisin, et donner lieu à des décollements étendus et à des orifices multiples qui peuvent en imposer pour des fistules d'origine osseuse. Enfin la rétention des produits sébacés et épidermiques dans la petite cavité peut la

1. Terrillon, Fistules congénitales de la partie supérieure de la région sacrée, *Soc. de chir.*, 25 janv. 1882, p. 54, et *Revue de chir.*, avril 1882.
2. Lannelongue, *Soc. de chir.*, 8 mars 1882.
3. Heurtaux, *ibidem*, 15 mars 1882, p. 194.

transformer en un véritable kyste, capable lui-même de suppurer, et de s'ouvrir au dehors par un orifice fistuleux.

Un des points sans contredit les plus intéressants dans l'histoire de l'infundibulum para-coccygien, c'est celui qui a trait à la pathogénie. C'est à tort qu'on a pu y voir, avec Kühn, les traces d'une hydrorachis remontant à la vie embryonnaire. Le canal vertébral, en pareil cas, est bien fermé, et la petite difformité en question n'a rien à voir avec le spina-bifida. L'hypothèse de M. Féré qui la considère comme la trace d'un ombilic postérieur ne saurait non plus se défendre. On ne voit pas pourquoi un orifice persisterait à la partie inférieure du rachis, puisqu'aucun organe ne doit le traverser à l'état normal. L'hypothèse la plus satisfaisante nous paraît être celle qui a été émise par MM. Tourneux et Herrmann dans leur mémoire *Sur la persistance des vestiges médullaires coccygiens* [1]. Ces auteurs commencent par rappeler qu'au début de la vie intra-utérine, le tube médullaire se prolonge jusqu'au sommet du coccyx et se termine par un renflement qui contracte, par sa face postérieure, des adhérences avec les couches profondes de la peau. Plus tard, la colonne vertébrale se développant beaucoup plus rapidement que les parties molles, la moelle remonte à un niveau plus élevé; mais les vestiges coccygiens persistent, et, pendant le cinquième mois, ils atteignent leur maximum de développement. Ils sont constitués par des cordons ou des amas de petites cellules sphériques ou polyédriques, creusés d'excavations irrégulières que limite une couche de cellules prismatiques, polyédriques ou pavimenteuses, suivant les points envisagés. Des faisceaux de fibres lamineuses les rattachent à l'extrémité du coccyx, et constituent ce que Luschka et Ecker ont appelé le ligament caudal. A partir du sixième mois, les vestiges coccygiens subissent une atrophie progressive, mais on peut encore en retrouver des restes au moment de la naissance.

C'est au milieu du cinquième mois que se produit l'évolution à laquelle se rattache la formation de l'infundibulum para-coccygien. A ce moment, les parties molles prennent un développement considérable, le tronc, qui était incliné en avant, se redresse et l'éminence coccygienne jusque-là saillante s'efface complètement. Les vestiges coccygiens qui s'insèrent à la face profonde du derme s'opposent au déplacement de la peau; celle-ci s'invagine, et ainsi

1. Tourneux et Herrmann, Sur la persistance des vestiges médullaires coccygiens, *Journal de l'anatomie et de la physiologie*, 1887, p. 198.

se trouvent constituées les dépressions auxquelles on donne le nom de fossettes ou d'infundibula para-coccygiens.

MM. Tourneux et Herrmann rappellent d'ailleurs que déjà, en 1853, Roser, dans son *Anatomie chirurgicale*, avait indiqué le mode de formation de ces infundibula. « Par suite, dit-il, d'une invagination s'effectuant chez le fœtus, il peut se former, soit une fossette, soit une sorte de fistule ou un kyste. On trouve, chez beaucoup de personnes, à la partie supérieure de la région du coccyx, une dépression qui ne peut être considérée que comme une invagination de la peau du fœtus. Si l'on suppose que cette fossette soit un peu plus profonde, il en résultera un trajet fistuleux. Si cette fistule s'oblitère, on aura un kyste. »

Du reste, les recherches anatomo-pathologiques faites dans les cas d'infundibulum para-coccygien sont bien en rapport avec la théorie précédente. Féré, en disséquant trois fossettes coccygiennes, a reconnu que la peau du fond de l'entonnoir était adhérente à la partie inférieure du sacrum et à la base du coccyx par des brides filamenteuses épaisses, courtes et résistantes [1]. Lannelongue a pu de même constater à l'endroit de la dépression un développement exagéré de tissu fibreux.

On a pu, dans certains cas, voir la fossette coccygienne coïncider avec une persistance de l'éminence coccygienne sous forme d'un rudiment de queue; et par là l'on comprend l'hypothèse de Lawson Tait, qui a considéré l'infundibulum para-coccygien comme un vestige de l'appendice caudal, qui aurait été normal, à un moment donné, dans l'espèce humaine. « Dans un cas, dit Féré, j'ai trouvé, en même temps que ces infundibulum, une déformation singulière du sacrum et du coccyx, dont la face postérieure présentait une direction verticale, le coccyx était même un peu dévié en arrière, de sorte que l'infundibulum semblait porté par une éminence. » Freund a rencontré, chez un enfant de cinq ans, un appendice caudal mesurant une longueur d'un centimètre et demi. Or, une dépression coccygienne très manifeste occupait le tiers interne de sa face supérieure. Dans ce cas, un faisceau lamineux dense s'étendait de la pointe du coccyx dans la queue, et dans la direction du fond de la fovea coccygea [2].

Si, dans les cas où elles sont peu marquées, les fossettes coccygiennes constituent de simples particularités anatomiques qu'il est

1. Féré, *Bull. de la Soc. anatomique*, 1878, p. 312.
2. Freund, Ueber Schwanzbildung beim Menschen, *Virchow's Archiv.*, 1886.

facile de rattacher à leur véritable origine, au contraire lorsqu'elles se transforment en trajets fistuleux, elles peuvent donner naissance à des erreurs de diagnostic. On peut notamment les confondre avec des fistules ostéopathiques. Cela est surtout à craindre dans les cas où il existe des trajets multiples; toutefois les antécédents, les caractères de l'orifice principal situé sur la ligne médiane, l'invagination de la peau saine à la périphérie, sont autant de caractères qui permettront de différencier les fistules dues à l'existence d'infundibula para-coccygiens d'avec les autres orifices fistuleux qui peuvent se rencontrer dans la même région.

Fig. 23. — Infundibulum para-coccygien reposant au centre d'une ulcération cutanée (Kirmisson).

Quant au traitement, s'il y a seulement un suintement purulent par l'orifice de l'infundibulum, il suffira d'en détruire les parois par la cautérisation, par exemple avec le couteau galvanique, ou la pointe fine du thermocautère. Dans les cas où il y a des orifices fistuleux multiples, le mieux est de fendre la paroi du trajet fistuleux tout entière, et d'extirper soigneusement et en totalité, la paroi épidermique qui tapisse sa face interne. La même précaution devrait être prise, bien entendu, dans les cas où on aurait affaire à un kyste épithélial. C'est à cette condition seulement que l'on pourrait éviter la récidive.

Chez les jeunes enfants, comme nous l'avons dit, le vice de conformation que nous étudions ici est le plus souvent très peu prononcé, et ne dépasse pas les proportions d'une simple dépression cutanée. Dans ces conditions, on n'est pas appelé à intervenir. Voici toutefois un cas que nous avons observé récemment et dont nous joignons ici le dessin, parce qu'il est beaucoup plus prononcé que dans la plupart des faits, et qu'il donne une bonne idée de la malformation en question. Il s'agit d'une petite fille de vingt jours, bien conformée par ailleurs, qui présentait, à la base du coccyx, un infundibulum extrêmement prononcé. Ce qu'il y a de particulier dans ce cas, c'est qu'au-dessus et au-dessous de l'infundibulum, il existe une assez large ulcération de la peau, qui, au

dire de la mère, était déjà visible au moment même de la naissance. L'orifice présente absolument les caractères des orifices fistuleux dits en cul-de-poule, mou, déprimé, avec des plicatures à la périphérie. Le stylet y pénètre à une profondeur d'un centimètre et demi environ. L'enfant se développe normalement; la motilité des membres inférieurs est intacte; les sphincters vésical et anal sont également normaux. Le doigt introduit dans l'anus ne note rien d'anormal. On ne sent rien à la face antérieure de la colonne vertébrale; celle-ci paraît normalement conformée et ne présente aucune trace de spina-bifida.

Il est très intéressant de noter que la mère, âgée de vingt-trois ans, est atteinte d'une luxation congénitale de la hanche droite.

Une particularité spéciale dans cette observation, c'est l'existence d'ulcérations à la périphérie de l'orifice fistuleux; la théorie des vestiges médullaires que nous avons invoquée pour nous expliquer la présence des infundibula coccygiens, ne saurait nous rendre compte de ces ulcérations cutanées. Peut-être faut-il les attribuer à des adhérences anormales, ayant existé entre le fœtus et ses enveloppes, et donné naissance à des ulcérations analogues à celles que l'on observe parfois à la surface du spina-bifida.

CHAPITRE DEUXIÈME

MALADIES CONGÉNITALES DU CRANE ET DE L'ENCÉPHALE

I. — DÉVELOPPEMENT DU CRANE ET DE L'ENCÉPHALE

Le cerveau est l'expansion supérieure de la moelle. Comme elle, il consiste d'abord en un tube simple; mais ce tube présente, sur son parcours, trois renflements séparés les uns des autres par deux resserrements successifs; d'où la constitution de trois vésicules cérébrales primitives, distinguées en antérieure, moyenne et postérieure. Bientôt les parois latérales de la vésicule cérébrale antérieure se dilatent de dedans en dehors, et il en résulte deux évaginations latérales qui sont les vésicules oculaires primitives, qui vont donner naissance à la rétine et au nerf optique. Par là, l'on comprend comment la membrane sensible de l'œil est intimement liée à l'encéphale. Les deux vésicules cérébrales primitives antérieure et postérieure se subdivisent elles-mêmes en deux parties, la vésicule cérébrale moyenne primitive restant unique, de sorte qu'aux trois vésicules cérébrales primitives vont succéder cinq vésicules secondaires.

La vésicule cérébrale antérieure primitive, par son dédoublement, fournit :

1° Le cerveau antérieur, point de départ des hémisphères cérébraux et des ventricules latéraux;

2° La vésicule ou cerveau intermédiaire, origine du ventricule moyen;

La vésicule cérébrale moyenne primitive, restée indivise, fournit l'aqueduc de Sylvius et les tubercules quadrijumeaux.

Enfin la vésicule cérébrale postérieure primitive, se subdivisant en deux parties, comme la vésicule cérébrale antérieure donne :

1° Le cerveau postérieur ou vésicule cérébelleuse, origine du cervelet et de la protubérance;

2° L'arrière-cerveau ou vésicule du bulbe.

En même temps que cette division du tube cérébral en cinq parties, par production de dilatations et de resserrements successifs, se produit un autre phénomène, qui contribue à donner à l'encéphale sa forme définitive : nous voulons parler des inflexions de l'encéphale. Il en résulte que les différentes vésicules cérébrales, au lieu de rester superposées les unes aux autres, s'infléchissent les unes sur les autres, de manière à se recouvrir; de sorte que l'encéphale couronne, à la manière d'une crosse, la tige médullaire demeurée rectiligne.

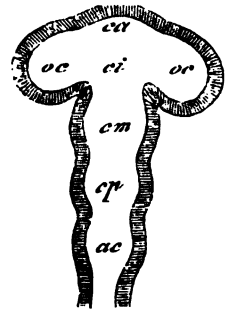

Fig. 24. — Encéphale d'un embryon de poulet du 3e jour, vu en projection horizontale et montrant les cinq vésicules cérébrales secondaires (schématique). — *ca*, saillie du cerveau antérieur; *oc*, *oc*, vésicules oculaires primitives; *ci*, cerveau intermédiaire; *cm*, cerveau moyen; *cp*, cerveau postérieur; *ac*, arrière-cerveau.

Ces inflexions sont au nombre de trois :

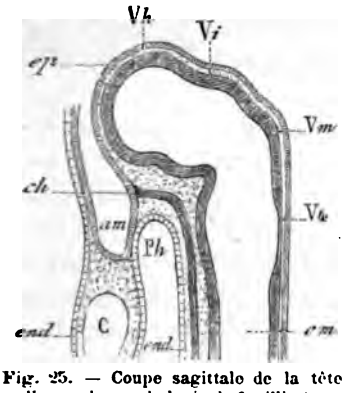

Fig. 25. — Coupe sagittale de la tête d'un embryon de lapin de 6 millimètres (schématique, d'après Mihalcovics). — *Vh*, vésicule hémisphérique; *Vi*, vésicule intermédiaire; V_4 amincissement de la paroi postérieure répondant au plafond du 4e ventricule; *cm*, canal médullaire; *ép*, épiderme; *ch*, extrémité de la corde dorsale; *am*, repli céphalique de l'amnios; *Ph*, pharynx primitif; *C*, cœur; *end*, endoderme.

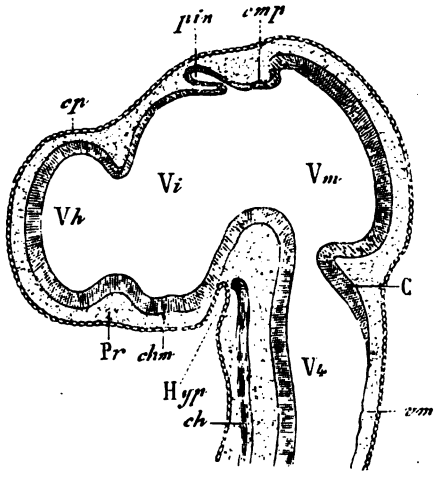

Fig. 26. — Coupe sagittale de la tête d'un embryon de poulet du 5e jour de l'incubation (empruntée à Mihalcovics). — *Vh*, cerveau antérieur; *Vi*, cerveau intermédiaire; *Vm*, cerveau moyen; *C*, rudiment du cervelet; V_4, 4e ventricule; *Vm*, membrane obturatrice; *ep*, épiderme; *pin*, glande pinéale; *cmp*, commissure postérieure; *Pr*, portion préchordale de la base du crâne; *ch*, corde dorsale.

1° L'inflexion céphalique antérieure se produit à l'union du cer-

veau antérieur et du cerveau moyen ; il en résulte que le cerveau moyen ou mésencéphale correspond alors au sommet de la tête, représenté par une saillie qu'on appelle l'éminence apicale ;

2° L'inflexion de la nuque, ou courbure nuchale, se produit à l'union du bulbe et de la moelle ;

3° La troisième inflexion, ou inflexion du pont de Varole, courbure du pont (Kœlliker), se produit dans un point où sera plus tard le pont de Varole, à l'union du cerveau pénultième (cervelet) et du cerveau postérieur (bulbe). Elle est très prononcée ; mais elle se distingue des deux inflexions précédentes, en ce que sa convexité, au lieu d'être tournée en haut, est, au contraire, dirigée en bas. Elle dessine le relief au niveau duquel apparaîtront ultérieurement les fibres transversales du pont de Varole.

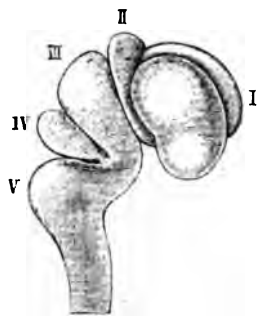

Fig. 27. — Encéphale d'un embryon humain de la 7e semaine vu de côté (empruntée à Lœwe). — I, hémisphères cérébraux ; II, cerveau intermédiaire ; III, cerveau moyen ; IV, cerveau postérieur (cervelet) ; V, arrière-cerveau (bulbe).

Ce qui caractérise le cerveau de l'homme, c'est le grand développement des vésicules cérébrales antérieures qui viennent recouvrir d'avant en arrière les autres vésicules encéphaliques ; chez lui, également, les inflexions des vésicules cérébrales sont très prononcées.

En même temps que se développe l'encéphale, par l'apparition des vésicules cérébrales primitives et secondaires, et par inflexion de ces vésicules les unes sur les autres, on voit apparaître l'enveloppe osseuse destinée à le contenir. Le crâne toutefois ne se montre pas dès l'abord à l'état osseux ; il passe par des états successifs qu'on peut désigner sous les noms de crâne membraneux, cartilagineux, et enfin osseux. La corde dorsale, origine de la colonne vertébrale, se prolonge jusqu'à l'extrémité céphalique ; et là, elle se termine au niveau du point qui répond à l'inflexion du cerveau antérieur sur le cerveau moyen, c'est-à-dire au niveau de l'éminence apicale ; c'est autour de cette extrémité terminale de la corde dorsale que se montrent les éléments cartilagineux qui, par leur réunion, vont constituer le squelette cartilagineux de la base du crâne. Il se forme, de chaque côté, deux noyaux cartilagineux ; ce sont, en arrière, sur les côtés de la corde dorsale, les deux cartilages paracordaux, et, en avant, les deux poutrelles crâ-

niennes de Rathke. Ces quatre éléments cartilagineux ne tardent pas à se fusionner pour donner naissance au squelette cartilagineux aux dépens duquel vont se former l'ethmoïde, le corps du sphénoïde, l'apophyse basilaire de l'occipital. Dans le reste du crâne membraneux, il n'y a pas apparition de tissu cartilagineux; l'os se forme directement aux dépens du tissu conjonctif. C'est vers le milieu du second mois, du 40e au 45e jour, que se montre le crâne osseux, sous la forme de points d'ossification qui appartiennent d'abord à la grande aile du sphénoïde, puis à l'arcade orbitaire du frontal, à l'écaille du temporal, au pariétal, à la portion écailleuse de l'occipital. Avant leur fusion complète, ces points osseux sont séparés les uns des autres par des espaces restés membraneux, auxquels on donne le nom de *fontanelles* crâniennes. Celles-ci sont intéressantes à connaître pour le chirurgien, en ce que, sur leur trajet, se montrent un grand nombre des affections d'origine congénitale.

A l'état normal, ces fontanelles sont au nombre de six, dont deux supérieures sont situées sur la ligne médiane, et deux latérales de chaque côté du crâne.

Des deux fontanelles supérieures, l'antérieure est de beaucoup la plus grande; elle est située à l'union du frontal et des pariétaux, et porte le nom de *fontanelle antérieure* ou *bregmatique*.

La postérieure, beaucoup plus petite, a une forme triangulaire; elle est située à l'union de la suture sagittale et de la suture lambdoïde, et porte à cause de cela le nom de *fontanelle lambdatique*.

Des deux fontanelles latérales, l'antérieure occupe le point de jonction du frontal, du pariétal, du temporal et de la grande aile du sphénoïde; c'est le point appelé chez l'adulte le *ptérion*; aussi peut-on lui donner le nom de *fontanelle ptérique*. — La postérieure correspond à l'*astérion*, à l'union du pariétal, de l'occipital et de la portion mastoïdienne du temporal; c'est la *fontanelle astérique*.

Par les progrès de l'ossification, les fontanelles latérales ne tardent pas à disparaître; les fontanelles supérieures persistent plus longtemps; la grande fontanelle antérieure disparaît la dernière, vers l'âge de deux ans. Exceptionnellement elle peut persister jusqu'à l'âge adulte.

Outre les fontanelles normales que nous venons d'indiquer, il en est d'anormales. La plus importante de toutes est la *fontanelle sagittale* ou *fontanelle de Vulfranc Gerdy*, existant à l'union des

trois quarts antérieurs et du quart postérieur du pariétal, au niveau de son bord supérieur, dans le point appelé *obélion*, et où sera plus tard le trou pariétal, qui peut être considéré comme le vestige de cette disposition. Il existe là en effet une interruption dans l'ossification du bord de l'os, qui peut persister au moment de la naissance sous forme d'un espace membraneux ou fontanelle; nous invoquerons ce mode particulier d'ossification du pariétal, quand nous aurons à expliquer la pathogénie des tumeurs congénitales auxquelles on donne le nom de céphalématome.

Parfois aussi l'on trouve un espace membraneux à la base du nez, entre le frontal et les os propres du nez; c'est la *fontanelle naso-frontale* ou *glabellaire*. Enfin, entre le trou occipital et la protubérance externe ou *inion*, dans le point où siège à l'état normal l'osselet de Kerckring, on trouve parfois une fontanelle anormale à laquelle on a donné le nom de *fontanelle cérébelleuse*. Comme la *fontanelle naso-frontale* ou *glabellaire*, elle est intéressante à connaître, en ce que toutes deux peuvent donner issue à l'encéphale et à ses enveloppes dans le vice de conformation connu sous le nom d'encéphalocèle.

II. — ENCÉPHALOCÈLE

Son histoire est calquée pour ainsi dire sur celle du spina-bifida. Comme dans ce dernier vice de conformation, on trouve une partie plus ou moins considérable de l'encéphale et des méninges en dehors de la cavité crânienne. Parfois même il y a coïncidence entre l'encéphalocèle et le spina-bifida. Cruveilhier a bien marqué cette analogie, en donnant à l'encéphalocèle le nom de *spina-bifida crânien*.

C'est là du reste un vice de conformation assez rare. D'après une statistique établie par Trélat, on n'en trouve que cinq exemples sur 12 900 accouchements. Sa fréquence serait plus grande dans le sexe féminin (Larger).

Pathogénie. — On a commis, à propos de l'encéphalocèle, la même erreur que pour beaucoup d'autres vices de conformation, c'est-à-dire qu'on se l'est représentée comme survenant à une époque où l'extrémité céphalique est entièrement développée, et par une issue plus ou moins violente de l'encéphale et de ses enveloppes en dehors de la cavité crânienne; en un mot, on en a fait une hernie. Ce n'est pas ainsi que les choses se passent; il

n'y a pas eu hernie, il n'y a pas eu issue de l'encéphale en dehors du crâne; mais les parties qui entrent dans la constitution de l'encéphalocèle n'ont jamais été contenues dans la cavité crânienne. Elles se sont développées primitivement en dehors d'elle; en un mot, l'encéphalocèle n'est pas une altération pathologique appartenant à la période fœtale, mais bien un vice de conformation remontant à la période embryonnaire, c'est-à-dire à un moment où le crâne et l'encéphale sont loin d'être entièrement constitués.

Du moment où l'on admettait que l'encéphale faisait hernie en dehors du crâne, il fallait bien donner la raison de cette issue de la masse encéphalique en dehors de la boîte crânienne. Dans son mémoire, qui a fait époque dans l'histoire de l'encéphalocèle, Spring (de Liége) [1] donne comme raison de cette hernie une inflammation circonscrite de l'encéphale et de ses enveloppes. Si l'inflammation siégeait primitivement dans l'une des cavités ventriculaires, des fausses membranes circonscrivaient une partie de cette cavité où s'accumulait du liquide; on avait alors affaire à cette forme dans laquelle le liquide est contenu au centre de la masse encéphalique ectopiée, et que l'on désigne du nom d'*hydrencéphalocèle*. Dans les cas où le liquide est primitivement accumulé dans les méninges, où l'on a affaire à une *méningocèle*, le processus serait analogue d'après Spring; seulement l'inflammation, au lieu de siéger dans l'une des cavités ventriculaires, occuperait primitivement la cavité arachnoïdienne; il y aurait, en un mot, une véritable pachyméningite enkystée, et dans l'espace circonscrit par les adhérences se produirait la collection de liquide. Quant à l'*encéphalocèle*, elle se montrerait secondairement par le mécanisme d'une hernie véritable, l'encéphale faisant issue à travers l'orifice par lequel la méningocèle communique avec la cavité crânienne. Du moment où l'encéphale et ses enveloppes venaient ainsi faire issue mécaniquement en dehors de la boîte crânienne, il fallait bien démontrer que la hernie se faisait par des orifices accidentels, et non par les espaces normaux répondant aux fontanelles. Sur ce point encore, Spring a introduit une notion fausse dans la science. D'après lui, en effet, la tumeur ne siégerait jamais sur la ligne médiane, au niveau des fontanelles, mais toujours sur les parties latérales du crâne, en rapport avec des orifices

1. Spring, Monographie de la hernie du cerveau, *Mém. de l'Acad. royale de Belgique*, t. III, 1854.

accidentels. Or, comme nous le verrons dans un instant à propos de l'anatomie pathologique, les faits démontrent au contraire que l'encéphalocèle, loin de se faire par des orifices accidentels, se montre au niveau des points par où la boîte crânienne communique normalement avec l'extérieur.

Du reste, Ammon [1] a figuré un cas d'encéphalocèle existant chez un très jeune embryon. De l'avis de tous les auteurs, à l'heure actuelle, l'encéphalocèle doit être regardée comme un arrêt de développement se produisant pendant les premières périodes de la vie embryonnaire. Formulée, dès 1822, par Meckel, cette théorie de l'arrêt de développement a été adoptée par Serres, par Cruveilhier, par Leriche, dans sa thèse sur le spina-bifida crânien [2], par Larger dans un intéressant mémoire des *Archives de médecine* [3], par Muscatello dans son récent travail des *Archives de Langenbeck* [4].

Reste à savoir quelle est la cause de cet arrêt de développement. Il est un certain nombre de cas dans lesquels on peut invoquer l'existence de brides amniotiques qui, partant du placenta, viennent s'insérer sur la tumeur; mais ce n'est pas là un mécanisme général que l'on puisse admettre. L'amnios peut encore agir par un autre mécanisme pour provoquer le vice de conformation que nous étudions ici. Il peut se faire, en effet, que, suivant la théorie admise par M. Dareste [5], le capuchon céphalique de l'amnios, trop étroit, vienne comprimer la vésicule encéphalique. Dès lors la partie comprimée viendrait s'étaler en débordant les zones voisines de la vésicule, et se séparant d'elles par un sillon, au niveau duquel s'arrêterait l'occlusion du crâne. — La constitution histologique découverte par Ranvier, dans deux cas d'encéphalocèle enlevées par le bistouri, a conduit M. Berger [6] à proposer une théorie nouvelle. Il envisage la masse nerveuse siégeant en dehors du crâne comme un véritable néoplasme pouvant par sa présence mettre obstacle à la fermeture de la boîte crânienne.

1. Von Ammon, *Die angeborenen Krankheiten des Menschen*, p. 21, planche III, fig. 11 à 13, Berlin, 1859.
2. Leriche, *Du spina-bifida crânien*, thèse de doct., Paris, 1871.
3. Larger, De l'exencéphale, *Arch. gén. de méd.*, 7e série, t. XXIX, p. 432 et 509; t. XXX, p. 55, 1877.
4. Muscatello, Ueber die angeborenen Spalten des Schädels und der Wirbelsaüle, *Arch. für Klin. chirurg.*, 47e Band, I et II Heft.
5. Dareste, *Production artificielle des monstruosités*, 2e édition, Paris, 1891, p. 401.
6. Berger, Considérations sur l'origine, le mode de développement et le traitement de certaines encéphalocèles, in *Revue de chir.*, 1890, p. 269.

C'est à l'avenir qu'il appartiendra de faire la part entre chacune de ces théories qui, toutes, peuvent répondre à un certain nombre de faits particuliers.

Anatomie pathologique. — Notons d'abord que l'encéphalocèle est loin de se montrer avec la même fréquence sur tous les points du crâne; c'est surtout à la partie postérieure, au niveau de l'occipital, et à la région antérieure, à l'union du crâne et de la face, qu'on la rencontre. C'est là une notion d'une grande importance au point de vue du diagnostic. Les méningocèles de la région crânienne postérieure sont les plus fréquentes; contrairement à l'assertion de Spring, elles siègent habituellement sur la ligne médiane; il est rare toutefois de les rencontrer au niveau de la fontanelle postérieure elle-même; M. Berger n'en relate que cinq exemples dans son mémoire. La tumeur occupe habituellement la ligne médiane de l'occipital, tantôt au niveau même de la protubérance occipitale, tantôt au-dessus ou au-dessous de ce point. Quand elle siège au-dessus de la protubérance occipitale, elle occupe quelquefois la place qui répond à l'os wormien désigné sous le nom d'osselet de Kerkringius; au-dessous de la protubérance occipitale externe, la fente accidentelle se continue parfois jusqu'au trou occipital et se fusionne avec lui; parfois même elle se prolonge sur l'arc postérieur des premières vertèbres cervicales, auquel cas il y a combinaison d'une encéphalocèle et d'un spina-bifida.

Les tumeurs de la région crânienne antérieure siègent à l'union du crâne et de la face; elles sont situées, comme l'a montré M. Larger dans son mémoire, sur le trajet d'une ligne qui correspond exactement à la première fente branchiale; on les trouve donc au niveau de la glabelle, c'est-à-dire à la racine du nez, au niveau de l'angle interne et de l'angle externe de l'œil, au niveau du conduit lacrymo-nasal et du sillon naso-génien, dans la cavité orbitaire, dans les fosses nasales et dans la cavité buccale elle-même, où elles font saillie après avoir traversé la lame criblée de l'ethmoïde ou la base du crâne, à l'union du sphénoïde et de l'apophyse basilaire de l'occipital.

Il est très exceptionnel de rencontrer l'encéphalocèle dans les points intermédiaires aux régions antérieure et postérieure du crâne. M. Berger en a relevé cinq cas au niveau de la suture sagittale, et trois au niveau de la fontanelle antérieure.

Considérant l'orifice de communication du crâne avec la tumeur

comme produit accidentellement par la hernie perforant la boîte crânienne, Spring décrivait à cet orifice des contours irréguliers et déchiquetés. Sur ce point encore, ses assertions doivent être rectifiées; l'orifice de communication est au contraire de forme arrondie ou ovalaire, à bords mousses et réguliers.

Quant au contenu de la tumeur, il varie suivant les cas, et, d'après cela, on a pu diviser en trois groupes les vices de conformation que nous étudions ici : 1° La méningocèle, dans laquelle la tumeur est uniquement constituée par un prolongement des méninges renfermant dans son intérieur une quantité variable de liquide. Cette variété est tout à fait exceptionnelle; c'est à la région occipitale surtout qu'on la rencontre, sous la forme de tumeurs pédiculées. 2° L'hydrencéphalocèle est la plus compliquée des trois variétés; ici, en effet, outre l'enveloppe formée par les méninges et qui renferme une certaine quantité de liquide, on rencontre dans la tumeur une masse encéphalique, elle-même creusée d'une cavité dans laquelle la sérosité ventriculaire est amassée. Il peut se faire que la substance nerveuse, refoulée de dedans en dehors par le liquide, soit réduite à une couche extrêmement mince, reconnaissable seulement au microscope. — 3° La troisième des variétés est l'encéphalocèle; ici, il peut bien y avoir, comme dans les deux cas précédents, une certaine quantité de liquide dans le sac méningé; mais, derrière ce liquide, on rencontre une portion de substance nerveuse solide, n'étant pas elle-même distendue par de la sérosité. Sous cette forme, ces tumeurs, ne contenant qu'une très faible quantité de liquide, ont peu de tendance à s'accroître; elles restent petites; comme l'a fait remarquer M. Larger, c'est surtout à la région antérieure du crâne qu'on les rencontre, et elles sont compatibles avec une existence assez prolongée.

Dans la théorie ancienne qui représentait l'encéphalocèle, non comme un vice de conformation, mais comme une affection pathologique de la période fœtale, on décrivait la hernie comme étant constituée par une portion déterminée de l'encéphale, enveloppée par les méninges intactes, dure-mère, arachnoïde et pie-mère. Eh bien! ici encore, les recherches histologiques modernes sont venues profondément modifier les idées reçues, et apporter des données nouvelles à l'anatomie pathologique comme à la pathogénie. On décrivait à l'encéphalocèle une enveloppe constituée par la dure-mère, et l'on en faisait même un caractère distinctif entre

l'encéphalocèle congénitale et l'encéphalocèle acquise, dans laquelle l'enveloppe dure-mérienne fait constamment défaut. Mais déjà, dans son étude sur le spina-bifida, Recklinghausen donne comme un caractère constant de ce vice de conformation l'absence de la dure-mère. Cette notion est étendue par Muscatello [1] à l'encéphalocèle. Pour lui, la dure-mère ne forme jamais une enveloppe de la tumeur. Dans les deux faits soumis à l'examen de M. Ranvier, et provenant des opérations pratiquées par MM. Périer et Berger, l'absence de la dure-mère a été également constatée. Il est dit, à ce sujet, dans le mémoire de M. Berger, que les enveloppes étaient constituées par un épaississement énorme du tissu de la pie-mère et de l'arachnoïde, enveloppes immédiatement sous-jacentes à la peau, et en dehors desquelles on ne pouvait distinguer de couche représentant un sac en continuité avec la dure-mère. Du moment, en effet, où, dans l'encéphalocèle, il y a arrêt de développement de l'enveloppe membraneuse aux dépens de laquelle se forment la dure-mère, le crâne osseux et le périoste, il est naturel de voir ces divers éléments faire défaut. L'absence de paroi osseuse et d'enveloppe dure-mérienne a pour conséquence de modifier les conditions de la pression, et, par suite, de la circulation, au niveau de la tumeur. De là, des dilatations vasculaires, des exsudations séreuses dans l'épaisseur de la pie-mère, des brides constituées par des adhérences cloisonnant l'enveloppe séreuse de la tumeur. M. Ranvier a noté, disions-nous, dans les cas de MM. Périer et Berger, un épaississement énorme du tissu de la pie-mère et de l'arachnoïde. Dans un cas de méningocèle naso-frontale étudiée par lui, Muscatello note que la dure-mère faisait complètement défaut; le liquide était accumulé dans des loges de l'arachnoïde dont quelques débris étaient restés attachés à la face interne de la poche. Du reste, pendant l'opération, on put voir le cerveau à nu, immédiatement derrière l'orifice osseux. Le même auteur note l'exagération de pression vasculaire, d'où la dilatation des vaisseaux pouvant aller jusqu'à leur rupture, et l'épaississement de l'arachnoïde. Dans un cas de la clinique de König rapporté par Hildebrand, l'incision conduisit sur une masse qu'on prit pour le cerveau enveloppé de la pie-mère. On laissa l'opération inachevée; et, l'enfant ayant succombé, on put constater que ce qu'on avait pris pour le cerveau n'était autre chose qu'une

1. Muscatello, Ueber die angeborenen Spalten des Schädels und der Wirbelsaüle *Archiv für Klin. chir.*, 47e Band, I et II Heft.

masse gélatiniforme, très vasculaire, constituée par l'infiltration de la pie-mère. Ceci nous conduit à signaler ici un fait personnel qui s'est présenté à notre observation, lors de notre arrivée aux Enfants-Assistés, en 1890. Notre collègue et ami Sevestre fit passer dans notre service un jeune enfant atteint de méningocèle de la région occipitale. La tumeur avait la forme arrondie; elle était reliée à la région occipitale par un pédicule étroit. Bien qu'elle ne fût pas réductible, sa fluctuation, sa transparence très nette, ne nous laissaient aucun doute sur l'existence d'un contenu liquide. Nous nous proposions d'opérer cette tumeur; malheureusement l'enfant, syphilitique et athrepsique, ne tarda pas à succomber. Grand fut notre étonnement, à l'autopsie, de ne voir sortir aucun liquide de la poche. Elle était tout entière formée par un tissu myxomateux qu'on ne saurait mieux comparer qu'à la gélatine de Wharton; ce tissu est constitué par des mailles de tissu conjonctif entremêlé de quelques fibres élastiques et renfermant dans son intérieur de la sérosité; son apparence est, en un mot, celle d'une éponge gorgée de liquide. Ce qui démontre bien la véritable nature de cette tumeur, c'est qu'elle est reliée à la dure-mère par un pédicule qui traverse la fontanelle postérieure.

Fig. 28. — Méningocèle de la région occipitale (Kirmisson).

Si, des modifications subies par les méninges, nous passons à la description des parties nerveuses contenues dans l'encéphalocèle, nous voyons qu'ici encore les travaux modernes ont singulièrement changé les données de la science à cet égard. On pensait autrefois que la portion d'encéphale contenue dans la tumeur répondait exactement par sa structure à la partie des centres nerveux dont elle procédait; à la région postérieure du crâne, on rencontrait, suivant les cas, une portion du cervelet ou des lobes postérieurs du cerveau; à la région antérieure, une portion des lobes antérieurs; mais déjà nous avons fait remarquer que, dans l'hydrencéphalocèle, la substance nerveuse, refoulée de dedans en dehors par le liquide, pouvait être réduite à un mince feuillet dans lequel l'œil ne peut plus reconnaître les éléments nerveux. Il est même des cas dans lesquels ceux-ci ont complètement disparu, au point qu'on pourrait croire tout d'abord à une simple méningocèle. Comme exemple d'encéphalocèle donné pour une

méningocèle, on peut citer le cas opéré par Bayer et étudié par Chiari, dans lequel la face interne du sac était tapissée par un épithélium cylindrique vibratile, sans éléments nerveux. Ce fait suffit à prouver que le kyste était en communication avec une des cavités ventriculaires. D'autre part, dans les deux cas étudiés par M. Ranvier, et dont nous avons déjà parlé, on n'a pas trouvé, dans la substance nerveuse contenue dans le sac, la structure propre à une portion déterminée de l'encéphale. Dans certains points, en effet, on a constaté les cellules pyramidales de l'écorce cérébrale; dans d'autres, les cellules de Purkinje qui appartiennent au cervelet. C'est sur ce résultat que s'est appuyé M. Berger pour édifier une théorie pathogénique nouvelle de l'encéphalocèle. Il pense que, dans certains cas, la masse nerveuse contenue dans la tumeur constitue un véritable néoplasme qui, par sa présence, met obstacle à l'occlusion de la boîte crânienne.

Mais, en somme, il est bien difficile de faire d'aucune des théories mécaniques une théorie générale. Ce qui semble le plus juste, c'est de considérer l'encéphalocèle comme un arrêt de développement. Des faits comme celui qui a été rapporté par M. Rouxeau [1], celui de M. Decamps [2], sont bien démonstratifs à cet égard. Dans ces cas, en effet, l'encéphalocèle était située au centre d'une large membrane, qui remplaçait les pariétaux absents. L'arrêt de développement s'étendait bien au delà des limites de la tumeur, et n'avait pu être provoqué mécaniquement par sa présence. Du reste, il est des cas dans lesquels le défaut de formation porte en même temps sur les muscles, sur les aponévroses et sur le tégument externe; dans ces cas, l'on a affaire à une véritable exencéphalie; mais il n'y a pas de différence essentielle entre les deux états; c'est seulement une question de degré. Dans l'exencéphalie, tout l'encéphale est exposé au dehors; les os font défaut dans une grande étendue; il y a en même temps acrânie; dans l'encéphalocèle, la perte de substance est limitée à une petite étendue de la paroi crânienne.

Symptômes. — L'encéphalocèle se présente sous la forme d'une tumeur de volume variable, pouvant devenir parfois très considérable. Il y a, sous ce rapport, une distinction à faire entre les

1. Rouxeau, Note sur une variété rare d'encéphalocèle congénitale, *Gaz. méd. de Nantes*, 5e année, n° 9, p. 105, 1888.
2. Decamps, Fœtus atteint d'encéphalocèle à la partie postérieure de la tête, *Gaz. méd. de Picardie*, novembre 1884, p. 169.

tumeurs de la région antérieure et celles de la région postérieure du crâne. C'est en arrière généralement, au niveau de l'occipital que se rencontrent les tumeurs du plus gros volume; elles sont régulièrement arrondies. Celles de la région antérieure sont habituellement d'un plus petit volume, et peuvent affecter une forme plus ou moins irrégulière. C'est aussi à la région occipitale que se rencontrent le plus souvent les tumeurs pédiculées; celles de la région antérieure sont plutôt sessiles, et parfois aplaties et étalées.

La peau présente au niveau de la tumeur un certain nombre de modifications. Dans les tumeurs de la région occipitale, les poils manquent souvent à la surface; ils sont longs et nombreux à la périphérie de la tumeur, où ils forment une véritable collerette de cheveux. A la région antérieure du crâne, la peau est plutôt épaissie, rougeâtre, très vascularisée, au point qu'on a pu croire à l'existence d'un angiome.

Le caractère le plus important, c'est la réductibilité qui permet d'affirmer la communication entre le contenu de la tumeur et l'intérieur de la cavité crânienne. Mais il s'en faut de beaucoup que ce caractère soit constant; dans certaines variétés d'encéphalocèles, la réductibilité fait complètement défaut; dans d'autres, il n'y a qu'une réductibilité partielle, et, une fois le liquide réduit, on constate la présence dans la poche de parties dures répondant à des masses encéphaliques. Suivant la présence ou l'absence d'éléments nerveux dans la tumeur, la réduction peut ou non s'accompagner d'accidents, strabisme, convulsions, coma.

Un autre caractère qu'on note dans certaines variétés d'encéphalocèle, c'est l'existence de battements en rapport avec les battements du cœur ou avec les mouvements de la respiration; mais il s'en faut de beaucoup que ce caractère soit constant; il en est de même du souffle; on les observe surtout dans les petites encéphalocèles de la région antérieure du crâne, qui renferment fréquemment des éléments nerveux. Leur présence contribuerait à rendre encore plus facile la confusion avec un angiome.

Le cas que nous figurons ici est relatif à un nouveau-né opéré par moi à la clinique du professeur Pinard. La masse principale de la tumeur était constituée par un kyste volumineux rempli d'une sérosité jaunâtre; elle reposait sur un tissu solide dans lequel l'examen histologique a révélé la présence d'éléments nerveux. (Voyez fig. 29.)

Marche. — Le plus souvent l'encéphalocèle détermine la mort par encéphalo-méningite, soit que la poche ait subi un traumatisme,

soit qu'elle ait été rompue et que son contenu se trouve ainsi en contact avec l'air. Toutefois, les malades peuvent survivre et atteindre même un âge assez avancé, cela surtout dans les petites encéphalocèles de la région antérieure, qui ont moins de tendance à s'accroître que les grosses tumeurs de la région occipitale.

Diagnostic. — Le grand caractère de la tumeur, c'est d'être congénitale. C'est donc surtout avec les tumeurs existant au moment même de la naissance que doit être fait le diagnostic. De ce nombre est le céphalématome. Mais celui-ci s'observe le plus souvent au niveau de la bosse pariétale, et surtout du côté droit; il n'est pas réductible; la palpation permet de reconnaître à sa base le bourrelet osseux caractéristique.

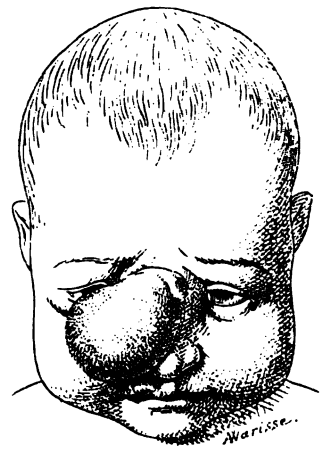

Fig. 29. — Méningo-encéphalocèle siégeant à la base du nez (Kirmisson).

La difficulté est plus grande en ce qui concerne les kystes dermoïdes. Disons toutefois qu'à la région crânienne, le lieu d'élection des kystes dermoïdes diffère singulièrement de celui de l'encéphalocèle; on en rencontre un certain nombre au niveau de la fontanelle antérieure, point dans lequel l'encéphalocèle est tout à fait exceptionnelle. Sans doute, il existe aussi des kystes dermoïdes de l'inion; mais ils sont beaucoup plus rares; l'absence de réductibilité, l'absence de phénomènes cérébraux, la consistance molle et pâteuse de la tumeur, permettront de reconnaître le kyste dermoïde.

C'est surtout à la région antérieure du crâne qu'on devra faire le diagnostic entre certains kystes séreux et les angiomes. Rappelons que, dans une même tumeur, on a pu rencontrer un angiome et une encéphalocèle. Quant aux tumeurs veineuses en communication avec la circulation intra-crânienne, c'est le long de la suture sagittale qu'on les rencontre; elles sont généralement beaucoup moins volumineuses que les hydrencéphalocèles; elles ont pour caractère de se réduire par la pression, et d'augmenter au contraire de volume quand le malade incline la tête en avant. Reste à faire le diagnostic entre l'encéphalocèle acquise et l'encéphalocèle traumatique. Ce qui rend quelquefois la chose difficile,

c'est que l'encéphalocèle traumatique remonte parfois au moment même de la naissance, par exemple dans les cas où elle succède à une application de forceps. Plusieurs faits de cette nature ont été publiés; entre autres ceux de Billroth et de Saint-Germain. Krönlein[1] en a fait connaître un exemple observé par lui chez un garçon de un an et demi, accouché au forceps. Peu après la naissance, on remarqua, sur le pariétal gauche, une tumeur du volume d'une tête d'enfant, fluctuante, ni compressible, ni pulsatile, siégeant au niveau d'une perte de substance osseuse.

Le siège de l'encéphalocèle traumatique n'est pas habituellement celui de l'encéphalocèle congénitale. Tandis que cette dernière occupe la ligne médiane, soit à la partie antérieure, soit à la partie postérieure du crâne, ce sont surtout les régions latérales, au niveau du frontal et du pariétal, qui sont le siège des méningocèles traumatiques. Quand il est possible d'apprécier les caractères de l'orifice qui donne passage à la tumeur, on reconnaît également qu'ils sont différents de ce qui existe dans l'encéphalocèle congénitale. Dans cette dernière, en effet, l'orifice est régulier, arrondi, tandis que, dans les encéphalo-méningocèles traumatiques, l'orifice affecte la forme d'un trait de fracture longitudinal. On donnait encore comme signe différentiel jusque dans ces dernières années, la présence de la dure-mère dans l'encéphalocèle congénitale, son absence dans les tumeurs d'origine traumatique. Mais les récentes recherches anatomo-pathologiques nous ont appris que, même dans les encéphalocèles congénitales, la dure-mère fait le plus habituellement défaut.

Fig. 30. — Méningocèle traumatique de la région pariétale droite en communication avec le ventricule latéral droit à travers une fracture du pariétal (Kirmisson).

Comme exemple de méningocèle traumatique nous figurons ici (voyez fig. 30) un cas que nous avons pu observer dans notre service des Enfants-Assistés.

La tumeur, animée de battements, était en communication avec le ventricule latéral droit à travers une large fente du pariétal. Nous avons su de source certaine qu'elle était postérieure à la naissance.

1. Krönlein, Meningocele spuria traumatica cranii, *Correspond. Blatt für Schweizer Aerzte*, n° 15, p. 476, 1er août 1894.

Traitement. — Ici encore, les progrès de la chirurgie contemporaine ont singulièrement modifié les indications et le pronostic. Autrefois, en effet, la thérapeutique des encéphalocèles se trouvait réduite à l'emploi de moyens à la fois dangereux et insuffisants, tels que la ponction simple ou suivie d'injections iodées, la ligature. Aujourd'hui l'expérience a prouvé qu'on pouvait entreprendre avec succès l'excision de la tumeur. Déjà Larger, dans son mémoire, rapportait six exemples de guérison obtenue par cette méthode; depuis lors, Horsley, Bergmann, et, en France, MM. Périer, Berger, Picqué [1] ont publié de nouveaux faits de guérison. Nous pouvons y joindre un fait plus récent rapporté par Ch. Mayo [2] et relatif à une hydrencéphalocèle de la région occipitale opérée par excision chez un enfant d'un an et demi. Dernièrement encore, M. Témoin (de Bourges) [3] a fait connaître un nouveau succès. Le manuel opératoire consiste à tailler sur l'enveloppe cutanée de la tumeur des lambeaux permettant une réunion facile; après quoi, le sac est isolé jusqu'à son pédicule, et réséqué après ligature. Ce qui montre bien qu'il s'agit, dans un grand nombre de cas, de véritables tumeurs, de véritables *encéphalomes*, comme les a appelés M. Berger, et non de hernies de telle ou telle partie constituante de l'encéphale, c'est qu'on a pu pratiquer l'excision de ces masses nerveuses, sans qu'il en résulte de troubles physiologiques. Mais, de ce que l'excision des méningo-encéphalocèles a pu être pratiquée avec succès, il n'en résulte pas que ce mode de traitement doive être appliqué indistinctement à toutes les tumeurs de cette nature. Quand il s'agira d'encéphalocèles de petit volume, n'ayant pas tendance à augmenter, compatibles avec le développement général de l'enfant qui en est porteur, on devra les respecter. Dans les circonstances opposées, quand la tumeur est volumineuse, quand elle augmente rapidement et menace de se rompre, c'est à l'excision qu'il faudra avoir recours.

III. — CÉPHALÉMATOME

Sous le nom de céphalématome, on décrit des épanchements

1. Picqué, Considérations sur l'anatomie pathologique, le diagnostic et le traitement des hydro-encéphalocèles, *Bull. Soc. de chir.*, 8 avril 1891.
2. Ch. Mayo, Successful excision of hydrencephalocele, *Annals of surgery*, VIII, n° 1, p. 26, 1893.
3. Témoin, Hydro-encéphalocèle occipitale, *Archives provinc. de chirurgie*, n° 1, p. 13, janvier 1894.

sanguins enkystés qui se font entre la voûte osseuse du crâne et le périoste chez les nouveau-nés.

Ainsi compris, il semble que le céphalématome constitue une lésion banale, et qu'il n'y ait pas lieu de le comprendre au nombre des maladies chirurgicales d'origine congénitale. L'objection paraît d'autant mieux fondée que le céphalématome n'est pas une lésion absolument propre aux enfants nouveau-nés. M. Gosselin[1] a appelé l'attention sur la possibilité du développement de semblables tumeurs chez des jeunes gens; on en a vu aussi, chez de jeunes enfants, et nous-même nous avons pu en observer un cas chez une petite fille de huit à neuf mois, pâle et délicate, dont la tête avait été heurtée contre une des colonnes de son lit; la tumeur occupait la région latérale droite du crâne. Mais, il faut bien le dire, ces faits sont exceptionnels; et, dans l'immense majorité des cas, le céphalématome s'observe chez le nouveau-né. Ce serait là déjà une circonstance qui devrait lui donner place parmi les maladies chirurgicales d'origine congénitale. Mais, comme nous allons le voir dans un instant, la pathogénie de l'affection la rattache encore beaucoup plus intimement au groupe des maladies congénitales, puisque le mode particulier de développement du crâne en donne la seule véritable interprétation.

Au milieu des statistiques diverses qui ont été produites, il est bien difficile de se faire une opinion exacte sur le degré de fréquence du céphalématome. Tout ce que nous pouvons dire, c'est que, sans être absolument rare, l'affection ne se présente pas très souvent en clinique; on a pu évaluer la proportion de céphalématomes à 1 pour 250 ou 300 accouchements. Pendant les sept années que nous avons passées à l'hospice des Enfants-Assistés, nous en avons rencontré quatre exemples à notre consultation.

Au dire de quelques auteurs, le céphalématome s'observerait surtout dans le sexe masculin; mais, ce qui a beaucoup plus d'importance que les considérations relatives au sexe et à la fréquence, c'est la notion du siège. C'est là un point qu'il importe de bien mettre en relief au début de cette histoire. Le céphalématome se rencontre, dans l'immense majorité des cas, au niveau des bosses pariétales, et beaucoup plus souvent à droite qu'à gauche. Ce n'est pas tout encore; la tumeur répond le plus souvent à l'angle pos-

1. Gosselin, Céphalématome tardif expliqué par une ostéite raréfiante du pariétal, *Arch. de méd.*, novembre 1882.

térieur et supérieur du pariétal droit. Il est tout à fait exceptionnel de la rencontrer sur d'autres points du crâne; exceptionnellement aussi, on trouve plusieurs tumeurs chez un même sujet, par exemple, une sur chacun des deux pariétaux, séparées l'une de l'autre par la suture sagittale.

Cette localisation toute spéciale du céphalématome, au niveau de l'angle postérieur et supérieur du pariétal, est une circonstance étiologique d'un trop haut intérêt pour que nous n'en tenions pas grandement compte dans la pathogénie. C'est pour n'y avoir pas prêté une attention suffisante que les auteurs anciens n'ont émis que des opinions erronées. Dire avec Pigné que la cause du céphalématome est dans la rupture d'une artère, ou, comme Burckhardt, placer cette cause dans une altération primitive des os du crâne, c'est avancer des assertions sans preuve, l'autopsie n'ayant jamais permis de constater de semblables lésions. L'auteur qui s'est le plus approché de la vérité, c'est Valleix [1] dont le mémoire a fait époque dans cette question. Pour lui, l'origine du céphalématome est dans le mode et l'état de développement des os du crâne, à la naissance; les phénomènes mécaniques de l'accouchement doivent d'ailleurs être invoqués comme cause accessoire.

Rappelons, en effet, le mode d'ossification du pariétal, au niveau duquel, comme nous l'avons déjà dit, s'observe le plus souvent le céphalématome. Vers le quarante-cinquième jour de la vie intra-utérine, apparaît le point central d'ossification d'où rayonnent en tous sens les fibres osseuses qui, par leur réunion, constitueront plus tard l'écaille du pariétal. Ces fibres osseuses sont disposées sur deux plans représentant la table externe et la table interne de l'os. Mais, comme l'a déjà indiqué Valleix, l'ossification marche beaucoup plus vite du côté de la table interne que du côté de la table externe. Cette dernière, composée de fibres encore incomplètes, écartées les unes des autres, possède de nombreux vaisseaux, et l'on comprend que, sous l'influence d'un traumatisme comme ceux auxquels est exposée la tête du fœtus pendant l'accouchement, cet os, encore imparfaitement constitué, puisse subir un véritable écrasement, d'où un épanchement de sang entre l'os et la face profonde du périoste. Sans doute cet écrasement est loin de se produire dans tous les cas; mais de grandes différences peuvent exister à cet égard entre les divers accouchements, les vio-

1. Valleix, Des céphalœmatomes, *Journ. hebdom. du Progrès*, 1835, t. IV, p. 321 et 389; 1836, t. I, p. 5.

lences subies par la tête étant très variables d'un cas à un autre. On comprend aussi que l'état du développement osseux diffère beaucoup suivant les enfants, et, sous ce rapport, il serait fort intéressant de rechercher si les enfants nés avant terme ne sont pas, plus fréquemment que les autres, atteints de céphalématome. Quant à ce fait que l'affection siège habituellement du côté droit, nous en avons une explication satisfaisante dans les rapports de la tête avec l'excavation pelvienne, dans la position la plus fréquente du sommet (occipito-iliaque gauche antérieure). Les raisons qui font que le céphalématome siège le plus souvent au niveau de l'angle postérieur et supérieur du pariétal découlent du mode d'ossification de cet os. Nous avons dit que les fibrilles qui doivent former par leur réunion l'écorce du pariétal laissent entre elles des fissures qui ne se comblent que peu à peu par les progrès de l'ossification. Or, parmi ces fissures, il en est une beaucoup plus marquée que toutes les autres, qui siège sur le bord sagittal de l'os, à l'union de ses 3/5 antérieurs avec les 2/5 postérieurs. Cette fissure est parfois tellement large qu'elle forme avec la fissure symétriquement placée sur le pariétal du côté opposé une fontanelle, décrite en 1837 par Vulfranc Gerdy dans sa thèse inaugurale, et connue depuis lors sous le nom de fontanelle de Gerdy. Quand l'incisure sagittale se comble, elle laisse comme trace de sa présence un orifice, qui n'est autre que le trou pariétal. Ainsi donc, le retard de l'ossification au niveau de l'angle postérieur et supérieur du pariétal, et la fissure sagittale qui en est la conséquence, nous rendent facilement compte de la localisation habituelle du céphalématome en ce point. L'existence de la fissure sagittale permet aussi de comprendre les cas dans lesquels l'épanchement sanguin existe à la fois à la face externe et à la face interne de l'os, les deux collections sanguines sous-périostique et sus-dure-mérienne communiquant l'une avec l'autre à travers une perforation du pariétal. Ce sont ces cas que l'on décrit comme des céphalématomes externes se compliquant de l'existence d'un céphalématome interne. Sur une pièce appartenant à M. Guéniot, on voit un céphalématome à la fois externe et interne, et, à son niveau, une fissure tout à fait semblable aux fentes sagittales de développement. Il n'est donc pas nécessaire, pour interpréter la production de ces faits, d'admettre l'existence d'une fracture, comme on l'a fait souvent; la notion des fissures sagittales suffit pour en donner une interprétation satisfaisante.

Rarement le céphalématome se montre au moment même de la naissance; le plus souvent il devient seulement apparent dans les deux ou trois jours qui succèdent à l'accouchement. Il se manifeste sous la forme d'une tumeur molle, sans changement de couleur à la peau, qui grossit pendant quelques jours, et peut arriver même, dans des cas exceptionnels, à renfermer jusqu'à 240 grammes de liquide, comme l'a noté Valleix. A ce moment, la fluctuation est des plus manifestes; puis, au bout d'un certain temps, la tumeur subit des modifications importantes; tout autour d'elle se développe un bourrelet osseux, contrastant par sa dureté avec la partie centrale de la tumeur qui reste mollasse et même fluctuante. Ce bourrelet osseux est fourni par la face profonde du périoste; il n'est pas toujours parfaitement uniforme; mais il peut se déposer sous la forme de saillies osseuses, d'abord isolées, qui arrivent à se rejoindre pour constituer un cercle osseux complet. En même temps que se produit le bourrelet osseux, caractéristique du céphalématome, le sang contenu dans la poche se résorbe graduellement, la partie séreuse disparaît, la fibrine se dépose sous la forme de caillots; ceux-ci sont enkystés par une membrane fibreuse qui, de la face externe de l'os, se réfléchit sur la face profonde du périoste. Celui-ci est parfois envahi par les lamelles osseuses de formation nouvelle, dans une étendue assez considérable pour qu'on puisse les déprimer sous le doigt et produire la crépitation parcheminée. En même temps, la tumeur durcit, elle diminue de volume, et, après un temps toujours assez long, elle disparaît, en laissant après elle le bourrelet osseux qui persiste plus longtemps, mais qui finit également par s'effacer en se fusionnant avec le reste de l'os.

C'est très exceptionnellement qu'on rencontre dans le céphalématome des battements et de la réductibilité. Ces deux derniers signes dénotent l'existence de la variété particulière que nous avons mentionnée sous le nom de céphalématome interne. Cette dernière variété, heureusement fort exceptionnelle, présente un pronostic beaucoup plus grave que le céphalématome habituel. Il peut se faire, en effet, que l'épanchement sanguin existant entre la face profonde de l'os et la dure-mère compromette gravement les fonctions cérébrales. Hœré a rapporté un cas dans lequel le céphalématome interne coïncidait avec une large perforation du crâne qui, plus tard, donna naissance à une hernie du cerveau. Mais, je le répète, ce sont là des faits tout à fait exceptionnels; et,

dans l'immense majorité des cas, la guérison du céphalématome s'effectue spontanément, sans aucune complication. En ce qui me concerne, bien que j'aie observé un bon nombre de céphalématomes, soit dans les hôpitaux généraux, soit pendant les sept années que j'ai passées aux Enfants-Assistés, je n'ai jamais vu l'affection se compliquer du moindre accident.

Le diagnostic n'est pas non plus de nature à causer de réelles difficultés. Les trois caractères du céphalématome qui doivent être bien mis en relief, et qui serviront à le différencier des autres tumeurs crâniennes d'origine congénitale, sont les suivants : 1° son siège au niveau de l'angle postérieur et supérieur du pariétal, en dehors par conséquent des sutures et des fontanelles normales; 2° l'absence de battements et de réductibilité; 3° la mollesse de la partie centrale de la tumeur contrastant avec la dureté du rebord osseux qui l'enserre. Les tumeurs appartenant au groupe des encéphalocèles et des méningocèles s'observent, soit à la partie antérieure, soit à la partie postérieure du crâne, au niveau des sutures et des fontanelles; elles s'accompagnent, dans un certain nombre de cas, de battements et présentent de la réductibilité; on n'observe pas, à leur périphérie, le bourrelet osseux, si caractéristique, dans le céphalématome. Pour ce qui est des kystes dermoïdes congénitaux, leur siège d'élection est au niveau des fontanelles, et, en particulier, au niveau de la fontanelle antérieure. Restent les bosses sanguines du cuir chevelu qui s'accompagnent d'ecchymoses cutanées, et qui n'ont, ni le même siège, ni une limitation aussi exacte que le céphalématome; elles en diffèrent encore par la rapidité de leur résorption.

La connaissance de la marche naturelle du céphalématome est de la plus haute importance au point de vue du traitement. Autrefois, en effet, avant qu'on eût une connaissance exacte de l'évolution de la maladie abandonnée à elle-même, on a pu lui opposer des traitements aussi inutiles que dangereux. Tels l'incision, la cautérisation, le séton, qui, avant l'ère antiseptique, ont pu causer des accidents mortels. Nous savons aujourd'hui que le céphalématome a une tendance naturelle à la guérison; notre rôle se réduira donc à rassurer les familles et à les exhorter à la patience, en leur promettant une issue favorable. Tout au plus, si la résorption tardait trop à se faire, pourrait-on l'activer par une ponction aspiratrice; en effet, les raisons qui devaient faire autrefois proscrire rigoureusement toute espèce d'intervention,

n'existent plus à l'heure actuelle, et si la ponction est faite avec toutes les précautions d'une asepsie rigoureuse, elle sera inoffensive. Si des phénomènes cérébraux étaient liés à l'existence d'un céphalématome interne, la ponction s'imposerait avec une impérieuse nécessité.

IV. — HYDROCÉPHALIE

Longtemps l'hydrocéphalie fut plus du domaine de la médecine que de la chirurgie. Non pas qu'on n'eût tenté contre elle des interventions chirurgicales; mais celles-ci étaient si dangereuses et en même temps si inefficaces qu'elles étaient tombées complètement en désuétude. A la faveur de l'antisepsie, on a repris ces tentatives, et, bien que les résultats soient loin d'être brillants, encore sommes-nous obligé d'en dire quelques mots.

Sous le nom d'*hydrocéphalie* l'on désigne l'hydropisie des séreuses crâniennes. Tantôt elle est primitive, tantôt elle est secondaire à quelque autre lésion intra-crânienne. L'hydrocéphalie primitive est le plus souvent congénitale dans le sens que nous donnons à ce mot, c'est-à-dire qu'elle existe au moment même de la naissance, ou qu'elle se produit plus ou moins longtemps après, mais en vertu d'une altération remontant à la vie intra-utérine.

En l'absence d'une étiologie parfaitement établie, on a invoqué comme cause la déchéance organique chez les parents, tenant à l'alcoolisme ou à l'âge avancé. Mais la cause qui paraît aujourd'hui le mieux établie, c'est la syphilis héréditaire. Le professeur Fournier y attache la plus haute importance; Sandoz en a publié, dans la Revue de la Suisse romande, quatre faits qui semblent bien démonstratifs[1]. Nous devons avouer cependant que, dans les quelques cas qu'il nous a été donné d'observer, malgré l'attention que nous avons apportée à l'étude des antécédents, il nous a été impossible d'établir l'existence de la syphilis héréditaire.

Anatomie pathologique. — Dans l'immense majorité des cas, l'hydropisie est interne ou ventriculaire, c'est-à-dire que le liquide siège à l'intérieur des ventricules dilatés; mais il peut se faire aussi que le liquide siège dans l'épaisseur des méninges, auquel cas l'hydrocéphalie est dite externe ou périphérique. Le liquide

1. Sandoz, De l'hydrocéphalie syphilitique, *Revue de la Suisse romande*, 15 déc. 1886.

est habituellement limpide, légèrement teinté en jaune, comme le liquide de l'hydrocèle; mais il peut devenir louche et albumineux dans les cas où il y a eu un certain degré d'inflammation. Sa quantité est éminemment variable; si elle peut parfois ne pas dépasser 250 à 300 grammes, elle atteint quelquefois un litre, et peut même, dans des cas tout à fait exceptionnels, aller jusqu'à 10 ou 12 litres. L'hydrocéphalie peut être partielle, c'est-à-dire limitée à une corne ventriculaire, ou généralisée. Dans ce dernier cas, la cavité des ventricules est le siège d'une dilatation considérable; les trous de Monro sont très élargis, il en est de même de l'aqueduc de Sylvius; le septum lucidum arrive parfois à être dilacéré, et les deux hémisphères cérébraux sont transformés en une large vésicule à parois très amincies, à la surface de laquelle le relief que font à l'état normal les circonvolutions a complètement disparu.

Suivant le mouvement de dilatation de l'encéphale, les os de la voûte du crâne sont également très dilatés; les fontanelles, les membranes suturales présentent aussi une dilatation anormale, et, dans leur épaisseur, on remarque la présence de points osseux accidentels. La dilatation des os de la voûte ne va pas sans atrophie de leur substance, disparition du diploé, conduisant parfois à une perforation osseuse.

L'hydrocéphalie externe est beaucoup plus rare que l'hydrocéphalie interne; souvent elle coïncide avec un arrêt de développement de l'encéphale; parfois même les hémisphères cérébraux sont réduits à deux petites masses ratatinées appliquées contre la base du crâne; c'est ce que Cruveilhier a appelé l'*hydrocéphalie anencéphalique*. West a émis l'opinion que l'hydrocéphalie externe serait consécutive à une hydrocéphalie interne, qui se serait rompue. Partant de là, M. Vautrin (de Nancy) pense qu'on pourrait peut-être transformer chirurgicalement l'hydrocéphalie interne en hydrocéphalie externe; mais ce ne sont là, pour le moment, que des hypothèses.

Pathogénie. — Deux opinions peuvent être mises en avant pour expliquer la production de l'hydrocéphalie congénitale. La première consiste à la regarder comme la conséquence d'une altération inflammatoire des méninges et de l'épendyme, donnant naissance à l'hydrocéphalie congénitale par un mécanisme identique à celui qui produit les hydrocéphalies secondaires après la naissance. Certains auteurs, tels que West et Sandoz, ont observé, à la surface de

l'épendyme, de petites granulations blanchâtres qu'ils ont comparées à des grains de sagou; d'après Sandoz, ces lésions seraient caractéristiques de l'hydrocéphalie syphilitique. La seconde théorie pathogénique est celle d'une malformation embryonnaire. On peut admettre avec Dareste qu'il y a une altération primitive des îles de sang qui doivent donner naissance à la pie-mère, et que, de là, résulte l'hydropisie.

Symptômes. — Quand l'hydrocéphalie atteint un grand volume,

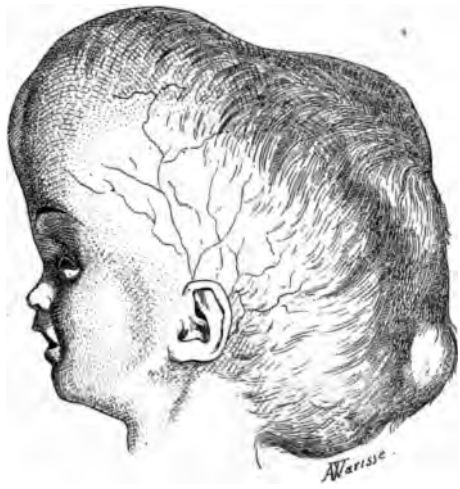

Fig. 31. — Crâne d'hydrocéphale sur lequel se voient trois bosselures répondant aux régions frontale, pariétale et occipitale (Kirmisson).

elle donne au malade un aspect tout à fait caractéristique, résultant du contraste que forme le crâne énormément distendu avec la face, qui paraît toute petite et ratatinée. La grande circonférence du crâne peut atteindre 50, 60, 80 centimètres, et même, dans un cas de Franck, elle avait 1 m. 40. Dans trois cas d'hydrocéphalie volumineuse, nous avons trouvé 49, 51 et 52 centimètres.

Parfois le crâne n'est pas régulièrement développé dans toutes ses parties; une de ses moitiés, ou même une des bosses occipitales fait une saillie plus prononcée que l'autre; c'est ce qui existait très nettement chez l'un de nos malades. Le crâne, dans l'hydrocéphalie, peut être comparé à un fruit déhiscent; la base du crâne reste relativement solide et bien constituée, tandis que les os formant la voûte sont énormément écartés les uns des autres; c'est ce qui produit cet aspect ratatiné de la face que nous indi-

quions précédemment. Les battements du cerveau sont très facilement appréciables au niveau des larges espaces membraneux de la voûte; le plus souvent la gêne de la circulation se traduit par une dilatation considérable des veines superficielles. Le développement du crâne peut être si grand et l'amincissement des parois tel que l'on observe de la transparence.

De pareilles lésions du côté de l'encéphale ne vont pas sans déterminer des troubles énormes de l'intelligence, de la motilité et de la sensibilité. Dans les cas les plus graves, l'intelligence est complètement absente, l'enfant est un véritable idiot; d'autres fois les petits malades donnent des preuves évidentes d'intelligence; mais même dans les faits les plus favorables, celle-ci est toujours diminuée dans ses diverses manifestations. Le plus souvent le système musculaire est extrêmement débile, et l'enfant reste incapable de se tenir debout; dans quelques cas, il existe des paralysies partielles ou des contractures. La sensibilité est souvent obtuse; on a même observé de l'anesthésie et des troubles trophiques. Du côté des yeux, il existe habituellement du strabisme, et même du nystagmus; enfin l'atrophie des nerfs optiques ajoute la cécité à tous les maux de ces pauvres enfants qui, réduits à une vie purement végétative, mangent parfois avec voracité et peuvent atteindre un développement plus ou moins avancé.

Rappelons qu'il n'est pas rare de trouver l'hydrocéphalie en coïncidence avec d'autres vices de conformation, tels que l'encéphalocèle, le spina-bifida, le pied bot, le bec-de-lièvre.

Marche. — Le développement de la maladie est habituellement lent et progressif; la mort survient à la suite de phénomènes cérébraux divers, convulsions, coma, contractures. Exceptionnellement, on a pu voir la guérison survenir à la suite de rupture de la base du crâne, permettant l'issue du liquide à travers le conduit auditif ou les fosses nasales. Il est bien rare que les malades atteignent l'âge adulte; cependant on en a vu arriver à vingt ans, et même à cinquante et jusqu'à soixante-dix-neuf ans. West a cité le cas de Thomas Cardinal qui vécut jusqu'à vingt-neuf ans avec une activité physique et intellectuelle suffisante. Chez lui, il existait une hydrocéphalie externe renfermant 4 litres de liquide; le cerveau était appliqué contre la base du crâne et les hémisphères cérébraux ouverts. Récemment Lindsay a rapporté le fait d'un hydrocéphale mort à l'âge de vingt-deux ans. D'après les antécédents fournis par les parents, il aurait eu de l'eau dans la tête à

l'âge d'un an, puis il aurait guéri. Néanmoins sa tête resta volumineuse jusqu'à sept ans, l'intelligence était vive; puis, des symptômes cérébraux se montrèrent, et, de bonne heure, l'enfant devint aveugle; quelques années plus tard, il perdit l'usage de la parole; l'ouïe resta intacte jusqu'à la mort. Durant le cours de la maladie, il y eut de fréquentes convulsions. A la mort, la tête mesurait 26 pouces de circonférence, et 16 pouces de la racine du nez à la protubérance occipitale externe. Les sutures étaient ossifiées, la face infantile, les dents tombées. La colonne vertébrale était légèrement incurvée à gauche; les membres étaient fléchis et rigides, les pieds dans l'extension; la tête du fémur reposait sur l'ilion. Pendant quinze ans, le malade avait été nourri dans les bras comme un petit enfant, pleurant et criant constamment [1].

Diagnostic. — On indique ordinairement le diagnostic à faire entre l'hydrocéphalie et l'hypertrophie du cerveau. N'ayant jamais eu l'occasion de rencontrer cette dernière affection, nous ne saurions rien dire d'utile à cet égard.

Giraldès, dans ses leçons [2], en rapporte un exemple : « Un enfant, dit-il, entre à l'hospice des Enfants-Assistés avec le diagnostic hydrocéphalie. Sa tête était très volumineuse, arrondie; les bosses frontales et pariétales étaient très prononcées. Fontanelles et sutures étaient soudées. L'enfant mourut. A l'autopsie, je trouvai un développement considérable du cerveau, une augmentation remarquable de toutes les circonvolutions et une absence complète de liquide dans les ventricules et dans la cavité arachnoïdienne. On avait affaire ici à une hypertrophie du cerveau, affection signalée et décrite naguère par Laënnec (Journ. de méd. et de pharmacie, 1806, t. XI). »

Le diagnostic pratique, celui que l'on doit porter chaque jour, c'est le diagnostic entre l'hydrocéphalie et le rachitisme. Dans cette dernière affection, en effet, la tête est volumineuse, les bosses frontales, saillantes en avant, rappellent ce que l'on observe dans l'hydrocéphalie; mais le volume de la tête est moins gros que dans cette dernière affection, et si les fontanelles restent longtemps élargies, on n'y constate pas de fluctuation comme chez les hydrocéphales.

Traitement. — Ce qui aggrave encore le pronostic de cette triste

1. P. Lindsay, *Brit. med. Journal*, 9 mai 1896.
2. Giraldès, *Leçons cliniques sur les maladies chirurgicales des enfants*, p. 12, Paris, 1869.

malformation, c'est que nous sommes à peu près complètement désarmés contre elle. Cependant nous aurons à rappeler les tentatives récentes faites pour la combattre.

Si la médecine a fait diverses tentatives, emploi des calmants, comme le bromure de potassium, des purgatifs (calomel), des révulsifs, tous ces moyens sont le plus souvent restés inefficaces. Partant de la donnée étiologique que nous avons exposée en commençant, c'est au traitement spécifique que nous sommes disposé pour notre part à donner la préférence, sirop de Gibert, ou iodure de potassium combiné aux onctions mercurielles. Déjà le professeur Gœlis (de Vienne) préconisait les larges onctions mercurielles sur le crâne, et il disait en avoir obtenu d'heureux résultats. Mais l'insuccès du traitement médical a conduit dès longtemps à l'emploi du traitement chirurgical.

Tout d'abord on a eu recours à la compression; Trousseau a conseillé la compression à l'aide de bandelettes de diachylon. Mais l'on comprend aisément qu'en pareil cas, ce moyen soit plus nuisible qu'utile; en augmentant la tension intra-crânienne, il peut en effet avoir pour résultat de provoquer les phénomènes qu'on se proposait d'éviter.

Ce qu'il faut, c'est agir pour diminuer la quantité de liquide, et même, s'il est possible, s'opposer à la sécrétion. De là, l'idée déjà fort ancienne des ponctions. Celles-ci ont été conseillées surtout par Brainard (de Chicago), et par Conquest en 1838. Ce dernier auteur dit avoir obtenu par ce moyen seize guérisons sur dix-huit opérations; mais il est bien probable qu'il s'est fait illusion sur la valeur de ses résultats.

Dans ces dernières années, des tentatives nouvelles se sont produites. En 1881, Wernick conseilla de trépaner pour ponctionner les ventricules latéraux. La trépano-ponction a été conseillée également par Zenner (de Cincinnati) en 1886, et par Keen (de Philadelphie) en 1888. Déjà, en 1884, M. Pollosson (de Lyon)[1] avait pratiqué le drainage capillaire de la cavité crânienne dans un cas d'hydrocéphalie. Dans leurs opérations, Keen et Mayo Robson ont également combiné le drainage à la trépano-ponction. Tantôt on a employé pour ce drainage les tubes de caoutchouc, comme Mayo Robson, tantôt les crins de cheval, comme Pollosson et Keen. Mais, il faut bien le dire, toutes ces tentatives ont été des plus

1. Voyez *Congrès français de chirurgie*, 1892; et Durand, Drainage des ventricules cérébraux, in *Archives provinciales de chirurgie*, 1894, p. 522.

malheureuses; puisque, sur les douze observations réunies par Durand (de Lyon), dans son mémoire de 1894, il y a eu onze morts, et le seul survivant, le malade de M. Broca, est resté complètement idiot. De tels faits ne semblent pas de nature à encourager les chirurgiens dans la voie des trépano-ponctions et du drainage ventriculaire. Quand l'hydrocéphalie est menaçante par son volume et par les accidents auxquels elle donne lieu, la meilleure méthode nous paraît encore, à l'heure actuelle, celle des ponctions successives. Pour être innocentes, ces ponctions doivent réunir les conditions suivantes : d'abord, elles doivent être pratiquées avec une aiguille fine et avec toutes les précautions d'une antisepsie rigoureuse; ensuite on évacuera le liquide lentement et en petite quantité à chaque fois. Trois fois, pour notre part, nous sommes intervenu dans des conditions semblables. Dans un premier cas, il s'agissait d'un petit garçon de sept mois, dont le crâne mesurait 51 centimètres de circonférence; il existait un léger degré de strabisme et la vision était abolie. En l'espace de deux mois, nous avons fait chez cet enfant six ponctions de 15 à 20 grammes chacune. Il a succombé dix jours après la dernière ponction, sans avoir présenté d'accidents cérébraux.

Le second fait est relatif à un enfant de cinq mois, dont le crâne présentait 52 centimètres de circonférence; il était surtout développé au niveau de la région occipito-pariétale gauche et de la bosse frontale droite (développement en diagonale); chez lui, nous avons fait trois ponctions en l'espace d'un mois, de 15, 30 et 40 grammes. Elles ont donné issue à un liquide fortement sanguinolent; l'enfant ayant été perdu de vue, il est probable qu'il n'a pas tardé à succomber.

Dans notre troisième cas, l'enfant, âgé de deux ans et demi, présentait une circonférence crânienne de 48 centimètres; il y en avait 39 au moment de la naissance. Chez lui, nous avons pratiqué, en un mois, trois ponctions de 60, 80 et 55 grammes; néanmoins le volume de la tête est resté le même. Ayant perdu de vue cet enfant, nous avions cru qu'il avait succombé comme les deux précédents; mais il nous a été présenté de nouveau cette année (1896), et nous avons pu constater que le volume de la tête avait encore légèrement augmenté. Toutefois, l'enfant donne des preuves d'intelligence; chez lui, la vision est conservée, la motilité est intacte. Nous avons pratiqué encore deux nouvelles ponctions; mais la mère, découragée de ne pas constater d'amélioration, a cessé de nous amener son enfant.

Les ponctions faites avec les précautions que nous avons indiquées précédemment, sont pratiquées un peu en dehors de la ligne médiane pour éviter la blessure du sinus longitudinal supérieur, soit au niveau de la fontanelle antérieure, soit sur les côtés de la suture sagittale. Dans les cas où l'ossification du crâne est complète, on peut éviter la nécessité de la trépanation, en ayant recours à la ponction lombaire de Quincke. Celle-ci est faite à 5 ou 10 millimètres de la ligne médiane, dit l'auteur, et l'aiguille, dirigée de dehors en dedans, rencontre le liquide à une profondeur de 2 centimètres chez les petits enfants. Le diamètre des aiguilles employées a varié de 0,6 à 1,2 millimètre. En effet, ici comme pour la ponction encéphalique, si l'on veut éviter les accidents, il faut employer des aiguilles très fines et ne pas soustraire le liquide trop brusquement.

V. — MICROCÉPHALIE

On pourrait presque dire que la microcéphalie représente un état inverse de l'hydrocéphalie. Dans cette dernière, en effet, le volume du crâne est habituellement augmenté; dans la microcéphalie, au contraire, le volume de la tête est beaucoup plus petit qu'à l'état normal, et généralement cette diminution de la capacité crânienne s'accompagne de malformations du côté du cerveau, qui sont au-dessus des ressources de la thérapeutique. Il semble donc tout d'abord que la chirurgie n'ait rien à voir avec la microcéphalie. Cependant, dans ces dernières années, la question de l'intervention chirurgicale dans la microcéphalie a été posée. On a pensé que, dans un certain nombre de cas, l'arrêt de développement de la boîte crânienne s'accompagnait de soudure prématurée des sutures osseuses. Ce serait cette soudure qui mettrait obstacle à l'expansion ultérieure du crâne, et celui-ci, en comprimant l'encéphale, deviendrait ultérieurement la cause de l'arrêt de développement dont il est frappé. Que si l'on pouvait, en élargissant les parois de la boîte crânienne, fournir à l'encéphale l'espace qui lui manque, on favoriserait par là même son développement, et l'on pourrait voir s'améliorer l'état de ses fonctions. Telle a été l'idée directrice qui a présidé à l'emploi de la trépanation, et même de l'excision d'une partie plus ou moins considérable de la paroi crânienne, *crâniectomie*, dans le traitement de la microcéphalie. Déjà, en 1878, le docteur Füller (de Montréal) [1] a publié une observation dans

1. Füller, *Presse médicale belge*, 1878, p. 376; et *Progrès médical*, 1878, p. 929.

laquelle il a pratiqué, pour la première fois sans doute, une crâniectomie chez un enfant idiot, dans le but de permettre au cerveau de prendre de l'extension. Dans une communication faite à l'Académie de médecine en 1889, M. Guéniot émettait l'idée qu'une intervention chirurgicale pourrait être utile dans les cas de cette nature [1]. Mais la priorité appartient certainement à M. Lannelongue; c'est lui qui, par ses publications et par son exemple, a véritablement fait connaître et propagé cette opération. Le 9 mai 1890, il a pratiqué sa première opération sur une petite fille de quatre ans, et bientôt après, il faisait connaître, dans une communication à l'Académie des sciences, les résultats qu'il avait obtenus [2].

L'exemple de M. Lannelongue ne tarda pas à être suivi par de nombreux chirurgiens, et, de toutes parts, on chercha des procédés qui fussent propres à améliorer les résultats. Quel que soit le procédé employé, on commence toujours par faire au crâne une brèche au moyen de l'application d'une couronne de trépan; après quoi, l'on élargit la perte de substance au moyen d'une pince coupante, dont l'un des mors se prolonge sous forme d'un bec, mousse et arrondi, qui décolle devant lui la dure-mère. Ce décollement s'obtient avec la plus grande facilité, sauf au niveau des sutures où l'on peut éprouver de la peine à l'effectuer. M. Lannelongue se sert pour cela d'une rugine plate et mousse. Il décrit d'ailleurs deux procédés de crâniectomie, suivant qu'elle est linéaire ou à lambeaux. La crâniectomie linéaire se définit d'elle-même. Elle consiste à faire sur la paroi crânienne une perte de substance d'une largeur d'un centimètre environ, dont la direction sera variable selon les cas, mais qui aura la forme d'une ligne droite. Dans la crâniectomie à lambeaux, on dessine, à la surface du crâne, des lambeaux ostéo-cutanés, qui restent adhérents par une base plus ou moins large, dans l'espoir que, leur pédicule leur permettant de se soulever, la surface intérieure du crâne en sera accrue. Mais on est allé beaucoup plus loin encore, et l'on a pratiqué de larges crâniectomies circulaires, soulevant toute la calotte du crâne en un vaste lambeau mobile. Le principe étant donné, on comprend qu'on peut varier à l'infini les modes d'application.

1. Guéniot, *Bull. de l'Acad. de médecine*, 1889, p. 407.
2. Lannelongue, *C. R. de l'Acad. des sciences*, Paris, 10 juin 1890; et *Congrès franç. de chir.*, Paris, 1891, t. V, p. 73.

Quels sont les résultats qui ont été fournis par ces diverses interventions? Nous devons les envisager sous le double point de vue des résultats opératoires immédiats, c'est-à-dire de la mortalité, et des résultats éloignés ou thérapeutiques. La mortalité a beaucoup varié suivant les chirurgiens, et surtout, comme on le comprend aisément, suivant les procédés plus ou moins compliqués de résection crânienne auxquels on a eu recours. La statistique personnelle de M. Lannelongue est des plus favorables à cet égard, puisqu'en 1891 il n'accusait qu'une mort sur 25 opérations, soit une mortalité de 4 pour 100. Mais les statistiques ultérieures, empruntées à des sources diverses, sont bien loin de donner des résultats aussi avantageux. Déjà, dans une communication faite à l'Académie de médecine en 1893, M. Bourneville comptait 15 décès sur 83 opérations, soit une mortalité de 18 pour 100 [1]. La proportion serait à peu près la même dans la statistique fournie par Karewski [2], puisque, sur 63 opérations, il relève 10 morts. Lui-même a pratiqué une opération qui lui a donné un décès. D'après un travail récent de Dana [3], qui cependant est favorable à l'opération, la mortalité serait beaucoup plus élevée, puisqu'il compte, sur 70 opérations, 22 morts. Lui-même, sur 12 interventions, il a eu à déplorer 3 morts.

Quelle que soit l'importance que l'on attache à ces diverses statistiques, toujours est-il qu'elles s'accordent à démontrer que l'opération possède une certaine gravité, avec laquelle il faudra compter. Mais ce ne serait pas là une objection suffisante pour nous faire abandonner l'opération, si, d'ailleurs, elle était capable de donner des résultats thérapeutiques avantageux, et d'améliorer d'une façon notable la triste situation des enfants que l'on soumet à la crâniectomie. C'est là malheureusement le côté le plus sérieux de la question; toutes les statistiques, en effet, sont unanimes à démontrer que les résultats thérapeutiques obtenus ont été le plus souvent tout à fait illusoires.

Déjà la statistique de Starr, en 1893, donnait, sur 36 cas, 15 morts, 15 améliorations, et 6 *statu quo*. La statistique de Dana fournit, sur 70 opérations, 29 améliorations, 4 cas douteux, 15 *statu quo*, et 22 morts. Les 12 cas qui lui sont personnels ont fourni 3 améliorations, 4 *statu quo*, 3 morts, et 2 résultats douteux.

1. Bourneville, *Acad. de médecine*, 20 juin 1893, et *Progrès médical*, 24 juin 1893.
2. Karewski, *Die chirurgischen Krankheiten des Kindesalters*, 1894, p. 432.
3. Dana, *American Journal of med. sciences*, janv. 1896, n° 285, p. 24.

Et encore, quand on cherche quelles sont les améliorations annoncées, on voit que le plus souvent celles-ci sont de peu d'importance; certains malades ont pu commencer à parler, d'autres à se tenir debout, d'autres sont devenus propres; mais tous, en définitive, sont restés idiots; il n'y a pas une seule guérison complète. On a pu se demander même, si, dans les cas où une amélioration est survenue, il était bien juste d'en rapporter tout l'honneur à l'intervention chirurgicale. En effet, ces malades qui ont été soumis à l'opération sont l'objet d'une sollicitude toute particulière, et peut-être est-ce aux soins qu'on leur accorde, au véritable traitement pédagogique qu'on leur fait subir, plutôt qu'à l'opération elle-même, qu'il convient d'en rapporter le mérite.

Du reste, le principe même sur lequel est fondée l'intervention chirurgicale est loin d'être parfaitement établi. Il s'en faut de beaucoup que l'arrêt de développement de la boîte crânienne soit la cause de l'arrêt de développement du cerveau. C'est bien plutôt le contraire qui est la vérité, le cerveau modelant son enveloppe, comme les muscles façonnent les leviers osseux sur lesquels ils s'insèrent. Et dans les cas même où il y a microcéphalie, on ne rencontre pas toujours la soudure prématurée des sutures crâniennes; bien au contraire; c'est ainsi que, sur 29 crânes d'idiots, M. Bourneville n'a pas trouvé un seul cas de synostose prématurée. Ainsi donc, à quelque point de vue que l'on se place, la crâniectomie est loin de se présenter à nous comme un traitement applicable à tous les cas de microcéphalie. Est-ce une raison qui doive nous la faire rejeter entièrement? En aucune façon; mais l'avenir devra s'appliquer à établir les véritables indications. Pour le moment, l'on peut dire que l'opération est indiquée surtout dans les cas où il existe à la surface du crâne quelques déformations qui peuvent rendre compte des symptômes observés; que ces déformations reconnaissent pour cause un traumatisme au moment même de la naissance, tel qu'une application de forceps, ou quelque temps après, ou bien encore une déformation congénitale, attribuable à une pression subie pendant la vie intra-utérine. Mais alors, il est à remarquer que l'on agit bien plus d'après les idées qui guident le chirurgien dans tous les traumatismes cérébraux, que d'après les indications sur lesquelles a été établi le principe même de la crâniectomie.

Pour notre part, deux fois jusqu'ici, nous avons eu l'occasion de pratiquer la crâniectomie pour microcéphalie, et, comme on va le

voir, nous n'avons pas eu à nous louer des résultats obtenus. Le premier cas est celui d'un enfant de vingt mois que nous avons opéré dans notre service des Enfants-Assistés. Cet enfant présentait, en même temps qu'une scoliose dorsale à convexité gauche, avec dépression très manifeste des côtes gauches en avant, une asy-

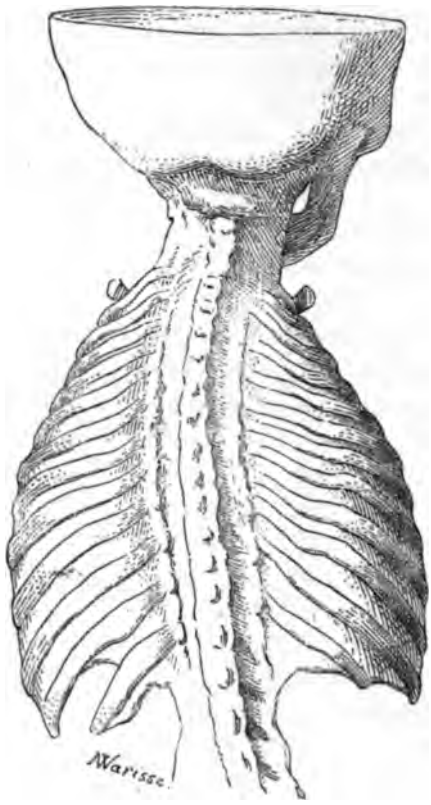

Fig. 32. — Scoliose congénitale à convexité gauche (Kirmisson).

métrie très prononcée du crâne; la bosse frontale droite beaucoup plus saillante, la moitié postérieure du crâne, au contraire, très proéminente du côté gauche, de sorte que le crâne dans son ensemble avait la forme oblique ovalaire. L'enfant ayant présenté de violents accès convulsifs qui mettaient sa vie en danger, nous nous sommes demandé si la déformation crânienne ne pouvait pas exercer à la surface de l'encéphale une compression; et, dès lors,

nous nous sommes proposé de recourir à la trépanation. Nous avons naturellement pratiqué l'opération dans une portion du crâne qui nous parût affaissée, c'est-à-dire dans la région pariétale gauche.

Le 29 septembre 1890, l'enfant étant endormi, on fait, à un centimètre en arrière de la ligne bi-auriculaire et à hauteur de la bosse pariétale, une incision cruciale, mesurant environ 4 centimètres suivant chaque diamètre. Le périoste est incisé suivant les mêmes lignes et décollé. On applique alors successivement trois

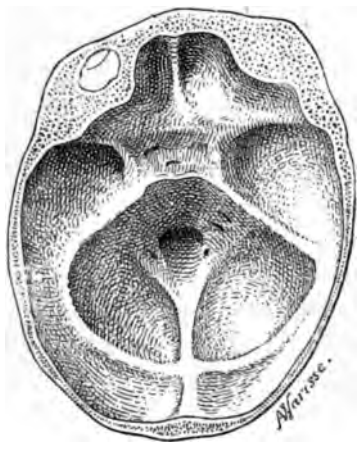

Fig. 33. — Asymétrie crânienne coexistant avec la scoliose précédente (Kirmisson).

couronnes de trépan, deux supérieures sur le même plan antéro-postérieur, la troisième dans l'angle inférieur formé par les deux précédentes. Ensuite les ponts de substance osseuse qui séparaient les points d'implantation des couronnes sont enlevés à la gouge et au maillet. L'ouverture osseuse est agrandie par en haut surtout, de façon à représenter un quadrilatère de 3 centimètres de côté. Aucun incident opératoire à signaler. La surface externe de la dure-mère paraît saine, l'écoulement sanguin est très modéré; ligature des artères cutanées au catgut; suture de la plaie au crin de Florence; drainage, pansement à la gaze iodoformée. Notre intervention n'amena aucune amélioration dans l'état du petit malade, qui succomba le lendemain soir. A l'autopsie, nous constatâmes un épanchement abondant de liquide dans l'intérieur du crâne, sans trace de suppuration. Il n'y avait donc pas eu conta-

mination du fait de l'opération; mais celle-ci n'était pas aussi logique qu'elle aurait pu le paraître; car ici, comme dans beaucoup d'autres cas analogues, les sutures crâniennes n'avaient pas disparu; la fontanelle antérieure n'était même pas entièrement fermée.

Nous donnons ici les figures qui se rapportent à cette observation, figures qui représentent à la fois la scoliose, la déformation énorme de la région antérieure du thorax, et l'asymétrie crânienne. Bien que nous n'ayons pas eu de renseignements exacts sur cet enfant, la coïncidence de cette asymétrie considérable du crâne et du thorax nous engage à considérer les lésions comme d'origine intra-utérine, et à voir là un exemple de scoliose congénitale[1].

La seconde observation que nous avons à rapporter diffère à beaucoup d'égards de la première. Ici, en effet, ce qui dominait, ce n'était plus l'asymétrie crânienne, mais bien la petitesse du crâne : nous avions affaire, à proprement parler, à un de ces cas de microcéphalie pour lesquels la crâniectomie a été proposée.

Il s'agit d'un petit garçon de trois ans, qui n'a jamais marché, ne parle pas, et pousse seulement quelques cris inarticulés. Léger strabisme interne de l'œil droit; bouche entr'ouverte, d'où s'écoule incessamment de la salive. Les mains sont en pronation forcée, la gauche peut saisir les objets; le bras droit est susceptible de s'élever; mais la main retombe inerte et ne peut rien tenir. Écoulement involontaire de l'urine et des matières fécales. La tête est très petite, surtout en avant, plus développée au niveau de la fontanelle postérieure, d'où forme en pain de sucre. En avant, légère dépression dans la fosse temporale gauche.

La circonférence de la tête, en passant immédiatement au-dessus des sourcils et du pavillon de l'oreille, est de 40 centimètres. En suivant les contours du crâne, on trouve, du bord supérieur de la conque d'une oreille à l'autre, 23 centimètres; de la base du nez ou glabelle à l'inion, 23 centimètres également; de l'apophyse orbitaire externe à la partie antérieure du pavillon de l'oreille, 4 centimètres et demi à gauche, 5 centimètres à droite. Le diamètre antéro-postérieur, de la glabelle à l'inion, est de 143 millimètres; le diamètre bi-temporal de 103 millimètres.

Les antécédents sont les suivants : accouchement par le siège très laborieux; sept heures après l'accouchement, convulsions qui

1. Coville, De la scoliose congénitale, *Revue d'orthopédie*, 1896, p. 301.

se sont reproduites pendant une dizaine de jours. Depuis lors, plus d'accidents convulsifs; jamais d'amélioration marquée; développement extrêmement lent de l'enfant.

Père et mère vivants et bien portants; un autre enfant de cinq ans, bien portant et bien conformé.

Les parents désiraient beaucoup une intervention; je me fis un devoir de leur exposer tout ce que la crâniectomie avait d'aléatoire dans ses résultats, en même temps qu'une certaine gravité. Ils persistèrent néanmoins dans leur détermination. Je pratiquai donc l'opération le 24 juillet 1893. La tête ayant été préalablement rasée et antiseptisée, je fais, du côté gauche, une incision courbe de 8 centimètres de longueur environ, commençant à 3 centimètres au-dessus de la dépression anté-auriculaire, puis se recourbant d'avant en arrière, pour devenir parallèle à la suture sagittale, en restant distante de cette suture d'un travers de doigt environ. Des pinces sont placées sur les artères du cuir chevelu; la partie supérieure du muscle crotaphyte est refoulée, en même temps que le périoste incisé. Une couronne de trépan de 8 millimètres de diamètre est placée à la partie la plus reculée de l'incision. La pince coupante ne pouvant pas passer, le débridement osseux est élargi avec la gouge et le maillet. Dès lors, section de l'os d'arrière en avant, suivant le trajet de l'incision cutanée, avec la pince coupante sur une étendue de 6 centimètres environ. La largeur du sillon osseux ainsi créé varie, suivant les points, de 12 à 15 millimètres. La dure-mère n'est pas intéressée; elle paraît normale; on ne perçoit pas les battements du cerveau. Hémorragie très modérée; ligature au catgut des artères du cuir chevelu. Réunion de la peau par neuf points de suture au crin de Florence, après interposition d'un drain dans l'angle antérieur de la plaie; pansement à la gaze au salol. Après l'opération, on note que, pendant les cris, la figure est un peu grimaçante du côté droit; pendant les jours suivants, aucune modification dans l'état de l'enfant. La guérison opératoire a été obtenue de la façon la plus simple; mais le résultat thérapeutique est resté tout à fait nul.

CHAPITRE TROISIÈME

MALADIES CONGÉNITALES DE LA FACE

I. — DÉVELOPPEMENT DE LA FACE ET DU COU

Ce qui caractérise essentiellement la face et le cou au point de vue du développement, c'est qu'au lieu d'apparaître sous la forme d'un tout continu, ces régions affectent au début l'apparence de bourgeons séparés les uns des autres par des fentes ou fissures qui, par leur persistance, peuvent donner naissance à de nombreux vices de conformation. Le long de ces fentes on rencontre souvent aussi divers néoplasmes d'origine congénitale, kystes, angiomes, fibro-chondromes, de sorte que la notion de ces bourgeons primitifs et des sillons qui les séparent, domine toute l'histoire des maladies congénitales de la face et du cou.

Déjà nous avons fait remarquer l'unité du plan général de l'organisme. Le tube médullaire, qui en est l'axe pour ainsi dire, se renfle à sa partie supérieure pour donner naissance aux vésicules cérébrales. De même, il existe une analogie frappante entre le crâne et la colonne vertébrale. Les vertèbres possèdent un corps, des arcs postérieurs qui forment par leur réunion le canal vertébral, des arcs antérieurs représentés par les côtes; de même, les vertèbres crâniennes ont des arcs postérieurs, qui ne sont autre chose que les lames osseuses constituant par leur réunion la boîte crânienne, et des arcs antérieurs aux dépens desquels vont se former les parties constituantes de la face et du cou.

De ces arcs, les premiers qu'on voit apparaître, ce sont les arcs ou bourgeons maxillaires, situés sur les parties latérales de la base du crâne. Ils sont d'abord uniques de chaque côté, puis doubles; soit que chaque bourgeon maxillaire se subdivise en deux, soit, comme le pense le professeur Mathias Duval, que les bourgeons

maxillaires supérieurs apparaissent isolément à la base du crâne, au-dessus des inférieurs. Quoi qu'il en soit, les deux bourgeons maxillaires supérieurs sont séparés l'un de l'autre, sur la ligne médiane, par le bourgeon médian ou frontal qui descend verticalement au-dessous de la vésicule cérébrale antérieure. Ce bourgeon frontal est lui-même subdivisé, de chaque côté de la ligne médiane, en deux bourgeons qui portent les noms de nasal externe et nasal interne; entre les deux se trouvent les fossettes olfactives, origine des narines.

Entre le bourgeon frontal et le bourgeon maxillaire supérieur existe une fente qui est l'origine du canal lacrymal. Aux dépens

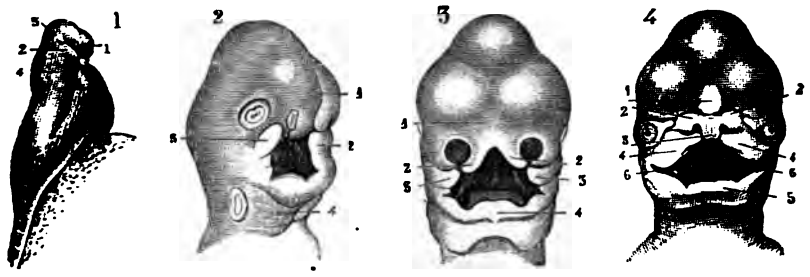

Fig. 34. — Développement de la bouche (Coste). — N° 1. Bouche d'un embryon de 15 à 18 jours : 1, bourgeon frontal ; 2, bourgeon maxillaire inférieur ; 3, bourgeon maxillaire supérieur ; 4, vestiges des arcs branchiaux. — N° 2. Bouche d'un embryon de 25 à 28 jours : 1, bourgeon médian ; 2, bourgeons maxillaires inférieurs déjà réunis sur la ligne médiane ; 3, bourgeon maxillaire supérieur ; 4, arcs branchiaux. — N° 3. Bouche d'un embryon de 35 jours : 1, bourgeon médian ; 2, 2, bourgeons incisifs ; 3, 3, bourgeons maxillaires supérieurs ; 4, lèvre et mâchoire inférieures. — N° 4. Bouche d'un embryon de 40 jours : 1, premier vestige du nez ; 2, 2, ailes du nez ; 3, sous-cloison ; 4, 4, bourgeons maxillaires supérieurs ; 5, lèvre inférieure ; 6, 6, moitiés latérales de la voûte palatine.

du bourgeon maxillaire supérieur se forme l'os maxillaire, du moins la partie de cet os qui est située en dehors des canines; quant à la partie moyenne, celle qui supporte les incisives, elle provient du bourgeon frontal. Mais ici se place une discussion : autrefois, en effet, on admettait que, des deux moitiés dont se compose de chaque côté le bourgeon frontal, l'interne seule, le bourgeon nasal interne, descendait jusque dans la lèvre supérieure; de telle sorte que, de chaque côté de la ligne médiane, il y aurait eu un seul os incisif supportant les deux dents du même nom. Albrecht admet, au contraire, que le bourgeon nasal externe descend également jusque dans la lèvre supérieure, de sorte que, de chaque côté, il y aurait, non pas un, mais deux os incisifs, supportant chacun une des dents correspondantes. Ce serait, non pas

entre le bourgeon maxillaire supérieur et le bourgeon incisif, mais bien entre les deux os incisifs interne et externe que siégerait la fente du bord alvéolaire dans le bec-de-lièvre compliqué. En d'autres termes, au lieu de répondre à l'intervalle entre la canine et l'incisive latérale, comme le veut la théorie ancienne, la fente siégerait entre les deux incisives interne et externe.

Au quarantième jour de la vie intra-utérine, ces bourgeons sont soudés entre eux, et la lèvre supérieure est constituée. Ainsi que cela résulte de ce que nous venons de dire, ces bourgeons donnent naissance, non seulement aux parties molles, mais encore au squelette de la mâchoire supérieure. De la face interne des arcs

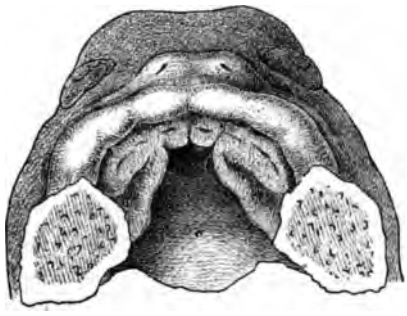

Fig. 35. — Voûte de la cavité buccale d'un embryon humain, avec l'ébauche des lames palatines (Hertwig).

maxillaires supérieurs, se détachent profondément les lames palatines qui viennent se souder sur la ligne médiane pour donner naissance à la voûte palatine osseuse, séparant la cavité buccale des fosses nasales.

Tout autre est le développement de la mâchoire inférieure; il est à noter tout d'abord que les deux bourgeons qui la constituent marchent plus vite à la rencontre l'un de l'autre, et arrivent à se souder sur la ligne médiane dès le vingt-cinquième jour. En outre, ce bourgeon est soutenu par un arc cartilagineux, placé à sa partie postérieure, et qui maintient sa forme; c'est le cartilage de Meckel. L'arc maxillaire inférieur est séparé du suivant, arc hyoïdien ou premier arc branchial, par une fente qui deviendra l'origine de la caisse du tympan. Le cartilage de Meckel lui-même est divisé en deux parties, l'une intra-tympanique, qui persiste, et devient l'origine du marteau et de l'enclume, l'autre extra-tympanique, destinée à s'atrophier après le cinquième mois.

Chez tous les vertébrés, la région du cou, comme la face, se développe par des segments isolés, séparés les uns des autres par des fentes, dites *fentes branchiales*; les segments intermédiaires portent le nom d'*arcs branchiaux*. Ces arcs sont au nombre de quatre dans l'embryon humain.

Le premier n'est autre chose que l'arc mandibulaire formant le maxillaire inférieur, dont nous avons déjà parlé, et possédant dans son épaisseur le cartilage de Meckel.

Le deuxième porte le nom d'arc stylo-stapédien; il forme l'apo-

Fig. 36. — Tête et cou d'un embryon humain de 18 semaines, dont on a disséqué le squelette viscéral. — Le maxillaire inférieur a été légèrement détaché du cartilage de Meckel afin de montrer ce dernier en continuité avec le marteau, la membrane du tympan est enlevée, afin de montrer l'anneau tympanique (Hertwig), *m*, marteau; CM, cartilage de Meckel; *mi*, maxillaire inférieur; *e*, enclume; *et*, étrier; *at*, anneau tympanique; *as*, apophyse styloïde; *lsh*, ligament styloïdien; *pc*, petite corne de l'os hyoïde; *gc*, grande corne de l'os hyoïde.

physe styloïde, le ligament stylo-hyoïdien, et les petites cornes de l'os hyoïde.

Le troisième donne les grandes cornes de l'os hyoïde. Le quatrième forme les parties molles du cou.

Les notions actuelles sur les fentes branchiales diffèrent très notablement de celles qui étaient encore classiques il y a quelques années. On se représentait en effet les fentes branchiales sous la forme de fentes véritables, obliquement dirigées de haut en bas et d'arrière en avant, et séparant complètement les uns des autres les arcs branchiaux. D'après les recherches de His, cette conception ne répond pas à la réalité. Les fentes branchiales ne sont pas des fentes complètes, mais seulement des sillons profonds creusés

entre les arcs branchiaux. En d'autres termes, les différents arcs branchiaux sont reliés entre eux par une lame de substance mésoblastique, au-dessus et au-dessous de laquelle se trouvent deux rainures, l'une externe, rainure ectodermique, tapissée d'épithélium pavimenteux, beaucoup moins profonde que l'interne; cette dernière, beaucoup plus accentuée, forme ce que His appelle les poches branchiales; elle est tapissée d'épithélium cylindrique

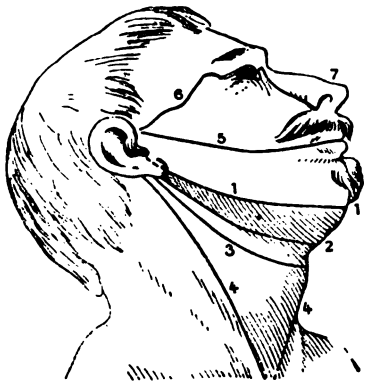

Fig. 37. — *Schéma de Cusset.* 1, 2, 3, 4, 1re, 2e, 3e, 4e fentes. — 5, fente inter-maxillaire. — 6, fente fronto-maxillaire ou fronto-orbitaire. — 7, fente maxillaire.

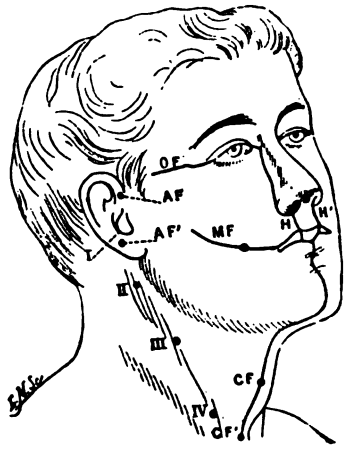

Fig. 38. — *Schéma de Bland Sutton.* — AF, AF', situation des fistules auriculaires congénitales. I, II, III, IV, orifices cutanés des fistules branchiales (I, est le méat auditif). — OF, fente orbitaire. — MF, fissure intermandibulaire. — H,H', lignes du bec-de-lièvre vulgaire. — CF, CF', orifices des fistules cervicales congénitales.

Autrefois aussi, on se figurait les arcs branchiaux se réunissant sur la ligne médiane antérieure du cou pour donner à la région sa forme définitive. Il n'en est rien; nous savons aujourd'hui que les arcs branchiaux ne s'avancent pas jusqu'à la ligne médiane antérieure de la région cervicale; ils en restent plus ou moins éloignés, et l'espace qui les sépare est rempli par ce que His appelle le *champ mésoblastique*. Plus les arcs branchiaux sont élevés, plus ils se rapprochent de la ligne médiane par leurs extrémités antérieures; au contraire, les arcs branchiaux inférieurs en restent beaucoup plus écartés; aussi le champ mésoblastique prend-il la forme d'un triangle dont le sommet est dirigé par en haut. Ce serait se faire une idée très fausse des arcs branchiaux que de se représenter la région cervicale conformée chez l'embryon comme elle le sera

plus tard chez l'adulte. Non, la région cervicale de l'embryon n'a presque pas de hauteur; au lieu d'être superposés les uns aux autres, comme les barreaux d'une échelle, les arcs branchiaux sont au contraire emboîtés les uns dans les autres, comme les tubes d'une lorgnette. Le deuxième arc branchial déborde de beaucoup en tous sens le troisième et le quatrième qui sont cachés par lui, qui s'emboîtent dans sa concavité. Il en résulte la formation d'une excavation profonde, le *sinus præcervicalis*, que le deuxième arc branchial recouvre comme un opercule. C'est dans ce sinus, aux dépens du champ mésobranchial, que se forment, d'une part, la base de la langue et l'épiglotte, d'autre part, le corps thyroïde. La langue se développe en deux parties, dont l'une est représentée par un bourgeon situé en dedans de l'arc mandibulaire, et qui va former la pointe de l'organe; l'autre est représentée par un bourgeon médian situé plus bas, au niveau de l'extrémité antérieure du deuxième et du troisième arc; l'union de ces deux parties répond au *foramen cæcum*. Un peu au-dessous du tubercule qui donne naissance à la base de la langue, se voit un autre bourgeon en forme de fer à cheval, auquel His donne le nom de furcula et qui est l'origine de l'épiglotte.

Fig. 39. — Reconstruction en coupe frontale de la cavité bucco-pharyngienne d'un embryon humain. La figure marque 4 sillons branchiaux externes et 4 sillons branchiaux internes avec leurs membranes d'occlusion. Ces sillons séparent les 5 arcs branchiaux, chacun des 4 derniers arcs montre à la coupe le vaisseau qu'il renferme (Hertwig).

Le corps thyroïde se développe par trois invaginations parties des rainures branchiales internes ou poches branchiales, une médiane et deux latérales. Ce qu'il est important de noter, c'est que, du bord supérieur et médian du corps thyroïde, part un canal épithélial, le conduit thyréo-glosse, qui vient s'ouvrir au niveau du foramen cæcum, établissant ainsi une communication entre le corps thyroïde et la cavité buccale. Nous verrons de quelle importance est l'existence de ce conduit thyréo-glosse, au point de vue de la pathogénie des fistules médianes congénitales du cou.

II. — BEC-DE-LIÈVRE

Toutes les fentes dont la coalescence doit donner naissance au massif facial peuvent persister et devenir l'origine du vice de conformation auquel, par une analogie grossière, on a donné le nom de *bec-de-lièvre*. On désigne ainsi une fente congénitale portant plus ordinairement sur la lèvre supérieure.

Il est, du reste, un grand nombre de subdivisions à établir dans cette étude, suivant que le bec-de-lièvre est unique ou double, simple ou compliqué, suivant qu'il porte sur tel ou tel point de l'orifice buccal.

Anatomie pathologique. — 1° Bec-de-lièvre simple. — Le cas le plus fréquent, c'est celui dans lequel la fissure occupe la lèvre supé-

Fig. 40. — Bec-de-lièvre double et incomplet de la lèvre supérieure; la fente ne pénètre pas dans la narine (Kirmisson).

rieure, à gauche de la ligne médiane. On en a donné comme raison ce fait que la soudure des différentes parties constituantes se ferait plus tôt à droite qu'à gauche. Ce qui est beaucoup plus intéressant à étudier que le côté sur lequel porte la difformité, c'est l'aspect extérieur de la fissure. Il est des cas en effet où cette fissure très limitée occupe seulement le bord libre de la lèvre; elle est réduite à une simple encoche du bord labial. Habituellement elle est plus étendue; mais deux cas sont possibles : ou bien la fente ne communique pas avec la narine correspondante, ou bien cette communication existe. Cette distinction est de la plus haute importance au point de vue du pronostic et du traitement. Dans les cas, en effet, où la fissure de la lèvre ne pénètre pas jusque dans la narine, cette dernière est bien conformée. Au contraire, si la fente communique librement avec l'orifice nasal, la narine est déplissée pour ainsi dire, elle est étalée sur la joue. Il en résulte une difformité beaucoup plus choquante, et aussi beaucoup plus difficile à réparer.

La fente labiale est plus ou moins large, suivant les cas; elle affecte habituellement la forme d'un V dont la pointe est tournée en haut; des deux bords qui la limitent, l'externe est d'ordinaire moins élevé que l'interne, attiré qu'il est en dehors par les muscles de la commissure labiale.

Telle est la forme à laquelle on donne le nom de bec-de-lièvre unilatéral simple. On dit que le bec-de-lièvre est compliqué, lors-

Fig. 41. — Bec-de-lièvre unilatéral gauche de la lèvre supérieure pénétrant jusque dans la narine; déplissement de l'aile du nez (Kirmisson).

qu'à la fente du bord labial se joint une fissure portant sur le bord alvéolaire, sur la voûte et le voile du palais.

2° Bec-de-lièvre compliqué. — Dans les cas les moins prononcés, il existe une simple encoche du bord alvéolaire; le plus souvent, c'est une fente véritable. Mais on aurait une bien fausse idée du bec-de-lièvre compliqué, si l'on s'imaginait que tout se borne à une solution de continuité du bord alvéolaire. Ce qui donne au bec-de-lièvre compliqué son caractère si fâcheux, c'est que les deux saillies osseuses qui limitent la fente du rebord alvéolaire, sont bien loin d'appartenir à des courbes de même rayon. Toute la partie interne, celle qui supporte les dents incisives, possède un rayon de courbure beaucoup plus grand; elle déborde de beaucoup en avant la lèvre externe de la fente osseuse. Celle-ci est, au contraire, en retrait, notablement atrophiée; et non seulement les deux lèvres de la fente alvéolaire n'appartiennent pas à des courbures du même rayon; mais très souvent encore, elles sont obliques l'une par rapport à l'autre. C'est ainsi, par exemple, que la moitié externe est souvent oblique en bas et en dehors, tandis

que la moitié interne est horizontale, ou même présente une obliquité en sens inverse, l'os intermaxillaire se dirigeant en haut et en dehors. Lors de l'éruption des dents incisives, celles-ci viennent alors pointer en haut et en avant. Ces diverses dispositions du côté du rebord alvéolaire viennent encore singulièrement compliquer la réparation.

Pour permettre de bien se rendre compte de la disposition sur laquelle nous insistons ici, j'ai fait reproduire une pièce de ma collection sur laquelle on voit bien que la moitié du bord alvéolaire répondant à la fente labiale est atrophiée par rapport à la moitié du côté opposé. Elle est en même temps très en retrait par rapport au côté sain, et appartient à une courbe d'un plus court rayon (Voy. fig. 42).

Fig. 42. — Voûte palatine dans un cas de bec-de-lièvre unilatéral droit ; on voit bien sur cette figure que les deux moitiés du rebord alvéolaire n'appartiennent pas à des courbures du même rayon (Kirmisson).

Un point qui a été longuement discuté dans ces dernières années, c'est celui du siège exact occupé par la fissure du bord alvéolaire. Depuis les travaux de Gœthe, confirmés par les recherches de Coste, on a admis que, dans le bec-de-lièvre, la fissure du bord alvéolaire passe entre l'incisive latérale et la canine, c'est-à-dire entre l'os incisif et le maxillaire supérieur. Au contraire, Albrecht est venu soutenir, en 1879[1], que l'os incisif, au lieu d'être simple, est double de chaque côté ; c'est entre les deux os incisifs interne et externe que siège la fissure anormale dans le bec-de-lièvre. Par là, se trouvent expliqués les faits exceptionnels signalés par bon nombre d'auteurs dans lesquels la fente passe entre l'incisive médiane et l'incisive latérale, qu'on a appelée encore incisive précanine. Loin d'être l'exception, ces faits seraient au contraire la règle. La théorie d'Albrecht a été énergiquement combattue en Allemagne par Th. Kœlliker[2] (de Leipzig), vérifiée et adoptée en France par M. A. Broca[3].

1. Albrecht, *Arch. für klin. Chir.*, 1883, t. XXXI, p. 227.
2. Kœlliker, *Actes de l'Ac. des naturalistes de Halle*, 1882, t. XLII, p. 327.
3. Broca, *Bull. Soc. anat.*, 1886, p. 350; 1887, p. 255, 325 et 385. — *Annales de gynécol.*, 1887, t. XXXVIII, p. 81.

Voici comment s'exprime ce dernier dans le Traité de chirurgie : « Si, à mes 58 pièces personnelles, je joins les 52 de Th. Kœlliker, adversaire pourtant de la doctrine nouvelle, je trouve que l'incisive précanine borde 72 fois sur 100 la fissure, que 21 pièces sont insuffisantes ou indifférentes, que 7 fois seulement l'incisive précanine est absente, la fissure passant entre une deuxième incisive et la canine [1]. »

Depuis huit ans que nous sommes chirurgien des Enfants-Assistés, nous avons étudié soigneusement à ce point de vue toutes les pièces de bec-de-lièvre compliqué que nous avons eues entre les mains. Ces pièces sont au nombre de 20. Or, sur 14 d'entre elles, le résultat de la dissection du bord alvéolaire a été favorable à la théorie d'Albrecht, c'est-à-dire que, dans ces 14 cas, nous avons trouvé que la fente passait entre deux incisives. D'un côté, il y avait six follicules dentaires, dont deux molaires, une canine et trois incisives; du côté opposé, quatre follicules dentaires, dont deux molaires, une canine et une incisive. L'examen des faits que nous avons pu étudier, nous fait donc nous ranger à la théorie d'Albrecht. Ce qui rend très difficile l'appréciation des faits en pareil cas, c'est l'existence fréquente des anomalies. Ainsi, par exemple, il est vrai que, dans les 14 faits auxquels nous venons de faire allusion, il existait, sur une des lèvres de la fente, une précanine; mais, dans deux de ces cas, les follicules dentaires étaient au nombre de 11, il y en avait 7 d'un côté, et 4 seulement du côté opposé; il y avait là une incisive surnuméraire. On pourrait dès lors se demander quelle est celle de ces incisives que l'on doit considérer comme la dent surnuméraire; et, suivant la solution que l'on donnerait à cette question, regarder la pièce comme favorable, ou, au contraire, opposée à la théorie d'Albrecht. Inversement, il est des cas où le nombre des follicules dentaires est inférieur à la normale; par exemple, sur l'une de nos pièces (n° 10), il existait seulement 8 follicules dentaires, dont 5 à droite de la fente, représentant 2 molaires, 1 canine et 2 incisives, et 3 à gauche, répondant à 2 molaires et 1 canine. A côté de ces faits douteux, il en est deux qui sont contraires à la théorie d'Albrecht, en ce que, des 10 follicules dentaires, 7 sont disposés d'un côté de la fente, et 3 seulement du côté opposé. Dans ces faits, en un mot, la fissure passe entre l'incisive latérale et la canine.

1. Broca, *Traité de chir.*, t. V, p. 16.

A partir du bord alvéolaire, la fissure palatine se dirige en dedans et en arrière, jusqu'au point répondant au trou palatin antérieur; puis elle va directement d'avant en arrière, occupant toute la hauteur de la voûte palatine et du voile du palais.

A travers cette solution de continuité, on aperçoit les cornets des fosses nasales recouverts d'une muqueuse d'un rouge vif, et le vomer présentant une disposition spéciale, sur laquelle Gratiolet [1] a depuis longtemps appelé l'attention. Cet os, en effet, au lieu de rester vertical, comme à l'état normal, s'infléchit du côté sain et vient se souder avec la lame palatine de ce côté, comblant en partie la perte de substance de la voûte osseuse.

3° Bec-de-lièvre double. — Il est caractérisé par la présence d'une double fente au niveau de la lèvre supérieure. Rarement, d'ailleurs, le bec-de-lièvre double existe à l'état simple; le plus souvent il se complique de l'existence d'une fissure osseuse. Nous avons pu cependant recueillir dans notre service des Enfants-Assistés un exemple de bec-de-lièvre double et incomplet de la lèvre supérieure (Voyez fig. 40). Dans ce cas, la difformité se caractérise simplement par une double encoche de la lèvre supérieure, d'où part un sillon oblique en haut et en dehors, qui vient contourner l'aile du nez. Il n'existe pas de déformation concomitante du côté de la voûte et du voile du palais. Le système dentaire est normalement développé. Nous comptons 10 alvéoles dentaires, dont 4 molaires, 2 canines et 4 incisives. La voûte palatine, dépouillée de son périoste, montre d'une façon très nette, les sutures des maxillaires entre eux, des maxillaires avec les palatins, et avec les os incisifs.

Il peut se faire d'ailleurs que la double fissure, au lieu d'être symétriquement disposée de chaque côté de la ligne médiane, soit plus prononcée d'un côté que de l'autre. C'est ce qui existait sur une autre pièce (n° 21) de notre collection. A droite, on voit ici une simple encoche séparant la lèvre du lobule médian; à gauche, la fissure est beaucoup plus profonde, sans pénétrer toutefois jusque dans la narine. Le lobule médian forme une saillie surtout marquée du côté gauche, où il oblitère en partie l'orifice de la narine.

Nous reproduisons ici cette même disposition rencontrée par nous sur un petit malade de la clinique du professeur Pinard, avec

1. Gratiolet, *Bull. de la Soc. anat.*, 1839, p. 135, rapport de Pigné, *ibidem*, p. 143.

cette seule différence que la fente totale, au lieu d'être à gauche, occupe le côté droit (Voyez fig. 43).

Dans les cas où le bec-de-lièvre double se complique d'une division osseuse, il existe en avant une double fissure du bord alvéolaire. Chacune d'elles se dirige obliquement en arrière et en dedans jusqu'au niveau du conduit palatin antérieur, où les deux fissures se réunissent pour donner naissance à une fente médiane, ou plutôt bilatérale, qui se continue directement d'avant en arrière avec la division médiane du voile du palais. A travers cette large fente, on peut pénétrer de chaque côté dans les fosses nasales correspondantes, et, entre elles, on aperçoit le rebord du vomer, souvent

Fig. 43. — Bec-de-lièvre double et asymétrique de la lèvre supérieure; à droite, la fente pénètre jusque dans la narine et il existe une fente du rebord alvéolaire; à gauche, il n'y a qu'une simple encoche (Kirmisson).

très hypertrophié en avant, et supportant le lobule médian. C'est à la difformité, arrivée ainsi à son plus haut degré de complexité, qu'on donne le nom de *gueule-de-loup*. Un point important, c'est la direction que prend le tubercule médian; au lieu de se trouver sur le même plan que le reste du bord alvéolaire, il se renverse le plus habituellement en haut et en avant; quelquefois même, il se porte tellement en avant que la sous-cloison fait complètement défaut et que le tubercule médian vient s'insérer à la pointe du nez; ce sont là des circonstances qui rendent très difficile la réparation dans le bec-de-lièvre double et compliqué.

Si la théorie d'Albrecht est exacte, on comprend que, dans le bec-de-lièvre double, la fente, passant de chaque côté entre les deux moitiés de l'os incisif, le tubercule médian ne doive posséder que deux dents incisives. Et, de fait, on rencontre des tubercules

médians qui présentent cette disposition. En voici même un exemple emprunté au Traité de pathologie externe de Follin et Duplay. Mais, il faut bien l'avouer, les choses sont loin de se présenter ainsi dans tous les cas; souvent l'on observe des tubercules médians qui sont pourvus de trois, et même de quatre incisives. C'est ainsi que, dans la pièce de bec-de-lièvre double à laquelle nous avons déjà fait allusion (n° 21 de notre collection), le tubercule médian porte trois incisives. L'examen du système dentaire sur cette pièce donne les résultats suivants : le maxillaire droit porte deux molaires, une canine située en retrait par rapport aux autres dents, et, au devant de cette canine, une incisive. Sur le tubercule médian, on compte trois incisives, dont deux norma-

Fig. 44. — Tubercule médian portant deux dents seulement.

lement placées, qui paraissent bien répondre, par leur forme et leur direction, aux deux incisives moyennes, et une troisième, sur la partie latérale droite, dirigée dans le sens antéro-postérieur, et qui semble être une incisive latérale. Sur le maxillaire gauche, il existe trois dents, dont deux molaires et une canine; au devant de cette canine, on constate un tissu fibreux abondant, comme si, dans ce point, devait se trouver l'alvéole de l'incisive latérale atrophiée. Si l'on adopte cette interprétation, la pièce serait favorable à la théorie d'Albrecht; à droite comme à gauche, la fissure osseuse passerait entre les deux moitiés de l'os incisif. Mais tandis qu'à gauche, l'incisive latérale ferait défaut, à droite, au contraire, il y aurait une incisive surnuméraire. C'est la fréquence de ces anomalies du côté du système dentaire qui rend très difficile l'interprétation des faits. De là, la nécessité de chercher une autre preuve. Cette preuve, Albrecht la trouve dans l'examen des sutures osseuses. Cet auteur, en effet, et M. A. Broca, après lui, ont pu constater chez les animaux (veau, chat, cheval), l'existence

d'une suture répondant à l'union du maxillaire avec l'os incisif externe, en dehors de la fissure du bord alvéolaire; Albrecht a même pu constater le fait sur une pièce humaine.

Autres fissures de la face. — Nous venons d'envisager les cas les plus fréquents, ceux dans lesquels la fissure labiale passe entre les deux bourgeons incisifs interne et externe, comme le veut la théorie d'Albrecht. Mais il existe encore un bon nombre d'autres variétés de fissures, qui, pour être plus rares, n'en sont pas moins intéressantes à étudier. Nous les passerons successivement en revue.

1° Fissure médiane de la lèvre supérieure. — C'est à tort que

Fig. 15. — Coloboma facial du côté gauche; rudiment de bec-de-lièvre commissural du côté droit (Kirmisson).

son existence a été niée autrefois; pour être rare, elle est cependant parfaitement démontrée. Déjà Bouisson en a rapporté un exemple, où elle se réduisait à une simple encoche de la lèvre supérieure; mais la fente peut être beaucoup plus profonde. Witzel [1] l'a vue se prolongeant sur le dos du nez. Elle peut même s'étendre au squelette, auquel cas, elle dédouble la cloison médiane

1. O. Witzel, *Arch. für klin. Chir.*, 1882. t. 27, p. 893.

des fosses nasales, comme l'ont montré le professeur Kundrat (de Vienne [1]), et, après lui, M. A. Broca [2].

2° Fissure oblique de la face. Coloboma facial. — Ici la fissure de la lèvre siège plus en dehors qu'à l'état habituel, dans un point intermédiaire entre le siège de la fissure ordinaire du bec-de-lièvre et la commissure des lèvres; à partir de ce point, elle se porte en haut et en dehors, coupant obliquement la région de la face, et venant aboutir en haut à un coloboma de la paupière inférieure.

Nous en donnerons comme exemple le fait suivant que nous avons eu l'occasion de recueillir, en 1890, dans notre service des Enfants-Assistés. Sur ce dessin, on voit, partant du côté gauche de la lèvre supérieure une fente oblique, qui se porte en haut et en dehors, et vient aboutir à un coloboma séparant la paupière inférieure en deux parties égales; il existe toutefois entre la fissure labiale et le coloboma palpébral une mince bandelette cutanée. L'enfant ayant succombé à une broncho-pneumonie, nous avons pu faire la dissection du bord alvéolaire, et nous avons constaté que la fente passait entre l'incisive latérale et la canine. Dans les cas de cet ordre, en effet, la fente passerait, d'après Albrecht, non plus entre les deux bourgeons incisifs, mais bien entre le bourgeon incisif et le bourgeon maxillaire supérieur. Notre pièce est donc favorable à la théorie.

Le fait qui nous est personnel est encore remarquable en ce que, comme on pourra s'en convaincre en jetant les yeux sur la figure ci-dessus, on voit partir de la commissure labiale droite un sillon profond transversalement dirigé, qui est comme le premier degré du bec-de-lièvre commissural, dont nous parlerons dans un instant. Il peut se faire d'ailleurs que, dans le coloboma facial, la difformité soit marquée seulement par une simple ligne cicatricielle, continuant la direction de la fissure labiale.

Le coloboma facial peut du reste être double, comme cela existait dans le cas de Guersant.

3° Fissure commissurale. — Dans cette variété, la fente existe entre les deux bourgeons maxillaires supérieur et inférieur; elle peut être simple ou bilatérale; tantôt elle se dirige transversalement et s'arrête au bord antérieur du masséter, tantôt elle remonte obliquement au devant du tragus. Souvent il existe en même temps des malformations du côté de l'oreille externe.

1. Kundrat, *Wiener med. Presse*, 1887, p. 185.
2. A. Broca, *Bull. de la Soc. anat.*, 1887, p. 395 et 588.

4° Fissure médiane de la lèvre inférieure. — Les faits de cet ordre sont extrêmement rares, au point même qu'ils ont pu être niés; aujourd'hui cependant ils sont bien établis par les observations de Nicati, Bouisson, Couronné, Lannelongue, etc.

Tantôt il existe une simple encoche du bord alvéolaire, tantôt une fente qui occupe la lèvre inférieure dans toute sa hauteur, et qui parfois même se continue avec un sillon cicatriciel occupant toute la hauteur du cou. La bifidité de la lèvre inférieure peut se compliquer de bifidité du maxillaire inférieur.

On a vu parfois, en coïncidence avec un bec-de-lièvre, une lésion singulière consistant en la présence, sur le bord libre de la lèvre inférieure, de petits pertuis muqueux disposés de chaque côté de la ligne médiane. Des faits de cette nature ont été signalés par Demarquay, Murray, Richet et M. Lannelongue.

5° Bec-de-lièvre cicatriciel. — On a désigné sous ce nom des cas dans lesquels la réunion entre les bourgeons constituants de la lèvre supérieure se fait sous la forme d'une cicatrice saillante, comme celle à laquelle donnerait naissance une plaie accidentelle ou une opération de bec-de-lièvre. Trois fois, nous avons eu l'occasion de rencontrer une semblable lésion; la première fois, chez un jeune homme de dix-sept ans que nous avons opéré en 1888 à l'Hôtel-Dieu pour une périty phlite suppurée; chez lui, il existait, sur la partie latérale gauche de la lèvre supérieure, une cicatrice verticale nettement visible. La grand'mère maternelle de ce jeune homme possédait la même cicatrice congénitale. Nous avons observé le second exemple chez un petit garçon de sept ans; chez lui la cicatrice, siégeant également sur la moitié gauche de la lèvre, était moins visible que dans le cas précédent. Le père de cet enfant, étant devenu veuf et s'étant remarié, a eu une petite fille atteinte de bec-de-lièvre compliqué de la lèvre supérieure.

Le troisième exemple de cette malformation, nous l'avons rencontré chez un petit garçon de sept mois, qui nous était présenté pour un double pied bot talus valgus congénital. Il existe chez cet enfant, du côté gauche, une très légère déformation de la lèvre supérieure et de la narine. On dirait qu'il a été opéré d'un bec-de-lièvre unilatéral gauche avec un résultat satisfaisant. Il existe là une surface légèrement déprimée, un peu rosée, représentant assez bien un tissu de cicatrice, et surtout un étalement de la narine gauche. Quand on examine le bord alvéolaire, on y voit manifestement une fissure siégeant du côté gauche, en regard

de la cicatrice labiale, fissure à peine marquée, mais dont le bord droit appartient à une circonférence plus grande que le bord gauche. Il existe en même temps une bifidité de la luette.

Pathogénie. — Il résulte des détails dans lesquels nous sommes entrés à propos de l'anatomie pathologique, que la grande cause pathogénique du bec-de-lièvre, c'est l'arrêt de développement, amenant la persistance de fissures qui, à l'état normal, n'ont pendant la vie embryonnaire qu'une durée passagère. Mais sous quelle influence survient cet arrêt de développement, c'est ce qu'il est le plus souvent impossible de préciser. On a vu des cas dans lesquels on a pu mettre la persistance de la fente sur le compte d'un néoplasme concomitant. Ainsi, dans un cas, M. Fernet a vu une tumeur congénitale de la langue coïncidant avec une fissure palatine [1]; M. Lannelongue a observé un cas semblable [2]. Le même auteur a vu un angiome de la gencive, en face d'un bec-de-lièvre. On peut se demander si, dans ces cas, ce n'est pas à la présence de la tumeur qu'est due la persistance de la fissure labiale ou palatine.

Une autre cause dont le rôle ne saurait être mis en doute, c'est l'existence de brides amniotiques; parfois même ces brides peuvent creuser des sillons, déterminer des fissures qui ne répondent nullement aux fissures normales, et qui doivent en être distinguées.

L'importance des brides amniotiques dans la production du bec-de-lièvre a été rappelée dernièrement encore par un auteur allemand, Fronhöfer [3]. Il s'appuie sur la coïncidence fréquente entre les malformations du pavillon de l'oreille et celles de la mâchoire supérieure; d'après lui, les petits mamelons existant souvent au devant du pavillon de l'oreille doivent être considérés comme les restes de brides amniotiques. Mais nous ferons observer que la structure de ces petits fibrochondromes préauriculaires est bien complexe pour qu'on puisse y voir la trace de simples brides amniotiques; d'autre part, leur coïncidence avec le bec-de-lièvre est loin d'être assez fréquente pour qu'on puisse étayer sur cette circonstance une théorie pathogénique.

Néanmoins l'opinion qui fait jouer un très grand rôle, dans la

1. Fernet, *Bull. de la Soc. anat.*, 1864, p. 131.
2. Lannelongue, *Arch. gén. de méd.*, 1883, 7e série, t. XI, p. 389 et 549.
3. Fronhöfer, Die Entstehung der Lippen-Kiefer-Gaumenspalte in Folge amniotischer adhäsionen, *Archiv für klin. Chirur.*, 52e Band, 4e Heft, p. 803.

production du bec-de-lièvre, soit à l'étroitesse du capuchon céphalique, soit à l'existence de brides amniotiques, nous paraît devoir être prise en très sérieuse considération. On ne peut se défendre d'y songer, en présence de faits comme celui dont nous venons de donner le dessin, et où nous trouvons associés un coloboma de la face du côté gauche et l'ébauche d'un bec-de-lièvre commissural du côté droit. Ne semble-t-il pas que cette double fente soit la

Fig. 46. — Bec-de-lièvre double et compliqué de la lèvre supérieure avec saillie du tubercule median, qui est en même temps refoulé de bas en haut et de gauche à droite (Kirmisson).

conséquence d'une traction exercée obliquement de haut en bas et de gauche à droite sur tout le massif de la face (Voyez fig. 45)? La chose est encore plus évidente dans le cas que nous allons actuellement mettre sous les yeux de nos lecteurs. Il s'agit d'un bec-de-lièvre double et compliqué de la lèvre supérieure chez une petite fille de quatre ans; ici, comme on le voit, non seulement le tubercule médian fait une très forte saillie en avant, au point qu'il est inséré au bout du lobule du nez; mais il est en même temps fortement propulsé en haut et à droite. La narine droite, complètement déplissée, remonte jusqu'au niveau de la commissure des

paupières. Bien qu'on puisse voir dans le cas de bec-de-lièvre double et compliqué un simple arrêt de développement, on ne peut s'empêcher de faire remarquer qu'à aucun moment de la vie embryonnaire, le tubercule médian ne prend, à l'état normal, une semblable obliquité. Il semble donc bien que toutes les parties constituantes de la mâchoire supérieure aient subi une traction dirigée de gauche à droite et de bas en haut. On comprend aisément que cette traction ait pu être exercée par une bride amniotique, et

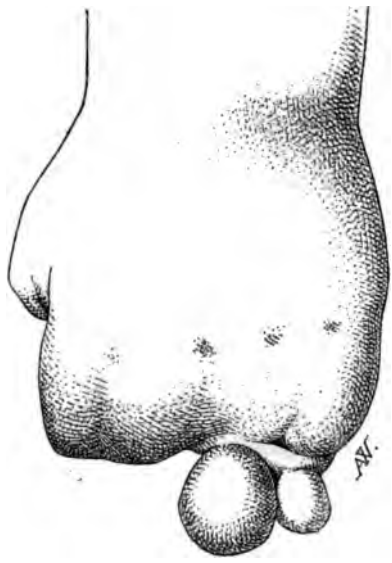

Fig. 17. — Amputations congénitales des doigts chez la malade atteinte de bec-de-lièvre précédent. On voit deux moignons de doigt étranglés par une bride fibreuse (Kirmisson).

cette hypothèse devient encore plus probable, quand on considère que ce bec-de-lièvre si complexe existait en coïncidence avec des malformations multiples des doigts et des orteils. Comme le montre la figure ci-contre, tous les doigts de la main gauche faisaient défaut; à droite, le pouce et l'index étaient seuls normalement conformés; les doigts sont représentés par des mamelons qui portent la trace de constrictions annulaires, ils sont soudés entre eux; les orteils portent les traces de malformations semblables; en un mot, il n'est pas douteux que des brides amniotiques aient agi dans ce cas pour déterminer les amputations congénitales des orteils et des doigts; il est donc permis de penser que le bec-de-lièvre reconnaît une semblable origine.

L'hérédité ne saurait non plus être mise en doute; il en a été cité des exemples incontestables par Murray, Trélat, Richet, etc.; dans son récent travail, Fronhöfer en rapporte cinq exemples, dont trois chez la mère, un chez un frère, le dernier, chez la mère, la grand'mère et l'arrière-grand'mère; mais, il faut bien le dire, cette hérédité est loin de se rencontrer avec une fréquence assez grande pour qu'on puisse lui attribuer une importance considérable dans la pathogénie du bec-de-lièvre. Parfois les troubles de l'évolution embryonnaire se traduisent par la coïncidence avec d'autres malformations, pieds bots, syndactylie, etc. Une cause dont l'on comprend bien que l'action puisse se faire sentir dès le début de l'évolution embryonnaire, c'est l'infection syphilitique; sans doute, on ne voit pas comment la syphilis exercerait une influence particulière dans la production du bec-de-lièvre, plutôt que dans celle des autres malformations. Toutefois nous avons noté trop souvent la syphilis héréditaire dans les cas de bec-de-lièvre pour admettre qu'il y ait là seulement une pure coïncidence. C'est ainsi que, sur vingt-trois observations de bec-de-lièvre, nous avons constaté huit fois l'existence de la syphilis héréditaire.

Symptômes. — A part la difformité, sur laquelle nous n'avons pas besoin de revenir, le bec-de-lièvre présente encore des inconvénients plus ou moins graves, au point de vue de la nutrition. Dans le bec-de-lièvre simple, et surtout dans le bec-de-lièvre incomplet, limité à une simple fente du bord alvéolaire, la succion n'est pas gênée, et l'enfant peut se développer normalement. Il en est tout autrement dans le bec-de-lièvre double, et surtout dans le bec-de-lièvre compliqué de fissure de la voûte et du voile du palais; ici la succion devient impossible, et trop souvent les petits malades finissent par succomber. Il est encore une autre cause qui contribue à rendre très grande la mortalité des enfants atteints de bec-de-lièvre compliqué, c'est la communication existant entre la cavité buccale et les fosses nasales. De là, la formation d'un véritable cloaque dans lequel s'accumulent des débris d'aliments, des mucosités desséchées, qui deviennent le point de départ d'infections septicémiques. Les malades se trouvent placés dans les mêmes conditions que les opérés de cancer de la langue et du pharynx, dont un certain nombre, comme l'on sait, succombent à la pneumonie septique. C'est là aussi une cause de mort fréquente parmi les enfants atteints de bec-de-lièvre compliqué.

Le pronostic revêt donc dans ces cas un très haut caractère de

gravité. Toutes les [statistiques le démontrent; à l'hospice des Enfants-Assistés où nous observons, malgré tous les soins dont sont entourés nos petits malades, la mortalité est considérable dans le bec-de-lièvre compliqué. Il y a quelques années, cette question du pronostic du bec-de-lièvre a été portée devant le Congrès allemand de chirurgie, et tous les auteurs qui ont pris la parole ont été unanimes à reconnaître la gravité de l'affection [1].

Ce qui est de nature à aggraver encore le pronostic, c'est que la mortalité est considérable, même parmi les enfants qui ont été soumis à une opération. Ainsi, dans la discussion du Congrès allemand de chirurgie, Gotthelf a cité cinq cas opérés à la clinique de Heidelberg sur des enfants de six mois, et relatifs à des becs-de-lièvre compliqués. Tous ces enfants ont guéri opératoirement; mais, quatre mois après, ils étaient morts. L'auteur dit : quand on pratique un simple avivement, on a déjà une mortalité de 38 pour 100; si l'on doit faire un décollement, la mortalité s'élève à 44 pour 100.

Hoffa a réuni quatre-vingts opérations de becs-de-lièvre faites, soit à Fribourg, soit à Würtzbourg. Les résultats ont été les suivants :

Trente-six becs-de-lièvre simples ont donné quatre morts, soit 11 pour 100. Quarante-quatre becs-de-lièvre compliqués ont donné quinze morts, soit 34 pour 100. Onze cas compliqués de saillie de l'os intermaxillaire ont donné cinq morts.

Partsch a réuni cent quatre-vingt-dix-sept opérations de bec-de-lièvre pratiquées, de 1870 à 1883, à la clinique de Breslau. Sur cinquante-deux cas de bec-de-lièvre compliqué, trente et un ont été suivis. Au moment où l'auteur prenait la parole, huit seulement étaient survivants, et encore deux d'entre eux doivent être mis à part, car ils furent opérés à l'âge de cinq et de huit ans.

Traitement. — La question des indications thérapeutiques ne saurait être posée de la même manière pour le bec-de-lièvre simple et pour le bec-de-lièvre compliqué. Dans le bec-de-lièvre simple, la nutrition de l'enfant n'est nullement entravée; de plus, l'opération à pratiquer ne présente le plus souvent aucune gravité; la douleur est minime; la perte de sang est insignifiante; il n'y a donc aucune raison pour surseoir à l'opération. D'autre part, cependant, je ne vois aucun avantage à la pratiquer au moment même de la naissance. Il me paraît beaucoup plus sage d'attendre

1. Voyez *Bericht über die Verhandl. der deutschen Gesellschaft für Chir.*, 1885, p. 4 .

quinze jours à trois semaines; à ce moment, on peut être sûr que l'enfant se nourrit bien, qu'il augmente régulièrement de poids, et qu'on ne lui fera courir, en l'opérant, aucun danger. Y a-t-il, au contraire, quelque complication; existe-t-il, par exemple, des adhérences très étendues qui unissent la face postérieure de la lèvre au bord alvéolaire, la dissection de ces adhérences prolongera l'opération, elle aura surtout pour inconvénient de causer nécessairement une perte de sang plus abondante. Or, les petits enfants, comme les vieillards, supportent mal les hémorragies; ce sera donc une raison pour remettre l'opération à une date ultérieure, par exemple vers l'âge de trois à cinq ou six mois. De même, s'il s'agit d'un cas de bec-de-lièvre compliqué de division congénitale de la voûte ou du voile du palais. La déformation présente-t-elle encore une complexité plus grande, nécessitant le refoulement du bord alvéolaire, ou bien, dans le cas de bec-de-lièvre double, le refoulement du tubercule médian avec excision partielle de la cloison des fosses nasales, c'est une raison pour remettre l'opération à une date encore plus éloignée, par exemple, vers l'âge d'une année.

Quant au procédé opératoire, s'il s'agit d'un bec-de-lièvre simple, dans lequel les deux bords de la solution de continuité arrivent aisément au contact, l'opération pourra être d'une simplicité extrême, consistant uniquement en l'avivement et la suture des deux côtés de la fente. Toutefois, l'opération exécutée de cette manière est passible d'un grave reproche; souvent en effet, elle laisse persister, au niveau du bord libre de la lèvre, une dépression ou *encoche* qui reproduit en partie la difformité. C'est pour obvier à cet inconvénient qu'ont été imaginés les divers procédés que nous allons signaler.

Le premier d'entre eux est celui qui a été conseillé par Clémot (de Rochefort) et Malgaigne. Il consiste à pratiquer l'avivement en taillant, sur chacune des lèvres de la solution de continuité, un petit lambeau dont le pédicule est dirigé du côté du bord libre, tandis que son sommet répond à l'angle de la fente. Ces deux petits lambeaux retournés de haut en bas et s'adossant l'un à l'autre par leurs faces cruentées, viennent constituer, au niveau du bord libre de la lèvre, une véritable petite trompe qui se rétracte par les progrès de la cicatrisation. Si, du reste, sa longueur est trop considérable et qu'elle dépasse le niveau du bord alvéolaire, on pourra ultérieurement en pratiquer l'excision. On le voit, ce que l'avive-

ment simple donnait en moins, le procédé de Clémot-Malgaine peut le donner en trop, passant ainsi d'un extrême à l'autre. Aussi, avec la majorité des chirurgiens, donnons-nous la préférence au procédé de Mirault (d'Angers) dans tous les cas de bec-de-lièvre simple, pourvu que la fente ne soit pas trop large, et que ses bords se laissent aisément ramener au contact. Voici comment s'exécute ce procédé : au lieu de tailler un lambeau sur chacune des lèvres de la solution de continuité, comme dans le procédé Clémot-Malgaigne, ici on fait un lambeau unique, emprunté, par exemple, au bord interne de la fente, si c'est lui qui présente la hauteur la plus considérable, comme c'est le cas le plus habituel. Sur le bord externe de la fente, on fait seulement un avivement aussi superficiel que possible, de façon à éviter l'hémorragie, et on le prolonge dans une certaine étendue sur le bord libre de la lèvre. Ceci étant fait, on rapproche par la suture les deux lèvres de la fente, de telle façon que la lèvre externe réponde par son extrémité libre à l'angle formé sur le bord interne par la base du lambeau. C'est alors ce lambeau qui vient

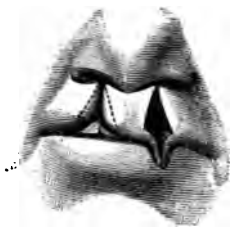

Fig. 48. — Procédé Clémot-Malgaigne.

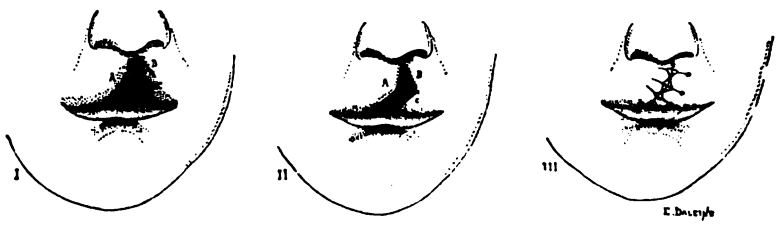

Fig. 49. — Procédé de Mirault. — A, avivement de la lèvre interne; B, incision de la lèvre externe pour libérer le lambeau; C, les figures I et II montrent les tracés et la disposition du lambeau. — La figure III montre la suture. (*Traité* de Forgue et Reclus.)

reconstituer le bord libre de la lèvre; si les dimensions ont été calculées d'une manière exacte, le bord libre de la lèvre se trouve ainsi reconstitué d'une façon irréprochable sans encoche et sans prolongement exubérant.

Lorsque la fente présente une largeur trop considérable, le procédé précédent cesse d'être applicable; il est impossible, en effet, d'amener au contact les deux lèvres de la solution de continuité.

Dans ces cas, on voit, en outre, se manifester un nouvel inconvénient qui résulte de la déformation de la narine, qui se déplisse et s'étale sur la joue. Alors même qu'on réussit à oblitérer le bec-de-lièvre, cette déformation de la narine persiste le plus souvent, et nuit au résultat final. Aussi les chirurgiens se sont-ils ingéniés à trouver des procédés qui luttent contre cet élargissement de la narine. Philips conseillait d'embrocher transversalement le nez avec une longue aiguille qui servait en même temps à rapprocher l'une de l'autre les narines et à soutenir la ligne de suture; Guer-

Fig. 50. — Épingle de Philipps.

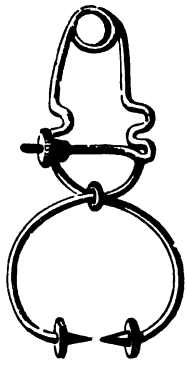

Fig. 51. — Serre-fine de Guersant.

sant employait dans le même but une serre-fine d'un modèle spécial.

C'est aussi pour remédier à l'étalement de la narine que Giraldès a imaginé le procédé qui porte son nom. Il consiste à dessiner sur l'un des côtés de la fente, le côté interne par exemple, un lambeau dont la base est tournée en haut; ce lambeau, devenu horizontal, vient fermer l'orifice de la narine. Sur l'autre lèvre de la fente, la lèvre externe par conséquent, est pratiqué un débridement transversal, qui permet de l'attirer en dedans, puis de la suturer au bord cruenté du lambeau précédent. Le bord libre de la lèvre est reconstitué comme dans le procédé de Mirault (d'Angers), au moyen d'un lambeau à base inférieure, emprunté à la lèvre externe de la fente, et appliqué sur la lèvre interne. Une fois l'opération terminée, l'ensemble des lignes de suture affecte la forme d'un Z. Le procédé de Giraldès est susceptible de donner de bons résultats; mais on lui a reproché, non sans raison, d'être assez compliqué.

Récemment [1] M. Berger a fait connaître à la Société de chirurgie un procédé dont le but est également de lutter contre l'étalement de la narine. Il consiste à détacher complètement les deux ailes du nez (dans le bec-de-lièvre double) de la joue et de la partie correspondante de la lèvre, par deux incisions transversales. Après quoi, les deux ailes du nez ainsi libérées sont suturées aux bords avivés de la sous-cloison, de façon à reformer aussi complètement que possible l'orifice des narines. La lèvre est alors reconstituée par le procédé de Mirault (d'Angers). Certes, dans les cas de bec-de-lièvre double, l'opération de M. Berger peut être une précieuse ressource. J'avais songé à faire ces débridements latéraux; mais j'y ai renoncé dans la crainte de créer ainsi, sur les

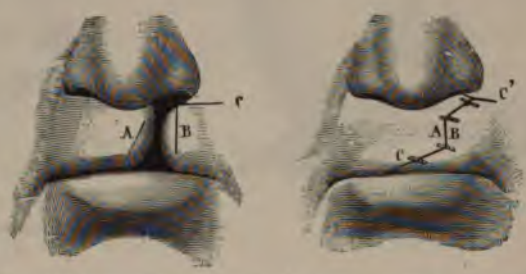

Fig. 52. — Procédé de Giraldès. — I, tracé des incisions; II, disposition des sutures.

parties latérales du nez, deux cicatrices qui pourraient devenir chéloïdiques et laisser une difformité pénible. M. Berger dit n'avoir jamais eu à déplorer ce résultat fâcheux. Toutefois, c'est là une objection qu'on peut se faire dans une opération autoplastique, comme celle du bec-de-lièvre, où tout gît dans la perfection de la forme obtenue. D'autre part, ce procédé qui suppose l'isolement complet de la narine et de la lèvre par une incision et une dissection étendue, ne laisse pas que de constituer un traumatisme important. Sur un enfant de dix-huit mois, comme était l'opéré de M. Berger, l'objection a peu de valeur; elle en acquiert une réelle, si l'on opère sur un enfant de trois à quatre mois. Aussi, depuis longtemps déjà, ai-je adopté chez les petits enfants de cet âge un procédé plus simple et qui m'a donné de bons résultats. Comme M. Berger, je me propose d'obvier au déplissement de la narine et

1. Berger, Bec-de-lièvre bilatéral complexe; restauration de la lèvre et des ailes du nez par un procédé nouveau, *Bull. et mém. de la Soc. de chir.*, 11 mars 1896.

à son étalement sur la joue; mais, au lieu de séparer complètement par une incision transversale l'aile du nez de la portion attenante de la lèvre, je me contente, après avoir libéré ces parties de leurs adhérences au maxillaire, d'imprimer à la lèvre un mouvement de torsion. Le bord externe de la fente, portant l'aile du nez, de vertical qu'il était, devient ainsi horizontal, et sert à reconstituer l'orifice de la narine, qui est rapproché de la ligne médiane, au lieu d'être étalé sur la joue. Après quoi, le bord libre de la lèvre est avivé, et, sur lui, on vient appliquer un lambeau

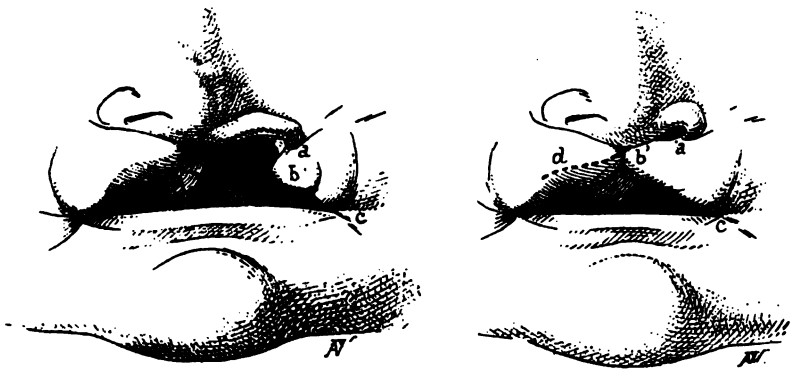

Fig. 53. — Reconstitution de la narine au moyen de la lèvre externe de la fente *a*, *b*, qui, de verticale, est rendue horizontale (Kirmisson).

taillé à la façon de Mirault (d'Angers), que l'on emprunte à l'autre bord de la solution de continuité [1].

Inversement, dans les cas de bec-de-lièvre simple et incomplet, ne pénétrant pas jusque dans la narine, on n'a pas à se préoccuper de la déformation résultant de l'étalement de la narine, et la réparation peut être faite avec une extrême simplicité. Voici le procédé auquel nous avons recours dans ces cas spéciaux : la lèvre étant bien tendue par les doigts d'un aide, je pratique, à quelque distance au-dessus de l'encoche du bord labial, une incision transversale à l'aide du bistouri qui transperce la lèvre de part en part. Cette incision transversale, je la transforme, en exerçant une traction sur le bord libre de la lèvre, en une fente losangique dont le grand axe est vertical. Puis, je maintiens par la suture la forme

1. Kirmisson, Traitement opératoire du bec-de-lièvre compliqué, *Bull. et mém. de la Soc. de chir.*, 18 mars 1896, p. 244.

que je suis arrivé à donner aux parties. Par ce procédé, la hauteur de la lèvre est augmentée, et le bord labial, resté intact au niveau de l'encoche, se trouve placé sur le même plan que les parties voisines. La figure ci-jointe permettra du reste de se rendre facilement compte du procédé employé.

Déjà nous avons cité, comme complication du bec-de-lièvre

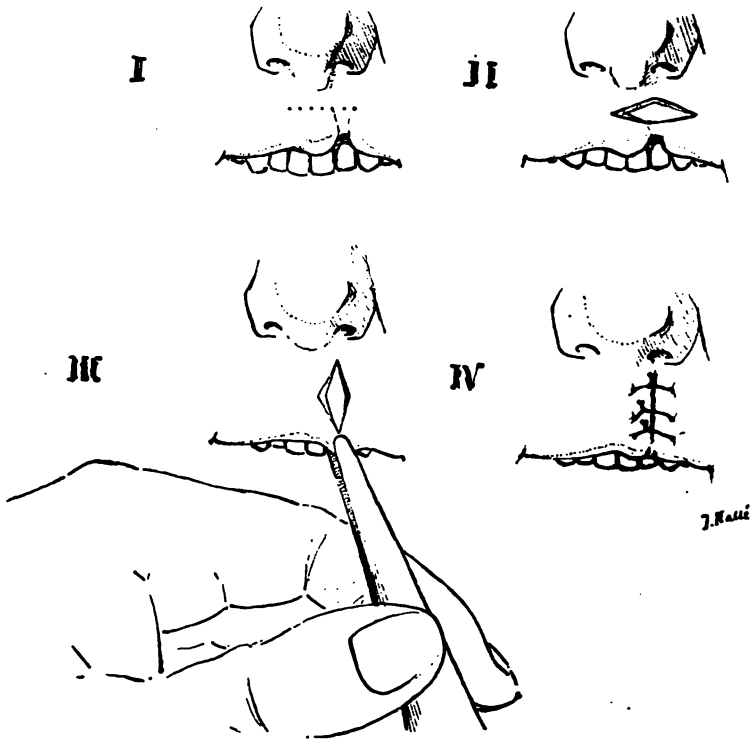

Fig. 51. — Procédé applicable à la simple encoche du bord labial (Kirmisson).

simple, l'existence d'adhérences très étendues entre la face postérieure de la lèvre et la face antérieure des maxillaires. La dissection de ces adhérences présente l'inconvénient d'exposer à des hémorragies abondantes, qui constituent toujours un danger chez les enfants en bas âge. Aussi Broca avait-il l'habitude de faire ces dissections avec le galvanocautère. Verneuil, dans le même but, se servait d'un écraseur de Chassaignac d'un petit modèle; on peut, beaucoup plus simplement, faire usage de la pointe fine du thermocautère, celle qui nous sert d'habitude dans le traitement

des angiomes, et dont le volume n'excède pas celui d'une grosse épingle. Du reste, il faut bien le dire, c'est seulement dans des circonstances spéciales, par exemple, dans le cas d'enfants particulièrement faibles, que ces précautions sont nécessaires. Dans les cas ordinaires, on pourra parfaitement faire ces dissections à l'aide du bistouri, en ayant soin de pratiquer immédiatement le tamponnement de la plaie, comme l'a indiqué Julius Wolff dans le manuel opératoire de la palatoplastie, et comme nous le dirons en traitant de cette dernière opération.

Dans le bec-de-lièvre compliqué de division de la voûte et du voile du palais, une autre difficulté opératoire tient à la saillie que fait en avant l'une des lèvres de la division osseuse, celle à laquelle est attenant l'os intermaxillaire. La saillie formée par cet os peut être assez forte pour rendre très difficile le rapprochement des deux bords de la fente labiale. M. Duplay a conseillé, en pareil cas, de faire sur le bord alvéolaire une ostéotomie permettant de refouler l'os en arrière, absolument comme on est conduit à le faire dans les cas de bec-de-lièvre double, compliqué de saillie de l'os intermaxillaire. C'est là sans doute une ressource qui pourra être utilisée; mais, il faut bien le dire, ce temps particulier de l'opération n'est pas sans aggraver notablement le pronostic. Pour notre part, nous n'avons jusqu'ici jamais été obligé d'y avoir recours; en débridant largement les deux bords de la fente labiale, nous sommes toujours arrivé à pouvoir les mettre en contact.

S'agit-il d'un bec-de-lièvre double et compliqué, l'opération prend une bien plus grande importance. Le plus souvent, en effet, il existe en pareil cas une saillie de l'os intermaxillaire, qui dépasse en avant les bords alvéolaires et s'oppose à la reconstitution de la lèvre supérieure. Franco [1] avait conseillé l'ablation pure et simple de l'os intermaxillaire, dans les cas de saillie de cet os. Le moyen est radical, mais il laisse nécessairement un résultat imparfait, puisqu'il y aura interruption dans le bord alvéolaire, et absence des dents correspondantes. En outre, les deux maxillaires supérieurs n'étant plus maintenus écartés l'un de l'autre par la présence de l'os intermaxillaire qui, à l'état normal, leur est interposé, se rapprocheront; par là, la courbe répondant au bord alvéolaire de la mâchoire supérieure se trouvera

1. Franco, *Traité des hernies*, Lyon, 1561, in-8.

rétrécie, et elle ne correspondra plus à celle de la mâchoire inférieure. Pour toutes ces raisons, il est bien préférable, chaque fois que la chose sera possible, de conserver l'os intermaxillaire. Desault essayait, par une compression lente exercée d'avant en arrière sur cet os intermaxillaire, d'obtenir son refoulement; mais c'est là, on le comprend, un procédé infidèle, et qui ne trouverait son application que dans les cas où l'os fait une saillie peu marquée. Allant plus loin dans la même voie, Gensoul (de Lyon) pratiquait le refoulement brusque du tubercule médian. Mais c'est là une manœuvre qui ne peut s'exécuter sans déterminer du côté de la cloison des fosses nasales une fracture, qui peut se propager jusqu'à la base du crâne et amener une issue funeste. Mieux vaut donc avoir recours au procédé de Blandin, qui consiste à pratiquer une résection de la cloison; on crée ainsi une perte de substance que vient combler le tubercule médian, après son refoulement. Pour faire cette résection, Guersant [1] se servait d'une pince à emporte-pièce, aujourd'hui tombée en désuétude. Préoccupé d'éviter l'hémorragie parfois fort abondante, qui accompagne cette résection de la cloison, Richet avait fait construire une pince à pression continue, destinée à être laissée en place pendant plusieurs jours, et à produire la mortification de la cloison sans perte de sang. Pas plus que l'instrument de Guersant, celui de Richet n'est resté dans la pratique, et aujourd'hui cette résection se fait avec des cisailles ordinaires. En cas d'hémorragie, le tamponnement, l'attouchement des parties au thermocautère devront être mis en œuvre. On peut faire encore la résection sous-périostée de la cloison, conseillée par Mirault (d'Angers), Broca, Alphonse Guérin. Quand le tubercule a été refoulé dans l'espace qu'il doit occuper normalement, on l'y maintient par la suture osseuse au fil d'argent; mais la consolidation osseuse est loin d'avoir été toujours obtenue, et souvent le tubercule médian conserve de la mobilité.

Une fois le tubercule médian remis en place, le bec-de-lièvre double et compliqué se trouve ramené aux conditions du bec-de-lièvre simple. La réparation des parties molles se fera par l'avivement et la suture. Dans quelques cas exceptionnels, le lobule médian est assez développé pour pouvoir prendre part à la reconstitution du bord labial; mais le plus souvent il est trop court

1. Guersant, *Notice sur la chirurgie des enfants*, p. 128.

pour être amené jusqu'au bord libre de la lèvre; on se contente alors de l'aviver sous forme de triangle qui vient s'interposer entre les deux moitiés de la lèvre au niveau de leur base, tandis que, dans la partie inférieure, ces deux moitiés sont directement suturées l'une à l'autre; l'ensemble de la suture prend ainsi la forme d'un Y.

Dans un cas de bec-de-lièvre double, complet du côté droit, c'est-à-dire pénétrant dans la narine, tandis que du côté gauche la narine était bien constituée, je me suis servi du lobule médian pour reconstituer l'orifice de la narine. J'ai opéré de la façon

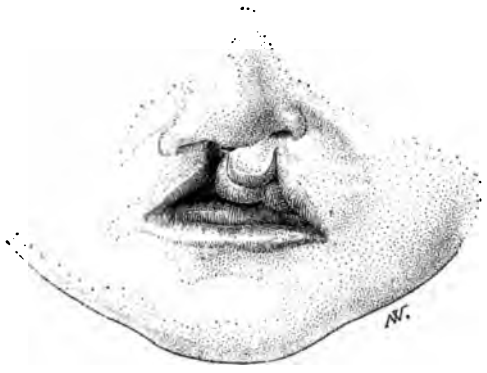

Fig. 55. — Bec-de-lièvre double et asymétrique de la lèvre supérieure; à droite, la fente pénètre jusque dans la narine et il existe une fente du rebord alvéolaire; à gauche, il n'y a qu'une simple encoche (Kirmisson).

suivante : après avoir disséqué au bistouri la face profonde de la lèvre, de manière à la libérer de ses attaches à la face antérieure des maxillaires, j'avivai les bords du tubercule médian aussi superficiellement que possible. Après quoi, le tubercule médian lui-même subit un mouvement de torsion, qui, de vertical, le rendit horizontal; il fut suturé à la lèvre droite de la fente et vint reconstituer l'orifice de la narine droite. Le bord libre de la lèvre fut réparé à l'aide d'un lambeau taillé à la façon de Mirault (d'Angers) sur le bord droit de la fente labiale. Plus d'un an après l'opération, j'ai eu l'occasion de revoir ce malade, et je l'ai présenté à la Société de chirurgie [1]. Chez lui, le résultat obtenu était des plus satisfaisants, en ce que le bord labial était parfaitement régulier, et que, surtout, l'orifice de la narine droite avait été reconstitué

1. Voyez *Bull. et mém. de la Soc. de chir.*, 24 février 1897.

d'une manière normale à l'aide du lobule médian. Chose curieuse, j'ai eu l'occasion de voir, au commencement de 1897, un second fait identique à la Maternité du professeur Pinard. Même bec-de-



Fig. 56. — Le lobule médian, devenu horizontal de vertical qu'il était, est suturé à la lèvre droite de la fente (Kirmisson).

lièvre double et compliqué, mais avec conformation normale de la narine gauche, tandis que la droite était largement ouverte.

Fig. 57. — Résultat opératoire au bout d'un an (Kirmisson).

Les figures ci-jointes permettront de suivre les différents temps de l'opération.

On a beaucoup discuté autrefois sur le mode de suture et sur la nature du fil à employer dans l'opération du bec-de-lièvre. On s'accorde généralement aujourd'hui à donner beaucoup moins d'importance à ces questions, et l'ancienne suture entortillée a été remplacée par la suture à points séparés. Quant au fil à employer,

je pense, avec bon nombre de mes collègues, que la préférence doit être accordée aux fils d'argent. Ils me paraissent avoir à la fois beaucoup plus de résistance et moins de tendance à sectionner les tissus que les fils de soie, par exemple. La chose principale dans la suture, c'est d'embrasser dans l'anse du fil une épaisseur assez considérable de tissus, de façon à s'opposer à l'écartement des deux bords de la solution de continuité, qui tend toujours à se produire sous l'influence des cris et des efforts de l'enfant. Une autre précaution, non moins importante, c'est de comprendre dans l'anse du fil toute l'épaisseur de la lèvre, c'est-à-dire de faire passer l'aiguille immédiatement au devant de la face muqueuse. De cette manière, lorsque les deux extrémités du fil auront été nouées, l'artère coronaire se trouvera comprimée et oblitérée. Il convient, en effet, de ne pas perdre de vue que cette artère est située immédiatement au devant de la couche muqueuse; si l'anse de fil passait en avant d'elle, elle ne serait point oblitérée, et pourrait devenir la source d'une hémorragie dangereuse. Ceci n'est point une crainte vaine; j'ai vu, en effet, au début de mes études, un jeune enfant opéré d'un bec-de-lièvre, et chez lequel on avait fait une suture enchevillée, périr ainsi d'hémorragie. L'enfant fut trouvé mort dans son berceau le lendemain de l'opération; le sang s'écoulant dans la cavité buccale avait été aspiré par succion, et l'enfant était mort d'hémorragie, sans qu'une seule goutte de sang se fût écoulée au dehors.

J'ai du reste l'habitude d'employer deux fils d'argent de grosseur différente. Pour le rapprochement des lambeaux, j'emploie un ou deux points de suture avec un fil d'argent fort; ensuite je maintiens les parties affrontées avec quelques fils d'argent plus minces; parfois même je place, sur le bord muqueux de la lèvre, un ou deux points de suture à la soie phéniquée fine. Quand la suture est terminée, l'hémorragie s'arrête d'elle-même. Il convient alors de procéder au pansement, et tout d'abord de débarrasser soigneusement la cavité buccale de tous les caillots qu'elle renferme, à l'aide d'un petit tampon de ouate monté sur une pince. Quant au pansement, celui qui me paraît le mieux réaliser les conditions nécessaires, c'est celui qu'on obtient à l'aide de petites bandelettes d'ouate qu'on enduit de collodion en prenant largement point d'appui sur les joues. On maintient ainsi rapprochés les deux bords de la fente, en même temps qu'on protège la suture. Il faut recommander aux personnes qui prennent soin de l'enfant de

veiller minutieusement à la propreté de la bouche, et, pour cela, il convient de la laver à l'eau boriquée chaque fois que l'enfant s'est alimenté. Une bonne hygiène contribue grandement au succès final; il importe en effet que l'enfant ne souffre pas de coliques, qu'il ne crie pas trop fréquemment, pour qu'on puisse espérer une solide réunion. Si toutes les conditions favorables sont réunies, rien ne presse pour l'enlèvement des fils. J'ai l'habitude de les laisser en place jusqu'au neuvième jour, et si même je pense qu'il y ait intérêt à soutenir encore pendant quelque temps la ligne de suture, je fais l'ablation des fils en deux temps, remettant l'enlèvement des derniers au onzième ou douzième jour. Toujours après l'ablation des fils, il est nécessaire de soutenir encore pendant quelques jours la lèvre au moyen des petites bandelettes collodionnées que nous avons précédemment décrites, pour éviter que, sous l'influence des cris de l'enfant, la ligne de suture ne se laisse trop distendre, ce qui nuit à la perfection du résultat.

III. — DIVISIONS CONGÉNITALES DU PALAIS

Il semble tout d'abord que les divisions congénitales de la voûte et du voile du palais doivent être considérées seulement comme une complication du bec-de-lièvre. Sans doute, en effet, il y a le plus souvent coïncidence entre les divisions congénitales des lèvres et celles du palais; mais, dans bon nombre de cas, les divisions congénitales du palais existent à l'état isolé. D'autre part, même dans les cas où elles coïncident avec le bec-de-lièvre, le traitement de ces deux malformations doit être disjoint et entrepris à des époques différentes, pour les raisons que nous avons formulées précédemment. Il y a donc nécessité de faire à part l'histoire des divisions congénitales du palais.

Dans une première forme, il s'agit d'une division totale, c'est-à-dire bilatérale et portant à la fois sur la voûte et le voile du palais; quand elle est associée au bec-de-lièvre double, on a ainsi le plus haut degré de la difformité, celui auquel on donne le nom de gueule-de-loup. On voit alors, au milieu de la fente, la cloison des fosses nasales, facilement reconnaissable à sa teinte rouge vif qui tranche sur la coloration du reste de la muqueuse buccale, et qui supporte, à sa partie antérieure, l'os incisif faisant une saillie

plus ou moins considérable en avant. Mais à côté de ces fentes totales et bilatérales, il est bien des degrés moindres qu'il importe de signaler. Tout d'abord il peut se faire que la division soit limitée au voile du palais. La bifidité de la luette représente la forme la plus atténuée de cette difformité. Dans d'autres cas, la division est étendue au quart ou au tiers postérieur du voile. Enfin la division peut être complète, c'est-à-dire occuper toute la hauteur du voile du palais. Elle est toujours médiane, et le voile du palais est divisé en deux parties, séparées entre elles par un intervalle affectant la forme d'un V dont la pointe est tournée en avant. Cette

Fig. 38. — Division totale du voile du palais. (La bouche est maintenue ouverte à l'aide du bâillon de Smith.)

forme résulte de la rétraction subie par les deux moitiés du voile, écartées l'une de l'autre. Il y a, du reste, sous ce rapport, de nombreux degrés importants à noter au point de vue de l'intervention chirurgicale. Dans certains cas, l'écartement est assez faible pour que, sous l'influence des mouvements de déglutition, les deux moitiés du voile arrivent à se rejoindre sur la ligne médiane. Dans ce cas, le voile est généralement épais, les lambeaux formés à ses dépens seront bien étoffés et favorablement disposés pour la réparation. Dans d'autres cas, au contraire, ce rapprochement reste toujours incomplet; enfin, dans les cas les plus prononcés, le voile, à la fois beaucoup plus court et plus étroit qu'à l'étroit normal, n'est plus représenté que par deux

minces cordons, accolés à la paroi pharyngienne, et séparés l'un de l'autre par une large fente.

A la voûte palatine, les fissures peuvent être aussi complètes ou incomplètes. Elles sont, en outre, unilatérales, bilatérales ou médianes. La fissure unilatérale siège le plus souvent à gauche, comme le bec-de-lièvre, dont elle est la prolongation. Elle commence le plus ordinairement entre les deux incisives et se dirige obliquement en arrière et en dedans jusqu'au niveau du trou palatin antérieur. A partir de là, elle chemine parallèlement à la ligne médiane jusqu'au bord postérieur de la voûte, et se prolonge en arrière sur le voile. Cette fissure unilatérale peut rester incomplète; elle s'arrête alors au trou palatin antérieur, ou s'étend jusque près du bord postérieur de la voûte, sans empiéter sur le voile; cette forme constitue la variété antérieure. Dans la variété postérieure, il y a, au contraire, division du voile et de la voûte palatine, s'avançant plus ou moins près du bord alvéolaire, mais sans l'atteindre.

Les fissures bilatérales, coïncidant avec le bec-de-lièvre double et isolant l'os incisif des deux maxillaires supérieurs, peuvent également être complètes ou incomplètes, suivant qu'elles se prolongent sur toute la hauteur de la voûte palatine et du voile, ou qu'elles s'arrêtent à une certaine distance du bord postérieur de la voûte palatine osseuse. Enfin les fissures médianes, excessivement rares, sont celles qui commencent en avant entre les deux incisives moyennes, et se prolongent jusqu'au trou palatin antérieur; elles s'expliquent par l'absence de soudure entre les deux os incisifs.

Il est important de noter, au point de vue des déductions chirurgicales, l'hypertrophie du vomer. Cet os se recourbe au niveau de son bord inférieur, et s'étale, de façon à combler en partie la perte de substance. Cette disposition, dès longtemps signalée par Gratiolet, a été mise en usage dans certains procédés opératoires de palatoplastie.

Symptômes. — Ils sont relatifs surtout aux troubles de la nutrition et de la phonation. La déglutition est rendue très difficile par le passage des aliments, des liquides surtout, dans les fosses nasales; de là des accès de toux, et le rejet des aliments par les narines. Chez les petits enfants, la fente palatine rend impossibles les mouvements de succion et les prive de l'alimentation maternelle. Plus tard, la voix est nasonnée, la prononciation est rendue

très indistincte, certaines consonnes surtout sont très difficilement prononcées, et souvent confondues l'une avec l'autre, par exemple le *b* et le *p*, l'*m* et l'*n*, l'*r* et le *t*.

Nous avons déjà insisté, au point de vue du pronostic, sur l'étendue plus ou moins considérable de la division, sur le plus ou moins de développement des muscles du voile du palais. D'une manière générale, les perforations accidentelles se distinguent des divisions congénitales par ce fait que, dans les perforations acquises, généralement la muqueuse est intimement adhérente aux bords de l'orifice anormal; elle est mince, blanchâtre, d'aspect cicatriciel. Dans les divisions congénitales, la muqueuse est beaucoup plus rosée, plus mobile, plus épaisse, de sorte qu'à ce point de vue les conditions sont en général beaucoup plus favorables pour la réparation. Parfois cependant on a constaté, au moment de la naissance, une petite perforation à l'union de la voûte et du voile, reposant sur un tissu d'apparence cicatricielle. M. Trélat cite le cas d'un enfant chez lequel il a vu se produire ainsi, pendant les jours qui ont suivi la naissance, une petite perforation au milieu d'un tissu cicatriciel. Inversement, on a vu des cas où la perforation aboutissait à la guérison spontanée. Passavant a observé un homme de quarante-trois ans, qui, jusqu'à l'âge de douze ans, avait présenté une perforation du voile. A ce moment, la division disparut en donnant naissance à une cicatrice. Mais de tels faits sont tout à fait exceptionnels, et il n'y a pas lieu d'en tenir compte dans la pratique.

Traitement. — Deux ordres de moyens s'offrent à nous dans le traitement des divisions congénitales de la voûte et du voile. Les uns, purement palliatifs, consistent dans l'emploi des obturateurs; les autres, d'ordre opératoire, peuvent être dits véritablement curatifs. Il serait puéril de s'attarder aujourd'hui à établir un parallèle entre ces deux ordres de moyens; il est bien évident que, partout où il est applicable, le traitement opératoire doit être préféré, et les moyens mécaniques ne constituent qu'un pis-aller.

Traitement opératoire; uranoplastie, staphylorraphie. — Suivant qu'elle porte sur la voûte palatine osseuse ou sur le voile du palais, l'opération a des noms différents : à la voûte palatine, c'est l'*uranoplastie*, au voile la *staphylorraphie*. Mais dans les cas de division totale de la voûte et du voile, les deux opérations sont associées l'une à l'autre. Ce sera ce dernier cas que nous suppo-

serons dans notre description. Depuis le jour où Roux créa la staphylorraphie (1819) en faisant la première opération heureuse sur le docteur Stephenson, des progrès énormes ont été accomplis, les uns tenant à la manière même de tailler les lambeaux, les autres à l'emploi du chloroforme et d'un certain nombre de moyens accessoires qui ont une très grande valeur pour assurer le succès.

Il convient tout d'abord de ne pas oublier que, du fait de la communication anormale avec les fosses nasales, la cavité buccale est le siège de matières septiques, croûtes sanguinolentes, mucosités visqueuses souvent très fétides. La première précaution à prendre, c'est de désinfecter soigneusement, par des lavages pratiqués dans les fosses nasales, la bouche des malades que l'on doit opérer. Ces injections nasales, pratiquées pendant plusieurs jours avant l'opération, ont en outre l'avantage d'habituer les malades aux lavages qui devront être faits dans les jours qui suivront la palatoplastie.

L'emploi du chloroforme dans ces opérations a, disions-nous, une très haute importance. Autrefois les malades étaient opérés sans anesthésie et dans la position assise; à chaque instant, l'opération était entravée par les efforts de déglutition et par l'expulsion du sang qui, tombant dans la gorge, déterminait des accès de suffocation; même au prix d'une habileté opératoire énorme, on n'obtenait ainsi que des résultats beaucoup plus limités. Aujourd'hui l'emploi du chloroforme permet de faire des opérations beaucoup plus lentes, plus minutieuses, et de s'adresser à des cas beaucoup plus compliqués. Mais pour que la chloroformisation fût possible, il fallait nécessairement que le sang ne tombât pas dans le larynx, de manière à déterminer la suffocation. C'est ainsi qu'intervient la position déclive de la tête conseillée par Rose. Le malade étant endormi, la partie supérieure du corps est attirée en dehors de la table, de sorte que la tête est tombante; le sang qui s'écoule dans la bouche arrive dans l'arrière-cavité des fosses nasales, et sort en avant par l'orifice des narines, sans pénétrer dans les voies respiratoires. La langue est saisie avec des pinces, et les mâchoires sont maintenues écartées à l'aide d'un bâillon, celui de Smith ou de Trélat, par exemple; c'est à ce dernier que nous donnons, pour notre part, la préférence.

Les choses étant ainsi disposées, le premier temps de l'opération doit consister dans l'avivement des lèvres de la fente; pour cela,

l'extrémité libre de la luette est saisie avec de longues pinces à griffes, le voile est bien tendu par une traction légère exercée à l'aide de la pince; et, avec des bistouris à long manche, soit droits, soit courbes sur le plat, suivant les cas, on s'applique à exciser une tranche égale de muqueuse sur toute l'étendue des bords de la solution de continuité. Il faut redoubler de précaution au niveau de l'angle antérieur de la fente, de façon à ne pas laisser persister en ce point d'épithélium, ce qui mettrait obstacle à la réunion. Le second temps consiste dans la formation des lambeaux au moyen des débridements latéraux. Empiétant dans une étendue variable sur le voile du palais, ceux-ci doivent dépasser notablement en avant l'extrémité antérieure de la fente qu'il s'agit de combler. Si donc il s'agit d'une perforation totale, les incisions devront s'étendre en avant, presque jusqu'au niveau du bord alvéolaire. Toutefois la voûte palatine se rétrécissant considérablement en avant, il faut faire attention de ne pas trop prolonger dans ce sens les incisions; sans quoi

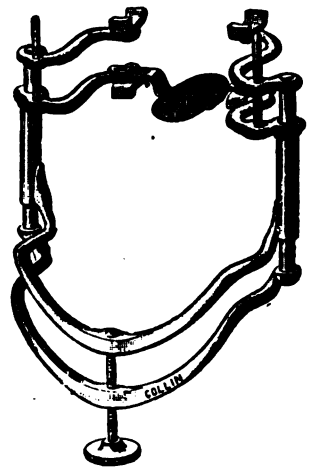

Fig. 59. — Bâillon de Trélat.

Fig. 60. — Bistouri à long manche pour l'avivement des lèvres de la fente palatine.

l'on n'aurait plus qu'un pédicule beaucoup trop grêle, et qui serait insuffisant pour entretenir la nutrition des lambeaux. Un autre point auquel il faut prendre garde, c'est de ne pas trop se rapprocher en arrière de la tubérosité du maxillaire supérieur, de façon à ne pas sectionner l'artère palatine. Malgré cela, ces débridements latéraux qui pénètrent jusque sur les os, donnent toujours une très grande quantité de sang, et à peine sont-ils terminés que la bouche en est inondée. Intervenir alors par des lavages glacés ou à l'aide de substances astringentes, ce serait seulement compliquer la situation, toute opération étant impossible au milieu d'une pareille inondation. La meilleure

conduite à tenir, c'est de pratiquer, comme l'a conseillé J. Wolff (de Berlin), le tamponnement des incisions à l'aide de tampons de grosseur appropriée solidement maintenus en place par la pression du doigt. Sous cette influence, l'hémorragie ne tarde pas à s'arrêter, et le temps ainsi employé à pratiquer le tamponnement, loin d'être du temps perdu, est, au contraire, du temps gagné, car tous les actes ultérieurs de l'opération s'accompliront beaucoup plus aisément et beaucoup plus vite, quand le chirurgien ne sera plus gêné par l'hémorragie.

Fig. 61. — Rugines courbes pour le décollement des lambeaux.

Vient ensuite la mobilisation des lambeaux; pour cela, l'on se sert de petites rugines dont la lame est coudée à angle droit sur le manche. L'une d'elles est courbée de droite à gauche, l'autre de gauche à droite; introduite par l'une des incisions latérales, la rugine décolle peu à peu devant elle toutes les parties molles, y compris le périoste, jusqu'à l'os, formant ainsi des lambeaux périostéo-muqueux, comme la chose a été conseillée par Baizeau

Fig. 62. — Petite rugine coudée pour détacher les lambeaux dans la partie antérieure, étroite, de la voûte palatine.

et Langenbeck. Le détachement des lambeaux par leur face profonde est poussé aussi loin que possible, de sorte que la rugine, introduite par l'un des débridements latéraux, vient ressortir au niveau de la division congénitale du palais, soulevant les lambeaux à la manière d'une sangle de parties molles, complètement libre à sa face profonde, adhérente seulement à ses deux extrémités. Mais ce n'est pas tout encore : pour que la suture du voile puisse être faite aisément, il faut que l'aponévrose palatine cesse d'être tendue. Pour cela, introduisant par l'un des débridements latéraux, le détache-tendon conseillé à cet effet par Trélat, le chirurgien vient sectionner cette aponévrose, au niveau même de ses insertions sur le bord postérieur du palais osseux. Ces différents temps de l'opération ne vont pas sans provoquer encore une hémorragie

assez abondante; aussi est-on obligé d'interrompre à plusieurs reprises l'opération pour reprendre le tamponnement à la manière de Wolff. On a obtenu ainsi l'hémostase complète, les lambeaux libres et flottants arrivent au contact sans le moindre tiraillement,

Fig. 63. – Rugine courbe et tranchante pour le détachement de l'aponévrose palatine.

le chirurgien voit clairement au fond de la cavité buccale, tout est favorablement disposé pour la suture. Celle-ci, dans les cir-

Fig. 64. — Spatule mousse pour aider à la mobilisation des lambeaux.

constances actuelles, ne présente le plus souvent pas grande difficulté. Les lambeaux sont tellement mobiles qu'ils peuvent aisément

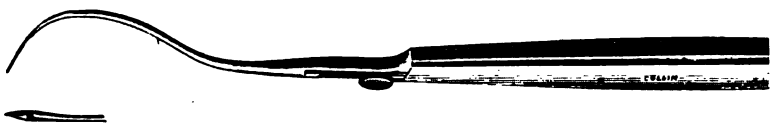

Fig. 65. — Aiguille de Reverdin courbe.

être soulevés d'une manière suffisante pour qu'on les traverse avec une aiguille de Reverdin courbe, ou avec une petite aiguille

Fig. 66. — Aiguille à brusque coudure (en hameçon) de Trélat.

à brusque courbure fixée sur un porte-aiguille. C'est seulement dans le cas de voûte palatine extrêmement ogivale (V. shaped maxilla des Anglais) qu'on a de la peine à soulever assez les lambeaux pour les traverser facilement avec une aiguille légèrement courbe; en pareil cas, l'aiguille à brusque courbure de Trélat peut rendre d'importants services. La suture se fait avec le fil d'argent fin; les fils sont espacés de 7 à 8 millimètres

environ. Arrivé à la partie libre du voile, on place un ou deux fils d'argent d'un plus petit volume, ou même des fils de soie pour reconstituer la luette. Je suis, pour ma part, peu disposé à suivre le procédé autoplastique conseillé par Küster [1] pour reconstituer la luette dans les cas où celle-ci fait défaut. Pour cela, il faut en effet tailler, sur la partie la plus reculée de la division palatine, deux petits lambeaux qui sont retournés comme dans le procédé de Mirault (d'Angers) pour le bec-de-lièvre, de sorte que leur base est en avant, leur extrémité libre en bas et en arrière. Mais comme ces faits d'absence de la luette répondent justement aux cas dans lesquels le voile du palais est atrophié dans toutes ses dimensions, la formation de pareils lambeaux diminuera encore l'étendue transversale du voile et rendra plus difficile la réparation. Les fils sont tordus, soit directement avec les doigts, soit à l'aide du tord-fil, suivant les cas.

C'est ici le lieu d'indiquer certains procédés opératoires qui ne me paraissent pas d'un emploi général, mais qui peuvent être conseillés à titre d'exception. Le premier de ces procédés, c'est la formation de lambeaux ostéoplastiques conseillée déjà par Dieffenbach, reprise en 1873 et 1874 par Fergusson, et, en France, par MM. Lannelongue et Th. Anger. C'est là, croyons-nous, une complication inutile; en faisant des lambeaux périostiques, on obtient une voûte palatine suffisamment solide; dans les cas de larges divisions du palais où les débridements latéraux prennent nécessairement une largeur assez grande, on serait exposé à avoir ainsi une non-occlusion des fentes latérales, laissant persister une communication entre la bouche et les fosses nasales, et très difficile à combler.

On a songé également à utiliser, dans certains procédés opératoires, la disposition que nous avons signalée à propos de l'anatomie pathologique, c'est-à-dire l'hypertrophie du vomer. John Gray a ainsi formé sur la cloison des fosses nasales un lambeau, en détachant une partie du vomer. M. Lannelongue a emprunté à la cloison des fosses nasales un lambeau périostéo-muqueux. Ce sont là des procédés qui pourront être mis en œuvre dans certains cas particuliers.

Le succès de l'opération dépend en grande partie de la bonne direction des soins consécutifs. Il importe que les enfants soient

1. Küster, Uber die operative Heilung angeborener Gaumenspalten, *Bericht über die Verhandlungen der deutschen Gesellschaft für Chir.*, 1893, p. 32.

tenus dans le plus grand calme, qu'on les empêche de crier autant que possible après l'opération, et qu'on leur défende de parler. Toute nourriture solide doit être proscrite, de façon à éviter les efforts de mastication; mais, tout en recommandant les aliments liquides, il faut, bien entendu, donner aux opérés une alimentation suffisante, car une bonne nutrition est indispensable à la vitalité des lambeaux et au travail de la cicatrisation. En même temps, l'on veillera soigneusement à la propreté de la cavité buccale; on fera, après les repas, les lavages nécessaires pour s'opposer à la stagnation des parcelles alimentaires; en un mot, on emploiera une antisepsie aussi rigoureuse que possible.

Si tout va bien, il n'y a aucun inconvénient à laisser les fils en place pendant un temps assez long; on les enlèvera vers le dixième ou onzième jour. C'est seulement dans le cas où les fils paraîtraient couper les tissus ou étrangler les lambeaux, qu'il serait indiqué d'en sectionner quelques-uns à une époque plus rapprochée. La gangrène des lambeaux est en effet l'un des accidents à redouter; c'est en ayant soin de donner à ces lambeaux un pédicule suffisant, en ne serrant pas trop les fils, en prenant des précautions antiseptiques minutieuses, que l'on évitera ce fâcheux accident.

Il peut se faire qu'on soit assez heureux pour obtenir d'emblée la réunion complète dans toute l'étendue de la plaie. Mais, dans les cas graves, il n'est pas rare d'observer une désunion partielle. Le point dans lequel la désunion se produit a une très grande importance au point de vue du résultat final. Si, en effet, le bord libre du palais est désuni, on n'a pas de chance de voir la solution de continuité arriver à se combler spontanément. Si, au contraire, la réunion s'est faite au niveau du bord libre du voile, et que la fente se trouve ainsi réduite à une boutonnière antéro-postérieure, on peut voir le rapprochement de ses bords se faire peu à peu sous l'influence de la rétraction cicatricielle, et ainsi la guérison se compléter spontanément. C'est ce qui arrive fréquemment à l'union de la voûte et du voile; souvent, en ce point, la tension des lambeaux est considérable, la réunion manque, et il se forme un petit orifice fistuleux qu'il n'est pas rare de voir se fermer de lui-même; sans intervention ultérieure.

Une autre complication observée parfois à la suite de la palatoplastie, c'est la non-occlusion d'une des fentes résultant des débridements latéraux. La perte de substance qu'il s'agissait de combler étant très large, la traction exercée sur les lambeaux est considé-

rable, les fentes latérales sont largement béantes, et comme leur lèvre externe, intimement adhérente à l'arcade alvéolaire, ne peut nullement se mobiliser pour aller au devant de la lèvre interne, l'orifice reste fistuleux. Une fois, pour ma part, j'ai observé cette complication, et il m'a fallu plusieurs opérations successives pour arriver à en triompher. Dernièrement, notre collègue M. Ehrmann (de Mulhouse) vient d'appeler sur ce point particulier l'attention de l'Académie de médecine. En effet, la condition première qui donne naissance à ces fistules latérales, savoir l'adhérence intime de la muqueuse au niveau du bord alvéolaire, rend aussi très difficile leur occlusion [1].

Un point qui mérite d'attirer l'attention des chirurgiens, c'est celui de l'âge auquel il convient d'opérer les malades. De nombreuses discussions ont eu lieu à cet égard. Avant l'emploi du chloroforme dans la palatoplastie, on était obligé de retarder l'opération jusqu'au moment où les enfants avaient assez de raison pour se prêter librement à l'opération. Aussi Roux fixait-il cette époque à la seizième année. Depuis lors cette limite a été beaucoup abaissée, et Langenbeck et Trélat l'ont portée vers l'âge de sept ans. On a été beaucoup plus loin encore dans cette voie, et on en est venu à opérer de tout jeunes enfants. Au Congrès français de chirurgie de 1889, M. Ehrmann a fait connaître les résultats qu'il a obtenus par ces opérations hâtives. Il a opéré dix enfants au-dessous de deux ans, et il a eu, sur ce nombre, six succès, deux morts et deux insuccès; vingt enfants ont été opérés de deux à six ans, avec dix-sept succès, deux morts, et un insuccès. Enfin, onze opérations de sept à dix ans lui ont fourni dix succès et un insuccès. Ces résultats sont donc défavorables aux opérations entreprises à un âge trop tendre; de plus, si l'on recherche les petits malades qui ont été opérés ainsi dans leurs premières années, on voit que bon nombre d'entre eux ont succombé à des causes diverses. Il se passe ici ce que nous avons noté déjà à propos du bec-de-lièvre compliqué; les opérations faites de trop bonne heure semblent avoir mis ces malades dans un état d'infériorité, qui les rend incapables de lutter contre les causes de mort toujours si nombreuses pendant les premières années de l'existence. Il semble également, d'après les moulages recueillis par M. Ehrmann, que ces opérations hâtives gênent le développement

1. Ehrmann, Sur les fistules latérales consécutives à l'urano-staphylorraphie, *Bull. de l'Ac. de médecine*, 25 mai 1897.

de la voûte palatine, et que les résultats obtenus soient moins satisfaisants au point de vue de la forme que ceux que donnent les interventions plus tardives. Néanmoins, M. Julius Wolff (de Berlin) reste partisan des opérations hâtives; il ne craint pas d'opérer, par exemple, des enfants d'un à deux ans. Nous n'avons pas eu l'occasion de voir opérer M. Wolff; mais nous avouons qu'en dépit de son habileté opératoire, en dépit du tamponnement conseillé par lui, l'opération entreprise à un âge aussi tendre nous paraît bien difficile et pleine de dangers, vu l'étroitesse des parties, leur minceur extrême, qui les rend bien propres à être sectionnées par les fils, l'abondance de l'hémorragie, l'impossibilité de prendre à cet âge des précautions antiseptiques rigoureuses. Aussi ,pour notre part, restons-nous partisan des opérations faites à une époque plus reculée, par exemple vers l'âge de cinq à six ans.

On serait dans une très grande erreur si l'on s'imaginait que, dans la palatoplastie, tout dépend de l'exacte occlusion de la fente; il est encore un bon nombre de facteurs qui doivent intervenir dans l'appréciation du résultat définitif. Il peut se faire en effet, qu'au point de vue autoplastique, l'opération ait parfaitement réussi, tandis qu'elle laisse beaucoup à désirer au point de vue fonctionnel. On a longuement discuté pour arriver à préciser les causes qui font ainsi varier les résultats. Passavant avait prétendu que les troubles de la phonation persistant après la staphylorraphie tenaient à l'insuffisance de longueur du voile, qui ne pouvait arriver à se mettre en contact avec la paroi postérieure du pharynx. Mais Julius Paul (de Breslau), se fondant sur les cas de soudure complète du voile du palais avec le pharynx, où l'on observe le nasonnement de la voix, aussi bien que dans la brièveté du voile, a démontré que telle n'était pas la cause de l'imperfection des résultats. On a accusé aussi le défaut d'innervation du voile, le développement incomplet de ses muscles. M. Trélat incrimine surtout la brièveté de la voûte palatine et l'arrêt de développement des maxillaires supérieurs. Toutes les fois, dit-il, que la voûte et le voile sont trop courts, on nasonne toujours malgré l'autoplastie; mais la prothèse n'y peut rien non plus.

A côté de ces causes tenant au vice de conformation lui-même, il en est une autre beaucoup plus générale; cette cause, c'est le défaut d'exercice. Dans sa communication à l'Académie de médecine en 1884, M. Trélat y a beaucoup insisté. Il est nécessaire que

les sujets atteints de division congénitale du palais soient méthodiquement exercés à parler; suivant qu'ils auront été ou non soumis à des exercices convenables, on observera les plus grandes différences dans les résultats. Si parfois la prothèse a paru avoir l'avantage sur l'autoplastie, c'est que les sujets munis d'appareils prothétiques avaient été soigneusement exercés à la parole. On n'a pas oublié le fait de cet industriel qui, atteint d'une division complète du voile du palais, s'était construit un appareil à l'aide duquel il parlait fort bien; il vendit son secret fort cher à un dentiste; mais quand celui-ci voulut en faire l'application sur ses clients, le résultat fut déplorable. Tout le secret consistait dans ce fait que l'inventeur s'était soumis à une éducation phonétique très soigneuse. Nous dirons donc avec M. Trélat qu' « il faut soumettre les futurs opérés à une éducation attentive depuis le moment où ils essaient leurs premiers mots jusqu'à l'opération, et reprendre ensuite l'éducation post-opératoire. C'est le moyen assuré d'éviter les déceptions et de hâter le moment de la guérison fonctionnelle. »

L'autoplastie constitue donc la méthode de choix, et les indications de la prothèse se trouvent réduites aux cas dans lesquels l'autoplastie est impossible, c'est-à-dire à ceux dans lesquels la fente est trop considérable, l'atrophie des parties molles trop marquée pour qu'il soit possible d'y tailler des lambeaux. C'est, nous l'avons dit, à l'union de la voûte et du voile que la tension des parties molles est la plus grande; aussi est-ce en ce point qu'on voit le plus souvent échouer la suture. Supposons une fente large qui, au niveau de la dernière molaire, mesure 2 centimètres de largeur; il faut, pour pouvoir arriver à la combler, des lambeaux mesurant au moins 12 à 13 millimètres de diamètre transversal. Si on ne peut espérer tailler en ce point des lambeaux ayant cette largeur minima, mieux vaut renoncer à l'autoplastie et se contenter de la prothèse.

CHAPITRE QUATRIÈME

MALADIES CONGÉNITALES DU COU

I. — FISTULES CONGÉNITALES DU COU

Si la notion des arcs branchiaux rend compte des fentes et fissures congénitales de la face dont le bec-de-lièvre est le type, au cou elle explique la présence des fistules congénitales par le défaut d'occlusion des fentes branchiales. Ces fistules sont loin d'être fréquentes, et leur étude est de date assez récente. Elles ont été décrites pour la première fois par Dzondi[1] en 1829, sous le nom de fistules trachéales; ce qui l'avait conduit à cette interprétation, c'était les troubles respiratoires et la toux observés pendant le cathétérisme d'une de ces fistules. Cette étude fut reprise par Ascherson en 1832[2], puis par Heusinger en 1864[3]. Ce dernier auteur eut le mérite de rapporter les fistules congénitales du cou à leur véritable origine, c'est-à-dire à la persistance des fentes branchiales. Jusque-là toutes les observations publiées venaient d'Allemagne; il semblait qu'on dût faire intervenir là une question de race; mais depuis que l'attention a été éveillée sur ce point, on n'a pas tardé à en trouver des exemples en France également. Nous devons citer, parmi nous, les travaux de Sarrazin, Broca, Duplay, et, en 1877, la thèse de Cusset[4].

Dans leur étude, MM. Lannelongue et Ménard[5] divisent en trois groupes les fistules congénitales du cou :

1° Les fistules du pavillon de l'oreille;

1. Dzondi, *De fistulis tracheæ congenitis*, Halle, 1829.
2. Ascherson, *De fistulis colli congenitis*, Berlin, 1832.
3. Heusinger, *Virchow's Archiv*, Band XXIX, S. 358, 1864.
4. Cusset, *Étude sur l'appareil branchial chez les vertébrés et sur quelques affections qui en dérivent chez l'homme*, thèse de doct., Paris, 1877, n° 181.
5. Lannelongue et Ménard, *Affections congénitales, tête et cou*, Paris, 1891.

2° Les fistules de la région sus-hyoïdienne latérale;

3° Les fistules de la région sous-hyoïdienne latérale.

Nous suivrons cette division, tout en faisant observer que les deux premières variétés constituent des faits assez exceptionnels; la plupart des fistules congénitales du cou se rapportent à la région sous-hyoïdienne.

1° Fistules du pavillon de l'oreille. — Ces fistules constituent de petites malformations rares et sans gravité. Ce sont des fistules borgnes externes, c'est-à-dire constituées par un trajet plus ou moins long, terminé d'une part en cul-de-sac, et venant d'autre part s'ouvrir à la peau. Elles affectent au pavillon de l'oreille deux points d'élection, la partie supérieure du pavillon, au niveau de l'extrémité antérieure de l'hélice, et le lobule. On a pu voir ces fistules se transformer en kystes par rétention des produits sécrétés. M. Lannelongue en rapporte un exemple qui lui est personnel; souvent ces fistules coïncident avec d'autres malformations de l'oreille, assez profondes même pour amener la surdité.

2° Fistules de la région sus-hyoïdienne. — Ces faits sont très peu nombreux; M. Lannelongue a eu l'occasion d'observer une petite fille de huit ans présentant, à la partie inférieure de la gouttière parotidienne, sur le bord antérieur du sterno-mastoïdien, un orifice fistuleux, dans lequel un stylet s'enfonçait à une profondeur de 2 centimètres. Dans un fait d'Heusinger, il s'agissait d'une fistule bilatérale coexistant avec des malformations du pavillon de l'oreille et des troubles de l'audition.

Dans un cas de Berg[1], l'orifice était situé un peu au-dessus du cartilage thyroïde du côté gauche. Le trajet, long de 3 centimètres, était en communication avec l'oreille; du pus s'écoulait par le conduit auditif externe, et il se déclara une otite purulente à la suite de la galvanocaustie.

Virchow a pu constater, dans son cas, la communication directe entre la fistule et le conduit auditif externe chez un enfant mort-né; le pavillon était anormal, le conduit auditif rudimentaire; la fistule arrivait dans le pharynx au-dessous de l'orifice de la trompe d'Eustache. La communication avec l'oreille montre bien qu'il s'agit là de fistules de la première fente branchiale, siégeant entre l'arc mandibulaire et l'arc stylo-stapédien.

3° Fistules de la région sous-hyoïdienne. — Elles occupent les

1. Berg, *Archiv für pathol. Anat.*, Band XCII, s. 183, 1883.

parties latérales du cou et suivent le bord antérieur du muscle sterno-mastoïdien, depuis les parties latérales du cartilage thyroïde jusqu'à la fourchette sternale. On les rencontre plus fréquemment à droite qu'à gauche; et en général, vers la partie inférieure du cou, à un ou deux travers de doigt au-dessus de l'articulation sterno-claviculaire. Plus l'orifice fistuleux est élevé, plus il s'éloigne en dedans du bord antérieur du sterno-mastoïdien.

L'orifice extérieur se présente avec des caractères variables; tantôt il est recouvert par une sorte d'opercule, tantôt il occupe le sommet d'un petit mamelon. Parfois il est très petit, punctiforme, et peut même être oblitéré par une croûte: Telle était la disposition de l'orifice dans le seul cas de fistule latérale du cou que nous ayons eu l'occasion d'observer en huit ans, dans notre service des Enfants-Assistés. Il s'agissait d'un petit garçon d'un an. L'orifice de la fistule existe à un fort travers de doigt au-dessus de l'articulation sterno-claviculaire du côté droit. Il est tout à fait punctiforme, comme tracé avec la pointe d'une épingle. Un stylet d'Anel pénètre dans le trajet à une profondeur de 3 centimètres environ, sans que l'on déploie aucune force; il est certain qu'avec un peu d'insistance on pénétrerait à une profondeur plus grande. La mère nous dit que cet orifice, existant depuis la naissance sur le bord antérieur du sterno-mastoïdien, a versé pendant longtemps du liquide. Depuis quelque temps la sécrétion paraît tarie. Il est à noter que parfois l'enfant a des quintes de toux.

Les fistules congénitales du cou peuvent être bilatérales, et alors elles occupent habituellement la même hauteur. Leur trajet suit une direction ascendante et se dirige vers le pharynx; une des particularités les plus importantes de leur histoire, c'est leurs rapports intimes avec la trachée et le larynx, et avec les gros vaisseaux du cou. S'enfonçant dans la profondeur, au niveau de la grande corne de l'os hyoïde, le trajet fistuleux passe au-dessous du digastrique et vient aboutir à la paroi latérale du pharynx.

La paroi du trajet fistuleux est constituée par une membrane conjonctive, tapissée par une couche épithéliale. Il n'est pas très rare de rencontrer dans l'épaisseur de la paroi de petites pièces cartilagineuses ou osseuses; Karewski dit avoir observé un fait dans lequel toute la paroi était tapissée par une mince couche de cartilage. L'épithélium présente des caractères différents suivant les points; dans les parties superficielles, c'est un épithélium pavimenteux, dans les parties profondes, c'est un épithélium cylindrique

ou même à cils vibratiles. Différents auteurs, entre autres Cusset, Roth, Guzmann, Karewski y ont rencontré des glandes en grappe. Le trajet n'est pas toujours simple, mais présente parfois un certain nombre de diverticules. Les parois reçoivent des filets du grand hypoglosse et du nerf glosso-pharyngien, ce qui explique les phénomènes de toux et de suffocation observés parfois pendant l'exploration du trajet fistuleux avec le stylet, et qui ont pu en imposer pour l'existence de fistules trachéales.

Le liquide sécrété est filant, visqueux, analogue à de la salive; il renferme des débris épithéliaux, et quelquefois même des poils.

Les fistules latérales du cou se divisent en fistules complètes, borgnes externes, et borgnes internes. Dans ce dernier cas, le trajet peut se dilater sous forme de poche dans laquelle s'accumulent les produits de sécrétion et des débris alimentaires. En cas de fistule borgne externe, si l'orifice cutané vient à s'oblitérer, la fistule peut ainsi se transformer en kyste.

Il est à noter que l'orifice interne occupe une place constante dans le pharynx, à sa partie supérieure, en arrière de l'amygdale, dans un point où il est fort difficile à explorer.

4° Fistules médianes du cou. — Les diverses fistules que nous venons d'étudier, aussi bien dans la région sus-hyoïdienne que dans la région sous-hyoïdienne, ont pour caractère commun d'occuper les parties latérales du cou. A côté de ces fistules, il en est d'autres qui siègent sur la région cervicale médiane.

M. Lannelongue a observé une fistule médiane borgne externe dont l'orifice s'ouvrait au devant du cartilage cricoïde. Mais un stylet introduit dans le trajet, à une profondeur de 3 centimètres, se dirigeait vers le côté droit du cou, en dehors du cartilage thyroïde, de sorte que la fistule, quoique médiane par la situation de son orifice, appartenait en réalité à la moitié droite du cou[1].

C'est là un cas particulier, qui a été noté également dans un récent travail de Hildebrand (de Göttingue)[2]. Des dix fistules observées par l'auteur, toutes, à l'exception de deux, occupaient les parties latérales du cou. Bien que quelques-unes fussent ouvertes sur la ligne médiane, toutes cependant se dirigeaient latéralement vers le pharynx.

Des deux fistules médianes, l'une avait son orifice externe un

1. Lannelongue, *Affections congénitales (tête et cou)*, p. 229.
2. Hildebrand, Ueber angeborene epitheliale Cysten und Fisteln des Halses, *Archiv für klin. Chirur.*, Band 49, Heft 1, p. 167.

peu au-dessous de l'incisure supérieure du cartilage thyroïde, et allait en ligne droite jusqu'à la base de la langue. L'autre s'était transformée en kyste après l'opération.

Du reste, il existe une relation intime entre ces fistules médianes du cou, généralement situées dans la région thyro-hyoïdienne, et les kystes de la même région. Nous venons de citer le cas de Hildebrand dans lequel la fistule congénitale s'était transformée en kyste après l'opération. Inversement, on voit souvent des fistules qui succèdent à la rupture des kystes congénitaux développés en ce point. Tous les chirurgiens ont vu des faits de ce genre; ils sont beaucoup plus fréquents que les fistules branchiales des parties latérales du cou. Nous-même, tandis que nous n'avons rencontré qu'un cas de fistule branchiale latérale pendant les huit années de notre séjour aux Enfants-Assistés, nous avons vu bon nombre de fistules et de kystes de la région thyro-hyoïdienne. Dernièrement ces fistules ont été étudiées dans un mémoire de Kœnig[1]. La description de l'auteur est basée sur neuf faits qu'il a pu observer, chez des malades de huit à trente-cinq ans. Chez la plupart d'entre eux, la fistule n'était pas congénitale; elle s'était produite à la suite d'accidents de rétention et d'inflammation. L'orifice siégeait sur la ligne médiane, à des hauteurs différentes, entre l'os hyoïde et le sternum. Parfois il s'agissait d'un simple orifice à parois minces, parfois il était situé au sommet d'un mamelon saillant. De là partait un trajet aboutissant au milieu de l'os hyoïde. Jamais on n'a pu pénétrer jusque dans la cavité buccale. Mais, dans un cas, le trajet reparaissait au-dessus de l'os hyoïde pour se prolonger dans le plancher de la langue sous la forme d'un fil mince. Dans deux cas, la disposition typique habituelle se compliquait de la présence de tumeurs du volume d'une cerise adhérant à l'os hyoïde; une autre fois, il existait un kyste, situé près de l'extrémité interne de la fistule.

Nous avons reproduit la description de Kœnig parce qu'elle répond bien à la réalité des faits. Toujours, en effet, le trajet fistuleux, partant de l'orifice externe situé au devant du larynx ou de la membrane thyro-hyoïdienne, remonte derrière la partie médiane du corps de l'os hyoïde, auquel il adhère intimement. C'est là une notion importante pour l'opération, et nous verrons bientôt à quel procédé opératoire spécial elle a donné lieu.

1. F. Kœnig, Ueber Fistula colli congenita; *Archiv für klin. chirur.*, Band 51, Heft 3, p. 578.

Étiologie et pathogénie. — Les mêmes considérations pathogéniques ne sauraient s'appliquer aux fistules latérales et aux fistules médianes du cou.

Les fistules latérales sont d'origine branchiale; mais, comme nous l'avons déjà fait observer, il ne faut pas se représenter les fentes branchiales comme des solutions de continuité parallèlement disposées les unes par rapport aux autres, et séparant entre eux les arcs branchiaux dont la direction serait plus ou moins horizontale. En réalité, les fentes branchiales ne sont pas des fentes véritables, mais seulement des gouttières profondes, interposées entre les arcs branchiaux; c'est surtout dans la quatrième semaine que cette disposition est le plus visible. Mais bientôt elle se modifie; le deuxième arc branchial déborde les autres et forme un repli profond qui cache les deux derniers. De là l'existence du sinus cervical de His, qui donne naissance à l'orifice externe des fistules congénitales. Quant à l'orifice interne s'ouvrant, comme nous l'avons dit, dans la partie supérieure du pharynx, il s'explique par la persistance de la deuxième fente branchiale dans sa partie la plus élevée. Cette double notion du sinus cervical occupé par le champ mésoblastique, et des fentes branchiales existant, non pas à l'état de fentes complètes, mais seulement de gouttières interposées entre les arcs branchiaux, nous rend parfaitement compte de l'obliquité énorme des fistules latérales du cou et du siège constant occupé par leurs orifices. Cette pathogénie est celle qui a été exposée dans le travail récent de Kostanecki et Mielecki[1]. Elle est applicable à la plupart des fistules latérales du cou, mais non à la totalité de ces malformations. Déjà, en effet, nous avons signalé ces faits, rares à la vérité, dans lesquels la fistule siège dans la région sus-hyoïdienne et est en communication avec l'oreille; de pareilles fistules appartiennent, non à la deuxième fente, mais bien à la première fente branchiale. C'est à la première fente que répondent l'oreille externe, la trompe d'Eustache et la cavité de l'oreille moyenne.

Kœnig, dans son travail, pense aussi que la théorie de Kostanecki et Mielecki n'est pas applicable à tous les faits. Il en donne comme preuve les deux exemples suivants : 1° Un homme de vingt-neuf ans portait, depuis sa naissance, un orifice fistuleux à un travers de doigt au-dessous de l'angle du maxillaire inférieur

1. Kostanecki et Mielecki, Die angeborenen Kiemenfisteln des Menschen, *Archiv. de Virchow*, Band 120 und 121, 1890.

droit, donnant issue de temps en temps à du pus et à des poils, un deuxième orifice dans le pavillon de l'oreille, entre le tragus et l'antitragus. L'extirpation montra que le trajet était intimement fusionné avec le ventre postérieur du digastrique, et passait en arrière du nerf facial; en haut et en dehors, ce trajet s'élargissait en entonnoir et devenait cartilagineux.

Le trajet est composé de deux parties différentes : la partie externe, dilatée en entonnoir, possède un revêtement cutané et une paroi cartilagineuse, comme l'oreille externe. La partie interne a des parois minces, formées d'un tissu conjonctif fasciculé, avec un revêtement épidermique à cellules plates. Dans la partie externe, il y a des papilles, des poils, des glandes sébacées, en un mot, un revêtement dermoïde complet; sur une coupe parallèle à l'axe, on voit le revêtement dermoïde se continuer insensiblement avec le revêtement épithélial de la partie interne.

La partie externe du trajet répond évidemment à la première fente branchiale, la partie interne à la seconde; la communication entre les deux, dit l'auteur, a dû s'établir à travers le deuxième arc branchial.

2° Le second fait de Kœnig est relatif à une femme de vingt-neuf ans, portant une fistule de la partie latérale gauche du cou, dont l'orifice siégeait à moitié chemin entre la ligne médiane et le bord antérieur du sterno-mastoïdien, à la hauteur du cartilage thyroïde. Le trajet se dirigeait en bas vers la ligne médiane. Il aboutissait vers la corne inférieure du cartilage thyroïde; il en sortit pendant la dissection quelques bulles d'air. La paroi interne était tapissée d'épithélium pavimenteux. Pour Kœnig, il s'agit là d'une fistule de la troisième fente branchiale, communiquant avec le larynx.

Quoi qu'il en soit de ce dernier fait, qui nous ramènerait à la division ancienne en fistules pharyngiennes et fistules trachéales, il est bien évident que l'existence des fentes branchiales ne saurait expliquer la production des fistules médianes du cou. Sur la ligne médiane, en effet, les fentes branchiales n'existent plus; elles sont réunies, d'un côté à l'autre, par une substance qui constitue le champ mésoblastique, espace triangulaire à base inférieure, aux dépens duquel se développent la base de la langue, l'épiglotte et le corps thyroïde.

C'est dans l'existence du canal thyro-glosse, bien étudié par His[1],

1. His, Der Tractus thyreoglossus und seine Beziehungen zum Zungenbein, *Archiv für anat. und Phys.*; *Abtheilung für Anat.*, S. 26, 1891.

Étiologie et pathogénie. — Les mêmes considérations pathogéniques ne sauraient s'appliquer aux fistules latérales et aux fistules médianes du cou.

Les fistules latérales sont d'origine branchiale; mais, comme nous l'avons déjà fait observer, il ne faut pas se représenter les fentes branchiales comme des solutions de continuité parallèlement disposées les unes par rapport aux autres, et séparant entre eux les arcs branchiaux dont la direction serait plus ou moins horizontale. En réalité, les fentes branchiales ne sont pas des fentes véritables, mais seulement des gouttières profondes, interposées entre les arcs branchiaux; c'est surtout dans la quatrième semaine que cette disposition est le plus visible. Mais bientôt elle se modifie; le deuxième arc branchial déborde les autres et forme un repli profond qui cache les deux derniers. De là l'existence du sinus cervical de His, qui donne naissance à l'orifice externe des fistules congénitales. Quant à l'orifice interne s'ouvrant, comme nous l'avons dit, dans la partie supérieure du pharynx, il s'explique par la persistance de la deuxième fente branchiale dans sa partie la plus élevée. Cette double notion du sinus cervical occupé par le champ mésoblastique, et des fentes branchiales existant, non pas à l'état de fentes complètes, mais seulement de gouttières interposées entre les arcs branchiaux, nous rend parfaitement compte de l'obliquité énorme des fistules latérales du cou et du siège constant occupé par leurs orifices. Cette pathogénie est celle qui a été exposée dans le travail récent de Kostanecki et Mielecki[1]. Elle est applicable à la plupart des fistules latérales du cou, mais non à la totalité de ces malformations. Déjà, en effet, nous avons signalé ces faits, rares à la vérité, dans lesquels la fistule siège dans la région sus-hyoïdienne et est en communication avec l'oreille; de pareilles fistules appartiennent, non à la deuxième fente, mais bien à la première fente branchiale. C'est à la première fente que répondent l'oreille externe, la trompe d'Eustache et la cavité de l'oreille moyenne.

Kœnig, dans son travail, pense aussi que la théorie de Kostanecki et Mielecki n'est pas applicable à tous les faits. Il en donne comme preuve les deux exemples suivants : 1° Un homme de vingt-neuf ans portait, depuis sa naissance, un orifice fistuleux à un travers de doigt au-dessous de l'angle du maxillaire inférieur

1. Kostanecki et Mielecki, Die angeborenen Kiemenfisteln des Menschen, *Archiv. de Virchow*, Band 120 und 121, 1890.

droit, donnant issue de temps en temps à du pus et à des poils, un deuxième orifice dans le pavillon de l'oreille, entre le tragus et l'antitragus. L'extirpation montra que le trajet était intimement fusionné avec le ventre postérieur du digastrique, et passait en arrière du nerf facial; en haut et en dehors, ce trajet s'élargissait en entonnoir et devenait cartilagineux.

Le trajet est composé de deux parties différentes : la partie externe, dilatée en entonnoir, possède un revêtement cutané et une paroi cartilagineuse, comme l'oreille externe. La partie interne a des parois minces, formées d'un tissu conjonctif fasciculé, avec un revêtement épidermique à cellules plates. Dans la partie externe, il y a des papilles, des poils, des glandes sébacées, en un mot, un revêtement dermoïde complet; sur une coupe parallèle à l'axe, on voit le revêtement dermoïde se continuer insensiblement avec le revêtement épithélial de la partie interne.

La partie externe du trajet répond évidemment à la première fente branchiale, la partie interne à la seconde; la communication entre les deux, dit l'auteur, a dû s'établir à travers le deuxième arc branchial.

2° Le second fait de Kœnig est relatif à une femme de vingt-neuf ans, portant une fistule de la partie latérale gauche du cou, dont l'orifice siégeait à moitié chemin entre la ligne médiane et le bord antérieur du sterno-mastoïdien, à la hauteur du cartilage thyroïde. Le trajet se dirigeait en bas vers la ligne médiane. Il aboutissait vers la corne inférieure du cartilage thyroïde; il en sortit pendant la dissection quelques bulles d'air. La paroi interne était tapissée d'épithélium pavimenteux. Pour Kœnig, il s'agit là d'une fistule de la troisième fente branchiale, communiquant avec le larynx.

Quoi qu'il en soit de ce dernier fait, qui nous ramènerait à la division ancienne en fistules pharyngiennes et fistules trachéales, il est bien évident que l'existence des fentes branchiales ne saurait expliquer la production des fistules médianes du cou. Sur la ligne médiane, en effet, les fentes branchiales n'existent plus; elles sont réunies, d'un côté à l'autre, par une substance qui constitue le champ mésoblastique, espace triangulaire à base inférieure, aux dépens duquel se développent la base de la langue, l'épiglotte et le corps thyroïde.

C'est dans l'existence du canal thyro-glosse, bien étudié par His [1],

1. His, Der Tractus thyreoglossus und seine Beziehungen zum Zungenbein, *Archiv für anat. und Phys.*; *Abtheilung für Anat.*, S. 26, 1891.

qu'on trouve l'explication des fistules médianes du cou. Il existe, au début de la vie embryonnaire, une communication épithéliale entre la cavité buccale et la substance du corps thyroïde. Le conduit lingual allant du *foramen cæcum* à la région de l'os hyoïde, forme la partie supérieure de ce cordon épithélial; de là, part le conduit thyroïdien qui le continue. Mais déjà, de très bonne heure, la continuité de ce canal est interrompue. Dès que le corps de l'os hyoïde est formé, le conduit lingual existe seul; et, au-dessous de lui, on trouve seulement quelques îlots disséminés d'épithélium, qui sont la trace du canal primitif. Si le conduit persiste dans toute sa longueur, on conçoit la possibilité d'une fistule allant de la bouche à la peau.

Cette pathogénie est généralement adoptée à l'heure actuelle, et l'on s'accorde à voir dans la persistance du conduit thyro-glosse l'origine des fistules médianes du cou. Marshall [1] en a donné la démonstration; sur le cadavre d'un enfant ayant succombé accidentellement à la diphthérie, il a pu montrer la disposition identique de cette fistule médiane du cou et du canal embryonnaire. La même explication est applicable, comme nous le verrons, aux kystes de la ligne médiane du cou.

Un point sur lequel a particulièrement insisté Kœnig, c'est l'existence dans ces fistules de conduits multiples. Sur ses neuf observations, une fois seulement il y avait un conduit unique. Très souvent il existait deux conduits, plus rarement trois ou quatre; dans trois cas, ils étaient si nombreux qu'il en résultait une apparence glandulaire. L'explication de ce fait a été donnée par le travail de Durham [2]; il a montré qu'à partir de l'os hyoïde, le conduit thyroïdien présente une bifurcation; quelquefois même il se divise subitement en plusieurs branches.

Le revêtement des parois est formé, dans les parties les plus rapprochées de la cavité buccale, par un épithélium pavimenteux; au contraire, entre l'os hyoïde et la peau, c'est un épithélium cylindrique à cils vibratiles.

Comme type de fistule cervicale médiane, nous citerons le fait suivant observé chez un jeune homme par Bland Sutton [3]. Au

1. Marshall, Thyreo-glossal ductor canal of His, *Journ. of anat. and Phys.*, 1892, p. 94.
2. Durham, On persistence of thyreo-glossal duct, *Med. chirur. Transact.*, 1894, vol. 77, p. 715.
3. Bland Sutton, Fistule cervicale médiane chez un jeune homme; *The Lancet*, 9 novembre 1895, p. 1161.

tiers inférieur du cou, la peau présente une cicatrice déprimée et ridée, à la partie supérieure de laquelle existe une ouverture arrondie, d'où s'échappe du mucus. Un stylet introduit chemine facilement de bas en haut sous la peau pour s'arrêter au bord inférieur de l'os hyoïde. Au dire des parents, la fistule serait apparue à l'âge de trois ans.

Depuis deux ans, elle donne écoulement à du mucus abondant, et le malade en est tellement gêné qu'il demande une opération. Bland Sutton disséqua le conduit jusqu'à l'os hyoïde, où il se divisait en deux branches, l'une se terminant en cul-de-sac, l'autre passant sous l'os hyoïde, et venant s'ouvrir dans la membrane thyro-hyoïdienne. La paroi était tapissée d'épithélium cylindrique vibratile. Çà et là, il y avait des acini isolés tapissés d'épithélium.

En résumé donc, il y a lieu d'admettre pour les fistules congénitales du cou une double pathogénie. Les fistules latérales se rapportent au défaut d'occlusion des fentes branchiales, tandis que les fistules médianes ont leur source dans la persistance des débris du conduit thyréo-glosse.

Une notion étiologique d'un grand intérêt, c'est celle de l'hérédité. Parmi les onze observations d'Ascherson, la plus intéressante est la neuvième, dans laquelle on rencontre huit cas de fistules congénitales du cou dans la même famille. Une femme atteinte d'une fistule cervicale avait eu deux filles présentant la même anomalie. Ces deux filles avaient à leur tour donné le jour à quatre filles et à un garçon également atteints de fistule cervicale. Les deux sexes paraissent être atteints avec une fréquence égale.

Symptômes. — Déjà, nous avons, chemin faisant, énuméré les principaux symptômes liés à la présence des fistules congénitales du cou. Nous les résumerons ici brièvement. Il existe, en un point de la région cervicale, un orifice donnant passage à des mucosités, plus ou moins chargées de pus. Assez souvent la sécrétion augmente à certains moments, par exemple, à la puberté et pendant la menstruation; en même temps, les caractères du liquide se modifient, il devient plus purulent, on l'a vu même être teinté de sang. Nous avons signalé la possibilité, dans les fistules latérales, de l'introduction d'aliments, déterminant des accidents de suffocation, de même aussi, les troubles respiratoires survenant pendant l'exploration, d'où l'idée de fistule trachéale. Dans les fistules médianes du cou, les accidents sont généralement moins marqués que dans les fistules latérales d'origine branchiale. Tout se borne souvent à

l'incommodité qui résulte de l'écoulement d'une quantité plus ou moins considérable de liquide. Parfois cependant, il y a quelques troubles de la phonation et de la déglutition. Nous citerons, à cet égard, le cas d'une jeune fille de seize ans que nous avons pu observer en 1883, à l'hôpital Saint-Louis, alors que nous étions chargé du service de M. Le Dentu. Elle s'était aperçue, deux ans auparavant, de l'existence, sur la ligne médiane du cou, de deux petits boutons douloureux qui siégeaient dans l'épaisseur de la peau, la gênaient pour avaler et devenaient plus gros de jour en jour. Au moment où nous avons examiné cette jeune fille, il existait, sur la ligne médiane du cou, immédiatement au-dessus du cartilage thyroïde, un bourgeon charnu, percé, à son sommet, d'un petit orifice par lequel sortait un peu de liquide. Si l'on prend ce bourgeon entre les doigts, on sent qu'il se continue dans la profondeur sous la forme d'un petit cordon arrondi, du volume d'une plume de corbeau, et remonte ainsi jusqu'à l'os hyoïde, sous lequel il s'insinue; le stylet pénètre dans le trajet à une profondeur d'un centimètre environ. Cette malade fut débarrassée de sa fistule par l'excision complète de l'orifice anormal et du trajet qui lui faisait suite, jusqu'au niveau de son point d'implantation sur l'os hyoïde.

On remarquera dans cette observation une particularité souvent notée dans les faits analogues, à savoir que la fistule n'a pas fait son apparition au moment même de la naissance chez cette jeune fille, mais seulement à l'époque de la puberté. Un autre fait très habituel, c'est l'existence de phénomènes de rétention donnant naissance à une petite tumeur kystique. Inversement, dans bon nombre de cas, c'est le kyste qui a été l'accident initial, puis, à un moment donné, il s'est enflammé, et s'est transformé en abcès dont la rupture a été l'origine de la fistule persistante. On peut dire que, sur la ligne médiane du cou, kystes et fistules sont deux modalités, deux expressions symptomatiques d'une même malformation, savoir la persistance anormale des débris épithéliaux du conduit thyro-glosse. Voici, par exemple, l'observation d'un petit garçon de deux ans et demi que nous avons pu recueillir à notre consultation : il existe chez lui, sur la ligne médiane du cou, dans la région sous-hyoïdienne, un orifice fistuleux légèrement déprimé, au niveau duquel la peau présente une coloration violacée. A ce trajet fistuleux fait suite, dans la profondeur, un cordon induré qui se dirige vers la face postérieure de l'os hyoïde. La tante de l'en-

fant, qui nous le présente, nous dit que de temps en temps l'orifice se ferme, et qu'alors il se produit en arrière une petite tumeur. Le même fait est noté dans l'observation d'un jeune homme de dix-sept ans que nous avons opéré dans notre service des Enfants-Assistés. Chez lui, il existait une fistule siégeant au niveau de la région thyroïdienne, sur la ligne médiane du cou, en communication avec une petite tumeur siégeant un peu au-dessus de l'espace thyro-hyoïdien. Cette tumeur est mobile; mais on sent, vers la partie postérieure et supérieure, un prolongement dont il est difficile d'indiquer les rapports. Au niveau même de la tumeur, se voit une cicatrice transversale, trace de deux incisions faites antérieurement par un médecin, et, au-dessous, l'orifice du trajet fistuleux adhérant aux parties sous-jacentes, et laissant écouler un liquide muco-purulent. A intervalles variables, l'orifice se bouche et la tumeur grossit très notablement. Elle a fait son apparition, chez ce jeune homme de dix-sept ans, il y a un an et demi; ainsi donc, ce qui est congénital, c'est la persistance des débris épithéliaux du conduit thyro-glosse. Ces débris restent à l'état latent dans la profondeur des tissus jusqu'au moment de la puberté; souvent, à ce moment, ils se développent, donnant naissance à une petite tumeur kystique, qui, elle-même, venant à s'enflammer, est l'origine du conduit fistuleux.

Avant qu'on connût l'existence du conduit thyro-glosse, rien n'était plus obscur que l'origine de ces abcès siégeant au devant du larynx ou de la membrane thyro-hyoïdienne. On s'ingéniait à en chercher l'origine, soit dans l'existence d'une bourse séreuse pré-laryngée (Boyer, Malgaigne), soit d'une bourse séreuse siégeant profondément au devant de la membrane thyro-hyoïdienne, et remontant jusque derrière l'os hyoïde (Nélaton). La notion des débris épithéliaux du conduit thyro-glosse donne aujourd'hui l'interprétation satisfaisante de tous les faits observés.

Traitement. — Bien que l'existence des fistules congénitales du cou ne présente pas de gravité, et peut-être même à cause de cette absence d'un pronostic sérieux, le traitement ne laisse pas que d'être assez délicat. On est exposé à employer en effet des moyens trop dangereux, ou du moins, qui sont hors de proportion avec les phénomènes accusés par les malades. En ce qui concerne les fistules latérales, fistules d'origine branchiale, on ne peut guère avoir recours aux injections irritantes (teinture d'iode, nitrate d'argent), dans la crainte de déterminer une inflammation dangereuse, ou

même la pénétration des liquides caustiques dans le pharynx. L'électrolyse, dont l'emploi a été conseillé par Le Fort, paraît d'un maniement plus facile; mais il faut bien reconnaître que, vu la profondeur et l'anfractuosité du trajet, souvent on ne pourra l'appliquer à toute l'étendue des parois, et, par suite, on ne pourra obtenir une guérison définitive. Reste donc comme moyen radical l'extirpation complète des parois; c'est elle qu'a conseillée Sarrazin. Et même, pour se mettre à l'abri des fausses routes, pour ne pas léser les organes importants avec lesquels le conduit fistuleux est en rapport, et ne pas laisser subsister dans la profondeur quelques débris épithéliaux qui reproduiraient la lésion primitive, on a donné le conseil de faire la dissection sur un conducteur, c'est-à-dire en introduisant dans le trajet fistuleux un stylet fin ou une bougie, qui guide le bistouri. Sans doute, faite avec ces précautions, l'opération peut ne pas présenter de gravité, elle a cependant, dans le cas de fistules complètes, l'inconvénient de créer une plaie qui est en communication avec le pharynx, et qui, par conséquent, est susceptible de s'infecter. En laissant de côté même toute considération relative à la gravité du pronostic, il ne faut pas perdre de vue que le trajet fistuleux est extrêmement oblique et qu'il occupe souvent toute la hauteur de la région cervicale. On n'obtiendra donc la guérison qu'au prix d'une cicatrice extrêmement étendue. Qu'il s'agisse d'un homme dont la fistule suppure assez abondamment pour lui occasionner des douleurs et pour le gêner dans son travail, le guérir, au prix même d'une cicatrice très étendue, n'aura pas grand inconvénient. Il en va tout autrement, s'il s'agit d'une jeune femme. Faire chez elle une longue incision, occupant toute la hauteur de la région cervicale, ce serait souvent un remède pire que le mal. On comprend donc que, dans certains cas où l'orifice fistuleux est très petit, où la quantité de liquide sécrétée est insignifiante et ne cause pas à la malade de gêne sérieuse, il vaudra mieux s'abstenir de toute intervention.

Les mêmes considérations ne sont nullement applicables aux fistules de la région médiane du cou. Ici les alternatives répétées de rétention et de sécrétion, les poussées inflammatoires, constituent toujours un inconvénient sérieux. D'autre part, l'absence de communication avec le pharynx, la brièveté du trajet fistuleux, font que l'opération est exempte de gravité. On devra donc toujours intervenir, et le seul mode d'intervention qui convienne,

c'est l'extirpation complète des parois du trajet fistuleux. Il est souvent très difficile de poursuivre jusque dans la profondeur des tissus les prolongements épithéliaux ; aussi fera-t-on bien d'observer les précautions qui ont été conseillées dans l'ablation des fistules branchiales, c'est-à-dire d'introduire dans l'intérieur du trajet un fin stylet ou une petite bougie. Quelque précaution que l'on prenne, souvent il arrive que l'extirpation reste incomplète, et plusieurs fois déjà, pour notre part, nous avons observé des récidives à la suite de cette petite opération. C'est surtout dans les parties profondes, là où la fistule est en rapport avec la face interne de l'os hyoïde, qu'il est difficile de pratiquer une extirpation complète. Aussi fera-t-on bien, pour peu que ce prolongement sous-hyoïdien soit un peu considérable, d'imiter la conduite qui a été conseillée par Schlange[1], c'est-à-dire de réséquer une portion du corps de l'os hyoïde. Kœnig, dans son travail, dit avoir été obligé cinq fois de réséquer ainsi un fragment de l'os hyoïde, en connexion étroite avec la fistule.

II. — KYSTES CONGÉNITAUX DE LA TÊTE ET DU COU

L'extrémité céphalique et la région cervicale sont remarquables par la présence d'un très grand nombre de kystes congénitaux. De ces kystes, les uns sont en rapport avec le mode particulier de développement de la région ; ils s'expliquent par la présence des fentes branchiales, et sont à rapprocher des fistules congénitales du cou. Les autres, les kystes séreux congénitaux du cou, sont de véritables néoplasmes dont l'étude du développement ne saurait donner une interprétation satisfaisante.

Nous étudierons successivement ces deux variétés de kystes.

1° KYSTES D'ORIGINE BRANCHIALE

On peut les rencontrer au crâne, à la face et à la région cervicale, c'est-à-dire dans le territoire de l'arc postérieur des vertèbres crâniennes, aussi bien que dans le territoire de l'arc antérieur des mêmes vertèbres ; et, à la région cervicale, sur le trajet des fentes branchiales. On s'accorde, en effet, aujourd'hui à voir dans l'in-

1. Schlange, *Verhandlungen der Deutschen Gesellschaft für Chirur.*, 1893, t. II, p. 215.

clusion d'un bourgeon ectodermique dans la profondeur des tissus l'origine de ces productions kystiques. Les fentes ou fissures qui séparent entre eux les différents bourgeons dont la coalescence va fournir au développement de la tête et du cou, sont tapissées d'épithélium qui doit disparaître quand les bourgeons voisins arrivent à se souder. Qu'en un point cet épithélium persiste, il pourra être enfoui dans la profondeur des tissus après la soudure de la fente branchiale, et, continuant à se développer, il deviendra le point de départ d'un kyste. Cette théorie, généralement adoptée aujourd'hui, a été formulée pour la première fois par Verneuil[1]. Déjà en 1852, il émettait, devant la Société anatomique, l'opinion que les kystes dermoïdes des sourcils et du pourtour de l'orbite se développent aux dépens du revêtement cutané qui tapisse chez l'embryon la fente fronto-maxillaire. Plus tard, il étendit cette explication aux kystes dermoïdes du plancher de la bouche (thèse de Landetta, 1862), et à ceux de la joue (thèse de Cusset, 1877). Dès 1855, dans son mémoire sur l'inclusion scrotale et testiculaire, il admettait la formation accidentelle des kystes dermoïdes, en divers points du corps, aux dépens de plicatures de la peau. C'est donc bien à lui qu'appartient la théorie du développement des kystes dermoïdes par enclavement. Dans leur excellent *Traité des kystes congénitaux*, MM. Lannelongue et Achard[2] ont bien démontré que Remak, auquel on attribue souvent en Allemagne la priorité, n'a pas traité du développement des kystes dermoïdes, et que Roser, également cité à propos du développement des kystes du cou, est postérieur à Verneuil.

Étant donnée cette pathogénie, on comprend qu'on puisse rencontrer des kystes dermoïdes dans tous les points où il existe des fissures pendant la période du développement; et cela aussi bien dans le territoire de l'arc postérieur des vertèbres crâniennes, comme s'est attaché à le démontrer M. Lannelongue, que dans le territoire de l'arc antérieur des vertèbres crâniennes et cervicales.

A. — *Kystes dermoïdes de la région crânienne.*

Au crâne, les kystes des régions latérales constituent des raretés extrêmes; c'est presque toujours sur la ligne médiane que siègent les kystes dermoïdes. On peut les rapporter à trois points princi-

1. *Bulletin de la Société anatomique*, 27e année, août 1852, p. 300.
2. Lannelongue et Achard, *Traité des kystes congénitaux*, Paris, 1886.

paux : *a*, à la région de la glabelle et du dos du nez; *b*, à la fontanelle antérieure ou bregma; *c*, à la protubérance occipitale externe ou inion.

a. Kystes de la glabelle et du dos du nez. — Ces kystes siègent sur la ligne médiane entre les deux sourcils, sur la face dorsale du nez; ils ont ceci de particulier qu'ils existent le plus souvent à l'état fistuleux. Laurence a cité une petite tumeur congénitale siégeant sur la voûte du nez, et pourvue d'un orifice externe donnant issue à une matière grasse. Cruveilhier a vu une petite fille de neuf ans, portant, à la partie moyenne du nez, un petit pertuis dans lequel un stylet s'engageait à la profondeur d'un pouce. M. Lannelongue a pu en réunir dix observations, dont trois sont relatives à des faits personnels.

b. Kystes de la fontanelle antérieure ou bregma. — Beaucoup plus importants sont les kystes siégeant au niveau de la fontanelle antérieure ou kystes bregmatiques. Dans leur *Traité des affections congénitales*, MM. Lannelongue et Ménard ont pu en réunir dix-neuf observations. Bien qu'ils aient été observés à des âges très différents, et même à un âge très avancé (soixante et onze ans dans l'observation de Picard), cependant les commémoratifs permettent en général de faire remonter leur apparition aux premiers moments qui ont suivi la naissance. Parfois ils sont restés longtemps d'un très petit volume, et n'ont présenté une évolution active qu'au moment de la puberté, ou même beaucoup plus tard, comme chez le malade de M. Heurtaux, où la tumeur n'a pris un développement rapide que vers l'âge de trente ans. De forme arrondie, reposant directement sur la fontanelle antérieure, sans pédicule, ces kystes ont pu parfois présenter de la transparence; mais ce n'est pas là un signe sur lequel on puisse compter pour le diagnostic. Le fait de leur origine congénitale pourrait les faire confondre avec une méningocèle; mais il est à noter que ces kystes sont complètement irréductibles, et d'ailleurs les méningocèles sont fort rares au niveau de la fontanelle antérieure. Il est à noter encore que la compression exercée au niveau des kystes de la fontanelle antérieure ne détermine aucun trouble cérébral. Un fait qui serait de nature à rendre encore beaucoup plus malaisé le diagnostic, c'est la présence de battements qui a été signalée parfois dans les premiers temps qui ont suivi la naissance; mais ce ne sont pas là des battements qui appartiennent en propre à la tumeur, c'est un simple soulèvement qui s'exerce à travers la fon-

tanelle antérieure et qui disparaît lorsque celle-ci est oblitérée. Le seul traitement qui convienne à ces kystes, c'est l'extirpation; mais il est une circonstance sur laquelle on ne saurait trop appeler l'attention. Parfois, l'ossification reste incomplète, et, dans une certaine étendue, le kyste repose directement sur la dure-mère, c'est ce qui existait dans le cas de M. Heurtaux que nous avons pu observer; on devra donc redoubler de précautions

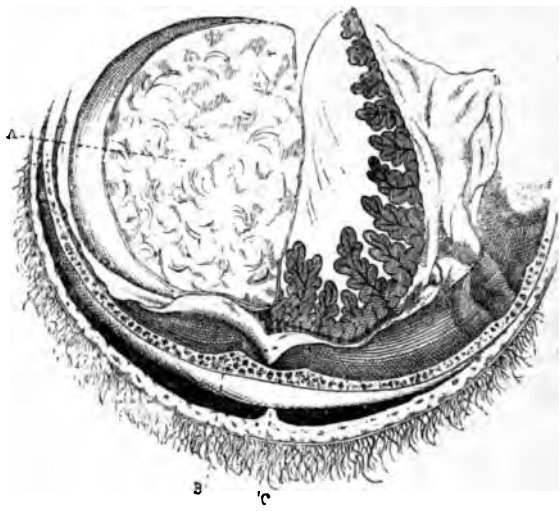

Fig. 67. — Kyste dermoïde endo-crânien (Lannelongue); A. kyste dermoïde; B, occipital; C, pédicule médian qui relie le kyste endo-crânien aux os, et l'occipital au cuir chevelu.

dans la dissection quand on approche du point par lequel le kyste repose sur la paroi crânienne.

c. Kystes de l'inion. — Au niveau de la région de la protubérance occipitale externe ou inion, on rencontre également des exemples de kystes dermoïdes; mais ici, il y a ceci de particulier qu'il s'agit de kystes situés dans l'intérieur même de la cavité crânienne. Ces tumeurs siègent dans les fosses cérébelleuses, au voisinage du pressoir d'Hérophile; dans un fait recueilli à l'hôpital Trousseau, M. Lannelongue a pu constater l'existence d'un pédicule fibreux reliant le kyste à l'occipital; d'autre part, un second lien fibreux s'étendait de l'occipital à la peau. C'est là la preuve anatomique de l'enclavement ectodermique, qui est le point de départ de la formation de ces kystes.

Dans ces dernières années, MM. Tillaux et Walther ont commu-

niqué au Congrès français de chirurgie un exemple très intéressant de ces kystes dermoïdes de l'inion. Ce qui est particulièrement remarquable dans ce cas, c'est que le kyste était à la fois extra et intracrânien. Il s'agissait d'un homme de trente-quatre ans, qui, jusqu'à l'âge de vingt-six ans, avait toujours joui d'une santé parfaite; à ce moment, il vit apparaître, au niveau de l'occipital, une petite tumeur qui fut prise pour un kyste sébacé vulgaire. « En 1889, il ressentit quelques douleurs au niveau de cette tumeur, mais ce fut seulement l'année suivante qu'il accusa des troubles nerveux vraiment caractérisés, tels que fourmillements du bras, fourmillements douloureux dans la langue, absence de mémoire, etc. Il fut opéré en province dans le courant de l'année 1888; on constata une communication avec une poche intérieure et l'on n'alla pas plus loin. Il en résulta la formation d'une fistule persistante et les troubles nerveux ne furent en rien améliorés. » Le malade fut opéré par M. Walther; lorsqu'on eut agrandi l'orifice osseux, on trouva une poche intra-crânienne, du volume d'un œuf de poule, adhérente à la dure-mère et confondue entièrement avec elle. Elle renfermait un tube à drainage oublié lors de la précédente intervention. En raison des adhérences, on ne put détruire complètement la paroi kystique; mais il se produisit un retrait graduel, et le malade guérit complètement[1].

B. — *Kystes dermoïdes de la face.*

Les différents exemples de kystes dermoïdes de la région crânienne que nous venons de passer en revue constituent en définitive de véritables raretés pathologiques. Il n'en est pas de même des kystes dermoïdes de la face, et, en particulier, de ceux du pourtour de l'orbite, dont la clinique nous offre à chaque instant des exemples.

Kystes de la queue du sourcil. — Les plus fréquents parmi les kystes dermoïdes de la face sont ceux de la queue du sourcil. Ils forment en ce point un relief plus ou moins marqué au-dessous des téguments; ils peuvent du reste occuper un siège variable; parfois, ils sont situés un peu plus en dedans vers le milieu de la région sourcilière, ou plus en dehors, dans la région temporale. Quel que soit leur siège exact, ce qui les caractérise, c'est leur

1. Tillaux, Kyste dermoïde de l'inion, *Congrès français de chirurgie*, 1893, p. 787.

rapport intime avec l'os sous-jacent; ils glissent facilement sur la peau, mais ils ont toujours au contraire des connexions intimes avec les parties osseuses; parfois, contournant le rebord de l'orbite, ils pénètrent dans l'intérieur de la cavité orbitaire. C'est ce qui existait chez le jeune homme porteur du kyste dont nous donnons ici le dessin, et que nous avons opéré autrefois à l'hôpital Necker. Ce qui distingue ces kystes des kystes sébacés, par exemple, c'est leur indépendance de la peau et leurs connexions intimes avec l'os sous-jacent. Dans les kystes sébacés, au contraire, la tumeur fait corps avec la partie profonde de la peau, qui ne peut en être isolée; parfois même on aperçoit, à la face externe de la peau, un point

Fig. 68. — Kyste dermoïde de la queue du sourcil (Kirmisson).

noirâtre qui correspond à l'orifice de la glande sébacée dont l'oblitération est devenue le point de départ du kyste. Ces tumeurs n'ont pas non plus la lobulation caractéristique du lipome. Un de leurs caractères sur lequel a insisté Kocher, c'est la malléabilité; il arrive en effet, quand la tumeur n'est pas trop tendue, qu'on puisse la presser entre les doigts, la modeler pour ainsi dire, en lui faisant prendre la forme que l'on désire [1].

Bien que ces tumeurs soient d'origine congénitale, souvent elles conservent pendant toute la durée de l'enfance un très petit volume, et ne font leur apparition qu'au moment de la puberté. Cependant, j'ai pu en observer des exemples à la policlinique des Enfants-Assistés, sur des enfants de trois semaines, de cinq mois, de deux ans et de six ans. Mais, le plus souvent, les choses se passent comme chez notre malade de Necker, qui avait dix-neuf ans au moment où je l'opérai, en 1885. La tumeur, du volume d'une noix, siégeait au niveau de la moitié externe de la région sourci-

1. Streit, *Centralb. für Chirur.*, 1887, n° 44, p. 809.

lière du côté gauche. Parfaitement régulière, arrondie, partout mobile sur la peau, elle était adhérente aux parties profondes. Tout autour d'elle existe un bourrelet osseux, manifeste à la partie externe, moins marqué à la partie supérieure et interne, analogue au bourrelet osseux du céphalématome. Le début remonte à l'âge de quatre ans; depuis lors, la tumeur a constamment progressé, et elle a atteint son volume actuel depuis trois ans.

Le 13 octobre 1885, je fis l'extirpation de cette tumeur, qui s'était créé une loge dans le rebord orbitaire, et même dans la paroi supérieure de l'orbite. La guérison eut lieu sans incident. Notre collègue, M. de Gennes, qui était alors chef de laboratoire à l'hôpital Necker, en fit l'examen histologique. Je reproduis ici la note qu'il a bien voulu me remettre à ce sujet.

Une coupe perpendiculaire au grand axe du kyste et comprenant toute son épaisseur, montre les détails suivants : à un faible grossissement, on distingue tout d'abord, à la superficie du kyste, un revêtement cutané complet; puis, au-dessous, une couche de tissu conjonctif au milieu de laquelle on voit quelques vaisseaux remplis de sang, et, tout à fait à la face profonde, une épaisse couche de fibrine formée de faisceaux épais et réfringents au milieu desquels se trouvent de nombreux globules sanguins.

Dans les points où la paroi kystique était rouge à l'œil nu, on ne retrouve pas d'autres éléments que ceux que nous venons de décrire; mais, dans les parties blanchâtres, il existe une couche épaisse de cellules épithéliales, les unes desquamées, tombant dans la cavité du kyste, les autres formant une couche continue qui revêt la face interne de ce kyste.

Si nous examinons la coupe à un plus fort grossissement (objectif 6 de Verick), nous relevons les détails suivants : la couche cutanée que nous avons déjà signalée se dessine très nettement, avec toutes ses couches successives, cellules cornées en partie desquamées et corps muqueux de Malpighi; dans le tissu cellulaire sous-jacent se voient quelques glandes sébacées. On remarque aussi des papilles parfaitement développées. La couche épithéliale, comme nous l'avons déjà dit, manque en quelques points. Elle est composée de grosses cellules d'épithélium pavimenteux, les unes contenant un seul noyau; les autres en renfermant deux. Au milieu de cette couche épithéliale, on remarque par places quelques fragments de poil. Disons enfin qu'on voit, au niveau de la face cavitaire de la paroi kystique, et même dans

l'épaisseur de cette paroi, un grand nombre de gouttelettes graisseuses.

J'ai reproduit ici l'examen histologique de cette tumeur, parce qu'il nous présente un tableau exact de ce qu'on trouve dans la paroi des kystes dermoïdes. Il est toutefois une particularité de l'étude histologique de ces kystes sur laquelle M. Nicaise a autrefois appelé l'attention.

Il arrive que, sur certains d'entre eux, la paroi ne présente pas dans toute son étendue un revêtement épidermique; M. Nicaise en conclut qu'il n'y a pas toujours, au début, enclavement d'un sac épidermique complet, mais seulement d'un lambeau épidermique, et que le kyste se constitue à l'état complet par l'enkystement du tissu cellulaire voisin.

Il est assez exceptionnel de voir ces kystes présenter un contenu huileux; le fait est fréquent, au contraire, pour les kystes de l'angle interne de l'orbite. Parfois le kyste a subi la transformation calcaire; on a même rencontré, dans un cas de M. Trélat, un noyau osseux dans l'intérieur de la poche.

Kystes de l'angle interne a l'orbite. — Ils occupent généralement le grand angle de l'œil, situés au-dessus de la commissure interne des paupières; mais ils peuvent, dans quelques cas, descendre plus bas, empiétant sur la commissure et même se prolongeant dans l'épaisseur de la paupière inférieure. Aussi M. Verneuil [1], dans sa communication à la Société de chirurgie, leur a-t-il donné le nom de *kystes prélacrymaux*. On comprend que, dans ces cas, il puisse y avoir lieu d'établir le diagnostic entre ces kystes et la tumeur lacrymale. Broca [2] a pratiqué l'ablation d'un de ces kystes situé au-dessous de la paupière inférieure, au niveau de la partie moyenne du rebord orbitaire; un pédicule reliant ce kyste à l'unguis démontrait bien sa véritable origine. Ce qui caractérise en effet les kystes du grand angle de l'œil, comme ceux de la queue du sourcil, c'est leurs connexions intimes avec l'os sous jacent. Mais la particularité qui leur est propre, c'est de présenter très souvent un contenu huileux. Depuis la communication de M. Verneuil, on a cité bon nombre de cas semblables; néanmoins les kystes de l'angle interne de l'œil sont beaucoup moins fréquents que ceux de la queue du sourcil.

Pour notre part, nous avons eu, une seule fois, aux Enfants-

1. Verneuil, *Bull. et mém. de la Soc. de chir.*, 1877, t. III, p. 1.
2. Broca, *Gazette des Hôpitaux*, 1874, p. 242.

Assistés, l'occasion d'enlever un kyste dermoïde de l'angle interne de l'œil gauche chez un garçon d'un an. Le contenu des kystes huileux tache le papier à la façon de l'huile; il est susceptible de se figer sous l'influence du froid.

Il existe encore des kystes profondément situés dans la cavité orbitaire et accompagnés le plus souvent de microphtalmie ou d'anophtalmie; mais la pathogénie de ces kystes est liée au mode de développement du globe oculaire; elle s'écarte, par conséquent, des kystes dermoïdes proprement dits; nous ne ferons ici que les signaler.

A la face, les kystes dermoïdes sont beaucoup plus rares qu'au pourtour de l'orbite. Cependant il en est qui, par leur siège, répondent au trajet de la fente intermaxillaire. Cette fente se dirige obliquement de la commissure buccale vers la partie moyenne de l'arcade zygomatique, en décrivant une courbe à concavité supérieure. Chez une dame de vingt-quatre ans, M. Verneuil a rencontré un kyste situé au-dessous de l'arcade zygomatique. On crut d'abord à un abcès ossifluent; mais l'incision donna issue à une mèche de cheveux. Dès lors, la tumeur fut extirpée en totalité, et la malade guérit. La masse extirpée se composait d'un kyste principal à paroi distincte, revêtue d'un épithélium pavimenteux, et de petits kystes. Le grand kyste renfermait de la matière caséeuse avec des poils follets; les petits kystes étaient remplis d'un liquide muqueux [1].

M. Lannelongue a eu l'occasion d'observer trois cas de kystes intermaxillaires, situés sur différents points du trajet de la fente intermaxillaire : l'un, à la partie antérieure de la joue, à un centimètre et demi en arrière de la commissure buccale; un autre, près du bord antérieur du masséter, le troisième à la surface de ce muscle.

C. — *Kystes dermoïdes du cou.*

La première fente branchiale répondant à la région de l'oreille, on ne doit pas s'étonner de rencontrer en ce point des kystes dermoïdes. C'est le plus souvent en arrière du pavillon de l'oreille, dans le sillon auriculo-temporal, qu'on les a rencontrés. Tel est, par exemple, le fait suivant de Gillette [2], rencontré chez une femme de

1. Lannelongue et Ménard. *Affections congénitales*, p. 125.
2. Gillette, *Bull. et mém. de la Soc. de chir.*, t. VIII, p. 560, 1881.

trente ans, qui portait un kyste à contenu huileux dans le sillon auriculo-mastoïdien. La tumeur avait fait son apparition depuis quinze ou vingt ans et avait atteint le volume d'un œuf de pigeon ; une ponction donna issue à un liquide ayant tous les caractères de l'huile d'olive, qui se prit en masse par le refroidissement. Il n'est pas rare non plus de voir le kyste se développer dans la région parotidienne. J'ai observé autrefois à l'hôpital Cochin, dans le service de Desprès, un jeune homme qui portait un kyste dermoïde de la région parotidienne du côté droit. Dans tous les points de la région cervicale, on peut trouver des kystes d'origine branchiale. Les uns possèdent une paroi dermoïde ; les autres sont des kystes mucoïdes.

A la région sus-hyoïdienne, les kystes dermoïdes forment des tumeurs qui dessinent parfois un relief marqué du côté du plancher de la bouche et peuvent être confondues avec les diverses variétés de grenouillette. Connues depuis longtemps, ces tumeurs ont spécialement attiré l'attention des chirurgiens dans ces dernières années. M. Gérard Marchant[1] leur a consacré un travail spécial ; des exemples en ont été publiés par MM. Reclus[2], Guinard[3], Schmitt[4]. Ils ont cela de commun avec toutes les autres variétés de kystes dermoïdes, que, bien qu'étant d'origine congénitale, ils ne deviennent généralement apparents qu'à l'époque de la puberté. Cependant M. Richet a pu en observer un exemple quelques jours après la naissance.

Ce qui les caractérise au point de vue anatomique, c'est la présence constante d'adhérences avec le squelette, soit au niveau des apophyses geni, soit au niveau du corps de l'os hyoïde. Elles constituent des tumeurs arrondies siégeant sur la ligne médiane, entre les muscles génio-glosses et génio-hyoïdiens, mais pouvant quelquefois se développer sur les parties latérales. Leur présence s'explique par un enclavement cutané qui se fait entre les extrémités antérieures des deux cartilages de Meckel, ou bien au niveau des fentes branchiales proprement dites, comme le prouve leur adhérence observée dans quelques cas avec le corps de l'os hyoïde.

La tumeur, comme nous venons de le dire, n'est pas toujours

1. Gérard Marchant, Note sur les Kystes dermoïdes du plancher buccal, *Bull. de la Soc. anat.*, Paris, 1886, p. 653.
2. Reclus, Des Kystes dermoïdes du plancher buccal, *Gaz. hebdom. de méd. et de chir.*, Paris, 1887, p. 75.
3. Guinard, Kyste dermoïde du plancher de la bouche, *Bull. de la Soc. anat.*, Paris, 1888, p. 184.
4. Schmitt, Kyste dermoïde sublingual, *Bull. et mém. de la Soc. de chir.*, Paris, 1891, p. 22.

rigoureusement médiane; parfois elle est développée latéralement. Quand elle présente un volume considérable, elle fait saillie non seulement du côté du plancher de la bouche, mais quelquefois aussi à la région sus-hyoïdienne. De consistance mollasse, pâteuse, elle garde parfois l'impression du doigt. Souvent elle est soulevée avec les parties molles du plancher de la bouche, pendant les mouvements de la déglutition. Quand elle atteint un volume considérable, elle peut devenir une gène dans les fonctions de la phonation et de la déglutition. La consistance spéciale de la tumeur, son siège, ses adhérences au squelette, permettront de la distinguer des autres tumeurs du plancher de la bouche.

A côté des kystes dermoïdes médians de la région sus-hyoïdienne, il existe dans la même région des kystes mucoïdes; M. Lannelongue en relève trois cas, dont un lui est personnel, un autre appartient à Verchère et Denucé, le troisième à Neumann. Le contenu de ces kystes était un liquide muqueux; la paroi était revêtue d'un épithélium cylindrique à cils vibratiles.

Mais ce n'est pas tout encore, et, outre les kystes dermoïdes et mucoïdes du plancher de la bouche, nous avons à signaler dans cette région l'existence de grenouillettes congénitales, tenant à l'oblitération du conduit de Wharton ou de la glande de Nühn. M. Guyon[1] a publié autrefois un exemple de grenouillette congénitale par oblitération du conduit de Wharton. Föderl[2] a rapporté dans les *Archives* de Langenbeck un cas de grenouillette congénitale de la glande de Nühn-Blandin. On remarquait, dans ce cas, chez un nouveau-né, une tumeur située exactement sur la ligne médiane de la langue qui prolabait hors de la bouche. Après incision de la paroi kystique, il s'écoula une grande quantité de liquide semblable à du blanc d'œuf. Le kyste, une fois revenu sur lui-même, parut situé à droite de la ligne médiane. Il présentait un cul-de-sac qui correspondait au canal sécréteur de la glande oblitérée. La paroi du kyste était tapissée d'un épithélium cylindrique. A propos d'un fait personnel qu'il a eu l'occasion d'observer à la Pitié, M. Guinard[3] a publié une note, dans laquelle il porte à huit le nombre des observations connues; on peut donc dire qu'il s'agit là d'un vice de conformation extrêmement rare.

1. Guyon, *Bull. de la Soc. de chir.*, 1866, p. 145.
2. Föderl, *Archives de Langenbeck*, t. XLIX, Heft 3.
3. Guinard, Grenouillette congénitale par imperforation du canal de Wharton; *Gaz. hebdom.*, 1888, p. 9.

Sur les parties latérales du cou, dans les régions sus et sous-hyoïdiennes, au niveau des fentes branchiales, on peut rencontrer des kystes dermoïdes, qui prennent parfois un grand volume et s'avancent jusqu'à la ligne médiane; parfois ils s'enfoncent profondément dans la région du cou, et viennent en contact des gros vaisseaux. Ils peuvent même être profondément situés, comme dans un cas opéré par A. Richard et rapporté autrefois à la Société anatomique par Legroux[1]. Il s'agissait d'un kyste dermoïde siégeant dans l'épaisseur du pilier antérieur droit du voile du palais chez un nouveau-né. Cette tumeur, du volume d'une petite pomme d'api, causait une grande gêne de la respiration. La paroi kystique renfermait quelques glandes sébacées et sudoripares, et aussi, des noyaux cartilagineux et osseux. M. Malherbe (de Nantes)[2] a communiqué à la Société de chirurgie un cas de kyste dermoïde de la région sous-maxillaire à contenu huileux.

A la région sous-hyoïdienne, les kystes dermoïdes suivent le trajet de la quatrième fente branchiale, sur le bord antérieur du sterno-mastoïdien; ils affectent des connexions intimes avec les gros vaisseaux du cou et adhèrent parfois à l'os hyoïde ou à l'apophyse styloïde. Une des particularités de leur histoire, c'est de présenter parfois une forme allongée, canaliculée; Larrey a signalé le fait pour la première fois, et a donné à cette variété le nom de *kyste canaliculé du cou*. Depuis lors, des faits semblables ont été rencontrés par M. Duplay et par M. Lannelongue. C'est du reste une remarque générale à faire à propos des kystes d'origine branchiale, qu'il n'y a pas de différence essentielle entre eux et les fistules de semblable origine. Souvent on peut voir, par le fait de l'oblitération de son orifice externe, la fistule se transformer en kyste, de même que l'inflammation et la suppuration d'une poche kystique ont souvent pour effet d'amener sa rupture et sa transformation en fistule permanente. Un point particulier de la région cervicale sur lequel on observe souvent cette transformation des fistules en kystes, et *vice versa*, c'est la région thyro-hyoïdienne. Il est en effet fréquent de rencontrer, soit au devant du cartilage thyroïde, soit au devant de la membrane thyro-hyoïdienne, des tumeurs kystiques, qui accompagnent le larynx et l'os hyoïde dans leurs mouvements d'ascension pendant la déglutition. Elles ont

1. Legroux, Hétérotopie fœtale à forme de Kyste dermoïde, *Bull. de la Soc. anat.*, 1867, p. 10.
2. Malherbe, *Bull. et mém. de la Soc. de chirur.*, 1878, t. IV, p. 258.

en outre pour caractère de remonter jusqu'à l'os hyoïde, à la face postérieure duquel elles adhèrent intimement. Avant que les recherches embryologiques modernes aient jeté du jour sur la pathogénie de toutes ces productions congénitales, les chirurgiens s'étaient ingéniés à trouver des explications qui pussent rendre compte des kystes et des fistules de la région thyro-hyoïdienne. Boyer en faisait des hygromas d'une bourse préthyroïdienne; mais pareille interprétation ne pouvait rendre compte de la présence d'épithélium à la face interne de la paroi kystique. Nélaton était plus près de la vérité, lorsqu'il pensa que certains de ces kystes étaient formés par l'ampliation d'un follicule sous-muqueux; il proposait pour eux le nom de grenouillette sous-hyoïdienne.

Au point de vue de la nature de l'épithélium tapissant la paroi interne de la poche, il y a lieu de diviser ces kystes en deux grandes variétés : les uns sont en effet de nature dermoïde; ils renferment un contenu mélicérique, parfois mélangé de poils; leur paroi est tapissée d'un épithélium pavimenteux. Les autres sont des kystes mucoïdes, renfermant un contenu muqueux, filant, et tapissés par un épithélium cylindrique, possédant parfois des cils vibratiles. La pathogénie des kystes dermoïdes ne présente aucune difficulté; ici, comme dans les autres régions du cou, ils sont de nature branchiale. Quant aux kystes mucoïdes, leur origine a été singulièrement éclairée par les recherches de His sur le canal thyro-glosse. C'est en effet à la persistance de ce canal, allant du corps thyroïde à la base de la langue, qu'il faut rapporter les kystes mucoïdes de la région thyro-hyoïdienne. En voici un exemple publié récemment par Hœckel (d'Iéna)[1]; il est relatif à une jeune fille de dix-huit ans qui portait, sur la ligne médiane du cou et un peu à droite de l'os hyoïde, un kyste qui allait en augmentant de volume depuis quatre ans. On voulut l'enlever, et on échoua; il resta une fistule persistante. Hœckel pratiqua l'extirpation de la tumeur, qui était du volume d'une noisette. Elle adhérait si fortement au génio-hyoïdien qu'il fallut réséquer avec elle une partie du muscle. La tumeur présentait deux cavités : l'une d'apparence muqueuse, tapissée de granulations, l'autre tapissée d'épithélium vibratile et remplie de mucus glaireux. Les parois contenaient dans du tissu conjonctif des follicules thyroïdiens.

Ainsi que nous l'avons déjà dit précédemment, ce qui caractérise

1. Hœckel (Iena), *Verhandlungen der deutschen Gesellschaft für Chirur.*, XXIII, Congress, 1894.

cette variété particulière de kystes, c'est la facilité avec laquelle ils s'enflamment, suppurent et se transforment en fistules persistantes. Telle est leur profondeur que souvent l'extirpation reste incomplète; une petite partie d'épithélium échappe à la dissection, et l'on voit la fistule se reproduire. Plusieurs fois nous avons constaté pareil résultat. Mieux vaudrait donc, dans certains cas particuliers, réséquer une partie du corps de l'os hyoïde, plutôt que de faire une extirpation incomplète.

2° KYSTES SÉREUX CONGÉNITAUX

Signalés pour la première fois par César Hawkins [1] en 1839, ces kystes ont été étudiés, en Allemagne, par Wernher [2], Wegner [3] et Middeldorpf [4], en France, par Virlet [5], Lorain [6], Gilles [7], Boucher [8] et, plus récemment, par M. Lannelongue, dans son *Traité des kystes congénitaux*.

On les divise en kystes uniloculaires et multiloculaires; mais cette dernière variété est de beaucoup la plus fréquente et la plus importante par le volume des tumeurs et les accidents de compression auxquels elles peuvent donner naissance. Le sexe et l'hérédité ne paraissent exercer aucun rôle dans leur développement. Leur siège le plus habituel est sur les parties antérieure et latérale du cou; parfois leur volume est assez considérable pour qu'ils occupent toute la hauteur du cou, depuis le maxillaire inférieur jusqu'à la clavicule. Dans d'autres cas, ils sont limités à une partie de la région cervicale, telle que le creux sus-claviculaire ou la région sous-maxillaire. D'après M. Lannelongue, ce sont les kystes de la région sous-maxillaire qui sont les plus fréquents. Il est beaucoup plus rare de les voir débuter par la région de la nuque. Mais ce qui caractérise essentiellement ces kystes, c'est qu'ils s'infiltrent de proche en proche dans les tissus voisins, à la

1. Cæsar Hawkins, On a peculiar form of congenital tumours of the neck, *Med. chirur. Transact.*, mai 1839, t. XXII, p. 231.
2. Wernher, *Die angeborenen Kystenhygrome und die innen verwandten Geschwülste*, Dissert. inaugur., Giessen, 1843.
3. Wegner, Ueber Lymphangiome, *Arch. für klin. Chir.*, 1877, t. XX, p. 641.
4. Middeldorpf, Ueber Lymphangiome cavernosum, *Arch. für klin. Chir.*, 1885, t. XXXI, p. 590.
5. Virlet, *Des Kystes congénitaux du cou*, thèse de doct., Paris, 1854, n° 150.
6. Lorain, *Comptes rendus de la Soc. de biol.*, mai 1853, et *Mém. de la Soc. de biol.*, 1854, p. 135.
7. Gilles, *Arch. gén. de méd.*, 1853, p. 82.
8. Boucher, *Étude sur les kystes congénitaux du cou*, thèse de doct., Paris, 1868, n° 213.

façon des néoplasmes; c'est ainsi que, partis de la région parotidienne ou sous-maxillaire, ils peuvent gagner d'avant en arrière la région de la nuque; ou bien, suivant le muscle sterno-mastoïdien dans toute sa longueur, ils arrivent jusqu'au creux sus-claviculaire, et à la région sternale. Ils peuvent ainsi, passant sous la clavicule, se prolonger jusque dans l'aisselle, ou bien, plongeant dans le creux sus-sternal, ils arrivent dans le médiastin. Non seulement ils s'infiltrent dans les interstices cellulaires, mais ils envahissent les muscles eux-mêmes; ainsi, dans un cas opéré par moi à la clinique du professeur Pinard, le sterno-mastoïdien gauche avait subi la dégénérescence kystique dans une grande partie de son étendue. Une autre particularité fort importante de leur étude clinique, c'est leur adhérence intime avec la gaine des gros vaisseaux du cou, et, en particulier, avec la veine jugulaire interne. C'est là une circonstance dont il faudra se souvenir dans toutes les tentatives d'extirpation de ces tumeurs.

Nous donnerons une bonne idée du volume énorme que peuvent présenter ces kystes, de leur siège et de leurs connexions, en rapportant ici les trois observations suivantes que nous avons eu l'occasion de recueillir.

Obs. I. — En décembre 1893, l'enfant Y... Maurice, âgé de trois ans et demi, est présenté à notre consultation des Enfants-Assistés. Il est porteur d'un volumineux kyste multiloculaire de la région latérale droite du cou. Le père et la mère sont vivants et bien portants; il n'y a pas d'exemple de tumeur semblable dans la famille. L'accouchement a été normal, et il n'y avait rien d'apparent au moment de la naissance. C'est seulement vers l'âge de six mois qu'apparut, sur la partie postéro-latérale droite du cou, une petite grosseur qui, dès le début, était immobile et qui n'a jamais causé de douleur. Elle avait dans les premiers temps le volume d'une grosse noix; depuis lors, le développement a été lent, graduel, et a suivi les progrès de la croissance de l'enfant. A l'âge de six mois, une ponction exploratrice a été faite, et a donné issue à un liquide tout à fait clair. Au mois d'avril 1893, deuxième ponction fournissant un liquide légèrement verdâtre. Une troisième, puis une quatrième ponction ont été faites; le liquide obtenu a toujours été légèrement verdâtre. Il est à noter qu'avant les ponctions, la tumeur n'avait que le quart du volume actuel, elle s'est donc beaucoup développée depuis ces interventions successives. Actuellement la tumeur occupe transversale-

ment tout l'espace compris entre la région du menton et la nuque; verticalement, elle remonte jusqu'au-dessus du lobule de l'oreille pour venir atteindre en bas la clavicule. Son grand diamètre transversal est plus développé que son diamètre vertical, elle mesure en effet 12 centimètres d'avant en arrière, et verticalement 7 centimètres. Son apparence est bosselée; elle possède surtout deux bosselures principales, séparées par un sillon vertical, passant immédiatement derrière le pavillon de l'oreille. La bosselure postérieure affecte une coloration bleuâtre par distension de la

Fig. 69. — Kyste séreux multiloculaire de la région latérale droite du cou (Kirmisson).

peau. En avant, au contraire, la peau est plus épaisse; la tumeur, dans son ensemble, possède une certaine mobilité. Le sterno-mastoïdien passe au devant d'elle.

Obs. II. — Cette seconde observation est relative à un petit garçon né à la clinique Baudelocque, que j'ai pu observer et opérer, grâce à la complaisance du professeur Pinard. Cet enfant porte sur la partie latérale gauche du cou, s'avançant jusque sur la ligne médiane, une tumeur très volumineuse qui confine en haut à la branche horizontale du maxillaire inférieur et, par en bas, vient retomber sur le moignon de l'épaule sur lequel elle se moule. En arrière, elle dépasse de deux travers de doigt le pavillon de l'oreille. Elle est très manifestement composée de trois parties de consistance différente : 1° en avant et en haut, une grosse masse molasse dont la consistance est celle d'un lipome extrêmement fluide; 2° la deuxième partie est un fibro-chondrome formé d'un nodule dur situé immédiatement au-dessous du lobule de l'oreille; 3° la troisième partie, isolée des deux pre-

mières par un sillon oblique en bas et en avant, présente une consistance intermédiaire entre celle des deux autres. Elle se compose manifestement de bosselures multiples, de forme arrondie, tendues, mobiles jusqu'à un certain point les unes sur les autres, de coloration violacée à travers la peau, et donnant l'apparence de gâteaux polykystiques. Quelques personnes ayant émis l'idée qu'il pouvait s'agir là d'un angiome, je fis une ponction qui donna issue à un liquide sanguinolent, analogue à celui que l'on rencontre dans les vieilles hématocèles. Le 9 mars 1894, je fis l'ablation de cette tumeur; l'enfant, né le 28 février, avait donc neuf jours. Dans l'intention de limiter autant que possible le traumatisme chez cet enfant très jeune, je respectai la partie supérieure, sous-auriculaire, de la tumeur, celle dont la consistance était plus ferme, et j'extirpai seulement la masse polykystique au moyen d'une incision suivant la direction du sterno-mastoïdien avec lequel la tumeur était intimement fusionnée, à tel point que de larges portions de ce muscle, qui avaient subi la dégénérescence kystique, durent être excisées. Du côté des gros vaisseaux du cou, je n'éprouvai pas de difficultés sérieuses; ils purent être rejetés en dedans et rester intacts. Mais la difficulté la plus grande tenait à ce que la masse se composait d'un nombre incalculable de petits kystes qui se rompaient pendant la dissection et remplissaient à chaque instant le champ opératoire d'un sang noirâtre. Ces masses polykystiques s'infiltraient dans tous les interstices celluleux de la région cervicale et pénétraient jusque dans le médiastin. Aussi, plutôt que de faire une opération trop longue et trop dangereuse, je préférai faire une extirpation incomplète. Je laissai donc la partie inférieure de la tumeur, celle qui plongeait dans le médiastin, et je réunis la peau, en plaçant dans l'angle inférieur de la plaie un gros drain. L'enfant guérit très simplement de cette intervention. Malheureusement, je n'ai pu le suivre ultérieurement, et ne saurais dire ce qu'il est devenu.

Fig. 70. — Volumineux kyste séreux multiloculaire occupant toute la hauteur de la région latérale gauche du cou (Kirmisson).

Obs. III. — La troisième observation de kyste séreux congénital du cou que j'ai pu recueillir est relative à une petite fille de neuf mois, qui portait dans la région du triangle sus-claviculaire du côté gauche, un kyste séreux multiloculaire. Peu volumineux au moment de la naissance, cette tumeur s'est développée surtout depuis deux mois. Sa consistance est mollasse, elle possède une coloration bleuâtre, avec des veines à la surface. Une ponction faite il y a un mois a donné issue à un liquide séro-sanguinolent. La tumeur ne s'est pas affaissée complètement, ce qui démontre bien l'existence de plusieurs poches isolées; à la périphérie, on trouve par la palpation des parties plus dures; il n'y a pas de transparence appréciable. L'enfant étant très petite pour son âge et très chétive, j'ai remis l'opération à une date ultérieure ; la tumeur n'a pas pris un grand développement. Cependant, j'ai appris récemment qu'une des poches s'était rompue par distension.

Anatomie pathologique et pathogénie. — Déjà nous avons dit que les kystes uniloculaires sont exceptionnels; le plus souvent la tumeur est composée d'un très grand nombre de loges dont les unes sont assez considérables, les autres d'un très petit volume. Notre seconde observation, celle du petit malade que nous avons opéré dans le service du professeur Pinard, est un exemple de ces tumeurs composées par un nombre considérable de petits kystes. M. Lannelongue dit en avoir compté dans un cas 800, sans être arrivé à épuiser toute la tumeur. Dans certains cas, il existe des cloisons complètes séparant la masse en un certain nombre de loges distinctes; mais souvent aussi ce sont seulement des trabécules constituant des cloisons incomplètes et permettant la communication entre les différentes loges de la tumeur. Parfois on trouve dans la masse des pelotons graisseux, ce sont alors des kysto-lipomes; on y rencontre aussi parfois des nodules cartilagineux et osseux. Le liquide contenu présente des caractères variables suivant les cas, et quelquefois même suivant les loges d'une même tumeur. C'est quelquefois un liquide jaune ambré, citrin, ou même verdâtre; dans d'autres cas, il est tout à fait limpide; mais, dans d'autres, et les faits que nous avons rapportés précédemment en sont un exemple, le liquide est fortement sanguinolent. Il peut même devenir séro-purulent, s'il y a inflammation des parois. Celles-ci sont constituées par du tissu conjonctif, et possèdent dans leur intérieur de nombreux vaisseaux; on y trouve irréguliè-

rement disséminées des fibres musculaires. Les parois sont tapissées d'un revêtement épithélial que révèlent les imprégnations au nitrate d'argent.

La pathogénie des kystes séreux congénitaux du cou est encore pleine d'obscurité. Vu les rapports intimes existant entre certains de ces kystes et les glandes salivaires, on avait songé tout d'abord à en faire de véritables kystes de ces glandes, en un mot des variétés de grenouillette. On les a rattachés également au ganglion intercarotidien d'Arnold; mais ce qui ruine ces deux hypothèses, c'est que les kystes congénitaux peuvent se développer loin des organes précédents, et même en dehors de la région cervicale. Les deux seules opinions qui méritent d'être discutées, c'est le développement aux dépens du système sanguin, ou bien aux dépens du système lymphatique. A propos de l'anatomie pathologique, nous avons noté les connexions intimes de ces kystes avec les gros vaisseaux, et, en particulier, avec la veine jugulaire interne. Les vaisseaux sont nombreux également dans les parois kystiques, et, enfin, le liquide contenu est souvent un liquide hématique. Toutes ces raisons semblent impliquer des rapports intimes avec le système vasculaire. D'autre part, on connaît la transformation kystique qui s'opère parfois dans l'intérieur des angiomes et qui a été étudiée par Holmes Coote, Bickersteth, et dans la thèse inaugurale de M. Laboulbène. Certaines portions de la tumeur cessant de communiquer avec le système sanguin, se transformeraient en kystes. Cette théorie a été appliquée par P. Broca aux kystes congénitaux du cou. Mais la présence de sang dans l'intérieur de la poche n'implique nullement une origine vasculaire; il suffit, en effet, pour qu'il y ait un liquide sanguinolent, que les nombreux capillaires contenus dans l'épaisseur des parois viennent à se rompre. La preuve que les choses se passent bien ainsi, c'est qu'on voit parfois un liquide sanguinolent succéder à un liquide séreux.

La théorie la plus généralement admise aujourd'hui, c'est celle qui place l'origine des kystes séreux congénitaux du cou dans le système lymphatique (Wegner, Middeldorpf, Lannelongue, Karewski). Elle s'appuie sur la coïncidence notée quelquefois d'un lymphangiome simple, comme celui qui donne naissance à la macroglossie, ou d'un lymphangiome ganglionnaire, avec un kyste séreux congénital du cou. Il semble d'ailleurs que l'examen de l'épithélium qui tapisse la paroi kystique doive trancher la ques-

tion. Mais, dans les cas où cet épithélium a été étudié, on n'a pas trouvé les dentelures, les découpures profondes, qui caractérisent l'endothélium du système lymphatique. La question reste donc encore douteuse.

Le diagnostic des kystes séreux congénitaux du cou est à faire surtout avec les angiomes; souvent on observe même coloration violacée, même tension pendant les efforts et les cris. Cependant, les grosses bosselures que présentent les kystes séreux congénitaux ne se retrouvent pas dans l'angiome, qui constitue généralement une tumeur beaucoup plus uniforme. La ponction viendra lever les doutes. Elle donne issue, non pas à du sang pur, mais à un liquide sanguinolent, visqueux, filant, et parfois mélangé de gouttelettes de graisse. D'ailleurs, dans l'angiome, l'hémorragie continue après la ponction, tandis que, dans les cas de kystes sanguinolents, la poche s'affaisse, et l'on ne voit pas se produire d'hémorragie.

Traitement des kystes congénitaux de la tête et du cou. — Quelle que soit la variété de kyste à laquelle on ait affaire, l'extirpation constitue la méthode de choix. Pour les kystes dermoïdes, c'est la seule méthode qui puisse être employée. Dans le traitement des kystes séreux, la ponction a pu quelquefois être mise en usage et donner certaines guérisons; mais le plus souvent elle n'est qu'un moyen palliatif. Lorsqu'il s'agit des kystes dermoïdes, il importe que l'extirpation soit bien complète; car, si petite que soit la masse épithéliale qui aura échappé au chirurgien, elle suffira pour reproduire l'affection. A propos des kystes de la région thyro-hyoïdienne, nous avons insisté sur cette fréquence toute particulière des récidives. Dans les kystes séreux multiloculaires du cou, il en va tout autrement, et plutôt que de poursuivre dans les interstices celluleux de la région, au contact des gros vaisseaux et jusque dans le médiastin, une dissection longue et périlleuse, il vaudra mieux parfois se contenter d'une extirpation incomplète; le reste de la masse abandonnée à elle-même pourra quelquefois s'atrophier. C'est ainsi que nous avons procédé dans le cas du petit garçon que nous avons opéré dans le service du professeur Pinard, et rien n'est venu entraver la guérison. Un procédé qui a été conseillé et qui a été mis en œuvre dans certains cas particuliers, c'est la marsupialisation de la poche; c'est-à-dire qu'après avoir réséqué une certaine portion du kyste, on attire ce qui en reste jusqu'au niveau de l'incision cutanée, et on l'y fixe par la

suture, comme on le fait dans l'extirpation de certains kystes de l'abdomen. Keetly[1] a rapporté un cas où il a agi de la sorte. Il s'agissait d'un kyste dermoïde couvrant tout le côté gauche du cou, depuis la clavicule jusqu'au maxillaire inférieur, chez un homme de trente-sept ans. La dissection des parois du kyste paraissant très difficile, Keetly pratiqua à la poche une boutonnière de 9 centimètres de longueur et évacua une énorme quantité de substance butyreuse. Quand le kyste fut vide, le doigt introduit dans la poche remarqua que la paroi profonde était adossée à la paroi postérieure du larynx, à l'apophyse styloïde, à la carotide. Des poches secondaires passaient sous la peau, sous le maxillaire, sous la clavicule, etc. On procède alors à un minutieux nettoyage du kyste avec des éponges phéniquées bien exprimées, puis avec des éponges au sublimé, jusque dans les plus petits recoins. Après un grand lavage à l'eau boriquée chaude, les bords de la boutonnière sont suturés à la peau, au fil d'argent, et la poche est bourrée de gaze iodoformée. Tous les quatre jours, le pansement est refait; on diminue peu à peu le nombre des lanières iodoformées. Au bout d'un mois, on les remplace par un petit drain. Le malade, revu un an plus tard, se porte très bien; sa cicatrice est beaucoup moins profonde qu'on ne pouvait l'espérer. Dernièrement, la question a été posée devant la Société de chirurgie par M. Verchère[2], non plus à propos des kystes dermoïdes, mais pour les kystes séreux congénitaux. Cet auteur a publié l'observation d'un enfant d'un an, porteur d'un kyste séreux congénital qui occupait la partie latérale droite du cou. La tumeur tapissait complètement le faisceau vasculaire, et se prolongeait jusque dans le médiastin. Plutôt que d'exercer des tractions dangereuses, M. Verchère pratiqua la marsupialisation de la poche, c'est-à-dire qu'après avoir détruit toutes les cloisons secondaires, après avoir transformé le kyste en une cavité unique, il sutura les parois de la poche à l'angle inférieur de l'incision cutanée, et fit un tamponnement à la gaze iodoformée. La guérison se produisit sans incident. Dans des circonstances analogues, c'est-à-dire dans les cas où l'extirpation complète paraît devoir offrir de trop grands dangers, cet exemple

1. Keetly. Nouveau traitement des kystes dermoïdes du cou, *Annals of Surgery*, 1895, t. II, p. 386.
2. Verchère, Contribution à l'étude du traitement des kystes du cou; rapport par M. Walther, *Bull. et mém. de la Soc. de chir.*, 18 novembre 1896, p. 711.

pourra être imité avec avantage. Si même la marsupialisation est impossible, on peut se contenter de la résection partielle, comme le montre notre observation.

III. — FIBRO-CHONDROMES BRANCHIAUX. — NÉOPLASMES D'ORIGINE BRANCHIALE

On observe parfois chez le nouveau-né, sur le territoire de la face et du cou, de petits appendices plus ou moins nettement pédiculés, remarquables par la présence d'un noyau dur dans leur intérieur, et qui sont décrits sous le nom de fibro-chondromes d'origine branchiale. C'est en effet sur le trajet des fentes branchiales qu'on les rencontre, et cela beaucoup plus souvent à la face qu'à la région cervicale. A la face même, ils ont un siège de prédilection constitué par le pavillon de l'oreille et ses environs. Il convient en effet de ne pas oublier que le pavillon de l'oreille est formé par la coalescence de six bourgeons, séparés d'abord par des sillons, au voisinage desquels se montrent les petites productions que nous étudions ici. Souvent, ces petits fibro-chondromes sont multiples, comme dans le cas dont nous donnons la reproduction. Il n'est pas rare de les voir symétriquement disposés sur les deux côtés de la face. En dehors du pavillon de l'oreille, on les rencontre sur une ligne allant du tragus à la commissure labiale, c'est-à-dire sur le trajet de la fente intermaxillaire. Ce qu'il y a d'intéressant à noter, c'est que ces petites productions morbides coïncident souvent avec d'autres malformations, soit de la bouche, bec-de-lièvre, macrostomie, soit de l'oreille externe, atrophie ou absence du pavillon de l'oreille, atrésie du conduit auditif externe. Nous en citerons comme exemple le cas d'un enfant de quatre jours, qui portait sur la joue droite, à 2 centimètres environ au devant du pavillon de l'oreille, un chondro-fibrome du volume d'un petit noyau de cerise. Deux autres petits fibro-chondromes existent sur la partie antérieure de l'oreille, l'un au devant du lobule, l'autre au devant du conduit auditif. A ces chondromes est surajoutée une malformation du pavillon de l'oreille qui se replie sur lui-même, et retombe en avant. A gauche, le pavillon est assez régulièrement conformé; mais il existe aussi un petit fibro-chondrome. La tumeur de la joue a été enlevée avec la pointe fine du thermocautère, et examinée par mon chef de laboratoire, M. le Dr Küss. Sur les

coupes transversales de la tumeur, faites perpendiculairement à son grand axe, on trouve, en allant de la périphérie vers le centre, les couches suivantes : 1° la peau normale traversée par un grand nombre de poils ; 2° le tissu cellulaire sous-cutané, dense, renfermant un très grand nombre de follicules pileux et de glandes sébacées ; 3° une couche assez épaisse de tissu cellulo-graisseux peu vascularisé. A la partie profonde de cette couche, la graisse disparaît, le tissu cellulaire devient plus dense et se continue sans ligne de démarcation nette avec le périchondre. En effet, l'axe de la tumeur est constitué par une tigelle cartilagineuse ; mais celle-ci, au lieu d'une tige cylindrique ou conique, forme une lamelle aplatie, recourbée sur elle-même en fer à cheval. Elle est constituée par du cartilage réticulé, semblable au cartilage de l'oreille. Le périchondre comprend deux couches : une couche externe, conjonctivo-élastique avec un petit nombre de cellules connectives, une couche interne dans laquelle les cellules conjonctives sont beaucoup moins nombreuses. La substance fondamentale est formée essentiellement par un réticulum de très nombreuses fibres élastiques fines. Les chondroplastes, à la périphérie du cartilage, sont petits et occupés par une cellule avec un gros noyau entouré d'une zone protoplasmique. Plus en dedans, les chondroplastes sont plus volumineux, et beaucoup renferment deux cellules cartilagineuses avec leur structure habituelle. Enfin l'axe de la tumeur, c'est-à-dire la partie qui est entourée par la lamelle cartilagineuse, est formée par du tissu conjonctif assez dense, tout à fait dépourvu de graisse et très richement vascularisé.

Fig. 71. — Fibro-chondromes multiples du pavillon de l'oreille gauche chez un nouveau-né (Kirmisson).

A la région cervicale, les fibro-chondromes branchiaux sont beaucoup plus rarement observés. Ils siègent habituellement à la partie inférieure du cou, un peu au-dessus de l'articulation sterno-claviculaire, dans le point où l'on rencontre aussi les fistules congénitales. Nous avons observé un fibro-chondrome congénital siégeant sur la partie latérale droite et inférieure du cou, sur un petit garçon

de trois semaines, à un centimètre environ au-dessus de l'extrémité interne de la clavicule. (Voy. fig. 72.) La petite tumeur est implantée sur le bord antérieur du sterno-mastoïdien droit. Elle adhère aux parties sous-jacentes par un pédicule résistant qui pénètre à une certaine profondeur. On sent dans son épaisseur deux noyaux isolés, l'un au niveau du pédicule, l'autre dans la partie libre de la tumeur. Celle-ci a le volume d'une grosse fève; elle retombe par son poids sur la peau sous-jacente, et est recouverte d'un duvet plus abondant que sur les régions voisines. J'ai pratiqué l'ablation de cette tumeur, et son examen histologique a été fait par mon externe, M. Drouët.

Fig. 72. — Fibro-chondrome branchial siégeant à la partie inférieure de la région latérale droite du cou (Kirmisson).

Au-dessous de la peau et du tissu cellulaire sous-cutané, se voit le noyau central cartilagineux. Il est composé de deux éléments différents : d'abord, un réseau de fibrilles conjonctives avec quelques fibres élastiques rares ; ces fibrilles s'enchevêtrent pour former un système aréolaire très fin, dans les mailles duquel se trouve le second élément, c'est-à-dire les cellules cartilagineuses. Au centre de ce noyau néoplasique, on ne trouve qu'une seule cellule dans chaque loge fibreuse; mais, à la périphérie, on rencontre jusqu'à deux et trois cellules pour une loge; enfin, dans cette région excentrique, on arrive à trouver des cellules avec un ou deux noyaux.

On s'est demandé quelle était la signification pathologique qu'il convenait d'attribuer à ces petites tumeurs. On a voulu les rattacher à l'existence du cartilage de Meckel; mais cette interprétation ne serait applicable qu'aux appendices congénitaux de la face. D'après Van Duyse, il faudrait les rattacher à la présence de brides amniotiques, et déjà, à propos de la pathogénie du bec-de-lièvre, j'ai noté l'opinion de Fronhöfer, qui voit dans les fibro-chondromes branchiaux de la face la trace de brides amniotiques dont l'existence expliquerait le défaut de soudure des bourgeons qui forment à l'état normal les lèvres et les maxillaires. M. Broca dit avoir rencontré dans un cas de macrostomie deux brides symé-

triques partant du crâne et s'insérant sur les deux pommettes, en attirant la peau sous la forme de deux petites colonnes cutanées, longues d'environ 5 millimètres. Mais cette origine n'explique pas la présence de cartilage dans l'épaisseur de la petite tumeur. Il me semble nécessaire de tenir compte, dans l'interprétation de

Fig. 33. — Coupe transversale du fibro-chondrome représenté dans la figure précédente. — *a*, lacune artificielle; *b*, noyau de tissu conjonctif contenant des vaisseaux; *c*, noyau fibro-cartilagineux; *d*, enveloppe périphérique de faisceaux conjonctifs avec pelotons adipeux; *e*, derme, épiderme et leurs organes; *f*, poil émergeant de son follicule; *g*, glande sudoripare; *h*, épiderme; *i*, derme; *j*, pelotons adipeux; *k*, glandes sébacées annexées aux follicules pileux.

ces faits, de la tendance à la production d'os et de cartilage, au niveau des fentes branchiales. On sait que souvent, dans l'épaisseur des parois des fistules congénitales du cou, on trouve des noyaux cartilagineux. Des cas de ce genre ont été cités dès longtemps par M. Duplay [1], par Max Schultze [2] et par Buttersak [3]. Un nouvel

1. Duplay, *Arch. génér. de méd.*, 1873, vol. I, p. 84.
2. Max Schultze, *Arch. de Wirchow*, t. XX, p. 378, 1861.
3. Buttersak, *ibidem*, t. CVI, p. 206, 1886.

exemple de cartilage branchial bilatéral a été étudié par MM. Poirier et Retterer[1] et présenté par eux à la Société anatomique. Dans ce dernier cas, il y avait deux appendices symétriquement placés sur le bord antérieur du sterno-mastoïdien, à la hauteur de la membrane crico-thyroïdienne, chez une femme de quarante ans.

Il me semble donc qu'il faut avant tout, dans l'interprétation de ces fibro-chondromes branchiaux, tenir compte de la tendance à la prolifération des éléments anatomiques sur le trajet des fentes branchiales. On a cité même, à la région cervicale, des exemples de tumeurs malignes qu'on a rattachées à l'évolution des arcs bran-

Fig. 74. — Coupe d'une partie du noyau fibro-cartilagineux vu à un grossissement plus fort (500 diamètres). — *a*, cellule cartilagineuse avec son noyau volumineux; *b*, coupe d'un vaisseau sanguin; *c*, enveloppe périphérique de tissu cellulaire lâche.

chiaux. Volkmann, Regnault, Czerny, Bruns ont cité des cas de cette nature.

Comme exemple de tumeur congénitale d'origine branchiale, nous citerons le cas suivant que nous avons observé, en 1883, à l'hôpital Saint-Louis, pendant que nous remplacions M. Le Dentu, et que nous avons pu suivre jusqu'en 1891, le malade nous ayant été de nouveau présenté aux Enfants-Assistés, cette année-là. Il s'agit d'un petit garçon qui portait une tumeur congénitale de la région temporale droite; à l'âge de six mois, cet enfant avait été montré par nous à la Société de chirurgie, et ceux de nos collègues qui l'avaient examiné avaient été d'avis de surseoir à toute tentative opératoire[2]. Quand l'enfant m'a été de nouveau présenté par sa mère, le 24 mai 1891, il était alors âgé de huit ans; la

1. Poirier et Retterer, Cartilage branchial bilatéral et symétrique, *Bull. de la Soc. anatom.*, 1889, p. 338.
2. *Bull. et mém. de la Soc de chir.*, 1883, 25 juillet, p. 656.

tumeur avait suivi le développement progressif du corps. Son aspect extérieur et ses connexions étaient restés tels que nous les avions notés en 1883 (voy. fig. 75). La tumeur occupe toute la région temporale droite, jusqu'au pavillon de l'oreille et à la racine des cheveux, se continuant par une sorte de pédicule avec la commissure externe des paupières, et présentant, au-dessous de la paupière supérieure, un lobe volumineux de la grosseur d'une amande, faisant saillie entre les deux paupières, très rouge, très vasculaire et saignant facilement. Cette tumeur conjonctivale n'a

Fig. 75. — Tumeur congénitale de la région temporale droite (Kirmisson).

fait son apparition qu'au commencement de mars, à la suite d'une chute sur une pierre. Jusque-là, la mère de l'enfant nous dit que l'état avait été très sensiblement le même que celui indiqué par le dessin pris quelques mois après la naissance.

L'opération a été faite par moi, le mardi 24 mai 1891. Incision elliptique, perpendiculaire à la tumeur, allant de 1 centimètre au-devant du pavillon de l'oreille, jusques, et y compris la commissure externe des paupières. Dissection de la tumeur plongée dans le tissu graisseux de la région temporale, extirpation de la petite masse sous-conjontivale, en créant une perte de substance à la conjonctive de la paupière supérieure. Occlusion de la plaie conjonctivale par trois points de suture à la soie. Suture de la peau au crin de Florence; pansement à la pommade boriquée.

On trouve dans la portion temporale de la tumeur, plongée au milieu du tissu graisseux, une plaque mince, dure, se continuant avec les tissus voisins par une sorte de pédicule, et que l'examen histologique a prouvé être du tissu osseux. Le 23 juin de la même année, nous avons fait l'opération du ptérygion, mais derrière lui, nous avons trouvé la cornée absolument opaque. L'enfant a été revu le 19 novembre 1892; il était resté complètement guéri.

IV. — TORTICOLIS CONGÉNITAL

Si l'on décrit sous le nom de torticolis toute inclinaison vicieuse et permanente de la tête sur le tronc, on est obligé d'admettre, au point de vue étiologique, des variétés de cette affection très différentes les unes des autres; c'est ainsi que des cicatrices cutanées, des affections osseuses et articulaires, des altérations primitives des muscles, peuvent donner naissance à ces déformations. D'après cela, on devrait décrire un torticolis cicatriciel, un torticolis osseux et un torticolis musculaire; mais ce serait rapprocher sans aucun profit des maladies de nature essentiellement différente. Nous réserverons donc le nom de torticolis au seul torticolis d'origine musculaire.

Bien qu'il puisse porter sur les différents muscles du cou, trapèze, splénius, et même sur les muscles de la nuque, c'est habituellement le sterno-cléido-mastoïdien qui est atteint. C'est le torticolis de ce muscle qu'on a toujours en vue dans les descriptions. La tête est inclinée d'une manière permanente sur l'un des côtés du cou, en même temps que la face est dans la rotation du côté opposé; si la tête se rapproche de la clavicule, de son côté, le moignon de l'épaule subit un mouvement d'ascension. Il en résulte une diminution de hauteur très marquée de la région cervicale, et un relâchement de la peau, qui vient former des plis transversaux plus ou moins parallèles à la direction de la clavicule. Le muscle sterno-mastoïdien tendu dessine une corde fortement saillante au-dessous des téguments, et sa tension s'exagère encore, quand on cherche à imprimer au cou des mouvements de redressement. Au mouvement d'inclinaison latérale de la tête, est joint un mouvement de flexion en avant, qui fait que le menton est plus ou moins rapproché du sternum.

Une pareille attitude vicieuse ne peut pas se produire sans

amener des déformations secondaires du côté de la colonne vertébrale; le plus habituellement, la région cervicale présente une courbure dont la convexité est dirigée du côté opposé à celui sur lequel siège le torticolis (c'est ce qu'on voit par exemple dans la figure ci-jointe), et immédiatement au-dessous se produit une courbure de compensation en sens inverse qui occupe toute la hauteur de la région dorsale (fig. 78). Dans d'autres cas plus rares, la

Fig. 76. — Torticolis portant sur les deux chefs du sterno-mastoïdien; inclinaison latérale très marquée de la tête (Kirmisson).

Fig. 77. — Torticolis portant surtout sur le chef claviculaire; rotation de la tête avec peu d'inclinaison (Kirmisson).

courbure occupe toute la hauteur de la région cervicale et se continue à la région dorsale.

La figure ci-jointe en donnera une excellente idée. On voit ici une courbe unique occupant toute la hauteur de la région cervico-dorsale; c'est seulement à la région lombaire que se produit la courbure de compensation (fig. 79). Mais ce qu'il faut bien savoir, c'est que ce sont là de simples attitudes vicieuses, et non des scolioses véritables; en d'autres termes, il n'y a pas de déformations osseuses. Souvent en faisant incliner en avant le tronc chez des enfants de dix et onze ans, dont le torticolis remontait aux pre-

mières années de l'existence, il m'est arrivé de montrer que les deux moitiés postérieures du thorax étaient parfaitement symétriques, qu'il n'y avait pas de voussure exagérée de l'angle postérieur des côtes aux dépens de l'une des moitiés du thorax, comme le fait se produit toujours dans les scolioses véritables. En d'autres termes, les choses se passent ici, comme elles se présentent dans les cas d'inclinaison vicieuse du bassin liée à une coxalgie ancienne, ou

Fig. 78. — Torticolis du côté droit avec scoliose de compensation à convexité droite à la région dorsale (Kirmisson).

Fig. 79. — Torticolis du côté gauche avec courbure cervico-dorsale unique à convexité droite (Kirmisson).

même à une luxation congénitale de la hanche. Souvent en pareil cas, il suffit de compenser par une chaussure convenable le raccourcissement, pour voir disparaître toute attitude scoliotique. Ces faits, qui se présentent à chaque instant dans la clinique, sont invoqués par moi pour bien montrer la différence essentielle qui existe entre les attitudes vicieuses, qui, même longtemps prolongées, n'aboutissent pas à des déformations osseuses, et la scoliose vraie, dont le propre est de déterminer de très bonne heure des modifications permanentes du rachis et des côtes.

Si le plus souvent les modifications du côté de la colonne verté-

rale ne sont que de simples attitudes vicieuses, il n'en est pas de même des altérations du côté de la face et du crâne. Ici, au contraire, il s'agit bien évidemment de véritables malformations osseuses, qui apparaissent dès le début même de l'affection, et qui, résistant aux moyens employés pour le redressement, rendent souvent imparfait le résultat obtenu. Il existe en effet une atrophie manifeste de toute la moitié de la face répondant au muscle rétracté. Cette atrophie porte sur toutes les parties constituantes de la face; l'orbite est plus étroit, la saillie de l'os malaire est moins marquée, la bosse frontale fait un relief moins prononcé que du côté opposé; au contraire, la région occipitale est plus saillante. Il en résulte cette déformation particulière du crâne à laquelle on a donné le nom de crâne oblique ovalaire. On a même cité des cas dans lesquels le cerveau lui-même participait à l'atrophie, et où il en résultait une diminution de l'intelligence.

Jusqu'ici nous avons décrit les symptômes du torticolis, en supposant la déformation produite par la rétraction du sterno-mastoïdien en totalité. Cependant on a soutenu autrefois que la rétraction portait le plus souvent sur le chef sternal, et qu'il suffisait de la section de ce muscle pour procurer le redressement. Les faits que nous avons observés nous permettent de combattre cette assertion; souvent, en effet, nous avons vu la rétraction porter également sur les deux chefs du muscle, et même, dans plusieurs cas, c'était le chef claviculaire qui était particulièrement atteint.

Il y a, au point de vue fonctionnel, une certaine différence à établir entre les cas dans lesquels la rétraction porte sur les deux chefs du muscle, et ceux où elle est limitée uniquement au faisceau claviculaire. En effet, quand le muscle en totalité est envahi, il y a inclinaison de la tête du côté malade avec rotation de la face du côté opposé, tandis que, dans les cas où le chef claviculaire seul est intéressé, c'est l'inclinaison de la tête qui domine, il y a peu ou pas de rotation. Les deux figures 76 et 77 montrent bien cette différence.

Anatomie pathologique. — L'anatomie pathologique du torticolis a notablement progressé dans ces dernières années, grâce à la méthode des ténotomies à ciel ouvert qui a permis d'examiner *de visu* l'état des muscles malades, et même d'en prélever de petits fragments pour l'examen histologique.

Il existe des faits qui démontrent la transformation fibreuse du

sterno-mastoïdien, même chez le nouveau-né; de ce nombre sont ceux de Bündell[1] et de Heusinger[2]. Dans ce dernier cas où l'autopsie fut faite peu de jours après la naissance, le muscle présentait un raccourcissement de deux centimètres et demi, il était entièrement transformé en tissu fibreux, et ne renfermait plus de fibres musculaires normales. Dans un autre fait, d'origine certainement congénitale, Lüning[3] a trouvé une transformation fibreuse s'étendant d'un bout à l'autre du sterno-mastoïdien, dans toute sa hauteur.

D'autre part, avons-nous dit, à la suite des opérations de torticolis par la section à ciel ouvert, Volkmann[4] d'abord, puis son élève Vollert[5], ont pu pratiquer l'examen histologique de fragments de muscles enlevés, et ils ont constaté, dans un grand nombre de cas, la transformation fibreuse, sous la forme d'un noyau fibreux, allongé, pénétrant profondément dans l'épaisseur du faisceau musculaire. Jamais on n'a constaté de transformation graisseuse. L'aponévrose d'enveloppe elle-même participe souvent à la rétraction, elle est intimement fusionnée avec le muscle; parfois la rétraction s'étend à l'aponévrose cervicale elle-même; de là, la production de brides fibreuses épaisses qui s'opposent au redressement. Nous-même, dernièrement, nous avons eu l'occasion de faire l'anatomie pathologique d'un torticolis congénital, chez un jeune garçon de neuf ans, que nous avions opéré quelques mois auparavant par la méthode sous-cutanée, et qui a succombé à la diphtérie. Grâce à l'obligeance de notre chef de laboratoire, M. le Dr Küss, nous avons pu faire l'étude histologique du muscle rétracté (c'était le sterno-mastoïdien du côté gauche). Nous transcrivons ici la note qu'il nous a remise à ce sujet.

L'examen microscopique le plus superficiel faisait constater du côté malade l'existence de lésions musculaires très avancées; le sterno-mastoïden gauche était notablement plus petit que l'autre, d'un tiers environ, l'atrophie portant sur la longueur et sur la largeur, tandis que l'épaisseur était sensiblement égale pour les deux muscles; les deux faisceaux claviculaire et sternal étaient aussi atrophiés et aussi malades l'un que l'autre.

Sur les coupes transversales faites à la partie moyenne, il était

1. Bündell *Vogel's neue med. Bibliot.*, 1762, V, p. 189.
2. Heüsinger, *Bericht von der anthropolog. Anstalt*, Würzbürg, 1826, p. 42.
3. Lüning, *Correspondenzblat für Schweiz, Aerzte*, 1888, n° 1.
4. Volkmann, *Centrabl. für Chirur.*, 1885, n° 14, p. 235.
5. Vollert, *ibidem*, 1890, n° 38, p. 743.

évident que le muscle malade avait complètement perdu la structure fasciculée ; il présentait un aspect fibroïde, et sa dureté contrastait avec la mollesse habituelle du tissu musculaire.

L'étude histologique a permis d'établir les conclusions suivantes :

1° *Sterno-mastoïdien du côté droit.* — Le muscle droit est normal en tous ses points, sauf au niveau du faisceau profond cléido-

Fig. 80. — *Coupe du faisceau profond du muscle sain.* — A, aponévrose d'enveloppe; B, partie du muscle offrant un léger degré de myosite interstitielle; C, partie absolument saine; D, cloison fibreuse.

mastoïdien. Celui-ci paraissait sain à l'œil nu, mais les coupes de la partie moyenne y ont montré l'existence d'une bande scléreuse partant de l'aponévrose profonde, et s'enfonçant dans l'épaisseur du faisceau. Il ne s'agit pas d'une cloison aponévrotique; cette bande scléreuse (voy. fig. 80) n'en a, ni la régularité de contours, ni la structure. Elle est formée par un tissu fibreux, très dense, pauvre en noyaux, qui s'est substitué aux faisceaux musculaires secondaires. Dans toute la zone avoisinante, on observe un certain degré de myosite interstitielle.

Les faisceaux primitifs y sont normaux; mais le tissu conjonctif interfasciculaire qui, d'ordinaire, est réduit à si peu de chose, a proliféré, de telle sorte que chaque faisceau primitif est séparé des faisceaux primitifs voisins par une gangue conjonctive plus ou moins épaisse, formée de fibres conjonctives et de nombreuses cellules embryonnaires.

2° *Étude du sterno-mastoïdien gauche.* — Les filets nerveux qui abordent le muscle gauche sont parfaitement sains. En aucun point, on ne trouve de vestiges d'hématome ancien.

On peut complètement rejeter l'hypothèse d'une rupture musculaire; en effet, à tous les niveaux, même dans les zones les plus malades, il persiste au sein du tissu fibreux des faisceaux primitifs intacts.

Les altérations ne sont pas étendues à tout le muscle; elles en respectent une assez grande partie; d'une manière générale, elles sont bien plus avancées dans les parties profondes que dans les parties superficielles. A la région moyenne du muscle, les divers faisceaux que décrivent les anatomistes, sont confondus en une masse unique, dure, sclérosée, dont la dissociation est impossible. Plus haut, le tiers supérieur du muscle se divise en deux faisceaux bien distincts : le faisceau superficiel, sterno-cléido-occipito-mastoïdien, est absolument sain; le faisceau profond, cléido-mastoïdien, est complètement fibreux.

Les lésions sont toutes de même ordre; ce sont des lésions de myosite scléreuse interstitielle; il n'y a nulle part trace de dégénérescence parenchymateuse.

Description des lésions scléreuses. — Là où elles sont le plus avancées, c'est dans le faisceau profond, cléido-mastoïdien (fig. 81); elles offrent trois degrés différents : le premier stade est constitué par une myosite interstitielle légère; les faisceaux secondaires ont conservé, aux faibles grossissements, leur aspect habituel; mais, aux forts grossissements, on voit les faisceaux primitifs entourés d'une gaine fibro-cellulaire assez épaisse. Au second degré, la gangue conjonctive est devenue plus abondante, presque uniquement fibreuse, avec peu de cellules; les faisceaux secondaires sont ainsi dissociés par la sclérose. La troisième forme de lésions est figurée par des blocs fibreux qui se sont substitués aux faisceaux secondaires; ils en occupent la place, et ont, comme eux, des limites bien tranchées, étant séparés les uns des autres par du tissu conjonctif très lâche.

En résumé, l'atrophie et la rétraction du sterno-mastoïdien étaient dues à une myosite interstitielle, scléreuse, diffuse, très étendue, mais non totale, plus accusée dans les deux tiers inférieurs qu'au niveau du tiers supérieur du muscle, plus marquée aussi dans les parties profondes que dans les parties superficielles.

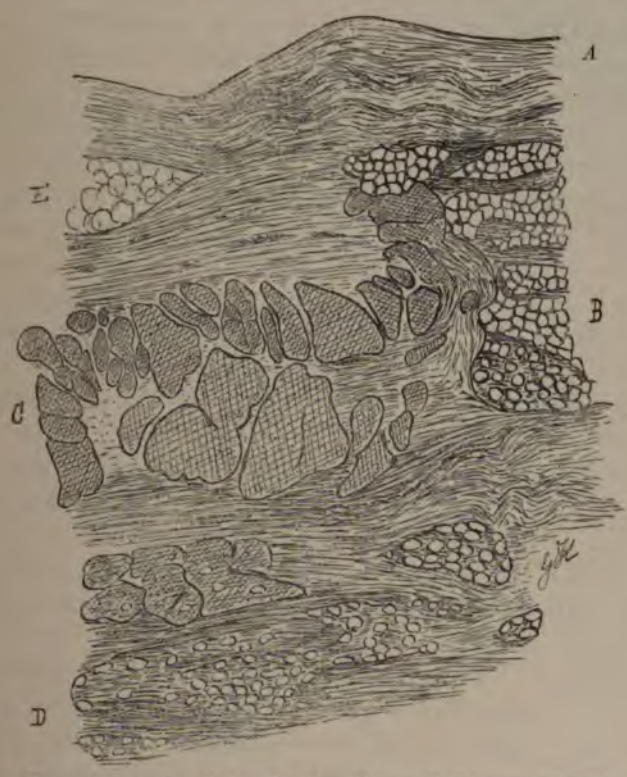

Fig. 81. — *Coupe du muscle malade* : A, tissu fibreux; B, faisceaux primitifs avec myosite interstitielle; C, blocs fibreux qui se sont substitués aux faisceaux musculaires; D, faisceaux primitifs dissociés par la sclérose. — E, graisse.

Aux points les plus malades, le tissu fibreux a étouffé les fibres musculaires; dans les autres points, celles-ci ont persisté, et ne présentent aucune altération qualitative.

Le plus souvent, avons-nous dit, les altérations du côté de la colonne vertébrale sont de simples attitudes vicieuses. Cependant, chez une jeune fille de vingt-deux ans, dont Bouvier a pu faire l'autopsie, et qui était atteinte de torticolis depuis son enfance, il existait un amincissement du corps de l'axis. Au contraire, les

déformations osseuses de la face et du crâne sont habituelles, et l'on a beaucoup discuté sur leur véritable origine. Tout d'abord il n'est pas douteux que, dans un grand nombre de cas, ces déformations ne soient secondaires; mais il en est d'autres dans lesquels l'asymétrie crânio-faciale et le torticolis sont de même origine, c'est-à-dire remontant tous deux au moment même de la naissance. Broca a mis l'atrophie crânio-faciale sur le compte de la courbure et de la compression de la carotide par suite de la flexion latérale du cou. D'autres auteurs ont incriminé l'action musculaire; ce sont les muscles qui, en exerçant des tractions sur l'apophyse mastoïde, diminuent la courbure de l'hémisphère correspondant du crâne (Dieffenbach); Witzel fait entrer en jeu l'hyperextension des muscles du côté sain; Falkenberg, la contraction active permanente de ces mêmes muscles. Toutes ces raisons peuvent être appliquées aux cas dans lesquels l'atrophie est d'origine secondaire. Mais il est des faits incontestables où atrophie crânio-faciale et torticolis coexistaient au moment même de la naissance; Meinhardt Schmidt [1] en a récemment publié un exemple; il ne saurait être question dans ces cas de subordonner l'un des symptômes à l'autre. Tous deux reconnaissent une même origine, c'est-à-dire un arrêt de développement. L'atrophie, comme l'a remarqué Broca, peut porter même sur l'hémisphère cérébral du côté correspondant. A l'autopsie d'un torticolis congénital du côté gauche, chez une femme de quarante-quatre ans, Witzel [2] a constaté un rétrécissement du calibre de l'artère carotide.

Pathogénie. — S'il est facile d'analyser les symptômes du torticolis, si même, grâce aux interventions à ciel ouvert, on a pu, de nos jours, faire d'une manière assez complète l'anatomie pathologique, il est beaucoup plus difficile de se rendre compte de la pathogénie véritable de cette malformation. L'étude de la question appelle une longue discussion. Deux théories sont en présence. Les uns voient dans le torticolis une malformation primitive, comparable au pied bot, à la luxation congénitale de la hanche; pour d'autres, au contraire, le torticolis ne serait pas, à proprement parler, une malformation congénitale. Il se produirait seulement après la naissance, comme conséquence d'un traumatisme subi au

1. Meinhardt Schmidt, *Centralb. für Gynœkologie*, 1890, n° 30, p. 570.
2. Witzel, Contribution à l'étude des modifications secondaires des parties molles et du squelette dans les cas de torticolis musculaire (*Deutsche Zeitschrift für Chir.*, t. XVIII, 1883, p. 554).

moment même de l'accouchement. Cette dernière opinion est celle qui a été défendue par Stromeyer. Pour la soutenir, on a fait remarquer que le torticolis ne s'observait jamais au moment même de la naissance. M. Guyon rappelle à ce propos que, dans la statistique de Chaussier à la Maternité, portant sur cinq années et comprenant 23 293 enfants, il ne s'est pas trouvé un seul cas de torticolis constaté au moment même de la naissance. Force est donc de conclure que c'est ultérieurement, comme suite d'un traumatisme subi au moment de l'accouchement, que s'est produite la rétraction fibreuse du muscle. On a incriminé l'application du forceps (Dieffenbach). Mais il a été facile de faire observer que le forceps ne doit pas porter sur la région cervicale, et, par suite, ne saurait produire une lésion du sterno-mastoïdien. Du reste, dans l'immense majorité des cas, l'accouchement ne s'est pas fait par la tête, il n'y a pas eu d'application de forceps; il s'est agi d'accouchements par le siège, et souvent le travail a été long et pénible. On a pensé que les tractions exercées sur le tronc pour dégager la tête avaient déterminé des ruptures, et l'on a invoqué à l'appui les tumeurs sanguines ou hématomes qu'on observe parfois dans l'épaisseur du sterno-mastoïdien. Nous sommes ainsi appelés à discuter les rapports qui existent entre les hématomes du sterno-mastoïdien et le torticolis. Rien ne semble plus simple tout d'abord que ces rapports : Que les tractions se soient produites dans le cours d'une application de forceps faite sur la tête, ou mieux qu'elles aient porté sur le tronc dans un accouchement par le siège, il y a rupture du muscle, par suite, épanchement d'une certaine quantité de sang dans son intérieur, et formation d'une tumeur sanguine ou hématome. Plus tard, le sang épanché se résorbe, le muscle rompu se répare; mais la réparation ne se fait pas sans la production d'une quantité plus ou moins abondante de tissu fibreux, jouissant de la rétractilité propre à tous les tissus de cicatrice; de là, la rétraction, le raccourcissement du muscle qui amène à sa suite le torticolis. Ainsi exposée, la théorie semble à l'abri de tout reproche. Elle a été pourtant, dans ces dernières années, battue en brèche par Petersen [1] dans deux mémoires successifs.

Tout d'abord il s'en faut de beaucoup, a-t-on dit, que, dans tous

1. Petersen, Caput obstipum, *Arch. für Klin. Chir.*, 1884, t. XXX, p. 781 ; et Ueber den angeborenen musculären Schiefhals, in *Zeitschrift für Orthopädische Chirur.*, I Band, I Heft, p. 86, 1891.

les cas de torticolis, on ait noté un accouchement long et difficile; d'autre part, alors même qu'il s'est montré un hématome du sterno-mastoïdien après la naissance, on ne voit pas toujours un torticolis faire suite à cette tumeur sanguine du muscle. Ainsi formulée, cette double proposition ne saurait être contestée; il nous est arrivé à nous-même, deux fois au moins, de voir à notre consultation des Enfants-Assistés des enfants porteurs d'hématome du sterno-mastoïdien. Un an après, j'ai fait prendre de leurs nouvelles; ils étaient guéris de leur tumeur, et l'on n'avait pas vu se produire la rétraction du muscle. Mais à côté de ces faits, il en est d'autres, non moins bien observés, dans lesquels le torticolis a succédé plus ou moins tardivement à l'hématome du sterno-mastoïdien. Volkmann a pu citer deux cas de cette nature. Schulthess a publié, en 1887, une autopsie fort intéressante; il s'agit d'une enfant de cinq mois qui avait été mise au monde à l'aide du forceps; une tuméfaction du sterno-mastoïdien droit s'était produite peu après la naissance; or, on trouva, à l'examen nécroscopique, une dégénérescence fibreuse complète du chef cléido-mastoïdien. Nous-même nous avons pu recueillir une observation semblable chez un petit malade de la ville que nous avons opéré l'année dernière. Il s'agissait d'un petit garçon de quatre ans et demi qui présentait un torticolis du sterno-mastoïdien droit avec un léger degré d'asymétrie faciale. La mère de l'enfant m'a dit qu'il était né par le siège; cependant l'accouchement a été rapide et facile. A la naissance, il existait, vers la partie moyenne du sterno-mastoïdien droit, une tumeur qui a disparu seulement au bout d'une année. Vers l'âge de deux ans et demi, l'enfant avait déjà une déviation, puisque à cette époque, on lui a fait porter un collier, qui, du reste, n'a pas donné de résultat. Ainsi donc, il est certainement des cas dans lesquels la rétraction musculaire a succédé à un hématome du muscle; les raisonnements théoriques de Petersen ne sauraient rien prouver contre des faits bien observés. D'après lui, la rupture complète devrait produire un allongement, et non la rétraction du muscle. Il en serait ainsi évidemment si, à la suite de la rupture, il n'y avait pas de réparation et que les deux bouts restassent écartés l'un de l'autre; mais si, au contraire, la réparation se fait par un tissu cicatriciel, celui-ci, en se rétractant, déterminera le raccourcissement du muscle, et, par suite, la difformité. Du reste, la preuve a été faite pour d'autres muscles; moi-même j'ai cité autrefois le cas d'un jeune homme de dix-neuf ans,

hémophile, qui, à la suite d'un hématome des jumeaux, avait eu une rétraction du triceps, et, par suite, un pied bot varus équin [1]. Lovett a publié un cas où il a vu le torticolis succéder à l'hématome du sterno-mastoïdien. Il s'agit d'un enfant de six semaines, né à terme et facilement, qui présentait une tumeur, située dans la gaine du sterno-mastoïdien du côté gauche, grosse comme une noisette. Le muscle est légèrement contracturé; la tête peut être ramenée dans la rectitude, mais on n'arrive pas à l'y maintenir. On ne fit pas de traitement spécial. Au bout de deux mois, la tumeur était grosse comme une petite cerise. Deux ans plus tard, l'enfant est revu, porteur d'un torticolis classique avec asymétrie faciale; la tumeur avait disparu [2].

Spencer [3] a publié un travail qui vient aussi à l'appui des relations existant entre l'hématome du sterno-mastoïdien et le torticolis. Il a pu observer quinze cas d'hématomes du sterno-mastoïdien, dont deux ont été étudiés histologiquement. L'hémorragie siégeait dans les deux tiers supérieurs et antérieurs de la gaine du muscle; la tumeur a une consistance ferme; au microscope, le tissu conjonctif inter-fasciculaire est infiltré. A la suite de cet accident, dit l'auteur, il se forme des bandelettes fibreuses qui peuvent être la cause du torticolis. A tous les faits précédents, nous ajouterons encore l'assertion émise par Karewski [4] qui dit avoir vu trois fois le torticolis se développer dans le cours du premier mois, à la suite d'un hématome du sterno-mastoïdien.

Nous résumerons cette longue discussion, en disant que rien n'est plus rare que de voir le torticolis exister au moment même de la naissance; d'autre part, il y a des faits certains dans lesquels la déformation a succédé à un hématome du muscle. La théorie de Stromeyer sur l'origine obstétricale du torticolis paraît donc la mieux fondée. Mais, à côté de ces faits, il ne faut pas oublier les observations exceptionnelles, rapportées par Petersen et par Meinhardt Schmidt, où l'on a vu le torticolis et l'asymétrie crânio-faciale exister au moment même de la naissance. Ces derniers faits toutefois semblent bien être exceptionnels; pour les expliquer, on invoque une attitude vicieuse de la tête pendant la

1. Kirmisson, *Leçons cliniques sur les maladies de l'appareil locomoteur*, Paris, 1890, p. 497.
2. Lovett, Torticolis succédant à un hématome du sterno-mastoïdien. *Boston med. Journal*, t. CXXVI, p. 311.
3. Spencer, *American Journal of med. sciences*, janv. 1893, n° 249, p. 103.
4. Karewski, *Die chirurgischen Krankheiten des Kindesalters*, 1894, p. 574.

vie intra-utérine. D'après Petersen, cette attitude vicieuse remonterait aux premiers temps de la vie intra-utérine et serait attribuable à des anomalies de l'amnios, analogues à celles qu'on invoque dans la production des difformités congénitales des membres. Quoi qu'il en soit, la pathogénie du torticolis congénital ne peut être considérée comme définitivement établie.

Diagnostic. — Il semble tout d'abord que rien ne soit plus facile que de faire le diagnostic du torticolis congénital. Les caractères de cette affection sont en effet des plus nets; on note, en premier lieu, qu'elle remonte au moment même de la naissance; elle est en outre caractérisée par ce fait que l'inclinaison latérale de la tête est associée à la rotation du côté opposé; la rétraction du muscle atteint est facilement appréciable à la vue et à la palpation, et contraste avec le relâchement du sterno-mastoïdien du côté opposé. Mais si le torticolis est congénital, en ce sens que les altérations musculaires qui lui donnent lieu remontent au moment même de la naissance, souvent l'attitude vicieuse ne se montre que plus ou moins longtemps après, et il est possible de la confondre avec des torticolis de tout autre origine, survenus accidentellement. Sans doute la rétraction du muscle contrastant avec le relâchement du sterno-mastoïdien du côté opposé, l'adjonction de la rotation en sens opposé à l'inclinaison latérale de la tête, sont des caractères qui ne se rencontrent pas habituellement dans les torticolis d'origine osseuse et articulaire. Cependant, il peut y avoir des cas douteux, et nous ne saurions en donner de meilleure preuve que l'erreur de diagnostic suivante rapportée par Bouvier[1]. Faisant l'histoire d'un cas de mal de Pott sous-occipital, cet auteur s'exprime ainsi : « La déformation résulte ici de ce que l'affection est unilatérale, ou du moins occupe principalement un des côtés... Quand on m'a présenté la malade, elle n'offrait aucun symptôme grave; elle tenait seulement le cou raide, la tête inclinée à droite, la face tournée à gauche. Le muscle sterno-cléido-mastoïdien droit était raccourci. J'ai pris ce torticolis, je vous l'avoue, pour une rétraction musculaire essentielle. Je fus frappé cependant de la rigidité de la tête; on ne pouvait même pas lui imprimer un mouvement de rotation du côté opposé au muscle sterno-mastoïdien rétracté. Dieffenbach se trouvait alors à Paris; je lui montrai cette malade; il l'examina, et me dit : « Le cas ne me paraît pas

1. Bouvier, *Leçons cliniques sur les maladies chroniques de l'appareil locomoteur*, Paris, 1858, p. 77.

« clair; je n'opérerais pas ». J'ai suivi son conseil... L'enfant fut prise de fièvre typhoïde, et elle succomba. Nous avons trouvé à l'autopsie cette disposition : destruction de la moitié droite de l'atlas; l'axis rapproché de l'occipital en ce point, soudure étendue entre la deuxième et la troisième vertèbre du cou, soudure semblable entre l'apophyse odontoïde et l'atlas; rétrécissement du trou occipital. »

Il y a donc des cas où la confusion peut être faite; toutefois, d'une manière générale, on évitera l'erreur, en tenant compte de la raideur de la colonne cervicale, de la douleur à la pression sur les apophyses épineuses, de l'existence d'un gonflement anormal.

Une autre erreur de diagnostic contre laquelle il est bon de se tenir en garde, c'est celle qui consiste à confondre le torticolis avec une scoliose. A propos de l'exposé symptomatique, nous avons parlé des déviations secondaires qui se produisent du côté de la région dorsale et de la région lombaire. Or, il peut se faire que ces déviations secondaires soient assez marquées pour masquer la déviation cervicale primitive, et en imposer pour une scoliose essentielle. Plusieurs fois, il m'est arrivé de commencer l'examen par la région dorsale chez des enfants qui m'étaient présentés comme atteints de déviation de la colonne vertébrale; c'est seulement au cours de l'examen que j'ai été frappé de la déviation de la région cervicale et de la rétraction concomitante du sterno-mastoïdien, et que j'ai reconnu la véritable nature de l'affection. Une fois même, j'ai failli être trompé par des parents qui venaient me consulter pour leur jeune fille atteinte de scoliose dorsale, et qui me cachaient soigneusement qu'elle avait été atteinte dans sa première enfance d'un torticolis pour lequel elle avait même été opérée par un de nos collègues. C'est seulement un examen minutieux de la malade qui me permit de découvrir la supercherie.

Pronostic. — Pour ce qui est du pronostic, il faut tenir compte des divers éléments qui entrent dans la constitution de la difformité. Il est facile, soit par la ténotomie, soit par un traitement orthopédique convenable, de triompher de la rétraction du sterno-mastoïdien. Habituellement aussi les courbures secondaires de la colonne vertébrale disparaissent aisément, dès que la courbure cervicale primitive a été supprimée; rarement en effet, il y a du côté du rachis et des côtes, des déformations osseuses permanentes. Mais il n'en est pas de même de l'atrophie crânio-faciale. Pourvu que celle-ci soit très prononcée et que le torticolis soit de longue durée,

on a beau corriger, par une intervention chirurgicale convenable, l'attitude vicieuse de la tête et du cou, l'atrophie persiste et fait toujours paraître incomplet aux yeux des parents le résultat obtenu. C'est donc une raison pour agir le plus tôt possible, et ne pas laisser s'établir une atrophie que, plus tard, rien ne saurait corriger.

Traitement. — Dans ces dernières années, le traitement du torticolis a subi une véritable révolution; toutefois les principes qui président à la thérapeutique de cette affection sont restés les mêmes, et l'on peut rapporter aux trois ordres de moyens suivants les traitements employés : 1° le redressement lent par les appareils; 2° la gymnastique orthopédique ; 3° les opérations chirurgicales.

Fig. 82. — Minerve prenant point d'appui, d'une part sur le bassin, et d'autre part, sur la tête, de façon à procurer le redressement (Kirmisson).

1° *Traitement par les appareils.* — Tous les appareils employés contre le torticolis se composent essentiellement de deux parties : 1° un collier ou partie cervicale prenant largement point d'appui en arrière sur la nuque, en avant sur le menton et la mâchoire inférieure ; 2° un corset ou portion thoracique, embrassant les épaules et le thorax. J'insiste beaucoup pour que cette portion thoracique ne s'arrête pas en bas à la pointe du sternum, comme on le voit dans beaucoup d'appareils construits pour le redressement du torticolis, mais bien qu'elle descende jusqu'au niveau des épines iliaques et prenne point d'appui sur le bassin. Les appareils très courts, qui ne dépassent pas la région sternale, manquent en effet de point d'appui solide et se déplacent avec la plus grande facilité. Au contraire, avec les longs corsets que nous conseillons, et qui prennent point d'appui sur le bassin, nous avons une base solide pour opérer le redressement. Nous avons en outre l'avantage d'agir, non seulement sur la courbure cervicale primitive, mais encore sur les courbures secondaires des régions dorsale et lombaire, et ainsi nous avons une action beaucoup plus puissante

et plus efficace. J'ai l'habitude de faire faire ces appareils en cuir moulé; les deux parties cervicale et thoracique sont reliées l'une à l'autre par des tiges en acier que font mouvoir des vis, de façon à produire graduellement le redressement. Mais, il faut bien le dire, c'est seulement dans les cas légers, et tout à fait au début, qu'on peut, grâce aux seuls appareils, obtenir la guérison. Pour peu que le mal soit ancien, ou très prononcé, il faut avoir recours aux opérations. Quelquefois seulement, à la suite de ces dernières, les appareils retrouveront leurs indications.

2° *Gymnastique orthopédique.* — J'y fais rentrer le massage qui souvent interviendra utilement pour vaincre la contracture du muscle malade, en même temps qu'il pourra être mis à profit pour développer le sterno-mastoïdien du côté opposé. Au massage s'ajoute le redressement passif dans lequel on s'efforce de corriger l'attitude vicieuse de la tête, en même temps qu'on lui imprime une inclinaison du côté opposé. Au premier rang des moyens orthopédiques doit être placée la suspension dans l'attitude verticale, ou encore l'extension continue dans la position horizontale, au moyen de l'appareil de Sayre. Enfin, on aura recours aussi à tous les exercices de redressement actif, c'est-à-dire aux attitudes qui corrigent les courbures du rachis, aux exercices d'haltères, à la suspension par les bras. Tous les procédés de la gymnastique orthopédique que nous venons d'exposer brièvement trouvent leur application dans le traitement du torticolis; ils sont un complément indispensable à la suite des opérations entreprises pour la correction de cette difformité.

3° *Opérations chirurgicales.* — Elles consistent essentiellement dans la section du muscle rétracté, section simple ou accompagnée de la résection d'une étendue plus ou moins grande du muscle dégénéré. C'est sur ce point particulier de la question qu'ont porté les réformes essentielles dont nous avons parlé en commençant.

L'histoire de la ténotomie du sterno-mastoïdien nous offre un exemple d'une évolution qu'on rencontre fréquemment en chirurgie. Tout d'abord, en effet, on a commencé par la section à ciel ouvert de ce muscle. Les faits sont de date ancienne, puisqu'ils remontent au XVIIe siècle, avec Tulpius et Roonhuysen. Mais, à cette époque, la suppuration, la possibilité des complications septiques, détournaient les chirurgiens de pareilles entreprises. Aussi la ténotomie sous-cutanée, faite pour la première fois à la région cervicale par Dupuytren, en 1822, fut-elle accueillie comme un

immense progrès. Elle ne tarda pas à se répandre, en Allemagne, grâce à Stromeyer et à Dieffenbach; en France, grâce à Bouvier et à J. Guérin. Mais cette section sous-cutanée, qui paraissait avoir de si grands avantages, n'est pas sans présenter d'énormes inconvénients. Les veines nombreuses qui sillonnent la région peuvent être ouvertes. On cite un fait de Robert dans lequel la veine jugulaire externe fut blessée; il s'en suivit une phlébite, et le malade mourut d'infection purulente.

Volkmann raconte qu'il lui est arrivé d'ouvrir la jugulaire interne; il put toutefois remédier à l'hémorragie consécutive. D'autre part, la section sous-cutanée expose à des échecs. Lorsque la rétraction porte sur un seul tendon bien détaché des parties voisines, il est en effet facile de le sectionner à l'aide d'une simple ponction de la peau. Mais si la rétraction porte sur toute l'épaisseur du muscle, si, comme nous l'avons noté à propos de l'anatomie pathologique, il y a rétraction des aponévroses cervicales, brides fibreuses maintenant la tête dans son attitude vicieuse, il faudra, ou bien s'exposer, en sectionnant profondément toutes ces parties rétractées, à blesser les organes voisins, ou se contenter de sections incomplètes et de résultats défectueux. Aussi Volkmann a-t-il recommandé, en 1884, dans les *Archives de Langenbeck*, de revenir à la section à ciel ouvert du sterno-mastoïdien; sa conduite a été imitée par bon nombre de chirurgiens étrangers, parmi lesquels nous citerons Billroth, Heineke, Lorenz, Keetley; en France, M. Levrat (de Lyon) en a conseillé l'usage [1]. Pour nous, nous avons pratiqué notre première opération de ténotomie du sterno-mastoïdien à ciel ouvert, à la clinique de l'Hôtel-Dieu, le 10 janvier 1889 [2]; le malade guéri a été présenté par nous à la Société de chirurgie, le 21 février de la même année. Il a été revu depuis lors; le résultat acquis ne s'était pas démenti. A partir de ce moment, nous avons pratiqué un très grand nombre de fois la section à ciel ouvert du sterno-mastoïdien, et nous en avons toujours obtenu les meilleurs résultats.

Lorsque la question a été portée par nous à la Société de chirurgie, bon nombre de nos collègues, parmi lesquels le professeur Verneuil, ont pris la parole en faveur de la section à ciel ouvert.

Toutefois il y a lieu de tenir compte de l'objection faite à la

1. Levrat, *la Province médicale*, 1888, n° 43, p. 609.
2. Kirmisson, *Leçons cliniques sur les maladies de l'appareil locomoteur*, Paris, 1890, p. 258.

méthode par M. Berger, objection tirée de l'existence d'une cicatrice à la région cervicale, ce qui, chez une jeune fille, n'est pas sans présenter un sérieux inconvénient. Mais il vaut mieux obtenir, par la section à ciel ouvert, un résultat complet et rapide, plutôt que de se condamner à un résultat incomplet ou même à un échec absolu, dans le but d'éviter une petite cicatrice de la région cervicale. C'est là, comme partout ailleurs en chirurgie, affaire d'indications et de contre-indications. S'agit-il d'un torticolis assez léger, la rétraction porte-t-elle surtout sur un faisceau isolé du muscle, facile à détacher des parties voisines, on pourra se contenter de la ténotomie sous-cutanée. Dans les circonstances inverses, c'est-à-dire si la difformité est très prononcée, si la rétraction porte sur la totalité du muscle, et qu'il soit difficile d'isoler celui-ci des parties molles voisines, il convient de donner la préférence à la section à ciel ouvert. Aussi décrirons-nous ici les deux modes d'opération.

Pour la ténotomie sous-cutanée, le malade est couché sur le dos, un coussin placé au-dessous des épaules; le chirurgien soulève légèrement de la main gauche la peau au-devant du muscle rétracté, de façon à y faire un pli; et, à la base de ce pli, il enfonce le ténotome pointu, au côté interne du muscle qu'il s'agit de sectionner, et à un travers de doigt au-dessus de la clavicule. L'instrument chemine entre la peau et le muscle, de sorte que la section sera faite de dehors en dedans. Le ténotome pointu est retiré et remplacé par le ténotome mousse. A ce moment, l'aide qui tient la tête lui imprime un mouvement d'extension forcée avec inclinaison sur le côté du cou opposé; de cette façon, le muscle est bien tendu, et vient pour ainsi dire de lui-même se faire sectionner par le ténotome.

La description que nous venons de donner s'applique au chef sternal; c'est lui qu'on sectionne le plus souvent par la méthode sous-cutanée; il est beaucoup mieux isolé et beaucoup plus facile à atteindre que le chef claviculaire. Cette considération n'était sans doute pas étrangère aux préoccupations des chirurgiens, quand ils déclaraient que, dans le torticolis, la rétraction portait habituellement sur le seul chef sternal. On peut cependant aussi faire la section du chef claviculaire par la méthode sous-cutanée. Le mieux est alors d'attaquer le muscle par son côté externe pour éviter de léser la veine jugulaire externe qui occupe son bord postérieur; mais ici le faisceau claviculaire a une épaisseur telle qu'il

sera impossible de le sectionner en totalité sans s'exposer à blesser les parties voisines.

Pour la ténotomie à ciel ouvert, le malade est disposé comme nous l'avons dit pour la ténotomie sous-cutanée, c'est-à-dire couché sur le dos, les épaules reposant sur un coussin arrondi, la tête dans une rotation légère du côté opposé, de façon à faire saillir le muscle qu'il s'agit de sectionner.

La direction à donner à l'incision de la peau peut varier; une incision verticale a l'avantage d'être beaucoup mieux disposée pour la réparation; car, une fois le redressement obtenu, ses bords se rapprochent comme les lèvres d'une boutonnière, quand on tire sur ses extrémités; mais elle donne moins de jour pour atteindre les parties profondes qu'une incision transversale. Dans mes premières opérations, je me suis servi de l'incision verticale; mais depuis longtemps déjà, j'y ai substitué l'incision transversale. En lui donnant une longueur de 2 à 3 centimètres, et en plaçant, suivant le besoin, un écarteur sur chacun de ses angles, on peut la déplacer, soit en avant, soit en arrière, et sectionner, dans une étendue considérable, soit les différents faisceaux musculaires, soit les brides fibreuses qui s'opposent au redressement. L'incision de la peau étant faite, le peaucier sectionné, le sterno-mastoïdien est mis à nu; l'un de ses bords est isolé, et, sous ce bord, on glisse une sonde cannelée sur laquelle est soulevé le muscle; on coupe ainsi de dehors en dedans les fibres musculaires sur la sonde cannelée; on surveille du doigt et de l'œil la section, et on ne court pas le risque de blesser quelque organe important. Si une petite veine venait à être ouverte, rien ne serait plus facile que de la saisir et de la lier. L'index introduit dans la plaie, pendant que l'aide imprime à la tête un mouvement de rotation en sens opposé, reconnaît s'il existe encore dans la profondeur des faisceaux musculaires ou des brides aponévrotiques tendues; dans ce cas, ces faisceaux et ces brides sont soulevés comme précédemment, et sectionnés de dehors en dedans sur la sonde cannelée. Rien ne s'opposant plus au redressement, l'hémostase est faite d'une façon aussi complète que possible; la plaie est suturée avec le crin de Florence et pansée antiseptiquement.

Le traitement consécutif diffère absolument de ce qu'il était autrefois; et, à ce point de vue encore, une véritable révolution s'est accomplie dans le traitement du torticolis. Après avoir sectionné au hasard et d'une façon souvent bien incomplète quelques fibres rétractées à l'aide de la ténotomie sous-cutanée, on avait

en effet l'habitude de laisser la tête dans son attitude vicieuse pendant deux ou trois jours, afin de permettre à la petite plaie de se cicatriser. On laissait en même temps à la difformité le temps de se reproduire, et c'était alors seulement qu'on commençait le redressement à l'aide de colliers orthopédiques, munis de vis ou de crémaillères. C'était une lutte entre l'appareil et la difformité, lutte dans laquelle l'appareil était souvent vaincu, le malade impatient réclamant qu'on relâchât la trac-

Fig. 83. — Malade avant l'opération.

Fig. 84. — Redressement effectué par la ténotomie à ciel ouvert suivie de l'application d'un appareil à traction élastique (Kirmisson).

tion; et, en définitive, souvent le résultat obtenu restait fort incomplet. Aujourd'hui nous procédons tout autrement; après avoir, à l'aide de la ténotomie à ciel ouvert, obtenu un redressement rapide et complet, pendant que le malade est encore sous l'influence du chloroforme, nous appliquons immédiatement un appareil plâtré qui maintient le résultat obtenu. Cet appareil peut être fait de deux manières différentes : On peut, comme l'avait conseillé Sayre, faire intervenir la traction élastique, en composant l'appareil de deux bandes plâtrées circulaires, dont l'une embrasse le thorax, l'autre la tête, et qui sont reliées ensemble par un tube en caoutchouc, imprimant à la tête un mouvement d'inclinaison latérale et de rotation en sens inverse de l'attitude vicieuse qu'on veut corriger. Plus simplement, on peut se contenter d'embrasser

toute la région cervicale et le thorax au moyen d'un appareil plâtré circulaire qui remonte jusqu'au menton. Pendant l'application de cet appareil, l'aide a soin d'imprimer à la tête et à la région cervicale une attitude d'hypercorrection; le chirurgien fait remonter aussi la portion cervicale de l'appareil plus haut du côté malade, de façon à rejeter la tête du côté opposé. (Voyez fig. 85.)

L'appareil plâtré est laissé en place pendant quatre à cinq semaines; lorsqu'il est retiré, la plaie opératoire est cicatrisée, et généralement le résultat obtenu est assez complet pour qu'on puisse se passer de l'application de tout appareil nouveau. Nous faisons ici plus vite et plus complètement que dans l'ancienne chirurgie. Ce n'est pas à dire cependant que tout traitement consécutif soit inutile; il reste en effet à combattre les attitudes vicieuses secondaires du rachis, et c'est ici que le traitement orthopédique dont nous avons parlé en commençant, suspension, exercices d'haltères, attitudes inverses de celles qu'il s'agit de corriger, reprend toute son importance.

On arrive ainsi à des résultats bien supérieurs à ceux que donnaient les anciennes méthodes de traitement, tout entières basées sur la ténotomie sous-cutanée et le port prolongé d'appareils. J'ajouterai d'ailleurs que les mêmes principes sont applicables au traitement post-opératoire dans les cas de ténotomie sous-cutanée. Pour ma part, j'ai déjà pratiqué dix fois la ténotomie à ciel ouvert du sterno-mastoïdien sans avoir eu à noter le plus petit incident; les résultats, autant que j'ai pu suivre les malades, m'ont toujours paru extrêmement avantageux.

Mais on est allé beaucoup plus loin, et Mikulicz n'a pas craint de pratiquer l'extirpation totale du sterno-mastoïdien rétracté [1]. Il se base, pour défendre cette manière d'opérer, sur ce que la ténotomie à ciel ouvert, pas plus que la ténotomie sous-cutanée, ne saurait empêcher la récidive. Il pratique, à égale distance de la clavicule et de l'apophyse mastoïde, une incision de 3 à 4 centimètres de longueur dans la direction du muscle, sectionne inférieurement les deux chefs sternal et claviculaire, et les dissèque de bas en haut jusqu'à leurs insertions sur l'apophyse mastoïde, au niveau de laquelle il les sectionne, extirpant ainsi le muscle en totalité. Dans quelques cas où il a fait cette extirpation

1. Mikulicz, Uber die Exstirpation des Kopfnickers beim musculären Schiefhals, *Centralb. für Chirur.*, 5 janv. 1895, n° 1.

d'une manière partielle, il a vu survenir la récidive, et il a dû compléter plus tard son intervention.

Ce mode d'opérer n'est pas sans présenter de graves inconvénients et même de graves dangers. Tout d'abord il n'est pas indifférent de créer une longue cicatrice de 3 à 4 centimètres vers la partie moyenne du cou; en outre, l'extirpation com-

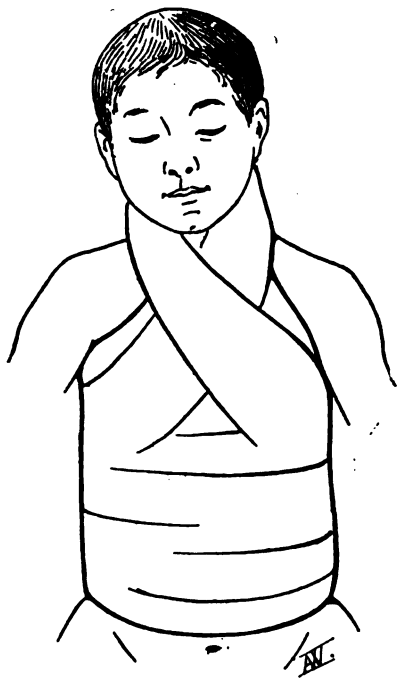

Fig. 85. — Appareil plâtré maintenant la tête et le cou dans une position d'hypercorrection après la section à ciel ouvert du sterno-mastoïdien du côté gauche. — (On remarquera que l'appareil plâtré remonte beaucoup plus haut sur le côté gauche du cou, sur lequel a porté l'opération, que sur le côté droit. (Kirmisson.)

plète du sterno-mastoïdien, en supprimant le relief formé par ce muscle sur les parties latérales du cou, laisse à sa suite une déformation considérable; enfin Mikulicz reconnaît le danger de blesser la veine jugulaire interne. Sans doute il dit avoir réussi à éviter toujours cet accident; mais il n'en a pas été de même pour le nerf spinal qu'il a sectionné dans ses premières opérations. Aussi donne-t-il le conseil de respecter le bord postérieur et supé-

rieur du muscle pour éviter la lésion de ce nerf. Pour nous, malgré l'autorité qui s'attache au nom de Mikulicz, nous ne saurions adopter sa manière de voir. La ténotomie à ciel ouvert, suivie d'un traitement post-opératoire convenable, nous paraît donner des résultats satisfaisants. D'autre part, l'extirpation complète du sterno-mastoïdien, en laissant à la partie moyenne du cou une longue cicatrice verticale, et en créant un méplat à la place du relief normal du sterno-mastoïdien, nous paraît peu en rapport avec le but de la chirurgie orthopédique, qui est de rétablir, autant que possible, la forme et la fonction.

DEUXIÈME SECTION

MALADIES CONGÉNITALES DU TRONC

CHAPITRE PREMIER

MALADIES CONGÉNITALES DU THORAX

1. — MALFORMATIONS CONGÉNITALES DE L'ŒSOPHAGE ET DE LA TRACHÉE

Les vices de conformation de l'œsophage entraînent un pronostic tellement grave qu'on doit les regarder plutôt comme de véritables monstruosités que comme des affections chirurgicales, c'est-à-dire susceptibles d'un traitement. Toutefois, comme elles coïncident parfois avec d'autres vices de conformation qui, eux, appartiennent à la chirurgie, par exemple, les imperforations de l'anus et du rectum, il est indispensable pour le chirurgien d'être prévenu de leur existence et de connaître leur symptomatologie.

Oblitérations congénitales de l'œsophage. — L'enfant atteint d'oblitération congénitale de l'œsophage peut prendre le sein; mais à peine a-t-il avalé quelques gorgées de lait qu'il les rejette; souvent même il présente à ce moment de violents accès de suffocation; car, dans la plupart des cas, il existe une communication anormale entre la trachée et l'œsophage. Holmes [1] cite trois cas d'oblitération congénitale de l'œsophage empruntés aux *Pathological Transactions*, et, dans tous les trois, l'œsophage communiquait avec la trachée. Tous les faits qui ont été publiés sont pour

1. Holmes, *Thérapeutique des maladies chirurgicales des enfants*, trad. Larcher, 1870, p. 185.

ainsi dire calqués les uns sur les autres. En voici quelques-uns, datant de ces dernières années, qui viennent s'ajouter à ceux qui sont cités dans les ouvrages classiques de Cruveilhier, de von Ammon, de Förster et de Ahlfeld. Melkins [1] rapporte le cas d'un enfant mort à huit jours, chez lequel l'œsophage se terminait en cul-de-sac, à un centimètre environ au-dessus de la bifurcation de la trachée. Du bout cardiaque de l'estomac, l'œsophage remontait à une courte distance et s'ouvrait librement dans la trachée.

Foster Vince [2] a trouvé, à l'autopsie d'un enfant mort au bout de quarante-huit heures, l'œsophage se terminant en un cordon fibreux à un pouce environ au-dessous du pharynx. Le bout cardiaque de l'œsophage était normal à sa partie inférieure; mais il se rétrécissait en remontant, et s'ouvrait dans la trachée entre le cartilage cricoïde et le premier anneau trachéal. Dans un cas de Cleaver [3], l'œsophage se terminait en cul-de-sac au niveau de la bifurcation de la trachée; l'enfant était mort à l'âge de six jours. J.-R. Logan [4] rapporte un cas d'occlusion de l'œsophage trouvé sur un enfant mort-né au septième mois. Le pharynx était normal; mais, au niveau du sixième anneau trachéal, l'œsophage se terminait par un cordon fibreux intimement adhérent à la trachée; il reprenait le calibre normal à deux pouces environ au-dessus de l'estomac.

Tous ces faits se ressemblent en ce que tous se sont terminés par la mort, qui survient généralement dans les huit ou dix premiers jours; Holmes rapporte deux faits où les enfants ont succombé le onzième et le douzième jour. Nous citerons plus bas un cas de Axon dans lequel l'enfant a succombé seulement le treizième jour; mais souvent la mort arrive beaucoup plus tôt, du deuxième au quatrième jour, par exemple. L'œsophage affecte toujours des connexions intimes avec la trachée; dans bon nombre de cas, il s'ouvre à l'intérieur même du conduit trachéal; et dans les faits où cet abouchement anormal fait défaut, il y a toujours adhérence intime entre la trachée et le cordon fibreux qui représente l'œsophage. Un trait commun à toutes ces observations, et déjà noté par Holmes, c'est que la communication s'établit, non pas entre la trachée et le bout supérieur de l'œsophage, mais bien entre le

1. Melkins, *Annals of Gynæcologie*, 8 novembre 1890.
2. Foster Vince. *Brit. med. Journal*, 3 janvier 1892.
3. Cleaver, *Brit. med. Journal*, avril 1893.
4. J.-R. Logan, *Liverpool medic. chirur. Journal*, juillet 1894.

bout inférieur de l'œsophage et le conduit aérien. Toutefois, il est des faits, tels que celui de Ogle, cité par Holmes, dans lesquels les portions supérieure et inférieure de l'œsophage communiquaient indirectement entre elles, à travers la trachée. Ogle pense même qu'un peu de lait ingéré a pu arriver par cette voie jusqu'à l'estomac. Néanmoins, l'enfant ne survécut que quatre jours.

Parfois, avons-nous dit, l'imperforation de l'œsophage coïncide avec d'autres malformations. Axon [1] rapporte le fait d'une petite fille née à terme, le 30 décembre 1896, et présentant une double absence des pouces et des radius. Bientôt la mère remarqua que, lorsque l'enfant voulait téter, tout le lait ressortait par le nez; elle mourut d'inanition le treizième jour. A l'autopsie, on trouva que l'œsophage se terminait en un cul-de-sac profond de deux centimètres environ. Sa partie inférieure ou stomacale s'ouvrait dans la trachée au niveau de sa bifurcation. L'estomac et les intestins étaient absolument vides. La cloison interventriculaire était perforée à sa partie supérieure.

Mais où la coïncidence avec d'autres malformations prend une importance toute particulière, c'est quand l'oblitération de l'œsophage coïncide avec une imperforation de l'anus, comme cela existait dans le cas suivant de M. Polaillon [2]. On est exposé en effet à mettre sur le compte de l'imperforation anale tous les phénomènes observés, et celle-ci une fois supprimée par une opération convenable, on est tenté de porter un pronostic favorable, tandis que l'enfant succombe à la malformation de l'œsophage concomitante. C'est ce qui arriva dans le cas de M. Polaillon : Il s'agit d'un enfant bien portant en apparence, présentant une absence congénitale des deux radius, des deux pouces et des deux index, avec mains botes, et, en outre, une imperforation anale se traduisant par les symptômes habituels de cette malformation. Ce ne fut qu'après résection du coccyx et une incision très profonde que l'on pénétra dans l'ampoule rectale. Il en sortit, non pas du méconium liquide, mais bien des boulettes arrondies, analogues à des excréments de lapin. Bien que l'anus artificiel restât perméable, les vomissements continuèrent après chaque tétée. La mort survint le second jour. A l'autopsie, on découvrit que la cause

1. Axon, Arrêt de développement congénital de l'œsophage, *The Lancet*, 20 février 1897, p. 519.
2. Polaillon, Anus imperforé, in *Bull. et Mém. de la Soc. de chir.*, 14 juillet 1875, p. 97

de la mort résidait dans une malformation de l'œsophage. Ce conduit faisait suite au pharynx, mais il se terminait en cul-de-sac, à deux centimètres au-dessous de son origine. La trachée, normalement développée, présentait au-dessus de sa bifurcation, un orifice conduisant par un canal, qui n'était autre que le bout inférieur de l'œsophage, dans l'intérieur de l'estomac. L'opération du côté de l'anus faisait communiquer largement l'ampoule rectale avec l'incision périnéale. Il existait en outre un étroit orifice mettant en communication la face antérieure du rectum avec le canal urétral profond, un peu en avant du col vésical. Dans les parties supérieures de l'intestin, il y avait encore un peu de méconium liquide.

Ce qui, dans un cas de cette nature, doit inspirer des réserves au sujet du pronostic, c'est la multiplicité même des vices de conformation.

Dans les cas ordinaires, le diagnostic se fait par cette circonstance que l'enfant rejette immédiatement le lait par régurgitation, et non pas par des vomissements qui surviennent au bout d'un temps plus ou moins long et d'une manière irrégulière, comme dans l'occlusion intestinale. On peut du reste encore vérifier le diagnostic par le cathétérisme de l'œsophage fait avec précaution.

Un pareil vice de conformation semble presque au-dessus des ressources de la chirurgie. A propos d'un cas observé par lui, M. Tarnier[1] examinant les chances d'intervention, ne reconnaît que deux opérations possibles, l'œsophagotomie et la gastrotomie. Il rejette l'œsophagotomie à cause de la difficulté de cette opération à un âge aussi tendre, et aussi parce que l'oblitération siège généralement au-dessous de la région cervicale, au niveau de la bifurcation de la trachée. Quant à la gastrotomie, tout en la considérant comme la seule opération rationnelle, M. Tarnier n'ose pas la conseiller, à cause du grand volume du foie et du peu de développement de l'estomac en pareil cas. Dans l'état actuel de la chirurgie, c'est évidemment à la gastrostomie qu'il faudrait s'adresser, si l'on se décidait à intervenir, sans se dissimuler le peu de chances de succès d'une pareille intervention.

Rétrécissement congénital de l'œsophage. — De l'oblitération complète de l'œsophage, il faut rapprocher les rétrécissements congénitaux de ce conduit.

1. Tarnier, *Bull. de l'Acad. de méd. de Paris*, t. XXXI, p. 884, Paris, 1866, et *Union médic.*, 2e série, t. XXXI, p. 126, Paris, 1866.

Wilks a rapporté [1], d'après le Dr Rootes (de Ross), un exemple curieux de cette malformation, sur un homme de soixante-quatre ans qui avait succombé à une pneumonie. Pendant toute sa vie, il rejetait toujours une partie des aliments qu'il prenait, et ne pouvait avaler les aliments solides, sans ramollir chaque bouchée avec du liquide. Il appuyait sur ce fait qu'il ne vomissait pas ses aliments, mais qu'il les expectorait, et que, jamais de sa vie, il n'avait vomi. On pouvait faire passer une sonde dans l'œsophage; mais toujours, à la suite, le patient expectorait, en plus ou moins grande quantité, les aliments solides ou liquides, qu'il avait pris dans les dernières heures. A l'examen anatomique, on trouva la partie supérieure de l'œsophage énormément dilatée; elle mesurait, sans être distendue, six pouces et demi de circonférence, et elle présentait partout un volume uniforme. Cependant, au voisinage de l'estomac, elle se resserrait subitement, et, ici, le calibre du canal était aussi inférieur à ses dimensions normales qu'il leur était supérieur sur les autres points. Le petit doigt arrivait tout juste à pénétrer dans l'estomac.

Follin, dans sa thèse [2], en rapporte un second cas. Il s'agit d'une vieille femme qui, depuis sa plus tendre enfance, avait eu une grande difficulté à avaler les corps solides. Elle avait fini par être réduite à ne plus prendre que de petites portions d'aliments, sous peine d'avoir un vomissement œsophagien. A l'autopsie, l'œsophage fut trouvé dilaté. A six travers de doigt au-dessous du pharynx, on trouvait une valvule complètement circulaire, avec une ouverture d'environ un centimètre de diamètre. Cette valvule semblait formée de la muqueuse repliée sur elle-même et renfermant dans son repli, autour de l'orifice, une couche de fibres fermes, circulaires, tendineuses, ce qui lui donnait une grande solidité [3].

Aux deux faits précédents nous pouvons ajouter le suivant, publié par Émile Mayer, en 1893 [4]. Le 5 mars 1892, entrait à l'Hôpital des Yeux et des Oreilles, à New-York, une petite fille de neuf ans qui accusait des troubles sérieux de la déglutition. Dès sa naissance, elle commença à régurgiter, non seulement le lait, mais aussi une grande quantité de mucus filant. Cela dura pendant tout l'allaitement. Lors du sevrage, l'ingestion de substances demi-

1. *Pathological Transactions*, vol. XVII, p. 138.
2. E. Follin, *Des rétrécissements de l'œsophage*, Paris, 1853, p. 41.
3. *Bolletino delle scienc. med.*, vol. XIX, p. 267.
4. Émile Mayer, Rétrécissement congénital de l'œsophage, in *The American Journal of the med. sciences*, novembre 1893, n° 259, p. 567.

solides était suivie de vomissements, mais sans contractions abdominales. La mère dut se résoudre à ne lui donner que des aliments liquides, et par petites gorgées. Tous les aliments solides étaient rejetés, ou plutôt, bavés hors de la bouche, dix minutes après la mastication. A l'âge de trois ans, l'enfant mourut presque d'inanition; elle ne fut sauvée que par des lavements nutritifs.

Le 9 mars, l'enfant est endormie par l'éther, elle supporte le cathétérisme de l'œsophage avec une bougie de 6 millimètres. On trouve un rétrécissement à la partie inférieure de l'œsophage. On fait la dilatation progressive avec des bougies; au bout de trois mois, l'enfant pouvait prendre des aliments solides et n'avait plus de régurgitations. Au bout d'un an, la santé demeurait excellente.

Des rétrécissements, il faut rapprocher les poches diverticulaires de l'œsophage qui se traduisent par des symptômes analogues, stagnation des aliments dans la poche, puis régurgitation de ces aliments.

Malformations congénitales du larynx et de la trachée. — Les malformations congénitales du côté du larynx et de la trachée sont encore beaucoup plus rares que celles de l'œsophage. Bruns [1] s'est occupé des rétrécissements congénitaux de la glotte. Il en a trouvé dans la littérature 12 cas auxquels il a joint un fait personnel. Tous ces faits sont absolument calqués les uns sur les autres. La glotte est fermée en partie par une membrane tendue entre les cordes vocales. Cette membrane commence à la commissure antérieure de la glotte et se termine en arrière par un bord demi-circulaire. Elle est composée d'un tissu fibreux très résistant. Cette anomalie entraîne parfois l'aphonie absolue. Le cas personnel à l'auteur concerne une jeune fille de dix-neuf ans, aphone depuis sa naissance; le moindre effort l'essouffle. Une trachéotomie avait dû être faite précédemment, lors d'une tentative faite pour désobstruer la glotte. Bruns traita la malade par une sorte de cathétérisme rétrograde, exécuté à l'aide de bougies introduites par la plaie trachéale; on faisait des séances quotidiennes durant d'un quart d'heure à une heure. Au bout d'un an et demi, la plaie trachéale put être fermée; la malade avait fini par acquérir une voix presque normale.

Schmidt [2] a publié dans les *Annals of Surgery* un exemple de

1. Bruns, Uber das angeborene Diaphragma des Kehlkopfes, *Beitrage zur klin. chir.*, Band IX.
2. Schmidt, Sténose congénitale de la trachée, in *Annals of surgery*, janvier 1887.

sténose congénitale de la trachée, chez une petite fille de six mois, qui présentait, depuis le moment même de la naissance, du tirage et du cornage. Les parois thoraciques sont aplaties sur les côtés; la crico-trachéotomie n'améliore pas la situation, et l'enfant succombe le jour suivant. A l'autopsie, on remarque que les anneaux supérieurs de la trachée sont aplatis d'avant en arrière, et que les inférieurs font un angle aigu, saillant en avant et à gauche. Sur une hauteur de 2 cent. 8, la lumière de la trachée est très étroite. La trachéotomie n'avait pas atteint le point rétréci.

II. — HERNIE DIAPHRAGMATIQUE

La hernie diaphragmatique congénitale doit être regardée comme un arrêt de développement du diaphragme, permettant aux viscères abdominaux de passer dans la cavité thoracique, plutôt que comme une hernie proprement dite. La hernie diaphragmatique congénitale, dit Ammon [1], peut être considérée comme un arrêt de développement mixte, c'est-à-dire à la fois anatomique et pathologique. Elle reconnaît pour cause, une conformation défectueuse du diaphragme, jointe à une trop grande mobilité des viscères.

L'absence totale du diaphragme ne s'observe que chez les fœtus monstrueux. L'absence partielle siège du côté gauche ; elle donne naissance, dans la portion musculaire du diaphragme, à des fentes ovalaires plus ou moins allongées. Ces ouvertures anormales se rencontrent en deux points principaux : 1° au niveau d'un espace triangulaire situé entre la portion sternale et la portion costale du muscle, espace conduisant dans le médiastin antérieur; 2° au niveau de l'espace compris entre la première digitation costale du diaphragme et le faisceau vertébral. La hernie peut encore se produire à travers l'orifice œsophagien du diaphragme et l'orifice qui donne passage au grand sympathique.

Presque tous les organes contenus dans la cavité abdominale, à part la vessie et les reins, peuvent faire partie de la hernie. Mais c'est surtout l'estomac et les organes qui y sont annexés, qui, vu les rapports anatomiques, entrent dans la constitution de la hernie diaphragmatique. Lobstein a trouvé, sur un cadavre, les deux

1. Von Ammon, Hernies du diaphragme, in *Angeborene chirur. Krankheiten*, p. 60.

tiers de l'estomac logés dans la cage thoracique, circonstance qu'aucun indice n'avait révélé pendant la vie. On a rencontré souvent, dans la moitié gauche du thorax, l'estomac, le duodénum, l'intestin grêle, le gros intestin, la rate, le pancréas, rarement le foie. Tantôt ces viscères sont libres dans la cavité thoracique, tantôt ils sont enveloppés par un sac herniaire.

La plupart des enfants atteints de hernie congénitale du diaphragme succombent rapidement après la naissance. J.-B. Elkins [1] rapporte un cas de hernie diaphragmatique dans lequel l'enfant vécut une heure. Le poumon gauche était affaissé; dans la plèvre se trouvaient la rate, le pancréas, l'estomac et l'intestin en totalité, moins une petite partie du duodénum, le côlon descendant et le rectum. Le foie était abaissé et occupait presque toute la cavité abdominale. La moitié gauche du diaphragme faisait défaut, à l'exception d'un petit rebord musculaire autour de la région antérieure du thorax. Cependant il est des cas dans lesquels les enfants ont pu vivre, et même atteindre un âge assez avancé. Fried [2] a vu mourir d'iléus un matelot vigoureux de vingt-quatre ans, chez lequel un orifice arrondi, présentant un diamètre de deux travers de doigt, livrait passage à l'intestin et à l'épiploon. Hudelo et Prioleau [3] ont trouvé, à l'autopsie d'une femme de trente-trois ans, l'estomac, le côlon et l'épiploon dans le thorax; la moitié gauche du diaphragme faisait défaut. Petit cite un homme de quarante-deux ans qui, durant toute sa vie, avait souffert de maux d'estomac et d'accès d'asthme se terminant par des vomissements douloureux. A l'autopsie, on trouva que la presque totalité du côlon, de l'estomac et de l'épiploon avait pénétré dans la moitié gauche du thorax par une large fente située dans la portion charnue du muscle; la hernie ne possédait pas de sac.

Les symptômes peuvent tenir à la fois à la gêne des fonctions gastro-intestinales, douleurs, tiraillements à l'épigastre, vomissements, constipation, et à la compression des organes thoraciques, déplacement du cœur qui est refoulé à droite, compression des poumons, dyspnée, cyanose, surtout marquées à la fin des repas. Il peut même y avoir étranglement de la hernie, comme nous en avons cité un exemple chez le matelot de Fried. Il est des malades chez lesquels les symptômes d'étranglement interne sont

1. J.-B. Elkins *Massachusset's med. Journal*, juillet 1894.
2. Fried, *Internat. medic. Rundschau*, 1890.
3. Hudelo et Prioleau, *Progrès médical*, 1887.

les premiers phénomènes révélateurs. Il est permis de penser que, dans ces cas, comme le fait observer Förster, la hernie n'est pas congénitale. Peut-être chez ces malades y avait-il seulement un orifice anormal du diaphragme; puis, à un moment donné, sous l'influence d'un effort, les viscères se sont engagés dans l'orifice préexistant et s'y sont étranglés.

De tout ce qui précède, il résulte que le pronostic présente une réelle gravité. Le diagnostic est fort obscur; c'est seulement dans les cas où les phénomènes que nous avons notés du côté de la circulation, de la respiration et du tube digestif, sont bien marqués que l'on peut songer à la hernie diaphragmatique. La percussion et l'auscultation, en démontrant du tympanisme et du gargouillement intestinal dans la moitié gauche du thorax, pourront, dans certains cas, permettre d'affirmer le diagnostic. Grand encore sera l'embarras dans les cas où l'étranglement interne se montre comme phénomène initial. Sans attacher, comme le veut Karewski, à la rétraction du ventre (ventre en bateau) la valeur d'un signe pathognomonique, cependant dans les cas où une grande partie de l'intestin a passé dans la cavité thoracique, on comprend que l'abdomen prenne cette forme, qui contraste avec le tympanisme habituel dans l'occlusion intestinale. En cas d'intervention, il faudrait ne pas oublier le siège de l'affection du côté gauche. D'ailleurs, il faut l'avouer, dans bien des cas d'occlusion intestinale où le diagnostic était obscur, on a fait la laparotomie sans reconnaître une hernie diaphragmatique; et, d'autre part, dans certains cas même où la hernie a pu être reconnue, la réduction est demeurée impossible. Aussi Naumann [1] a-t-il proposé de tenter la réduction par la cavité thoracique. Postempski [2] a réalisé la cure radicale de certaines hernies diaphragmatiques, d'origine traumatique, en faisant une résection temporaire de la paroi thoracique, réduisant les viscères herniés, puis pratiquant la suture du diaphragme. Permann a proposé d'appliquer le procédé à la cure des hernies congénitales [3]. Schwartz et Rochard [4] en ont donné les indications d'après les expériences qu'ils ont faites sur

1. Naumann, *Hygiea*, 1888.
2. Postempski, *Bull. della reale acad. med. di Roma*, 1889, 90, 91.
3. Permann, Sur l'opération de la hernie diaphragmatique étranglée; *Arsber. from Sabbats Sjukhus*, Stockholm, 1889, et *Revue des Sc. méd.*, 1891, t. XXXVII, p. 245.
4. Schwartz et Rochard, Contribution à l'étude de la hernie diaphragmatique étranglée; *Revue de chirur.*, 1892, t. XII, p. 756.

le cadavre. Le procédé consiste à faire, au niveau de la neuvième côte, une incision de 12 à 15 centimètres de longueur, en forme d'U ou de H. On pratique une résection temporaire des côtes, on ouvre la plèvre, puis on fait la cure radicale, comme dans les autres variétés de hernie.

III. — ANOMALIES DES PAROIS THORACIQUES

Poitrine en entonnoir. — Elles sont en général de peu d'importance pour le chirurgien. L'une des plus intéressantes, c'est la déformation du sternum à laquelle on donne le nom de poitrine en entonnoir, qui a particulièrement attiré l'attention dans ces dernières années. Elle a été décrite par Ebstein [1]; Klemperer [2] en a signalé trois cas à la Société de médecine de Berlin. MM. Paul Sérieux et Ramadier en ont communiqué cinq cas à la Société d'anthropologie (7 mai 1891). Cette déformation est caractérisée par l'affaissement de la partie moyenne du sternum, tandis que les articulations chondro-sternales sont au contraire saillantes, et dessinent deux bourrelets allongés de chaque côté de l'excavation médiane. La conséquence de cette déformation, c'est une diminution très marquée du diamètre antéro-postérieur du thorax, rapprochant plus ou moins la partie postérieure du sternum de la face antérieure du rachis. Cette déformation, d'origine congénitale, doit être soigneusement distinguée des déformations thoraciques auxquelles donne naissance le rachitisme. Elle se rencontre habituellement chez des sujets portant les stigmates plus ou moins marqués de la dégénérescence, dans des familles où existent des désordres nerveux ou psychiques. Parfois elle coexiste avec d'autres malformations, telles que la syndactylie, le bec-de-lièvre. Elle peut être héréditaire; Klemperer l'a rencontrée sur deux frères, dans la famille desquels la même déformation avait été notée aux générations précédentes.

Absence congénitale des muscles pectoraux. — Une autre anomalie intéressante, bien qu'elle ne donne pas naissance à des déductions thérapeutiques importantes, c'est l'absence des muscles des parois thoraciques et, en particulier, l'absence des muscles pectoraux. Brieger a présenté, en mars 1890, à la Société de

1. Ebstein, *Deutsch Archiv für klin. Med.*, Bd XXX, Heft 3-6, p. 411.
2. Klemperer, Société de Médecine interne de Berlin, juillet 1888.

médecine de Berlin, un homme chez lequel manquaient les deux muscles pectoraux du côté droit. Chez lui, cette anomalie était liée à l'existence d'une symphyse thoraco-brachiale, sous la forme d'un repli membraneux, en forme d'aile, reliant le bras droit à la partie latérale du tronc; il y avait en même temps une syndactylie de la main droite. Depuis lors, Hagman [1] a fait connaître un fait analogue rencontré chez un garçon de onze ans. Chez lui, la portion costale du muscle pectoral droit fait défaut; il semble qu'en ce point, les côtes sont uniquement recouvertes par la peau. La cage thoracique est légèrement enfoncée, et manque de développement à ce niveau. Un autre exemple de la même malformation a été publié par Littlewood [2]. Il a trait à un enfant de dix ans, chez lequel le grand et le petit pectoral droit font défaut. Les côtes supérieures droites sont immédiatement sous la peau. L'apophyse coracoïde fait une saillie très marquée. Il existe, dit l'auteur, un faisceau fibreux, s'insérant d'une part à l'extrémité externe de la première côte et à la partie adjacente de la clavicule, d'autre part à l'apophyse coracoïde.

Hernies congénitales du poumon. — De son côté, Karewski [3] dit avoir rencontré un fait semblable chez un enfant de huit mois; chez lui, l'absence du grand pectoral était liée à une hernie congénitale du poumon se faisant à travers une ouverture latérale du thorax. Le plus souvent ces hernies se produisent ainsi, à la faveur d'un arrêt de développement de la paroi thoracique, plus ou moins longtemps après l'accouchement. Quant à celles qui existent au moment même de la naissance, elles sont tout à fait exceptionnelles, et coïncident habituellement avec d'autres malformations chez des fœtus monstrueux. C'est ce qui existait dans le cas de Cruveilhier [4], et dans un autre fait mentionné dans les Comptes rendus de la Société de Chirurgie de 1856.

Fissures congénitales du sternum. — Les fissures congénitales du sternum, à travers lesquelles se produit l'ectopie cardiaque, sont intéressantes surtout pour le médecin et le physiologiste. Rappelons cependant que M. Lannelongue [5] a eu l'occasion d'inter-

1. Hagman, Un cas de développement incomplet du muscle grand pectoral, *Revue d'orthopédie*, 1er septembre 1892, n° 5, p. 321.
2. Littlewood, Absence congénitale des deux muscles pectoraux du côté droit, *Th. Lancet*, 7 juillet 1894.
3. Karewski, Die chirurg., Krankheiten des Kindesalters, *Missbildungen ans Thorax*, p. 486.
4. Cruveilher, *Anat. pathol. du corps humain*, liv. XIX, p. 2.
5. Lannelongue, *Bull. de l'Acad. des sciences*, et *Semaine médicale*, mai 1888.

venir dans un cas de cette nature chez une petite fille de six jours; chez elle, les ventricules étaient recouverts seulement par une membrane en voie de mortification. Grâce à une autoplastie par glissement, M. Lannelongue a pu réussir à les soustraire au contact de l'air.

Anomalies des côtes. — Les côtes peuvent présenter des anomalies multiples, portant sur leur nombre ou sur leur configuration extérieure. Le Dr Homer Gage [1] a rapporté l'observation d'une jeune fille de dix-sept ans, chez laquelle les sixième, septième, huitième, neuvième et dixième côtes gauches faisaient défaut. Il en résultait une scoliose à convexité droite, avec courbure de compensation en sens inverse, à la région lombaire.

Chez un fœtus monstrueux dont nous avons publié l'étude avec notre interne, M. Ardouin [2], il y avait à la fois absence d'une côte et soudure de certaines côtes entre elles. Tandis qu'à droite le nombre des côtes était normal, à gauche, on en comptait seulement onze. De plus, les cinquième et sixième côtes, la septième et la huitième, étaient soudées deux à deux.

Plus intéressante est l'existence de côtes surnuméraires; elles se rencontrent, soit à la région cervicale, soit à la région lombaire. Mais c'est à la région cervicale qu'elles présentent surtout de l'importance pour le chirurgien, en ce qu'elles peuvent devenir l'origine de compressions du plexus brachial, et nécessiter des opérations.

D'après M. Raphaël Blanchard [3], qui a étudié la question, il y a quelques années, l'existence d'une côte cervicale devrait être considérée comme un fait d'atavisme, la septième apophyse transverse cervicale ayant primitivement possédé une côte, qui a peu à peu disparu par les progrès du développement. Il y aurait lieu d'ailleurs d'en distinguer plusieurs types, suivant que la côte surnuméraire, partant du rachis, vient atteindre en avant le manche du sternum, sans présenter d'interruption dans son trajet et sans contracter d'adhérence avec la première côte, ou bien qu'elle se fusionne avec la première côte et est incomplètement développée.

Généralement cette anomalie est bilatérale; mais l'une des côtes surnuméraires est toujours plus développée que celle du côté

1. Homer Gage, *American Orthop. Association*, 3e congrès, septembre 1890.
2. Ardouin et Kirmisson, Étude d'un fœtus exomphale, *Revue d'Orthopédie*, 1897 p. 104.
3. Raphaël Blanchard, *Revue scientifique*, 1885, t. I, p. 724.

opposé. C'est chez de jeunes sujets de quinze à vingt ans qu'on rencontre cette variété de tumeurs osseuses, et, de préférence, dans le sexe féminin. Il y a quelques années, M. Périer a rencontré un cas de cette nature chez un homme de trente ans, cas rapporté dans la thèse de M. Planet [1]. Dans ce cas, l'ablation de la tumeur fut marquée par l'ouverture du cul-de-sac pleural, qui, comme il arrive souvent dans les faits de ce genre, était anormalement développé par en haut; le malade guérit. Dernièrement un cas de même ordre s'est présenté à la clinique de M. Duplay [2], sur une jeune fille de vingt ans; chez elle, l'anomalie était double, mais la tumeur osseuse beaucoup plus développée à gauche qu'à droite. Au cours de l'opération, il a été démontré que la côte surnuméraire, partie de la septième apophyse transverse cervicale, se fusionnait avec la première côte dorsale.

1. Planet, *Septième côte cervicale*, thèse de doct., Paris, 1890.
2. Duplay, Exostose du creux sus-claviculaire naissant de la 7e vertèbre cervicale (7e côte cervicale), *Bulletin médical*, 26 mai 1897, n° 42, p. 489.

CHAPITRE DEUXIÈME

MALADIES CONGÉNITALES DE L'OMBILIC

I. — DÉVELOPPEMENT DE L'ABDOMEN. — ANOMALIES DÉRIVANT DU CANAL OMPHALO-MÉSENTÉRIQUE

Au fur et à mesure que l'embryon se détache de la vésicule blastodermique, les deux capuchons caudal et céphalique s'infléchissant sur eux-mêmes, et allant au-devant l'un de l'autre, circonscrivent un espace étroit qui représente la future région ombilicale. Par ce point, la cavité intestinale de l'embryon reste en continuité avec la vésicule ombilicale.

Déjà, avons-nous dit, les trois feuillets primitifs de l'embryon se sont transformés en quatre couches, par division du feuillet moyen en deux feuillets secondaires. Au feuillet externe, ou *ectoderme*, s'accole la couche externe du feuillet moyen ou *somato-pleure*; au feuillet interne de l'embryon, ou *endoderme*, s'accole la couche interne du feuillet mésodermique, ou *splanchno-pleure*. Entre ces deux couches du feuillet moyen, *somato-pleure* et *splanchno-pleure*, existe une cavité, qui n'est autre chose que la *cavité cœlomique* ou cavité *pleuro-péritonéale*, origine des cavités pleurale et péritonéale, qui seront séparées l'une de l'autre par la cloison diaphragmatique.

L'ectoderme, doublé de la somato-pleure, deviendra la paroi abdominale, tandis que l'endoderme, auquel est appliquée la splanchno-pleure, donnera naissance à la paroi intestinale.

Rien n'est plus aisé que de comprendre la transformation de la paroi abdominale primitive en paroi abdominale définitive. Les masses proto-vertébrales, situées sur les parties latérales de la corde dorsale, deviennent en effet le point de départ des fibres mus-

culaires qui, d'arrière en avant, pénètrent la paroi abdominale primitive, pour donner naissance aux muscles des parois abdominales. Un seul point reste ouvert, c'est l'ombilic, par où passent les vaisseaux ombilicaux, et par où s'engagent parfois les viscères abdominaux pour donner naissance aux hernies ombilicales. Il peut arriver que le développement des muscles de l'abdomen reste incomplet; dans ces cas, la paroi abdominale n'est plus constituée en avant que par la membrane primitive de Rathke, ou *membrana reuniens*, qui se continue directement avec l'enveloppe amniotique. C'est, comme nous le verrons, le propre des hernies ombilicales de la période embryonnaire de ne pas posséder d'autre enveloppe que cette membrane.

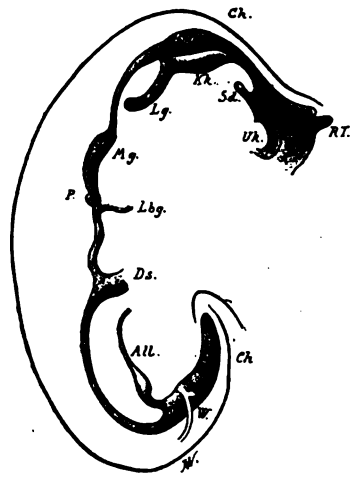

Fig. 86. — Tube digestif d'un embryon humain mesurant 5 millimètres de l'éminence coccygienne à l'éminence nuchale. — *RT*, poche de Rathke ou cul-de-sac hypophysaire; *Uk*, prolongement maxillaire inférieur; *Sd*, glande thyroïde; *Ch*, corde dorsale; *Kk*, entrée du larynx; *Lg*, poumons; *Mg*, estomac; — *P*, pancréas; *Lbg*, tube hépatique primitif; *Ds*, canal vitellin; *All*, canal allantoïdien; *W*, canal de Wolff avec l'ébauche de l'uretère (Hertwig).

En même temps que la paroi abdominale se développe, par le mécanisme que nous venons d'indiquer, le canal intestinal se forme par l'accolement de l'endoderme et de la splanchno-pleure. Au début de la vie embryonnaire, le canal intestinal communique à travers l'ombilic avec la vésicule ombilicale, au moyen d'un conduit qui porte le nom de canal omphalo-mésentérique.

Déjà au commencement du deuxième mois, l'intestin est complètement fermé; dans le cours du deuxième mois, il constitue une anse dont le sommet est adhérent à l'ombilic, et dont les branches ascendante et descendante donnent naissance à tout l'ensemble du canal intestinal.

Le point par lequel l'anse intestinale adhère à l'ombilic n'est autre chose que le pédicule de la vésicule ombilicale ou *canal omphalo-mésentérique*. Dans le cours du troisième mois, ce pédicule disparaît, et l'intestin devient libre dans l'intérieur de la cavité abdominale. Mais il s'en faut de beaucoup que cette disparition du pédicule de la vésicule ombilicale soit toujours complète. Dans bon

nombre de cas, le canal omphalo-mésentérique persiste, soit en totalité, soit à l'état de vestige, et donne naissance à un grand nombre de malformations que nous allons étudier.

Deux cas sont possibles : ou bien, le canal omphalo-mésentérique, perdant toute connexion avec l'ombilic, persiste seulement sous la forme d'un diverticulum adhérent à l'intestin et libre dans

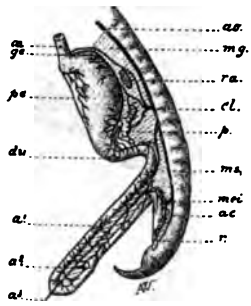

Fig. 87. — Schéma montrant la disposition du tube digestif chez un embryon humain de six semaines. — *œ*, œsophage; *pc*, petite courbure de l'estomac; *gc*, grande courbure de l'estomac; *du*, duodénum; a^1, partie de l'anse intestinale qui donnera naissance à l'intestin grêle (branche descendante de l'anse); a^2, partie de l'anse intestinale primitive qui donnera naissance au cæcum et au côlon (branche ascendante de l'anse); a^3, point de continuité entre le sommet de l'anse intestinale primitive et le canal vitellin; *mg*, mésogastre; *ms*, mésentère; *ra*, rate; *p*, pancréas; *r*, rectum; *ao*, aorte; *cl*, tronc cœliaque; *mei*, artère mésentérique inférieure (Hertwig).

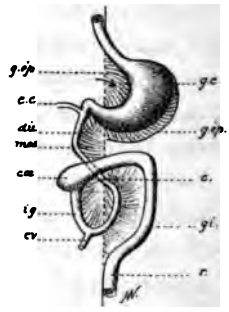

Fig. 88. — Développement du tube digestif et du mésentère chez l'homme (figure schématique). — *gép*, grand épiploon qui se développe aux dépens du mésogastre; *mg*, de la figure précédente, la flèche indique l'entrée de l'arrière-cavité du grand épiploon; *gc*, grande courbure de l'estomac; *cc*, canal cholédoque; *du*, duodénum; *mes*, mésentère; *ig*, intestin grêle: *gi*, côlon; *cv*, canal vitellin; *cæ*, cæcum; *c*, point de croisement de l'anse intestinale primitive (Hertwig).

l'intérieur de la cavité abdominale; ou bien, il reste adhérent à l'ombilic. Nous examinerons successivement ces deux hypothèses.

1° Diverticule adhérent a l'intestin et libre dans la cavité abdominale (diverticule de Meckel). — C'est cette forme qui a été surtout signalée par Meckel, et qui, pour cela, porte généralement le nom de diverticule de Meckel. Ce serait en effet se faire une grossière illusion que de croire que ces petits diverticules, que l'on trouve parfois appendus à l'intestin grêle, sont de simples anomalies de développement qui se produisent au hasard. Il n'en est rien; le diverticulum de Meckel est, en réalité, la trace, le vestige d'un organe embryonnaire normal; aussi, ne se trouve-t-il pas sur n'importe quel point de l'intestin grêle; mais en réalité, sur un point voisin de la terminaison de cet intestin, là où siège normalement le canal omphalo-mésentérique, tantôt plus près, tantôt plus loin

de la valvule de Bauhin. Mais on peut dire qu'il siège sur le dernier mètre de l'intestin grêle, et généralement au voisinage de la fosse iliaque droite. Sa longueur est également variable; il n'est pas rare de le voir atteindre 7 et 8 centimètres de longueur, et même davantage. Habituellement, le diverticule s'insère sur le bord convexe de l'intestin grêle, communiquant largement avec le canal de cet intestin; beaucoup plus rarement, il siège près du bord mésentérique, au point d'être contenu parfois dans l'épaisseur même du mésentère. Ce qui rend singulièrement intéressante la connaissance de ce diverticule de Meckel, c'est qu'il peut devenir le point de départ des plus graves accidents d'étranglement interne, et cela de deux manières, soit que le diverticule forme un nœud autour de l'intestin (nœud diverticulaire), soit que le diverticule contracte des adhérences en un point quelconque de la cavité abdominale, et constitue ainsi une bride, un lien, sur lequel viendra s'étrangler l'intestin. Les étranglements par diverticules ont été dès longtemps signalés dans la thèse de M. Besnier, 1860[1], et dans celle de M. Cazin, 1862[2].

Le diverticulum de Meckel peut ainsi faire partie du contenu d'une hernie, et donner naissance aux mêmes accidents d'étranglement que toute autre partie du tube digestif. Nous en citerons comme exemple le fait suivant:

Le lundi soir, 31 mars 1884, je fus appelé à l'hôpital Saint-Louis, dans le service de M. Péan, pour un jeune homme de dix-neuf ans atteint de hernie inguinale étranglée. La hernie siégeait du côté gauche; le malade disait l'avoir toujours eue. Elle se réduisait facilement, et était habituellement contenue par un bandage. Cependant, après la réduction, il restait, au niveau du cordon, un peu de tuméfaction. Du même côté, il existe une hydrocèle de la tunique vaginale, pour laquelle on a fait une ponction sans injection, au mois de décembre précédent. Il y a quinze jours, le liquide s'étant reproduit, une nouvelle ponction a été pratiquée, toujours sans injection. Pendant deux ou trois jours, dit le malade, cette ponction a été suivie de symptômes de péritonite. Depuis lors, les douleurs ressenties par ce jeune homme l'ont empêché de porter son bandage. Dans la nuit dernière, vers trois heures du matin, il éprouva des douleurs violentes dans sa hernie devenue subite-

1. Besnier, *Des étranglements internes de l'intestin*, Paris, thèse de doct., 1860.
2. Cazin, *Étude anatomique et pathologique sur les diverticules de l'intestin*; thèse de doct., Paris, 1862.

ment irréductible; à ce moment même, il alla à la garde-robe; mais, bientôt après, des vomissements, d'abord alimentaires, puis bilieux, se manifestèrent, et le malade fut transporté à l'hôpital. Il y arriva vers dix heures du matin; on fit une injection de morphine au niveau du pédicule, et quelques tentatives de taxis qui demeurèrent sans résultat. Dans la soirée, on vint me chercher. J'arrivai près du malade vers huit heures, dix-sept heures, par conséquent, après le début des phénomènes d'étranglement. Je le trouvai excessivement déprimé, parlant avec peine. Il présenta devant moi, pour la première fois, un vomissement abondant de matières fécaloïdes. La douleur à la pression était très vive au niveau du pédicule.

Je procédai sans retard à la kélotomie; l'étranglement extrêmement serré existait au niveau de l'orifice externe du canal inguinal. L'intestin, bien que congestionné, ne présentait cependant pas de lésions trop graves. Le point anatomique le plus intéressant dans ce cas, c'est l'existence d'un diverticulum intestinal, mesurant environ 7 centimètres de longueur, et qui, partant de la convexité de l'anse herniée, adhérait par son sommet au fond du sac. Je disséquai cette adhérence, qui ne mesurait guère qu'un centimètre carré, et fis la réduction. Le malade eut, dans la nuit, une garde-robe; mais en dépit de la kélotomie, les phénomènes de l'étranglement continuèrent; il y eut des vomissements abondants, et la mort survint à six heures du matin.

La famille s'étant opposée à l'autopsie, on dut se contenter d'élargir la plaie opératoire, assez toutefois pour s'assurer qu'il n'y avait pas de péritonite. L'anse herniée et le diverticulum qui communiquait largement avec elle, ne présentaient pas de perforation.

Cette observation est des plus instructives; elle montre bien la part qui revient, dans l'étiologie des accidents, au diverticulum adhérent au fond du sac. Jamais, en effet, nous dit le malade, la hernie ne rentrait complètement. Il restait toujours au niveau du cordon un peu de tuméfaction. De là l'impossibilité de la guérison spontanée, et l'indication formelle de la cure radicale, dans l'état actuel de la chirurgie.

2° Diverticule resté adhérent a l'ombilic. — Dans ce cas, le pédicule qui relie le canal omphalo-mésentérique à l'ombilic a persisté; plusieurs dispositions peuvent, du reste, se rencontrer; dans l'une d'elles, le canal est complètement oblitéré du côté de l'anneau ombilical, il reste seulement en communication

avec la cavité intestinale; il s'agit, en somme, d'un diverticule de Meckel, intra-abdominal, mais adhérent à l'ombilic, et pouvant, par là même, donner naissance aux accidents d'étranglement que nous avons précédemment signalés.

Les cas que nous allons maintenant étudier sont très différents des précédents. Ici, le conduit omphalo-mésentérique est resté perméable dans toute son étendue; à la chute du cordon, il constitue parfois une tumeur, rouge, saillante, qui a pu être excisée par erreur, et donner naissance à de graves accidents que nous devrons mentionner. Souvent aussi, ce canal se perfore et devient l'origine d'une fistule stercorale. On a pu, en pareil cas, accuser le médecin ou la sage-femme de n'avoir pas suffisamment examiné l'enfant, et d'avoir jeté une ligature sur une anse intestinale contenue dans l'épaisseur du cordon. Toutefois, les faits auxquels nous faisons allusion en ce moment diffèrent des cas vulgaires d'étranglement intestinal par les deux circonstances suivantes, dont l'intérêt est capital : 1° les enfants n'ont pas présenté, pendant que la ligature était en place, les accidents nerveux de l'étranglement; 2° il n'y a eu, à aucun moment, suppression complète du passage des matières par l'anus. Ces deux faits s'expliquent aisément dans l'hypothèse d'une fistule stercorale de l'ombilic, due non pas à un étranglement d'une anse intestinale, mais à la simple persistance du diverticule. Des faits de cette nature ont été dès longtemps signalés par King [1], Jacoby [2], Prestat [3], Dupuytren [4]. Depuis lors, les exemples se sont beaucoup multipliés.

C'est sans doute une triste infirmité que de porter une fistule stercorale de l'ombilic; mais là ne se bornent pas les inconvénients de ce vice de conformation. Au fur et à mesure que l'enfant avance en âge et fait des efforts, la muqueuse fait hernie à travers l'orifice du diverticule et constitue une tumeur rouge, saillante, présentant en son centre une ouverture par laquelle le stylet pénètre dans la cavité diverticulaire. Il y a plus même, et, si l'orifice est suffisamment large, c'est la paroi intestinale elle-même qui peut être attirée au-dehors, donnant naissance à un étrangle-

1. W. King, *Guy's Hospital Rep.*, oct. 1843, et *Archives gén. de médecine*, 4e série, t. IV, p. 225.
2. Jacoby, *Zur Casuistik der Nabelnfisteln*, *Berlin. klin. Wochens.*, 1877, n° 15, p. 202.
3. Prestat, Soc. Anat. de Paris, 1839, p. 92.
4. Dupuytren, in thèse de Brun, *Sur une espèce de tumeur fistuleuse stercorale de l'ombilic.*, thèse de doct., Paris, 1834.

ment à travers l'ombilic. On a affaire alors, non plus à un simple prolapsus de la muqueuse, mais à un prolapsus de l'intestin en totalité, avec toutes les conséquences graves qu'entraîne à sa suite un étranglement. Barth [1], qui a eu l'occasion d'observer un cas de cette nature, a joint à son travail le schéma suivant, que nous

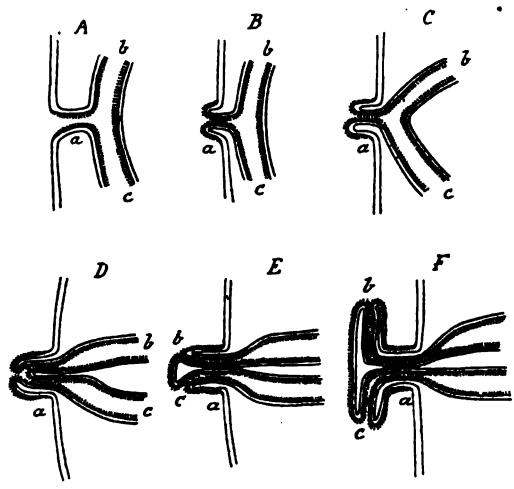

Fig. 89. — *Schéma de Barth.* — *A*, diverticule de Meckel s'ouvrant à l'ombilic; *B*, diverticule avec prolapsus de la muqueuse; *C*, le prolapsus a augmenté, de sorte que le point d'insertion du diverticule sur l'anse intestinale est au niveau même de l'ombilic; *D*, le diverticule est complètement invaginé, et a entraîné à sa suite l'intestin; *E*, le diverticule a complètement entraîné au dehors la paroi intestinale qui forme un éperon séparant les deux bouts supérieur et inférieur de l'intestin; *F*, l'éperon s'épanouit encore plus largement au dehors.

reproduisons ici, et qui permet bien de suivre la pathogénie des accidents.

3° Diverticule avec rétention des produits de sécrétion; formation de kystes de la région ombilicale. — Ici, la communication entre l'intestin et le canal omphalo-mésentérique est interrompue; mais le conduit persiste à l'état canaliculaire dans une partie de son étendue, et peut devenir l'origine de kystes qui, pour être rares, n'en sont pas moins susceptibles de revêtir des dispositions anatomiques très variées. Zumwinkel [2] a fait paraître, en 1890, un mémoire sur ce sujet dans les *Archives de Langenbeck*, à propos

1. Barth, Ueber die Inversion des offenen Meckel'schen Divertikels und ihre Complication mit Darmprolaps, *Deutsche Zeitschrift für Chirur.*, 1887, Band 26, p. 193.

2. Zumwinkel, Subcutane Dottergangscyste des Nabels, *Archiv für klin. Chirur.*, t. XL, p. 838.

d'un fait qu'il a directement observé. Il étudie les diverses modalités cliniques que peuvent revêtir les kystes de l'ombilic reconnaissant cette origine. Lui aussi, il joint à son article un schéma que je reproduis ici pour l'intelligence de la description.

Trois cas sont possibles. Dans un premier cas, le conduit s'est oblitéré dans sa partie externe, et sa partie profonde. A ce cas répond la figure 3 du schéma représentant un fait publié par Roth[1]. Il s'agit donc ici d'un kyste du diverticule de Meckel, siégeant à

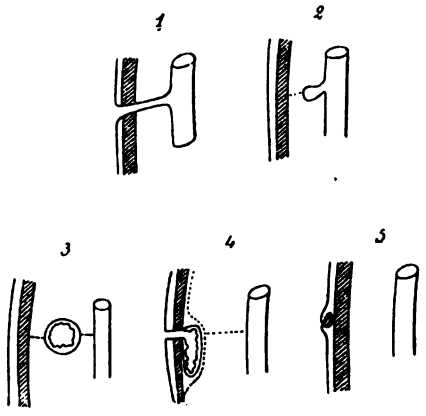

Fig. 90. — *Schéma de Zumwinkel.* — *1*, diverticule de Meckel ouvert à l'ombilic; *2*, diverticule resté libre du côté de l'intestin, mais détaché de l'ombilic; *3*, kyste développé vers la partie moyenne du canal vitellin (Roth); *4*, kyste développé aux dépens de la portion superficielle du conduit vitellin, à la face profonde de la paroi abdominale (Roser); *5*, kyste développé aux dépens de la partie superficielle du canal vitellin, entre la peau et le canal aponévrotique (Zumwinkel).

égale distance entre l'intestin et l'ombilic. L'étude histologique de la paroi a démontré qu'elle présentait bien la structure de la muqueuse intestinale. Dans un second ordre de faits, dont un exemple a été signalé par Roser (voyez fig. 4 du schéma), le diverticule a persisté tout à fait à la partie profonde de la paroi abdominale; le kyste était donc sous-péritonéal, ou, si l'on veut, pré-péritonéal. Enfin, le cas personnel de Zumwinkel (fig. 5 du schéma) est celui d'une petite fille de sept ans qui, depuis sa naissance, présentait par l'ombilic un écoulement de mucosités si abondantes que son linge était constamment taché. Le stylet s'enfonçait dans un petit trajet fistuleux d'un centimètre, puis se mouvait

1. Roth, *Virchow's Archiv für Pathol. Anat.*, t. LXXX, Heft 3, p. 370, 1881.

à l'aise dans une petite cavité. A l'œil, on apercevait un léger soulèvement de la cicatrice ombilicale. On trouva, entre la peau et l'aponévrose, un kyste dû au développement anormal de la portion tout à fait superficielle du canal omphalo-mésentérique.

Quelque complexes que soient les dispositions que nous venons de signaler, elles ne répondent pas encore à la totalité des faits. L'existence du diverticule de Meckel donne en effet l'interprétation de certaines petites tumeurs solides, congénitales, qui se voient à l'ombilic, et qui ne sont autre chose que de véritables adénomes développés aux dépens de la muqueuse intestinale. Signalées par Küstner [1], puis par Chandelux [2], ces tumeurs ont été l'objet d'une étude fort intéressante de la part de MM. Lannelongue et Frémont [3] qui, au nom d'*adénomes*, ont substitué la dénomination beaucoup plus expressive de *tumeurs adénoïdes diverticulaires*. L'étude histologique de ces tumeurs a montré, à leur périphérie, des glandes de Lieberkühn, au centre des fibres musculaires lisses, comme s'il y avait eu une évagination de la muqueuse.

Après l'exposé anatomique des faits, nous devons dire un mot du côté clinique de la question, et en particulier, du diagnostic du vice de conformation que nous venons d'étudier. Je ne parlerai pas du diverticule de Meckel libre dans l'intérieur de l'abdomen; le diagnostic ne se fait pas. Et cependant, en présence d'un étranglement interne de cause inconnue chez un jeune homme, si l'étude des antécédents démontre qu'il a existé chez lui un pied bot, un spina-bifida, un bec-de-lièvre, etc., c'est une raison pour penser à la possibilité d'un étranglement diverticulaire; car très souvent la persistance du diverticule de Meckel coexiste avec d'autres vices de conformation.

Quand il existe une fistule stercorale, le diagnostic est au contraire très facile, et découle de ces deux faits : établissement de la fistule sans phénomènes d'étranglement interne, et persistance de l'écoulement des matières par l'anus.

Les kystes sont des faits très exceptionnels; aussi, en dehors du diagnostic de kyste même, tumeur fluctuante, tendue, non réductible, indolente, je n'insiste pas sur le diagnostic de la nature,

Küstner, Notiz über den Bau des Fongus umbilicalis, *Archiv für Gynæk.*, IX Bd, Heft 3.

2. Chandelux, De l'adénome et du granulome de l'ombilic chez les enfants, *Arch. de Physiol.*, 1881.

3. Lannelongue et Frémont, De quelques variétés de tumeurs congénitales de l'ombilic, *Arch. de Médecine*, 1884, vol. I, p. 36.

qui ne peut se fonder avec certitude que sur l'examen histologique.

La tumeur adénoïde diverticulaire est au contraire très importante à bien connaître. Il faut la différencier d'un fait de tous les jours, des granulomes de l'ombilic, que nous rencontrons à chaque instant dans la pratique. Rien n'est plus fréquent que ces dernières petites tumeurs. Elles sont constituées par une végétation de la cicatrice ombilicale qui se produit, non pas à la naissance, mais après la chute du cordon. C'est une sorte de framboise, irrégulière, présentant de nombreuses aspérités, au lieu de l'aspect lisse et uni de l'adénome, sécrétant du pus véritable, et non pas de simples mucosités. En un mot, il suffira de penser à la possibilité du diverticule, et il conviendra de ne jamais donner un coup de ciseaux, sans s'être assuré que la petite tumeur ne présente pas, à son centre, un orifice.

Au point de vue du traitement, il convient de distinguer les unes des autres les diverses productions morbides que nous venons d'indiquer. S'agit-il de fistule stercorale? Dans la chirurgie ancienne, on a fait la compression, la cautérisation, la ligature; et, de temps en temps, on a eu des résultats par ces procédés. Il existe notamment une obervation de Dupuytren qui fit la ligature, et guérit sa malade. Il est certain que, dans des cas où le canal est très étroit, filiforme, on peut ainsi réussir. Mais, pour peu qu'il soit large, on n'aura que des insuccès. Ce qui est très important, c'est de ne jamais pratiquer l'excision de ces tumeurs. Chaque fois qu'on peut penser à la persistance du diverticule de Meckel, il faut s'interdire l'excision. Aucun fait n'est plus propre à graver ce précepte dans l'esprit que l'exemple suivant cité par Löwenstein [1]. Un médecin voit sur l'ombilic d'un enfant de onze jours une petite tumeur rougeâtre; il saisit des ciseaux et l'excise; mais aussitôt, sous l'influence des cris de l'enfant, une anse intestinale fait issue au dehors. Heureusement Löwenstein, appelé immédiatement, reconnaît la véritable nature des accidents, il débride l'orifice ombilical, réduit l'anse herniée et suture la perforation intestinale résultant de l'excision du diverticule; l'enfant guérit. Ce serait même, d'après Löwenstein, le seul cas de guérison obtenue par l'opération pour un prolapsus de l'intestin à travers le diver-

1. Löwenstein, Der Darmprolaps bei Persistenz des Ductus omphalo-mesentericus, *Archiv für klin. Chirur.*, 49 Bd, Heft 3, p. 541.

ticule. Dans le fait de Barth que j'ai cité plus haut, ce chirurgien pratiqua une laparotomie; mais le diverticule se rompit au cours de l'opération, et le petit malade fut emporté par une péritonite.

Si donc l'orifice est assez large et qu'on ne puisse se fier à la ligature, il faut disséquer complètement la cicatrice ombilicale, faire une petite laparotomie, dégager complètement le diverticule de ses connexions, en pratiquer l'excision, et fermer la paroi intestinale par la suture de Lembert. C'est ainsi que procéda, dans un cas de cette nature Shepherd, sur un enfant de trois mois. Un fait du même ordre s'est présenté à M. A. Broca, dans le service du professeur Lannelongue. L'enfant était très jeune; on attendit quelques mois, et, quand il fut assez vigoureux, M. Broca l'opéra par le procédé que je viens d'indiquer. J'ai été chargé d'un rapport sur ce fait à la Société de chirurgie [1], et M. Broca m'a très obligeamment offert la pièce enlevée par lui, dont je reproduis ici le dessin.

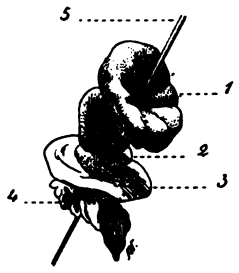

Fig. 91. — Diverticule de Meckel complètement évaginé à travers la cicatrice ombilicale (A. Broca). — *1*, diverticule complètement évaginé, d'apparence corolliforme; *2*, cicatrice ombilicale; *3*, collerette de peau excisée; *4*, point d'attache du diverticule sur la paroi intestinale; *5*, stylet allant de l'orifice superficiel du diverticule à son orifice profond.

Comme on le voit, c'est un diverticulum avec prolapsus de la muqueuse, complètement disséqué, et pourvu de ses deux orifices cutané et intestinal. J'ai conclu dans mon rapport que, dans l'état actuel de la chirurgie, la conduite qu'ont tenue MM. Shepherd et Broca me paraissait la meilleure.

Cette opération, faite avec les précautions antiseptiques, n'offre pas de gravité. Comme l'a fait M. Broca, si l'enfant est trop jeune, rien n'empêche d'attendre, puisque cette fistule ne menace en rien l'existence, pour le moment du moins.

Pour ce qui est des kystes et des adénomes diverticulaires, le seul traitement qui leur convienne, c'est l'extirpation.

Dernièrement, un exemple intéressant d'excision du diverticule de Meckel a été publié par Stierlin [2].

Il s'agit d'un petit garçon de deux mois, présentant à l'ombilic

1. Kirmisson, Persistance du diverticule de Meckel ouvert à l'ombilic et invaginé au dehors; Rapport sur une observation de M. Broca, *Bull. et Mém. de la Soc. de chir.*, 1894, p. 724.

2. Stierlin, Zur Casuistik der angeborenen Nabelfisteln, *Deutsche med. Wochens.*, 18 mars 1897, n° 12, p. 188.

une tumeur grosse comme une noisette, d'aspect velvétique, percée d'un orifice central, donnant issue à des gaz et à des matières fécales. L'enfant ayant été endormi par le chloroforme, l'anneau cutané fut débridé en haut et en bas. Le rebord de la tumeur est mobilisé; en exerçant sur elle une traction, on amène au dehors un tube cylindrique recouvert de séreuse, ressemblant à un bout d'intestin. En tirant davantage, une anse d'intestin grêle sort à son tour, anse sur la convexité de laquelle s'insère le diverticule long de 6 centimètres. Celui-ci est saisi entre les mors d'une pince et réséqué à sa base. Son point d'attache sur l'intestin est fermé par une double rangée de points de suture de Lembert. L'intestin est réduit dans le ventre, et l'ombilic suturé. La guérison a été obtenue d'une façon irréprochable.

II. — ANOMALIES DE L'OURAQUE

(*Fistules urinaires congénitales de l'ombilic. Kystes de l'ouraque.*)

1° FISTULES URINAIRES CONGÉNITALES DE L'OMBILIC

Le seul cas de cette malformation que nous ayons observé, nous le devons à l'obligeance du professeur Pinard, qui nous a montré un petit garçon, né le 18 novembre 1890, à la clinique Baudelocque, et porteur d'une fistule urinaire congénitale de l'ombilic. Ce fait est des plus intéressants, et mérite d'être rapporté ici en entier. La mère a eu antérieurement quatre enfants, mais aucun d'eux ne portait de difformité. Au moment même de la naissance, il existait à l'ombilic une tumeur rouge, qu'on reconnut immédiatement n'être pas une hernie. Au bout de quelques jours, l'urine commença à s'écouler par cette petite tumeur. L'enfant fut examiné par moi aux Enfants-Assistés, à l'âge de quatre mois. A ce moment, il existait à l'ombilic une tumeur représentant une sorte de champignon rouge, circonscrit par la peau. Sur cette tumeur, un petit mamelon saillant tranche par sa coloration d'un rouge plus foncé, et livre passage, à certains moments, à de l'urine. Au-dessous, existe un second orifice par lequel coule aussi l'urine, au dire de la mère. Sous l'influence des efforts et des cris de l'enfant, la tumeur fait saillie à la manière des hernies, mais elle n'augmente pas de volume et ne présente pas de gargouillements. Il y a plutôt de la propulsion en avant que de l'expansion. La tumeur, dans

son ensemble, ressemble assez bien à un gland ulcéré, entouré de son prépuce, la tumeur elle-même représentant le gland, et l'anneau ombilical répondant au prépuce. L'enfant urine devant nous, et l'urine s'écoule à la fois par la verge et par l'ombilic; à ce moment, la tumeur se réduit en presque totalité; il ne reste plus à la périphérie qu'un bourrelet de peau plissé. L'ensemble des signes que nous avions sous les yeux ne pouvait nous laisser aucun doute; il était bien évident que nous nous trouvions en présence d'une fistule urinaire congénitale de l'ombilic. Mais l'enfant était dans un état si misérable que nous ne voulûmes tenter pour l'instant aucun traitement. Nous avons appris plus tard qu'il avait fini par succomber.

Les fistules urinaires congénitales de l'ombilic se voient dans deux circonstances différentes. Les unes se montrent chez l'adulte, le plus souvent au cours de maladies des voies urinaires, lésions inflammatoires, obstacles à l'écoulement des urines. Les autres s'observent chez le nouveau-né. Mais, quelles que soient les circonstances dans lesquelles elles se présentent, toutes ces fistules ont une origine commune dans la perméabilité anormale de l'ouraque. Pédicule de la vésicule allantoïde, l'ouraque se continue d'abord librement avec la portion de cette vésicule incluse dans la cavité abdominale, qui deviendra la vessie. Vers le milieu de la grossesse, l'ouraque est généralement oblitéré. Mais, dans quelques cas, il reste perméable, d'où la production de fistules. Dans quelles proportions cette perméabilité se rencontre-t-elle, c'est ce qu'on a cherché à préciser. Gruget [1], qui a étudié la question aux Enfants-Assistés, dans le service de Gueniot, a trouvé, sur 82 cadavres de fœtus et d'enfants, deux fois seulement l'ouraque perméable, et cela, sur un fœtus de deux mois et demi et sur un fœtus de neuf mois.

Mais si la perméabilité complète du canal est rare, il y a souvent des cas dans lesquels elle est pour ainsi dire amorcée. Ainsi, d'après Wutz [2], dont les recherches ont porté sur 74 cadavres, 69 fois pour 100, un crin enfoncé du côté de la vessie dans la direction de l'ouraque, a pu pénétrer à une profondeur variant de 2 millimètres à 4 cent. 8. Luschka, d'ailleurs, a démontré que, dans les cas même où l'ouraque est oblitéré en apparence et réduit à l'état d'un cordon fibreux, on trouve çà et là dans son épaisseur des

1. Gruget, *Des fistules urinaires ombilicales*, thèse de doct., Paris, 1872.
2. Wutz, *Arch. de Wirchow*, 1883.

lacunes tapissées d'un épithélium de même nature que l'épithélium vésical. Ces faits peuvent expliquer les cas où, chez l'adulte, l'ouraque est tout à coup redevenu perméable. Tel est le cas célèbre de Raussin dans lequel un homme de trente-deux ans, atteint de rétention d'urine, se mit subitement à uriner par l'ombilic. Bramann [1] a publié le cas d'une petite fille de douze ans observée à la clinique de Bergmann. A l'âge de neuf ans, sans cause apparente, cette enfant eut une violente cystite qui dura plusieurs années, jusqu'à ce qu'un jour elle se mit à uriner par le nombril. Depuis lors, la totalité des urines s'écoule par l'ombilic, au niveau d'un bouton granuleux. On sent, sous la paroi abdominale, une tumeur allongée, cylindrique, qui rejoint la symphyse pubienne. Par le toucher rectal, on constate que la tumeur se continue directement avec la vessie. On peut introduire une sonde par l'ombilic et la faire ressortir par l'urètre. Dans un cas de Horion, emprunté au service de Nélaton, la fistule ombilicale était survenue à la suite d'une rétention d'urine causée par un abcès chaud de la prostate. Le fait de Levié (de Rotterdam) est relatif à une fistule accidentelle chez un vieillard atteint de cystite [2].

Quant aux fistules congénitales, se montrant au moment même de la naissance ou dans les jours qui suivent, elles sont rares. Guéniot, en 1872 [3], en rapportait 7 observations; en 1878, M. Levié (de Rotterdam) portait ce nombre à 21 cas. En 1881, Naury, dans sa thèse [4], publiait une observation appartenant à notre collègue Terrillon. Enfin, en 1884, l'auteur d'une thèse sur le même sujet, M. Castel [5], porte le nombre des observations à 35. Nous n'avons nullement la prétention de jeter ici les bases d'une statistique exacte; il nous suffit de constater que les fistules urinaires de l'ombilic constituent une malformation rare.

Pathogénie. — Au point de vue de la pathogénie, deux cas bien différents peuvent se présenter; tantôt, en effet, les voies urinaires sont perméables, tantôt elles sont oblitérées.

1. Bramann, Deux cas de persistance de l'ouraque chez l'adulte, *Archiv für klin. Chirur.*, Bd XXXVI, p 996-1012.

2. Levié, *Sur un cas d'écoulement d'urine par l'ombilic à travers l'ouraque chez un homme âgé de soixante-dix-neuf ans*; brochure publiée en septembre 1878 à Rotterdam, analyse *in Bull. de Thérap.*, 1879, t. 96, p. 269.

3. Guéniot, Fistules urinaires dues à la persistance de l'ouraque, *Bull. de Thér. médic. et chirur.*, 15 et 30 octobre 1872.

4. Naury, *Essai sur les fistules urinaires ombilicales par persistance de l'ouraque*, thèse de doct., Paris, 1881.

5. Jean Castel, *Considérations sur la pathogénie des fistules ombilicales*, thèse de doct., Paris, 1884.

a. Voies urinaires oblitérées. — Les cas dans lesquels la fistule ombilicale coïncide avec une oblitération des voies urinaires normales sont très satisfaisants au point de vue de la pathogénie; on comprend, en effet, que, ne trouvant pas un écoulement par les voies naturelles, l'urine s'ouvre une voie anormale par l'ombilic. De ce nombre est le fait bien connu de Cabrol [1], où la fistule ombilicale existait chez une jeune fille dont l'urètre était bouché par « une membrane épaisse d'un teston ou plus », dit l'auteur.

Dans l'observation de Littre, le col de la vessie était bouché par une chair fongueuse [2]; de même encore, dans les cas de Rose et de J.-L. Petit. Dans l'un des faits de Méry, le prépuce était imperforé. On a incriminé également l'obstacle apporté à l'émission des urines par un phimosis étroit. Le phimosis existait dans deux observations de Stadfeldt et dans une de Charles. La fréquence des fistules urinaires congénitales de l'ombilic est quatre fois plus grande dans le sexe masculin, ce que l'on peut chercher à expliquer en disant que les obstacles au cours normal des urines sont beaucoup plus nombreux dans le sexe masculin, dont l'urètre est bien plus long et présente plusieurs courbures.

b. Voies urinaires perméables. — Mais, beaucoup plus souvent, on ne trouve aucun obstacle à l'écoulement des urines qui puisse rendre compte de la malformation. Toutefois on peut se demander avec Klebs s'il n'y a pas eu quelque obstacle existant pendant la vie intra-utérine.

Souvent l'orifice fistuleux est situé au sommet d'une tumeur (Guéniot) qu'on a pu comparer au gland (Meyer, Kempen, French); on a vu que c'était aussi cette comparaison que nous avions employée pour faire comprendre la disposition des parties dans notre cas personnel. On a aussi comparé la tumeur à une cerise, à une crête de coq. Dans d'autres cas, il n'y a pas de tumeur, mais seulement une fissure par laquelle coule l'urine au fond de la cicatrice ombilicale. La largeur de l'orifice est de dimensions très variables; on a vu que le cathétérisme avait été possible dans le fait de Bergmann; de même aussi, dans le cas de Terrillon rapporté par Naury, il est dit que le cathétérisme était possible avec une bougie n° 7, et provoquait le besoin d'uriner. Tantôt l'urine coule goutte à goutte, tantôt par jet, c'est ce qui existait

1. Cabrol, *Alphabet anatomique*, 1624, p. 83, obs. XX.
2. Littre, *Mém. Acad. des Sciences*, 1701, p. 9.

dans notre cas personnel. C'est le seul dans lequel soit notée l'existence d'un double orifice.

Diagnostic. — Déjà, dans un cas de Jacoby[1], on avait été frappé par l'épaisseur anormale du cordon. Dans le cas de Peu, il existait une tumeur du volume d'un œuf de pigeon, qui, incisée, livra passage à l'urine. Le diagnostic est à faire avec les hernies ombilicales congénitales qui se reconnaissent à leur réduction avec gargouillement. Quant à ces tumeurs que l'on rencontre si souvent chez les nouveau-nés, et qui sont uniquement constituées par des bourgeons charnus, les granulomes, elles ont une surface mamelonnée, mûriforme; elles sécrètent du mucus et non pas un liquide, comme l'urine; elles ne présentent pas d'orifice visible. Les fistules intestinales de l'ombilic, fistules constituées aux dépens du canal omphalo-mésentérique, se reconnaissent aussi à leur sécrétion, qui est tantôt représentée par du mucus simple, tantôt par des matières fécales. L'écoulement de liquide, se faisant comme chez notre petit malade, par jet au moment de la miction, l'acidité du liquide, la fétidité particulière, sont autant de caractères qui distinguent les fistules urinaires congénitales de l'ombilic des fistules stercorales de la même région. Toutefois, dans la seconde observation de Bramann[2], il paraît bien évident que l'erreur n'a pas été évitée.

Il s'agit d'une dame de soixante-trois ans, atteinte d'une fistule de l'ombilic qui renfermait du pus et de nombreux calculs biliaires. A l'âge de quarante-cinq ans, cette dame avait souffert d'une violente inflammation hypogastrique. Le médecin avait alors remarqué une tumeur grosse comme le poing, douloureuse à la pression, située dans le voisinage de l'ombilic. Cette tumeur, deux ans plus tard, se serait crevée au niveau de l'ombilic, donnant issue à une grande quantité de pus très fétide. Depuis lors, il s'était formé une fistule qui n'avait cessé de donner du pus. A la palpation du ventre, on sentait sur la ligne médiane, une tumeur allongée, cylindrique, adhérente à la paroi près de l'ombilic, libre dans le bas. Une sonde, introduite par l'orifice profondément rétracté, permettait de sentir le choc de plusieurs concrétions. La miction était toujours demeurée normale. Jamais on n'avait remarqué de manifestations d'une maladie hépatique. Bergmann enleva pendant l'opération quatre concrétions grosses comme un œuf de

1. Jacoby, Berlin, *Klin. Wochenschrift*, 1877. N° 15, p. 202.
2. Bramann, Deux cas de persistance de l'ouraque chez l'adulte, *Arch. für klin. Chirur.*, Bd XXXVI, p. 996-1012.

pigeon, polyédriques, constituées exclusivement de cholestérine et de pigment biliaire. On ne trouva aucun des éléments constitutifs des calculs urinaires. Malgré la précaution que prend l'auteur de nous dire que le « microscope décela nettement l'origine ouraque des parois de la poche », ce fait qu'il s'agissait certainement de calculs biliaires, et non de calculs urinaires, rapproché de cette double circonstance que la tumeur était libre par sa partie inférieure, et qu'elle ne donnait pas issue à de l'urine, nous empêche, pour notre part, de voir là un exemple de persistance de l'ouraque.

L'extroversion de la vessie présente bien certains caractères qui la rapprochent des fistules urinaires de l'ombilic; mais si, dans l'exstrophie, l'ombilic est habituellement abaissé au point d'arriver en contact avec la tumeur muqueuse, d'autre part, celle-ci descend jusqu'au pubis et elle coïncide avec une absence de la symphyse, circonstances qu'on ne retrouve pas dans les fistules urinaires congénitales de l'ombilic. Rappelons ce fait, que nous avons noté dans notre observation personnelle, à savoir que l'urine s'écoulait par jet, en même temps par l'ombilic et par le méat urinaire normal, ce qui n'existe pas dans l'exstrophie vésicale. D'autre part, la tumeur se réduisait pendant l'évacuation de la vessie.

Le pronostic est favorable en ce que ce vice de conformation est compatible avec l'existence; on l'a rencontré chez des enfants de deux, de quatre et de six ans, et même, dans un cas d'Annandale, chez un homme de trente-neuf ans. En outre, la guérison est possible par une opération.

Traitement. — Deux cas sont à envisager : ou l'urètre est oblitéré, ou bien il est perméable. Il est bien évident que, dans les cas d'oblitération des voies naturelles, la première chose à faire, c'est de rétablir la perméabilité de l'urètre par les moyens applicables à chaque fait particulier. L'urètre est-il perméable, tout le traitement consiste à fermer le trajet fistuleux. On a employé dans ce but un grand nombre de procédés; l'un des plus simples est la compression, mais il a donné peu de résultats. Cependant Lugeol (de Bordeaux) a vu la compression réussir dans un cas où elle avait été mise en œuvre immédiatement après la naissance. La cautérisation a été faite par bien des moyens, le nitrate d'argent, le perchlorure de fer, le fer rouge (Jacoby). Naury a rapporté dans sa thèse un succès obtenu avec le thermocautère, par Terrillon, chez un enfant de quatre ans; mais, comme le fait observer Dela-

genière, on peut élever des doutes sur la solidité de cette guérison, l'enfant n'ayant été revu que cinq jours après l'opération.

Dans les cas où la fistule est située au sommet d'une tumeur ombilicale, on peut en obtenir l'occlusion par la ligature. C'est la conduite qu'a tenue Cabrol dans le cas de la jeune fille dont il a rapporté l'histoire, après qu'il eut rétabli la perméabilité de l'urètre oblitéré. M. Guéniot a réussi par le même procédé. Mais M. Delagenière lui reproche de ne pas agir pour diminuer la largeur de l'anneau ombilical dilaté en pareil cas, et prévenir la possibilité ultérieure de hernies. Et, de fait, moins de quatre mois après son opération, le malade de M. Guéniot présenta cette complication.

L'avivement et la suture ont été employés par Paget[1] dans un cas de fistule sans tumeur saillante à l'ombilic. Il excisa la muqueuse du conduit fistuleux, puis réunit la peau au-dessus par une suture enchevillée. Eug. Bœckel agit de même sur un enfant de six ans[2]. Sur un enfant de cinq ans et demi, M. Delagenière (du Mans)[3] a pratiqué la résection partielle de l'ouraque, avec suture. Cet auteur insiste beaucoup sur la nécessité de terminer l'opération par une suture de l'anneau ombilical, vu la fréquence des hernies en pareil cas.

2° KYSTES DE L'OURAQUE

Il peut se faire que l'ouraque, privé de sa communication avec la vessie et avec l'extérieur, se laisse distendre sous forme de kystes qui sont susceptibles de prendre un grand volume. Dans un travail publié par Freer[4] on trouve plusieurs faits de cet ordre.

Une dame mariée ne peut uriner à volonté; l'urine remonte vers l'ombilic et passe dans une dilatation kystique de l'ouraque. Pour vider cette poche des litres de liquide qu'elle peut contenir, il faut introduire une sonde dans la vessie et presser sur le kyste. Cette femme devient enceinte; le cathétérisme reste insuffisant; il faut recourir à la ponction, tout rentre dans l'ordre; quatre ans plus tard, nouvelle grossesse, nouveaux symptômes du côté du kyste. La ponction détermina cette fois l'avortement.

1. Paget, *Med. and surg. Transact.*, t. XLIV, 1861.
2. *In* thèse de Utz, 1864.
3. Delagenière, Traitement de l'ouraque dilaté et fistuleux, *in Arch. provinciales de chirur.*, t. I, p. 222.
4. S. Freer, Anomalies de l'ouraque, *in Annals of Surgery*, janvier 1887, p. 107.

Parfois des concrétions calculeuses se forment dans l'ouraque dilaté. Un tailleur vit se développer peu à peu une tumeur ombilicale qui fut incisée et laissa échapper un calcul phosphatique gros comme une noix.

Plus récemment la question est reprise par Robinson [1], qui rapporte les idées de Lawson Tait à cet égard. D'après ce dernier auteur, ces kystes sont loin d'être rares. Il en décrit deux variétés, les kystes abdominaux et les kystes pelviens; ce qui permet de les différencier des kystes ovariques, c'est qu'ils sont situés au devant du péritoine. Je dois avouer que la lecture de ces observations ne m'a pas convaincu. Dans l'une d'elles, par exemple, il est dit que la poche renfermait un magma caséeux; ne s'agissait-il pas là d'un kyste dermoïde? Dans le travail de Freer, on trouve relaté le cas d'un étudiant dont le ventre était énormément distendu, et dut être plusieurs fois ponctionné. A l'autopsie, on trouva 50 litres de liquide dans le kyste situé sur le trajet de l'ouraque. Il est permis de se demander si l'ouraque est susceptible d'une semblable dilatation, et s'il n'y a pas eu là une erreur de diagnostic.

Quoi qu'il en soit, il est bien évident qu'étant donné un kyste de l'ouraque sans communication avec la vessie, la seule conduite à tenir, c'est l'extirpation complète du kyste. Cependant Freer rapporte une observation dans laquelle l'extirpation s'est terminée par la mort.

Il s'agit d'une dame de cinquante-quatre ans, sans enfants. A l'âge de quatorze ans, une tumeur grosse comme une pomme apparut à l'ombilic, puis creva en laissant échapper son contenu avec force; il resta une cicatrice au niveau de l'ombilic. Au moment de la ménopause, à quarante-cinq ans, le ventre grossit de nouveau et devint douloureux. En même temps la malade fut atteinte d'incontinence d'urine. On pratique dans la tumeur une ponction exploratrice qui retire un liquide purulent et sanglant. On fait alors la laparotomie, et l'on tombe sur un kyste fortement adhérent à l'ombilic; il est impossible de l'enlever sans l'ouvrir. Le doigt introduit dans le sac vidé de son contenu découvre un canal communiquant directement avec la vessie. Le sac est enlevé; le canal est suturé au catgut, un cathéter est placé à demeure; mais, cinq jours après, la malade meurt de péritonite [2].

Lawson Tait lui-même a perdu plusieurs malades, et Robinson

1. Robinson, Cysts of the urachus, *Annals of Surgery*, 1891, vol. II, p. 337.
2. Dr Atlee, *Contributions to Gynæc. Surgery*, p. 16, case XII.

évalue la mortalité à la suite de cette opération, à 4 p. 100. Mais la question est loin d'être jugée ; car, je le répète, toutes les observations ne présentent pas des garanties d'authenticité rigoureuses.

III. — HERNIES OMBILICALES

L'ombilic constituant un orifice qui donne passage au pédicule allantoïdien qui formera l'ouraque, et au pédicule de la vésicule ombilicale ou canal omphalo-mésentérique, il est très naturel que des hernies se produisent par cet orifice resté anormalement perméable. Mais, sous le nom de hernies ombilicales, on décrit des états très différents les uns des autres. Il peut se faire en effet que les lames ventrales qui s'avancent d'arrière en avant, de la colonne vertébrale vers le milieu de l'abdomen, n'arrivent pas à un entier développement. Il en résulte un orifice plus ou moins large, au niveau duquel la paroi abdominale fait défaut et à travers lequel les viscères font issue. Ou bien, après le troisième mois, la région ombilicale étant déjà constituée comme à l'état normal, les viscères peuvent sortir à travers l'ombilic, et constituer une hernie. Il est bien évident que ces deux états ne sauraient être comparés l'un à l'autre. Dans le premier cas, en effet, il n'y a pas hernie au sens propre du mot; les viscères étaient primitivement en dehors de l'abdomen, et ils y sont restés, parce que la paroi abdominale ne s'est pas refermée au devant d'eux. Dans le second cas, au contraire, l'anneau ombilical était constitué, et les viscères l'ont franchi accidentellement comme dans toute autre hernie. M. Duplay [1] a eu le mérite de bien séparer l'une de l'autre ces deux formes de la hernie ombilicale congénitale, et, depuis lors, tous les auteurs qui l'ont suivi ont adopté la même classification. Aux hernies de la première forme, il a donné le nom de hernie de la période embryonnaire; la seconde forme comprend les hernies de la période fœtale, se développant après le troisième mois de la vie intra-utérine. On pourrait mieux encore opposer aux hernies proprement dites les tumeurs du premier groupe, sous le nom d'arrêts de développement de l'ombilic.

Quoi qu'il en soit, les mêmes considérations anatomo-pathologiques et cliniques ne sauraient être applicables aux deux formes

1. Duplay, *De la hernie ombilicale*, thèse d'agrég., Paris, 1866.

de hernies. Nous décrirons donc isolément les arrêts de développement de l'ombilic, ou hernies ombilicales de la période embryonnaire; quant aux hernies ombilicales congénitales de la période fœtale, nous les rapprocherons des hernies ombilicales des nouveau-nés avec lesquelles elles ont les plus intimes connexions.

1° Arrêts de développement de l'ombilic (hernies ombilicales congénitales de la période embryonnaire). — Ce qui caractérise ce vice de conformation, c'est l'absence, dans une étendue plus ou moins considérable, de la paroi abdominale. Il ne faut donc pas s'attendre à rencontrer ici, comme dans les autres variétés de

Fig. 92. — Hernie ombilicale de la période embryonnaire; *1*, point d'attache du cordon ombilical sur la tumeur.

hernies abdominales, au devant de la tumeur, la peau et le tissu cellulaire sous-cutané, les aponévroses et le sac péritonéal. La seule enveloppe, c'est la membrane primitive de Rathke, assez mince pour laisser voir par transparence les viscères contenus dans la tumeur, quelquefois même rompue au moment de la naissance. Sur une pièce présentée, en 1891, à la Société anatomique par M. Calbet, l'enveloppe de la hernie faisait même absolument défaut. Entre l'ouraque et les artères ombilicales en bas, la veine ombilicale à gauche, l'anneau ombilical à droite et en haut, il y avait un orifice à bords nets, à travers lequel faisait issue la totalité de l'intestin grêle et du gros intestin.

Du reste, entre les énormes éventrations abdominales dans lesquelles la majeure partie de la paroi abdominale antérieure fait défaut, et qui sont incompatibles avec l'existence, et les hernies de petit volume qui sont susceptibles de guérison, on peut trouver

tous les intermédiaires. Récemment, M. Chabrely (de Bordeaux)[1] a publié un cas dans lequel l'éventration commençait à 2 centimètres de l'appendice xyphoïde pour se terminer à deux travers de doigt de la symphyse. La paroi était formée par une membrane fibreuse, rosée, de consistance assez ferme. Le cordon s'insère sur la tumeur elle-même, soit sur la paroi latérale gauche, soit à son sommet. La peau se continue à sa base avec l'enveloppe

Fig. 93. — Hernie ombilicale congénitale contenant la totalité du foie et plusieurs anses intestinales (Orliac).

amniotique du cordon; en général, les muscles grands droits sont très écartés l'un de l'autre, parfois même l'éventration remonte plus ou moins haut au-dessus de l'ombilic.

Dans les cas où l'éventration est très large, elle peut contenir la plupart des viscères abdominaux, y compris même le duodénum; mais ce qui caractérise particulièrement ces tumeurs, c'est la présence du foie. Dans les hernies d'un plus petit volume, le contenu est représenté par l'intestin grêle, quelquefois le cæcum; on peut y voir le diverticule de Meckel, attenant à la

1. *Journal de Médecine de Bordeaux*, 17 août 1890.

dernière partie de l'iléon; dans ces cas aussi, on peut rencontrer un lobe du foie.

Déjà nous avons dit que ces énormes éventrations de l'abdomen sont peu compatibles avec l'existence; du reste, elles s'accompagnent souvent d'autres malformations qui, par elles-mêmes, compromettent plus ou moins la vitalité de l'enfant; ainsi, des rétrécissements multiples de l'intestin, l'absence de l'anus, l'élargissement des fontanelles, le spina-bifida, les pieds bots, la polydactylie, etc.

Pathogénie. — Il est impossible de formuler d'une façon précise la pathogénie des hernies ombilicales de la période embryonnaire. Comme nous l'avons dit, en commençant, il s'agit ici d'un arrêt de développement. Mais cet arrêt de développement lui-même, quelle en est la source? D'après Ahlfeld, dans l'immense majorité des cas, il faut incriminer la traction continue exercée par le canal vitellin sur les anses intestinales contenues dans la gaine du cordon ombilical. Si la rupture du canal vitellin tarde à se produire, l'intestin, dit-il, sera retenu dans le cordon et l'abdomen ne pourra se fermer. Le tissu qui constitue le canal vitellin peut cependant s'amincir et se déchirer pendant la vie intra-utérine. Plus ce phénomène tardera à se produire, plus la paroi abdominale restera béante et plus la hernie sera volumineuse [1]. Cette théorie est certainement séduisante; mais, pour qu'elle fût vérifiée, il faudrait que l'on rencontrât, dans tous les cas d'éventration de l'ombilic, le diverticule de Meckel, ce qui n'est pas; toutefois sa présence a été signalée dans certains cas (Ahlfeld, Breus). On peut encore donner comme cause l'existence d'adhérences amniotiques.

Évolution et symptômes. — Tant par son volume que par la minceur de ses enveloppes, la hernie compromet souvent l'existence des malades. Souvent, en effet, pendant les jours qui suivent la naissance, les enveloppes se rompent et une péritonite mortelle se déclare. Toutefois il est parfaitement établi, depuis les recherches de Debout, que même des éventrations ombilicales considérables sont compatibles avec l'existence [2]. La guérison se produit alors par le mécanisme suivant : Au moment de la chute du cordon, l'enveloppe profonde qui recouvre les viscères commence à granuler; il en résulte, à la surface de la tumeur, une couche de bourgeons charnus qui peu à peu se rétracte et s'épidermise, en ame-

1. *Ahlfeld*, p. 195.
2. Debout, Considérations pratiques sur les hernies ombilicales congénitales et leur traitement, *Bull. de Thérapeut.*, 1861.

nant la réduction des viscères. Lorsque la guérison est complète, on observe, au niveau de la région ombilicale, une cicatrice épaisse, étoilée, reposant sur une saillie de la paroi abdominale restée faible à ce niveau.

Il peut se faire que, soit par leur volume, soit à cause d'adhé-

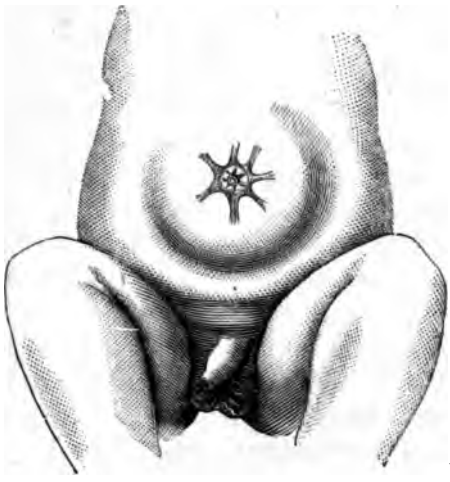

Fig. 94. — Cicatrice d'une hernie embryonnaire congénitale guérie spontanément.

rences, les hernies ombilicales congénitales soient irréductibles; parfois même on a observé l'étranglement (Giraldès, Kocher).

Traitement. — Si la hernie est réductible et que ses enveloppes ne menacent pas de se rompre, la seule conduite à tenir, c'est d'envelopper la tumeur d'un pansement antiseptique, espérant qu'à la chute du cordon, elle se recouvrira d'une couche de bourgeons charnus, qui amèneront la guérison par le mécanisme que nous avons déjà signalé. Dans les circonstances inverses, c'est-à-dire si les enveloppes menacent de se rompre, ou sont déjà fissurées, si la hernie est irréductible, à plus forte raison si elle est étranglée, l'intervention s'impose.

Déjà, en 1884, Felsenreich [1] avait traité une hernie volumineuse, dont le pédicule mesurait 8 centimètres de longueur sur 4 de largeur, chez un nouveau-né, par l'incision, la réduction de l'intestin, la ligature des vaisseaux ombilicaux, puis l'excision du

1. Felsenreich, *Wiener med. Presse*, 1884, n° 17.

sac et l'adossement des bords de l'ouverture par douze points de suture. Le Dr Willis Macdonald (d'Albany)[1] a pu réunir dix-neuf observations dans lesquelles, dix-sept fois, l'opération a été suivie de guérison, deux fois seulement l'issue a été malheureuse. En regard de ces dix-neuf observations, il place douze faits de non-intervention, qui ont donné neuf morts et trois guérisons seulement. Cette statistique parle donc nettement en faveur de l'intervention. En 1893, M. Berger a fait connaître deux cas de hernies ombilicales congénitales de la période embryonnaire, traitées avec succès par la cure radicale, le deuxième et le quatrième jour après la naissance. Les malades de M. Berger[2] étaient deux petites filles. Dans le premier cas, la disposition des enveloppes de la hernie a pu être très complètement étudiée. La paroi mince se composait de deux membranes distinctes, l'une superficielle, l'autre profonde, séparées par une mince couche de gélatine de Wharton. La membrane superficielle n'était autre que l'amnios se continuant avec la gaine amniotique du cordon. La membrane profonde se confondait avec le péritoine, dont elle différait par sa friabilité et l'absence de vaisseaux. Dans les deux cas, la tumeur se composait de deux parties : une partie réductible constituée par l'intestin grêle, et, en haut, une partie irréductible formée par le cæcum avec l'appendice et une portion du côlon, adhérents à la membrane interne.

A ce propos, M. Berger rappelle la statistique de Lindfors[3] qui, de 1875 à 1881, compte trente-quatre cas de guérison, dont quatre par la cure radicale, neuf à la suite de la ligature, et vingt et une guérisons spontanées.

De 1882 à 1893, il y a eu trente-deux cures radicales, en y comprenant les deux cas de M. Berger, sur lesquelles on compte vingt-six guérisons et six morts. Il n'y a donc pas de doute, c'est la cure radicale qui doit être considérée comme la méthode de choix, dans tous les cas où l'intervention est indiquée. Tout dernièrement, A. Mac Cosh[4] a fait connaître un nouveau cas d'intervention, mais qui s'est terminé par la mort. Il s'agit d'un garçon, né à terme, avec une tumeur ombilicale grosse comme une orange, de couleur pourpre, recouverte uniquement par les enveloppes du cordon. Par transparence, on voit les anses intestinales.

1. Macdonald, *Amer. Journal of obstetric*, janvier 1890.
2. Berger, *Revue de chirurgie*, octobre 1893, p. 797.
3. Lindfors, *Volkmann's Sammlung klin. Vorträge*, N. F., n° 63.
4. A. Mac Cosh, *New York Med. Journal*, 1897, 20 février, p. 249.

La hernie est partiellement réductible, elle est indolente; l'opération est pratiquée au bout de cinq jours. La membrane qui recouvre la tumeur est sans vitalité aucune, on l'excise; le foie et le côlon transverse sont exposés à la vue; on les contient avec des tampons de gaze chaude. Le foie est recouvert d'un exsudat membraneux que l'on n'enlève qu'avec peine, avec des parcelles du parenchyme hépatique. Le paquet intestinal tend à faire hernie au dehors sous l'influence des efforts de l'enfant. On administre alors quelques gouttes de chloroforme pour pratiquer la réduction; suture des bords des grands droits à la soie et à points séparés. Les bords de la plaie sont réunis avec peine, à cause de la tension abdominale. Drainage avec un tube de caoutchouc. Bien que le choc opératoire ait été minime, cependant l'enfant a succombé au bout de deux jours. Il est bien évident, d'après les détails donnés dans l'observation, que la mort a été causée par la péritonite. La conclusion qu'on doit tirer de ce fait, c'est que l'intervention eût dû être plus hâtive. En effet, l'opération n'a eu lieu qu'au cinquième jour; cependant la tumeur était en partie irréductible, et l'on s'était contenté d'y appliquer un bandage élastique. Il importe de savoir, en effet, que l'opération peut être faite presque immédiatement après la naissance. Dans le cas de Dunlap, on est intervenu une heure, dans celui de Macdonald six heures, et dans celui de Krukenberg, quatorze heures après l'accouchement.

2° Hernies ombilicales congénitales proprement dites et hernies ombilicales des nouveau-nés. — Comme nous l'avons dit, le vice de conformation que nous venons d'étudier porte improprement le nom de hernie, c'est en réalité un arrêt de développement. Au contraire, les hernies qui se produisent après le troisième mois chez le fœtus sont bien véritablement des hernies qui se font un chemin à travers l'anneau ombilical, absolument comme les hernies qui se produisent dans les premiers jours qui suivent la naissance; aussi rapprocherons-nous dans une description commune ces deux dernières variétés. La distinction sur laquelle nous insistons ici, entre les hernies de la période embryonnaire ou par arrêt de développement de l'ombilic, et les hernies fœtales ou hernies ombilicales congénitales proprement dites, est, du reste, soigneusement faite par les auteurs allemands, tels que von Ammon et Ahlfeld. La première, ou hernie embryonnaire, est appelée par eux *hernie funiculaire* (Nabelschnurbruch), la seconde *hernie annulaire ombilicale.*

La seule différence qui existe entre les hernies congénitales de la période fœtale et celles des nouveau-nés, c'est que les premières sont des hernies congénitales proprement dites, c'est-à-dire existant au moment même de la naissance, tandis que les hernies ombilicales des nouveau-nés ne se produisent généralement qu'au bout d'un certain nombre de jours. A propos du mode de production des hernies fœtales, nous devons rappeler la remarque faite par Scarpa. Si, dit-il, on cherche à déprimer d'arrière en avant la cicatrice ombilicale avec le doigt porté dans la cavité abdominale, sur un fœtus de sept mois, on sent que l'ombilic présente une résistance moindre que les parties voisines; le doigt peut y refouler le péritoine en formant une sorte de sac herniaire. Si, en même temps, on attire le cordon en avant, on voit cette dépression péritonéale acquérir une profondeur encore plus grande. On comprend donc que toute traction exercée sur le cordon pourra aboutir au même résultat. Du reste, les hernies de la période fœtale, ou hernies ombilicales congénitales proprement dites, sont rarement observées; ce que nous voyons, dans l'immense majorité des cas, ce sont les hernies ombilicales des nouveau-nés. Elles se font à travers l'anneau ombilical qui n'est pas encore solidement fermé. Les recherches de Robin[1] et celles de Herzog[2] sur le mode de formation de la cicatrice ombilicale sont importantes à connaître pour se rendre compte du mode de développement des hernies ombilicales des nouveau-nés. Ce dernier a montré que l'ouraque et les artères ombilicales sont environnés par une gaine de tissu embryonnaire qui, peu à peu, se transforme en tissu conjonctif, à l'aide duquel ces cordons adhèrent solidement à la partie inférieure de l'anneau ombilical. Au contraire, rien de semblable ne se voit à la partie supérieure, au niveau de la veine ombilicale; on comprend donc que ce soit là le point le plus faible de la cicatrice ombilicale, et que là se produisent les hernies. Ces données sont d'ailleurs confirmées par la clinique.

Toutes les statistiques s'accordent à démontrer cette proposition déjà formulée par Malgaigne, à savoir que les hernies ombilicales des nouveau-nés sont beaucoup plus fréquentes dans le sexe masculin. M. Berger dit avoir examiné au Bureau central, 467 enfants de quelques jours jusqu'à l'âge de quinze ans, porteurs de hernies ombilicales; de ce nombre, 268 étaient des garçons, et 199

1. Ch. Robin, *Mém. de l'Acad. de méd.*, t. XXIV, p. 391.
2. Herzog, *Verhandlungen der Deut. Gesellchaft für Chirurgie*, 1890.

des filles. Féré [1], dont la statistique porte sur 34 hernies ombilicales, compte 18 garçons et 16 filles. Nous-même, sur 70 cas de hernies ombilicales observées à notre consultation, nous relevons 42 garçons et 28 filles.

C'est presque toujours dans les premiers mois de l'existence que se rencontre la hernie ombilicale. La statistique de M. Berger nous fournit à cet égard les résultats suivants :

Garçons	161 dans les premiers jours, 19 dans les deux premiers mois, 40 dans la première année, 6 de 4 à 5 ans, 5 de 5 à 30 ans.
Filles	148 dans les premiers jours, 12 dans le premier mois, 21 dans la première année, 11 de 1 à 5 ans, 5 de 5 à 25 ans.

Karewski explique, par la coexistence avec le phimosis et la nécessité des efforts dans la miction, la fréquence plus grande dans le sexe masculin. Il faut tenir compte également de la prédisposition au développement des hernies qui se manifeste chez un bon nombre d'enfants par la coexistence des hernies ombilicales avec d'autres hernies, la hernie inguinale en particulier. Fréquemment aussi, nous avons rencontré des hydrocèles vaginales chez les garçons atteints de hernies ombilicales. Cette faiblesse de la paroi abdominale et cette prédisposition aux hernies se traduit encore par l'élargissement de la ligne blanche, l'écartement des muscles grands droits de l'abdomen, et l'éventration sus-ombilicale que l'on constate chez un grand nombre de sujets.

Il faut tenir compte aussi de la race ; c'est ainsi que les hernies ombilicales sont particulièrement fréquentes dans la race nègre. Toutes les causes pathologiques qui exigent l'effort et déterminent l'affaiblissement des anneaux fibreux peuvent être également invoquées. De ce nombre sont les maladies de l'appareil respiratoire, et, en particulier, la coqueluche amenant de violentes quintes de toux ; mais surtout les maladies du tube digestif, si fréquentes chez les nouveau-nés, comme conséquence d'une alimentation irrationnelle et décrites par Parrot sous le terme général d'athrepsie. Elles ont pour conséquence un ballonnement énorme du ventre distendu

1. Féré, Études sur les orifices herniaires et sur les hernies abdominales des nouveau-nés, *Revue mensuelle de méd. et de chir.*, juin, juillet, août 1879.

par les gaz, des coliques déterminant des cris et des efforts violents, un amaigrissement extrême, la disparition des lobules adipeux qui garnissent à l'état normal les anneaux fibreux, toutes circonstances qui sont essentiellement propres à la production des hernies.

Le sac herniaire est constitué par le péritoine immédiatement adossé à la peau, et formant, au devant des viscères, une enveloppe mince que l'on peut généralement plisser entre les doigts. Le contenu est habituellement l'intestin grêle ou le côlon transverse.

Au point de vue de leur volume, les hernies ombilicales des nouveau-nés contrastent d'une manière générale avec les hernies embryonnaires. Ces dernières, en effet, sont, comme nous l'avons dit, d'un gros volume; au contraire, les hernies des nouveau-nés sont habituellement petites. Tantôt elles ont une forme globuleuse, tantôt elles sont plus ou moins allongées de haut en bas, au point de pouvoir revêtir l'apparence d'un phallus; mais cette dernière forme est beaucoup plus rare que la forme globuleuse. La réduction est le plus ordinairement très facile; elle se fait sous l'influence de la moindre pression; l'intestin fuit au-devant des doigts qui pressent la tumeur, en faisant entendre parfois un petit gargouillement. Quant aux rapports avec la cicatrice ombilicale, ils sont différents suivant les cas; parfois la hernie se faisant par la partie supérieure de l'anneau, la cicatrice ombilicale reste nettement visible et plissée sur elle-même à la partie inférieure de la tumeur. Dans d'autres cas, la hernie présente un volume plus considérable, la peau s'amincit et la cicatrice ombilicale est déplissée.

Les troubles physiologiques se bornent à des coliques que la réduction de la hernie calme assez rapidement. L'étranglement ne s'observe jamais. Il est même rare que la hernie abandonnée à elle-même prenne un grand volume. Elle tend plutôt à la guérison spontanée, comme le montrent les statistiques que nous avons citées précédemment, et qui, toutes, fournissent un nombre de hernies plus considérable dans les premiers mois de la vie. Nous y pouvons ajouter notre statistique particulière, qui nous donne, au point de vue de l'âge, les résultats suivants :

De 0 à 6 mois	38 cas
De 6 mois à 1 an	9
De 1 à 2 ans	9
De 2 à 3 ans	2
De 3 à 4 ans	2
De 4 à 5 ans	1
De 9 ans	1

Si donc nous ne rencontrons plus guère de hernies ombilicales chez les enfants qui ont dépassé l'âge de deux ans, c'est que la plupart de ces hernies sont arrivées à ce moment à la guérison, soit spontanément, soit sous l'influence d'un traitement convenable. On peut toutefois se demander avec M. Berger s'il s'agit toujours là de guérisons solides. Il n'est pas invraisemblable que, dans bon nombre de cas, le sac persiste, et donne de nouveau passage aux viscères sous l'influence d'efforts répétés, d'augmentation et de diminution alternative de la paroi abdominale, grossesses multiples, amaigrissement, présence de liquide dans la cavité péritonéale.

Le diagnostic n'offre pas en réalité, dans la majorité des cas, de difficultés réelles. Il faut toujours avoir soin, avant de jeter une ligature sur le cordon, de s'assurer qu'il ne renferme pas à sa base une hernie. Déjà nous avons insisté sur le diagnostic entre une hernie ombilicale étranglée par la ligature du cordon et la persistance du diverticule de Meckel. Dans ce dernier cas, en effet, la fistule stercorale s'établit sans qu'il y ait eu de phénomènes d'étranglement interne. La tumeur n'est du reste pas réductible, pas plus que celle à laquelle donne naissance la persistance de l'ouraque. L'écoulement de l'urine vient du reste trancher la question. Comme le fait observer avec raison M. Féré [1], le vrai diagnostic est à faire avec certaine déformation de l'ombilic que l'on observe parfois : « C'est, dit l'auteur, celle qui consiste en une espèce de prépuce résultant de la trop grande longueur du prolongement cutané sur la base du cordon; on trouve une sorte de tumeur cylindrique terminée par une extrémité en cratère; et au centre, on sent une induration du volume d'un gros pois ou d'une petite noisette, sur laquelle on peut faire glisser la peau; cette tumeur est absolument irréductible, et son volume n'est pas modifié pendant le cri ».

Plusieurs fois nous avons rencontré cette déformation de l'ombilic, et nous avons pu vérifier l'exactitude de la description de Féré. Toutefois la tumeur, pressée entre les doigts, a une épaisseur que ne présente pas la hernie, elle n'est pas réductible; et, si elle est propulsée en avant sous l'influence des efforts, elle n'a pas d'expansion véritable, comme la hernie.

Traitement. — Du moment où la hernie ombilicale congénitale

1. Féré, *loco citato*, p. 22.

a une tendance manifeste à la guérison spontanée, le rôle du chirurgien doit se borner à favoriser cette guérison. Donc pas d'intervention sanglante d'aucune sorte; dès que la cicatrice ombilicale est constituée, il s'agit de pratiquer la réduction de la hernie et de la maintenir par un bandage. Si l'ombilic est le siège d'une tumeur fongueuse, végétante, on commencera par en activer la guérison par des cautérisations au nitrate d'argent et des pansements convenables; si même la petite tumeur fongueuse est nettement pédiculée, on peut en pratiquer la ligature ou l'excision; le pansement compressif appliqué sur l'ombilic sert à maintenir réduite la hernie et à empêcher son augmentation de volume. La cicatrice ombilicale étant définitivement constituée, l'application d'un bandage est devenu possible. Pour cela, il faut commencer par pratiquer la réduction, qui ne présente pas de difficultés. Quant au bandage, on en a employé de bien des modèles. Les plus simples sont ceux que l'on fabrique soi-même. Trousseau recommandait l'application sur l'ombilic d'un tampon de ouate gros comme une noix et maintenu en place par une bande de diachylon faisant deux fois le tour du corps. M. Féré décrit le petit appareil employé dans son service par M. Guéniot. Il se compose d'une petite pelote formée de deux ou trois rondelles d'amadou enveloppées d'une bande de diachylon dont la surface emplastique est tournée vers la peau pour la rendre plus fixe; la pelote est elle-même maintenue en place par une seconde bande de diachylon. Le mérite de ces appareils, c'est leur simplicité et l'absence de frais; mais, il faut bien le dire, ils sont passibles de graves reproches. Ils se déplacent facilement; souvent le diachylon qui entre dans leur composition irrite la peau et détermine des éruptions; enfin, ils ne sont pas compatibles avec les soins hygiéniques, et, en particulier, avec les bains quotidiens, qui jouent un si grand rôle dans la santé des enfants. Aussi je leur préfère beaucoup, pour ma part, l'emploi d'une ceinture en caoutchouc assez large pour embrasser toute la face antérieure de l'abdomen, et munie d'une pelote, en caoutchouc également, appliquée sur l'ombilic. Cette pelote doit être assez large pour dépas-

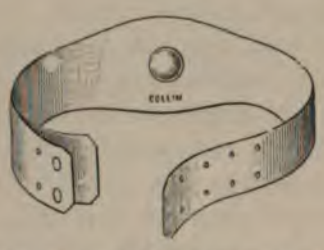

Fig. 95. — Ceinture élastique avec pelote pour les hernies ombilicales des nouveau-nés.

ser de toute part la cicatrice ombilicale et ne pas pénétrer dans l'intérieur de l'anneau, dont elle empêcherait la rétraction. Il va sans dire que le bandage doit être maintenu en place nuit et jour et attentivement surveillé. Si, malgré les soins précédents, la hernie n'arrive pas à la guérison, le mieux est de pratiquer la cure radicale, tant sont grands les inconvénients inhérents à l'existence d'une hernie ombilicale. On attendra pour cela l'âge de quatre à cinq ans, et l'on opérera suivant les règles qui président à la cure radicale des hernies de l'adulte. L'opération comprend l'isolement et l'ouverture du sac qui est lié, après qu'on s'est assuré qu'aucun viscère ne reste dans son intérieur, et réséqué; puis l'orifice fibreux de l'anneau ombilical est avivé et réuni par la suture; l'opération se termine par la suture de la peau. Pour obtenir une cicatrice plus solide, on a conseillé même d'ouvrir la gaine des grands droits, et de réunir ces muscles par la suture. M. Condamin (de Lyon) [1] a conseillé de pratiquer dans tous les cas l'excision complète de la cicatrice ombilicale, de faire, en un mot, l'omphalectomie.

1. Condamin, De l'omphalectomie et de la suture à trois étages dans la cure radicale des hernies ombilicales, *Arch. provinc. de chir.*, t. I, n° 3, sept. 1892.

CHAPITRE TROISIÈME

MALADIES CONGÉNITALES DES ORGANES GÉNITO-URINAIRES

I. — DÉVELOPPEMENT DES ORGANES GÉNITO-URINAIRES ET DE L'EXTRÉMITÉ INFÉRIEURE DU TUBE DIGESTIF

(Anus et rectum.)

Sous peine de s'exposer à des redites inutiles, il est impossible de séparer ce qui a trait au développement des organes génito-urinaires du développement de la partie terminale de l'intestin. Nous réunirons donc, dans un même chapitre, les notions embryologiques relatives à ces diverses questions.

Dès lors ce chapitre comprendra trois paragraphes distincts : 1° développement de l'appareil urinaire; 2° développement des organes génitaux internes; 3° développement des organes génitaux externes et de la portion terminale du tube digestif.

1° DÉVELOPPEMENT DE L'APPAREIL URINAIRE

L'appareil urinaire de l'homme et des vertébrés supérieurs passe par trois états successifs : *a*, Rein céphalique et canal de Wolff; *b*, Rein primordial ou corps de Wolff; *c*, Rein définitif.

a. Rein céphalique et canal de Wolff. — L'importance de cet organe est très différente suivant la classe des animaux chez lesquels on l'envisage. Tandis que, chez les animaux inférieurs, il atteint un développement considérable, chez les vertébrés il reste rudimentaire. Il se montre, chez ces derniers, sous forme d'une bandelette cellulaire, existant au niveau des plaques latérales, et

se formant aux dépens de la somato-pleure; en arrière de lui se montre un canal longitudinal, qui s'accroît progressivement de haut en bas et qui vient s'ouvrir dans le cloaque. Ce canal a reçu des appellations différentes : canal du rein céphalique, canal du rein primordial, canal de Wolff. Cela tient à ce qu'il sert d'abord de canal excréteur pour le rein céphalique, puis, plus tard, pour le rein primordial ou corps de Wolff.

b. Rein primordial ou corps de Wolff. — Chez tous les vertébrés, la formation du rein céphalique est suivie, au bout d'un temps plus ou moins long, de l'apparition d'une glande plus volumineuse, destinée à la sécrétion urinaire. C'est le rein primordial ou corps de Wolff. Chez les vertébrés supérieurs où l'ébauche du rein céphalique est rudimentaire, le corps de Wolff paraît très tôt; il se forme beaucoup plus tard chez ceux dont le rein céphalique fonctionne pendant une partie du développement.

L'ébauche du corps de Wolff apparaît immédiatement en arrière des canalicules du rein céphalique, dont le canal lui sert de canal excréteur; aussi a-t-il reçu le nom de canal de Wolff.

Le corps de Wolff se développe aux dépens de l'épithélium du cœlome, sous la forme de canalicules transversaux courts, s'ouvrant par une de leurs extrémités dans le canal de Wolff. Vu sa forme, on peut le désigner sous le nom de *glande pectiniforme*; il se compose en effet de tubes transversaux parallèlement disposés les uns au-dessus des autres et s'ouvrant sur le canal de Wolff situé à leur côté externe; l'apparence générale est donc celle des dents d'un peigne.

Dès qu'ils sont unis au canal de Wolff, les tubes segmentaires commencent à s'allonger et à se recourber en S. Leur partie moyenne se dilate en une vésicule qui se transforme en une capsule de Bowman. Elle est en effet refoulée par un glomérule vasculaire émané de l'aorte; ses deux parois invaginées l'une dans l'autre constituent la double paroi épithéliale de la capsule de Bowman avec cavité interposée; l'ensemble forme le corpuscule de Malpighi. En même temps, le rein primordial subit diverses transformations qui rendent sa structure plus complexe. Les canalicules qui le composent, d'abord courts et transversalement dirigés, s'allongent et décrivent de nombreuses flexuosités. Il se forme, en outre, de nouveaux canalicules de second et de troisième ordre, qui, eux aussi, sont pourvus de corpuscules de Malpighi.

Du reste, la structure de la glande n'est pas la même dans tous

les points. Chez les vertébrés supérieurs, la partie antérieure du corps de Wolff, celle qui se met en relation avec les glandes génitales, conserve des canalicules simples, non ramifiés; seule la portion postérieure de la glande se complique par l'adjonction de canalicules secondaires et tertiaires.

Chez l'embryon humain, on peut, d'après Nagel, distinguer

Fig. 96. — Embryon du chien, de 25 jours, grossi 5 fois; il est étalé et vu par sa face ventrale (Hertwig, d'après Bischoff): *d*, tube digestif; *ds*, sac vitellin; *al*, allantoïde; *un*, corps de Wolff; *l*, les deux lobes du foie entre lesquels se voit la coupe de la veine omphalo-mésentérique; *ve*, membre antérieur; *he*, membre postérieur; *h*, cœur; *au*, œil; *g*, fossette olfactive.

nettement dans chaque tube segmentaire deux parties séparées : 1° l'une plus large, commençant à la capsule de Bowman, possède un épithélium formé de grandes cellules, riches en protoplasma; 2° l'autre, plus étroite, possède un épithélium cubique; cette dernière portion constitue le canal terminal, qui s'unit à d'autres canaux terminaux avant de s'aboucher dans le canal de Wolff. La première partie seule représente l'organe de sécrétion.

Le sort du corps de Wolff est très variable d'une classe de vertébrés à l'autre. Chez les poissons et les amphibiens, il devient

l'organe urinaire définitif. Chez les oiseaux et chez les mammifères, il ne fonctionne que pendant une courte période de la vie embryonnaire. Il ne tarde pas, chez eux, à subir une régression profonde, et il n'en subsiste que certains éléments qui se mettent en rapport avec l'appareil génital pour servir à l'excrétion des produits sexuels. Ces vestiges du corps de Wolff jouent ainsi un rôle important dans le développement de certains produits pathologiques, et c'est là ce qui, pour le chirurgien, leur donne un haut intérêt.

c. Rein définitif. — Chez les vertébrés supérieurs, la sécrétion urinaire est produite par une troisième glande, le rein définitif, qui se forme de bonne heure à l'extrémité postérieure du canal de Wolff. Voici comment Hertwig décrit sa formation, d'après les recherches de Ledgwicker et de Balfour. Chez le poulet, au début du troisième jour de l'incubation, l'uretère se forme par évagination de la paroi dorsale de l'extrémité du canal de Wolff, et pénètre dans la plaque intermédiaire, immédiatement en arrière du corps de Wolff. Cette dernière, à ce niveau, prolifère beaucoup et donne naissance à une masse de petites cellules qui constituent l'ébauche du rein. Celle-ci se développe d'arrière en avant sur la face dorsale du corps de Wolff, et, dans son intérieur, apparaissent des canalicules contournés, puis des corpuscules de Malpighi. En même temps se forment, aux dépens de l'uretère, et par évagination de ses parois, les tubes collecteurs du rein qui, plus tard, se mettront en communication avec les tubes contournés.

Le rein ne tarde pas à devenir plus volumineux que le corps de Wolff; au début, il affecte une forme lobulée, qu'il conserve pendant toute la vie chez certains mammifères; mais chez l'homme, les sillons auxquels est due la lobulation disparaissent, et la surface de l'organe devient absolument lisse.

En même temps que ces phénomènes se passent, on voit apparaître le canal de Müller et les organes génitaux internes.

2° DÉVELOPPEMENT DES ORGANES GÉNITAUX INTERNES

a. Canal de Müller. — Le premier organe dont il faut noter la présence dans le développement des organes génitaux internes, c'est le canal de Müller. Il est situé près du canal de Wolff et parallèle à ce dernier. Il se forme de la même manière dans les

deux sexes; mais il évoluera d'une façon différente, suivant que l'embryon devra appartenir aux sexes féminin ou masculin. Chez les vertébrés inférieurs, le canal de Müller se développe aux dépens du canal de Wolff, par élargissement, puis étranglement de ce canal qui le divise en deux conduits secondaires. Chez les vertébrés supérieurs, son origine n'est pas bien établie; mais il est probable, d'après les travaux de Nagel, que son développement est le même. La portion dorsale du canal constitue le canal de Wolff définitif; la portion ventrale, interposée entre lui et l'épithélium du cœlome, forme le conduit de Müller. La partie antérieure de ce canal, qui n'est autre chose qu'une portion du canal du rein céphalique, s'ouvre dans le cœlome par un entonnoir tapissé d'épithélium vibratile qui deviendra l'orifice abdominal de la trompe utérine chez la femme.

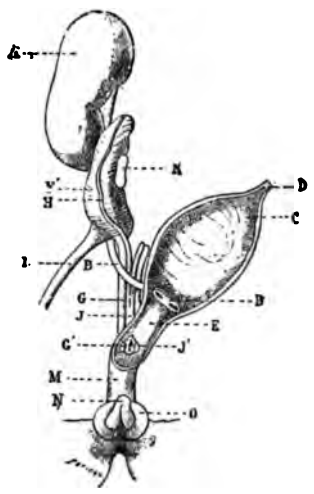

Fig. 97. — Schéma du développement de l'appareil génito-urinaire (Henle), état embryonnaire. — A, rein; B, uretère; C, vessie; D, ouraque; E, urètre; F, corps de Wolff; G, conduit excréteur du corps de Wolff; H, conduit de Müller; K, glande séminale; M, sinus uro-génital; N, tubercule génital.

b. Épithélium germinatif. — En même temps que se montre le canal de Müller, on voit apparaître les premières traces des glandes génitales. Elles se forment aux dépens de l'épithélium du cœlome. Presque en tous les points de la cavité abdominale, cet épithélium est fortement aplati; mais, dans deux points, il présente une apparence spéciale. C'est : 1° sur la face externe du rein primordial, le long d'une ligne répondant au lieu de formation du canal de Müller; 2° sur la face interne du même organe. En ces points, l'épithélium porte le nom d'*épithélium germinatif* qui lui a été donné par Waldeyer; c'est lui qui fournira les cellules germinatives donnant chez la femelle les ovules primordiaux, chez le mâle, les spermatomères. Dans les premières périodes du développement, il est impossible de distinguer l'un de l'autre l'ovaire et le testicule; plus tard, la différenciation s'établit.

c. Ovaire. — Chez le poulet, vers le cinquième jour, l'épithélium germinatif s'épaissit considérablement et se compose de deux ou

trois couches de cellules superposées; parmi ces éléments, il en est qui se distinguent par l'abondance de leur protoplasma et le volume de leur noyau, qui est sphérique. Waldeyer, qui a reconnu l'importance de ces cellules dans la formation de l'élément sexuel féminin, leur a donné le nom d'*ovules primordiaux*. Les phénomènes qui se passent chez les mammifères sont les mêmes, avec cette différence que l'épithélium germinatif prend ici une épaisseur beaucoup plus considérable. Sous l'épithélium germinatif se développe un tissu conjonctif embryonnaire qui, peu à peu, pénètre sa masse, et la divise en un certain nombre de segments qui ont reçu le nom de *tubes de Pflüger*. A l'intérieur de ces tubes se montrent les ovules primordiaux, puis les follicules primordiaux dont nous n'avons pas à étudier ici le développement.

d. Testicule. — Le développement du testicule est moins bien connu que celui de l'ovaire. D'après les recherches importantes de Semper et de Balfour chez les anamniotes, les produits sexuels mâles dérivent, comme les produits femelles, de l'épithélium germinatif du cœlome. Dans la région du rein primitif apparaît une bandelette épaisse, formée par des cellules épithéliales cylindriques. Parmi ces cellules, il en est qui deviennent plus volumineuses que les autres; elles renferment un noyau vésiculeux; ce sont les *spermatomères*. Elles s'engagent ensuite dans le tissu conjonctif sous-jacent, où elles forment des cordons cellulaires irréguliers, cordons germinatifs primordiaux de Semper. D'après cela, les éléments spécifiques du testicule dérivent directement de l'épithélium germinatif, tout comme ceux de l'ovaire; quant à ses conduits excréteurs, ils viennent du corps de Wolff. Voici comment : chez le mâle, comme, du reste, chez la femelle, il se forme des bourgeons épithéliaux du corps de Wolff, qui s'engagent à l'intérieur du testicule. On les appelle cordons génitaux. Arrivés à la base de la saillie formée par le testicule en voie de développement, ces cordons génitaux s'unissent en un long canal, d'où partent de fins canalicules, qui pénètrent plus loin dans l'intérieur du testicule et s'unissent aux ampoules spermatiques, avec lesquelles ils entrent plus tard en communication.

e. Transformation des diverses ébauches du système uro-génital. — Chez le fœtus humain de huit semaines, il est impossible de distinguer le sexe sans se servir du microscope. Toutes les parties constituantes de l'appareil uro-génital sont situées, à droite et à gauche de la ligne médiane, dans la région lombaire. Sur

le plan le plus antérieur se trouve le rein définitif, petit organe en forme de haricot, enveloppé par la capsule surrénale, qui, à cette période du développement, est beaucoup plus volumineuse que le rein lui-même. Un peu en dehors, se voit le corps de Wolff, étroit et allongé, réuni à la paroi abdominale postérieure par un repli du péritoine, mésentère du rein primordial. A l'extrémité inférieure du corps de Wolff, existe un deuxième repli du péritoine qui s'étend jusqu'à la région inguinale. C'est le ligament inguinal du corps de Wolff, qui deviendra, chez le mâle, le *gubernaculum testis* de Hunter, chez la femelle, le ligament rond de l'utérus. En dedans du corps de Wolff, se trouve située la glande génitale (testicule ou ovaire).

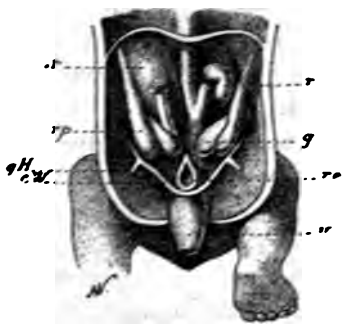

Fig. 98. — Organes génito-urinaires d'un embryon humain de 8 semaines Hertwig, d'après Kolliker). — *sr*, organe surrénal droit; *rp*, rein primordial ou corps de Wolff; *r*, rein gauche; *cW*, canal de Wolff; *gH*, ligament inguinal du rein primordial gubernaculum de Hunter ou ligament rond de l'utérus); *re*, rectum; *v*, vessie; *g*, glande génitale.

Plus tard, les diverses parties de l'appareil uro-génital subiront des transformations différentes dans les deux sexes, et que nous devrons étudier successivement.

f. Transformation dans le sexe masculin. Descente des testicules. — Pendant que le testicule se développe, le corps de Wolff cesse de s'accroître ; il subit des transformations différentes dans sa moitié antérieure et dans sa moitié postérieure. La moitié antérieure ou génitale se met en relation avec les canalicules séminifères pour fournir les conduits excréteurs de l'organe, les tubes droits, le réseau de Haller et la tête de l'épididyme. La partie postérieure du corps de Wolff s'atrophie presque complètement. Il en reste seulement comme trace les canaux aberrants de l'épididyme et l'organe de Giraldès ou paradidyme, situé à l'extrémité du cordon, et composé de petits canalicules grêles, pelotonnés sur eux-mêmes et fermés en cul-de-sac à leurs extrémités.

Les canaux de Müller ne jouent aucun rôle important dans le sexe masculin. Leur partie moyenne s'atrophie complètement, les deux extrémités seules subsistent, et donnent, la supérieure, l'hydatide non pédiculée de l'épididyme, l'inférieure, l'utricule prostatique. Suivant les espèces, l'utricule prostatique a une importance plus

ou moins grande. On l'a comparé parfois à l'utérus et décrit sous le nom d'utérus mâle; d'après Tourneux, dans l'espèce humaine, elle répond plutôt au vagin.

Quant à l'hydatide non pédiculée de l'épididyme, c'est une petite vésicule tapissée d'épithélium cylindrique vibratile; en un point de son trajet, elle possède un orifice infundibuliforme, que Waldeyer compare au pavillon de la trompe utérine.

Le testicule ne reste pas, chez l'homme, à la région lombaire, au niveau de laquelle il s'est développé. Déjà au troisième mois de la vie intra-utérine, il est situé dans la fosse iliaque interne. Au cinquième et au sixième mois, il est placé à la face interne de la paroi abdominale antérieure, contre l'anneau inguinal interne. Plus tard, vers le huitième mois, le testicule pénètre dans l'intérieur du canal inguinal; il en sort dans le cours du neuvième mois pour venir se placer dans les bourses. Nous avons à rechercher par quel mécanisme se fait cette migration. L'agent principal en est le gubernaculum de Hunter qui, par son extrémité supérieure, est uni à la tête de l'épididyme, tandis que son extrémité inférieure se continue avec le derme cutané de la région inguinale, après avoir traversé la paroi abdominale. Ce ligament fibreux possède également des fibres musculaires qui lui sont annexées. Aussi pensait-on autrefois que c'était la contraction de ces fibres musculaires qui le transformait en organe actif de la descente du testicule. On s'accorde à penser aujourd'hui qu'il s'agit ici simplement d'un phénomène d'accroissement inégal, le bassin et les parties molles qui lui sont annexées prenant un très grand développement, tandis que le gubernaculum de Hunter conserve son petit volume. Il en résulte que le testicule retenu en bas par ce lien fibreux occupe une position de plus en plus basse, qui l'amène en contact avec l'anneau inguinal interne. Un autre point sur lequel les opinions se sont également modifiées, c'est le mode de formation des enveloppes des bourses. D'après l'opinion ancienne, le testicule, dans son mouvement de descente, refoulait devant lui tous les plans constituants de la paroi abdominale, et s'en formait autant d'enveloppes. Cette manière de voir reste vraie pour le crémaster et pour la tunique fibreuse commune, dans lesquels on peut reconnaître la continuation des fibres aponévrotiques et des fibres musculaires du petit oblique invaginées de haut en bas, mais elle ne l'est pas pour la tunique vaginale. Ce n'est pas le testicule qui, dans sa descente, refoule devant lui le péritoine et s'en coiffe; mais,

en même temps que le testicule arrive en contact avec l'anneau inguinal interne, il se forme une évagination du péritoine, appelée diverticule vaginal du péritoine, qui refoule progressivement la paroi abdominale pour constituer peu à peu le canal vagino-péritonéal. Cette indépendance de la migration testiculaire et de la formation du canal vagino-péritonéal est démontrée par des faits se-

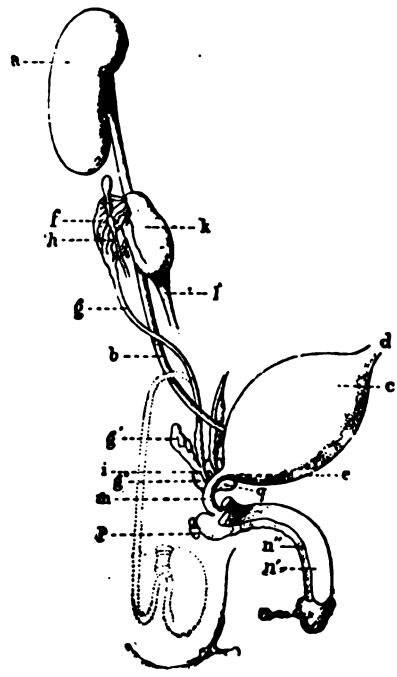

Fig. 99. — Schéma du développement de l'appareil génito-urinaire (Henle). Type masculin. — *a*, rein; *b*, uretère; *c*, vessie; *d*, ouraque; *e*, urètre; *f*, corps de Wolff; *g*, conduit excréteur du corps de Wolff, qui, chez l'homme, formera le canal déférent; *h*, conduit de Müller, qui, chez la femme, formera la trompe; *i*, utricule prostatique, formé par la fusion des canaux de Müller; *k*, glande séminale; *m*, sinus uro-génital; *nn'*, verge et corps caverneux formés aux dépens du tubercule génital.

blables à ceux signalés dès longtemps par Dupuytren, et retrouvés depuis lors par bon nombre de chirurgiens, faits dans lesquels, avec une migration incomplète (ectopie du testicule), il y a une hernie congénitale dans les bourses, ou encore une variété particulière d'hydrocèle à laquelle on donne le nom d'hydrocèle congénitale. Ainsi donc, dans les faits auxquels nous faisons allusion en ce moment, le testicule n'a jamais franchi l'anneau inguinal, et cependant le canal péritonéo-vaginal, prolongement de la séreuse péri-

tonéale, existe; preuve qu'il n'y a pas une corrélation intime entre les deux phénomènes. Les recherches récentes de Bramann [1] ont grandement contribué à faire admettre cette manière de voir, aujourd'hui généralement adoptée.

g. Transformation dans le sexe féminin. Descente des ovaires. — Les modifications que subit l'appareil génital interne dans le sexe féminin sont pour ainsi dire en sens inverse de ce qu'elles étaient dans le sexe masculin. Nous avons vu, en effet, dans ce dernier, le canal de Wolff donner naissance au canal déférent, et les canaux de Müller disparaître en presque totalité. Dans le sexe féminin, au contraire, ce sont les canaux de Müller qui persistent, et qui jouent le rôle principal, puisqu'ils vont donner naissance à la trompe et à l'utérus; les canaux de Wolff, au contraire, disparaissent en presque totalité, du moins chez la femme; car, chez certains animaux, tels que les ruminants, ils persistent en donnant naissance à des canaux particuliers connus sous le nom de canaux de Gärtner.

Toutefois, le corps de Wolff, s'il s'atrophie presque complètement dans le sexe féminin, laisse comme traces de son existence certains vestiges importants à connaître, car ils jouent un grand rôle dans la production des kystes de l'ovaire. On leur donne le nom de *parovarium* ou organe de Rosenmüller. Du reste, il faut distinguer ici, comme dans le sexe masculin, au corps de Wolff deux parties, une antérieure et une postérieure.

La partie antérieure, c'est-à-dire la portion génitale du corps de Wolff, celle qui, dans le sexe masculin, devient la tête de l'épididyme, donne naissance, dans le sexe féminin, au parovarium ou époophoron. Situé dans le ligament large, entre l'ovaire et le canal de Müller, il consiste en un canal longitudinal, reste de l'extrémité supérieure du canal de Wolff, sur lequel viennent s'aboucher dix à quinze canalicules transversaux. La partie postérieure du corps de Wolff qui, dans le sexe masculin, fournissait le paradidyme et les canaux aberrants de l'épididyme, s'atrophie également dans le sexe féminin, en donnant naissance au paroophoron, situé en dedans de l'ovaire dans le ligament large, et

1. Bramann, Beitrag zur Lehre von dem Descensus Testiculorum und dem Gubernaculum Hunteri des Menschen (*Arch. für Anat. und Entwick. Gesch.* von His und Braune, 1884); *Idem*, Der Processus vaginalis und sein Verhalten bei Störungen des Descensus Testiculorum (*Arch. de Langenbeck*, 1890, vol. XL. 1re livraison).

représenté chez l'adulte par un petit nombre de canalicules et de corpuscules kystiformes.

A l'inverse des canaux de Wolff, les canaux de Müller persistent dans le sexe féminin, et subissent des transformations importantes, aboutissant à la formation de l'utérus et des trompes. A leur entrée dans le bassin, les deux canaux de Müller se rapprochent l'un de l'autre, au point de se fusionner sur la ligne médiane, et de leur fusion résultent l'utérus et le vagin. Leur partie externe et

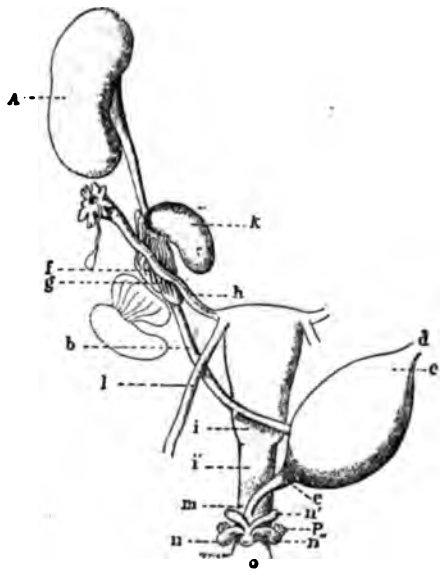

Fig. 100. — Schéma du développement de l'appareil génito-urinaire (Henle), type féminin. — *a*, rein ; *b*, urotère ; *c*, vessie ; *d*, ouraque ; *e*, urètre ; *f*, corps de Wolff ; *g*, conduit excréteur du corps de Wolff ; *h*, canal de Müller ; *i*, utérus formé par la fusion des canaux de Müller ; *k*, glandes génitales ; *l*, ligament du rein primordial, qui formera le ligament rond de l'utérus ; *m*, sinus uro-génital ; *n*, tubercule génital ; *o*, sillon génital ; *p*, glandes de Bartholin.

supérieure donnera la trompe. Chez l'embryon humain, le processus de fusion des canaux de Müller commence pendant le deuxième mois. Lorsque les deux canaux de Müller se sont fusionnés, la cloison qui les sépare s'amincit, puis se perfore ; il en résulte un tube unique, le sinus génital, qui, dans le courant du sixième mois, se différencie pour donner naissance à l'utérus et au vagin. Ce mode de développement rend facilement compte des vices de conformation de l'utérus et du vagin dont nous aurons à parler, et dans lesquels ces conduits sont doubles, par persistance de la cloison qui les séparait au début. L'utérus n'étant

qu'une continuation de la cavité de la trompe, on comprend aussi aisément ces faits dans lesquels la cavité utérine se prolonge dans la trompe, donnant naissance à des utérus bicornes, semblables à ceux qu'on observe chez un grand nombre d'animaux.

Les ovaires, comme les testicules, subissent un mouvement de descente qui, de la région lombaire, les amène dans la cavité du petit bassin; mais ils ne traversent point la paroi abdominale, du moins à l'état normal. Leur évolution se fait aussi aux dépens du ligament inguinal du corps de Wolff, qui persiste pour donner naissance au ligament rond. Comme dans le sexe masculin, il se produit une évagination du péritoine accompagnant le ligament rond dans l'intérieur du canal inguinal.

On lui donne le nom de canal de Nück; on explique facilement par sa présence certaines formes d'hydrocèles de la grande lèvre, et les hernies inguinales congénitales chez la femme. Enfin, exceptionnellement, il peut se faire que l'ovaire traverse le canal inguinal chez la femme, comme le testicule chez l'homme, pour donner naissance à certaines variétés d'ectopie ovarienne ou hernies inguinales de l'ovaire, d'origine congénitale.

3° DÉVELOPPEMENT DES ORGANES GÉNITAUX EXTERNES ET DE LA PORTION TERMINALE DU TUBE DIGESTIF

Le développement des organes génitaux externes se fait indépendamment de celui des organes génitaux internes; mais il est intimement lié à la formation de la dernière portion du tube digestif qui va constituer l'anus; aussi, comme nous l'avons déjà dit, ne devons-nous pas séparer l'étude de ces questions.

A propos des organes génitaux externes, nous pouvons répéter la même remarque que nous avons déjà faite au sujet des organes génitaux internes, à savoir que, dans les premières périodes du développement, il est impossible de distinguer l'un de l'autre les deux sexes; d'où les prétendus exemples d'hermaphrodisme.

Les canaux de Wolff et de Müller viennent s'ouvrir dans l'allantoïde qui s'est formée par évagination de la paroi antérieure de l'intestin terminal. Ces canaux représentant les conduits d'excrétion de l'urine et des organes génitaux internes, on donne à cette portion de l'allantoïde dans laquelle ils viennent s'aboucher le nom de *sinus uro-génital*. L'allantoïde elle-même est en communication

avec la portion terminale de l'intestin à laquelle la rattache son origine. Il en résulte l'existence d'une cavité dite *cloaque*, permanente dans certaines classes d'animaux, tels que les amphibiens, les reptiles et les oiseaux, transitoire seulement chez l'homme et les mammifères, cavité dans laquelle sont déversés à la fois les matières fécales provenant de l'intestin, l'urine et les produits sexuels, venant du sinus uro-génital.

Nous avons à rechercher par quel mécanisme se fait chez l'homme la subdivision du cloaque en deux parties, une partie antérieure qui représente l'abouchement au dehors du sinus uro-génital, et une postérieure qui sera l'abouchement de l'intestin terminal ou l'anus. Cette étude a été faite avec beaucoup de soin dans ces dernières années par M. Retterer[1]. Il résulte des recherches de cet auteur qu'en même temps que la cloison qui sépare, au fond du cloaque, le sinus uro-génital de l'extrémité inférieure du rectum, s'accroît de haut en bas, on voit se former sur les parties latérales de ce même cloaque, deux replis verticaux qui s'unissent avec l'éperon ci-dessus pour constituer la cloison complète qui séparera en avant le sinus uro-génital, de l'anus en arrière. Déjà l'existence de ces replis latéraux avait été indiquée par Rathke; d'où le nom de *replis de Rathke*. C'est cette cloison qui, en s'épaississant d'avant en arrière, constituera le périnée, et contribuera à isoler l'anus des organes génitaux externes.

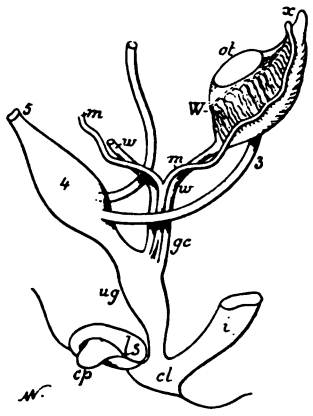

Fig. 101. — Schéma des organes uro-génitaux d'un mammifère à un stade reculé du développement (Hertwig, d'après Allen Thompson). (Les organes sont vus de profil, sauf les canaux de Müller et de Wolff, qui se montrent par leur face antérieure., *3*, uretère gauche; *4*, vessie; *5*, ouraque; *ot*, glande génitale (ovaire ou testicule); *W*, corps de Wolff gauche; *w*, canal de Wolff; *m*, canal de Müller; *gc*, cordon génital, formé par les canaux de Wolff et de Müller, enveloppés d'une gaine commune; *i*, rectum; *ug*, sinus uro-génital; *cp*, tubercule génital, qui deviendra le clitoris ou le pénis; *is*, bourrelet génital, aux dépens duquel se formeront les grandes lèvres ou le sac scrotal.

Voyons maintenant comment se forment ces derniers organes. Tout d'abord le cloaque se présente sous forme d'une fossette, ouverte au dehors par une simple fissure. Plus tard, il est entouré

1. Retterer, Sur l'origine et l'évolution de la région ano-génitale des mammifères (*Journal de l'anat. et de la phys.*, 1890).

de chaque côté par une saillie, appelée *bourrelet génital*. En même temps apparaît, à sa partie antérieure, une petite saillie qui constitue le *tubercule génital*; ce tubercule lui-même est pourvu sur sa face inférieure d'un sillon, *sillon génital*, qui s'étend jusqu'au cloaque et prolonge en avant son orifice.

Au même moment se passent les phénomènes que nous venons d'indiquer plus haut et qui aboutissent à l'isolement du sinus uro-génital d'une part, et à la formation de l'anus d'autre part. Grâce

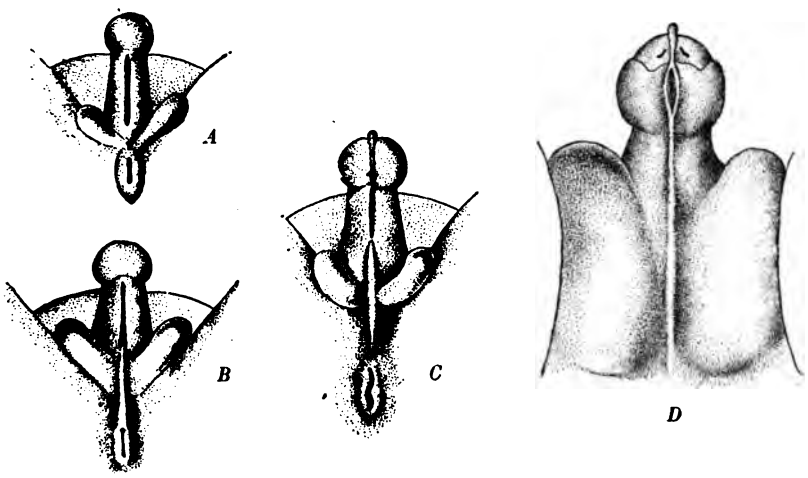

Fig. 102. — A, fœtus de 37 millimètres. La face inférieure de la verge est occupée par la gouttière urétrale qui se termine en avant contre la base du gland; — B, fœtus de 4, 6-6 cent. Les deux bords de la gouttière urétrale se sont fusionnés à la partie postérieure de la verge. Un raphé médian nettement accusé réunit la gouttière au bourrelet anal; — C, fœtus de 5, 5-7 cent. La fermeture de la gouttière urétrale a progressé en avant. A la face inférieure du renflement balanique, on aperçoit une crête longitudinale, mur épithélial, terminé en houppe; — D, fœtus de 8,5-11 cent. Le prépuce recouvre le gland aux deux tiers. La fente urétrale a cheminé en avant; elle se prolonge par le mur épithélial balanique. (Tourneux.)

à l'augmentation de hauteur du périnée, l'anus se trouve refoulé en arrière, et les bourrelets génitaux reportés en avant. A ce moment, il est impossible de distinguer l'un de l'autre les deux sexes. Mais, à partir du quatrième mois, des transformations se produisent, qui aboutissent à la différenciation des sexes.

Dans le sexe féminin, le tubercule génital va former le clitoris; le sinus uro-génital va rester ouvert et constituer le vestibule du vagin; les bourrelets génitaux restant isolés l'un de l'autre constituent les grandes lèvres; les replis génitaux existant de chaque côté du sillon génital forment les petites lèvres.

Dans le sexe masculin, les transformations qui se produisent sont beaucoup plus profondes. Le tubercule génital s'allonge considérablement pour donner naissance au pénis, l'analogue du clitoris. En même temps, le sillon génital se ferme par soudure de ses bords pour constituer l'urètre. Toutefois la constitution du canal urétral est moins simple qu'on ne pourrait se la figurer tout d'abord. Elle ne se fait pas d'un seul jet, dans toute l'étendue de ce canal : ce point particulier a été parfaitement élucidé par les recherches de Tourneux [1]. La gouttière ou sillon urétral existe seulement dans toute la longueur du corps de la verge; le gland

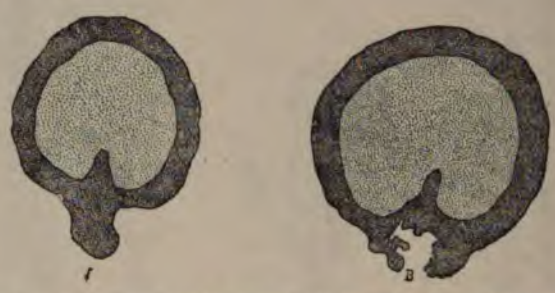

Fig. 103. — Sections transversales de la verge sur le fœtus humain de 8,5-11 cent. (Tourneux.) — Les coupes A et B portent sur l'extrémité du gland, non encore recouvert par le prépuce; on y remarque la lame urétrale ainsi que le *mur balanique* échancré en B.

n'y participe pas, de sorte que la portion balanique de l'urètre se développe isolément. Voici du reste comment M. Tourneux décrit ce développement : Tout d'abord le tubercule génital renferme dans son épaisseur une lame épithéliale, verticale et médiane, qui s'étend le long de la face inférieure du tubercule génital, depuis sa racine jusqu'à son sommet. A la fin du second mois, la fente urogénitale se prolonge graduellement en avant sous forme d'une gouttière qui se creuse dans le bord cutané de la lame urétrale. Au commencement du troisième mois, cette gouttière existe dans toute la longueur du corps de la verge, le gland excepté. Pendant le cours du troisième mois, la portion de la lame épithéliale qui répond au gland, bourgeonne au dehors et forme, le long de la face inférieure de cet organe, une crête longitudinale (mur ou rempart épithélial du gland) qui se termine vers le sommet par une houppe

1. F. Tourneux, Sur le développement et l'évolution du tubercule génital chez le fœtus humain dans les deux sexes (*Journal de l'anat. et de la phys.*, 1889, p. 229).

plus élevée. En même temps les bords de la gouttière urétrale convergent et se fusionnent sur la ligne médiane, donnant naissance à la portion spongieuse de l'urètre. Cette soudure, qui débute en arrière, s'étend progressivement en avant, réduisant de plus en plus l'ouverture de l'urètre à l'état d'une fente ou fissure longitudinale (fente ou fissure urétrale).

Vers la fin du troisième mois, la fente urétrale avoisinant la base du gland se prolonge en avant par une gouttière creusée dans le bord libre du mur épithélial. Cette gouttière progresse graduellement, au fur et à mesure qu'elle se referme en arrière, pour constituer la portion balanique de l'urètre. De sorte que, comme nous le disions en commençant, la portion balanique et la portion spongieuse ou pénienne de l'urètre se développent isolément. Ce mode de développement est très important à connaître pour le chirurgien. Par là, nous comprenons en effet les cas dans lesquels la gouttière urétrale reste ouverte en un point de son trajet, et donne naissance au vice de conformation connu sous le nom d'hypospadias.

D'autre part, le développement isolé des deux portions balanique et pénienne nous rend compte de ces cas fréquents dans lesquels la portion balanique de l'urètre est absente, et où le canal vient s'ouvrir à la base du gland.

En même temps que le tubercule génital évolue, comme nous venons de le dire, pour constituer la verge et l'urètre dans le sexe masculin, les deux bourrelets génitaux qui, chez la femme, restaient isolés et constituaient les grandes lèvres, se soudent sur la ligne médiane, chez l'homme, pour former le sac scrotal. Que si cette soudure fait défaut, et si, en même temps, la gouttière urétrale reste ouverte en un point, le tubercule génital étant en même temps très peu développé en pareil cas, l'apparence sera celle qu'on observe dans le sexe féminin; on aura donc une variété d'hermaphrodisme. Toutefois la présence des testicules dans chacune des deux moitiés du scrotum pourra permettre de déterminer le sexe. Inversement, chez la femme, un développement exubérant du clitoris pourra donner l'apparence extérieure du sexe masculin, et l'embarras deviendra plus grand encore dans les cas où les ovaires étant sortis par l'orifice externe du canal inguinal, sont contenus dans les grandes lèvres, où ils peuvent être pris pour les testicules.

II. — EXSTROPHIE DE LA VESSIE

Sous le nom d'*exstrophie* ou *extroversion* de la vessie, on désigne un vice de conformation caractérisé par l'absence de la paroi vésicale antérieure dans une plus ou moins grande étendue, et la saillie de la paroi postérieure qui vient former tumeur à l'hypogastre. Toutefois ce terme est loin de caractériser d'une façon complète le vice de conformation que nous avons en vue en ce moment. Il en est ici comme du mot bec-de-lièvre appliqué à ces divisions très étendues de la mâchoire supérieure dans lesquelles la solution de continuité porte non seulement sur la lèvre, mais encore sur le bord alvéolaire, sur la voûte et le voile du palais dans toute leur étendue. De même, dans le vice de conformation auquel on donne le nom d'exstrophie de la vessie, la solution de continuité porte à la fois sur la paroi abdominale, la vessie et le pubis; c'est, en un mot, une fente *abdomino-vésico-pubienne*; et cette remarque a, comme nous le verrons, une très grande importance au point de vue du traitement.

Il s'agit ici d'un vice de conformation rare; partout l'on trouve citée la statistique de Puech, d'après laquelle on aurait rencontré 7 fois l'exstrophie vésicale sur 700 000 naissances, ce qui donnerait une proportion de 1 pour 100 000; la fréquence serait plus grande d'après Neudorfer, qui arrive à une proportion de 2 pour 100 000. Quoi qu'il en soit, l'exstrophie vésicale est rare. Pendant les huit années de notre séjour aux Enfants-Assistés, nous avons eu l'occasion d'en observer quatre cas, dont deux chez des garçons, et deux chez des filles. Mais ce chiffre égal dans les deux sexes est dû uniquement au hasard; car toutes les statistiques s'accordent à reconnaître la fréquence beaucoup plus grande de l'exstrophie dans le sexe masculin, dans la proportion de six ou sept contre un, dit-on habituellement.

Anatomie pathologique. — Tous les faits ne sont pas identiques; aussi est-il nécessaire d'établir dans leur étude une classification.

On peut, à cet égard, adopter la division suivante :

1° Ectopie de la vessie sans division de ses parois,

2° Fissure vésicale supérieure,

3° Fissure vésicale inférieure,

4° Exstrophie complète de la vessie.

A la première variété, ectopie de la vessie sans division de ses parois, peut se rapporter l'observation si souvent citée de Froriep et Gusserow, qui a trait à un prolapsus vésical au travers de l'ouraque resté béant. Dans ce cas, il n'y avait pas de fissure portant, soit sur la verge, soit sur l'abdomen et le pubis. Toutes ces régions étaient normales, l'ombilic était situé à une distance normale du pubis. La vessie seule était anormale. Elle représentait un long tube fermé; l'ouraque, véritable prolongement supérieur de la vessie, au lieu de se rétrécir en remontant du côté de l'ombilic, se terminait en un cul-de-sac très dilaté. Au moment de la chute du cordon, l'ouraque resta ouvert, formant un large orifice sous-ombilical, par lequel on pénétrait facilement dans la vessie. Peu à peu la paroi postérieure de la vessie vint faire hernie au dehors, constituant ainsi un prolapsus vésical avec évagination de ses parois. Il s'agissait là d'un cas de persistance funiculaire de l'ouraque qui, après la chute du cordon, avait donné lieu à une fistule urinaire ombilicale. Sous l'influence des cris de l'enfant et de la pression intra-abdominale, la paroi postérieure de la vessie se serait invaginée dans l'intérieur de l'ouraque pour former un prolapsus vésico-ombilical tout à fait paradoxal que l'on pourrait opposer au prolapsus vésical ordinaire. Voici, du reste, l'observation détaillée de ce cas curieux:

Gusserow vit l'enfant trois jours après sa naissance. Les organes génitaux mâles étaient bien conformés. La paroi abdominale était normale à la région hypogastrique, sur une hauteur de six centimètres. A partir de ce niveau, on trouvait une ouverture circulaire, large de quatre centimètres, entourée d'un rebord arrondi, tuméfié. Le fond de cette ouverture, situé à la profondeur d'un centimètre, était tapissé d'une muqueuse rouge et plissée. Si l'enfant était tranquille, la cavité s'enfonçait davantage; si, au contraire, il s'agitait, l'excavation faisait place à une tumeur. Si l'on soulevait l'enfant, l'urine s'écoulait par l'urètre; sinon, elle s'écoulait constamment par l'orifice anormal. On pouvait par là introduire une sonde à une profondeur de six centimètres. Si l'enfant criait violemment, le fond de l'excavation se soulevait, sortait peu à peu de l'orifice, et formait un véritable sac qui pendait au dehors jusqu'à un centimètre de la racine du pénis. Ce sac, d'aspect velvétique, présentait au niveau de sa partie la plus saillante, deux petits orifices en entonnoir, éloignés l'un de l'autre de quatre centimètres; c'était l'orisfice vésical de uretères par lesquels l'urine s'écoulait goutte à goutte.

L'orifice anormal par lequel la vessie faisait issue fut recouvert de diachylon; il diminua rapidement d'étendue pendant les trois semaines que l'enfant vécut, de sorte qu'au moment de la mort, il ne mesurait plus que deux centimètres de diamètre. L'autopsie fut faite par Froriep. En introduisant l'index par l'orifice cutané, on pénètre en bas dans la vessie. La partie supérieure de l'orifice abdominal est plus froncée que les autres points; c'est là que devait s'insérer primitivement le cordon ombilical. La vessie se dirige en haut et s'abouche à l'orifice sous-ombilical en se soudant à ses bords. Les muscles grands droits, ainsi que la ligne blanche et la couche du tissu cellulo-graisseux sous-cutané, étaient normaux.

La vessie n'est pas toujours divisée dans toute sa hauteur; quelquefois, la fissure porte seulement sur sa partie supérieure. C'est le cas de beaucoup le plus rare, car, d'après Karewski, il n'en existerait que deux observations; dans d'autres cas, la partie supérieure de l'organe est normalement conformée; la fissure porte seulement sur sa partie inférieure. Mais les faits les plus fréquents sont ceux d'exstrophie totale.

Ici la vessie forme à la région hypogastrique une tumeur saillante, généralement arrondie, qui confine en haut à l'ombilic situé beaucoup plus bas qu'à l'état normal, et qui, par sa partie inférieure, repose sur la région pubienne, et se confond presque avec les organes génitaux demeurés rudimentaires. Nous en donnerons comme exemple le fait suivant que nous avons pu observer à la clinique Baudelocque, grâce à l'obligeance du professeur Pinard :

Il s'agissait d'une petite fille née le 13 décembre 1890, dans le service de M. Champetier de Ribes, à l'hôpital Tenon. L'accouchement avait été gémellaire. Le premier enfant, bien conformé, pesait 2430 grammes; le deuxième, atteint d'exstrophie, était chétif et ne pesait que 2140 grammes. La grossesse avait d'ailleurs été normale; on ne retrouve dans les antécédents rien qui puisse mettre sur la voie de l'origine du vice de conformation que nous avons pu examiner. A la région hypogastrique se voit une tumeur rouge, saillante, tapissée de muqueuse, du diamètre d'une pièce de deux francs environ. Immédiatement au-dessus de cette tumeur, la coiffant pour ainsi dire, se voit l'insertion du cordon. A la surface de la muqueuse font saillie deux mamelons répondant à l'orifice des uretères; toutefois cette saillie a été un peu exagérée par le dessinateur; les urines s'écoulent

incessamment par ces deux orifices. Les grandes et les petites lèvres restent écartées les unes des autres et ne se réunissent pas en avant pour former la commissure antérieure de la vulve; l'anus est un peu déplacé en avant, de sorte que le périnée a très peu de hauteur. Quand on explore la région pubienne, on sent que l'index s'enfonce entre les branches horizontales du pubis; en un mot, la symphyse pubienne fait défaut.

On retrouve dans cette observation tous les caractères habituels de l'exstrophie vésicale complète : saillie de la paroi postérieure

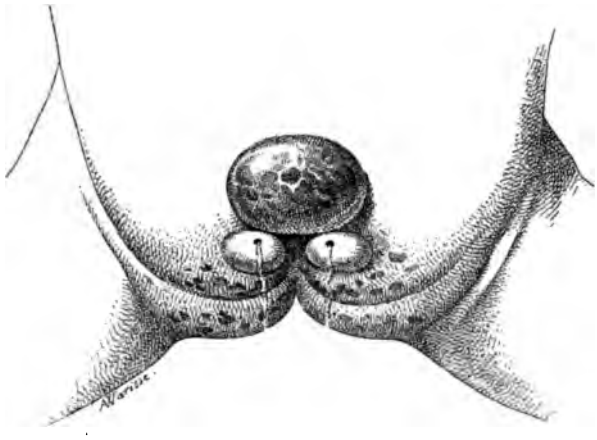

Fig. 104. — Exstrophie de la vessie chez une petite fille (Kirmisson).

de la vessie à la région hypogastrique; orifices des uretères visibles à la surface de la muqueuse; déplacement par en bas de l'ombilic qui vient coiffer la tumeur; fissure portant à la fois sur la paroi abdominale, sur les organes génitaux et sur le bassin; absence de la symphyse pubienne. Du reste, il y a sous ce rapport de grandes différences entre les malades; tandis que, chez les uns, l'écartement des pubis ne dépasse pas 3 à 4 centimètres, on en a vu chez lesquels cet écartement atteignait 6 à 8, et même 12 centimètres. Ces caractères se retrouvent dans le sexe masculin où, comme nous l'avons dit, l'exstrophie de la vessie existe beaucoup plus fréquemment. Ici, la fissure porte sur la face dorsale supérieure de la verge, qui, du reste, est excessivement courte, coudée sur elle-même, de telle sorte que sa face supérieure est appliquée sur la région pubienne, sous la forme d'un mamelon bilobé, très peu saillant. Le prépuce, au contraire, ici comme dans les cas d'épis-

padias simple, est très exubérant du côté de la face inférieure de la verge, et nous verrons, à propos de la médecine opératoire, quel parti les chirurgiens ont tiré de cette disposition. Le plus souvent, les malades affectés d'exstrophie de la vessie sont atteints en même temps d'ectopie testiculaire, soit que les deux testicules soient restés inclus dans l'abdomen, ou que l'un d'eux seulement occupe sa place normale dans le scrotum, l'autre étant dans l'abdomen ou dans l'intérieur du canal inguinal. La prostate est absente, les vésicules séminales sont également absentes ou très peu développées; les canaux éjaculateurs qui en partent viennent s'ouvrir sur un petit tubercule existant à la base de la gouttière pénienne. Une des circonstances anatomo-pathologiques les plus importantes, en ce qu'elle aggrave singulièrement le pronostic de cette malformation, c'est l'absence du sphincter vésical. Elle enlève en effet toute chance de voir se rétablir la fonction du réservoir urinaire, c'est-à-dire de restituer à la vessie le pouvoir de conserver les urines. Cependant, Thierfelder, au dire de Trendelenburg, aurait constaté dans un cas, à l'autopsie, l'existence de fibres sphinctériennes. Une autre circonstance fort importante également, c'est l'existence de coudures des uretères. Partant de la muqueuse vésicale, ils plongent dans le petit bassin, et se coudent ensuite pour remonter jusqu'au rein; de là, fréquemment, la dilatation des uretères et des phénomènes de pyélo-néphrite.

Les muscles du périnée sont peu développés; quant aux grands droits de l'abdomen, ils sont normaux comme insertions; ils sont seulement écartés l'un de l'autre, et l'on sent parfois, de chaque côté de la tumeur, la crête saillante formée par les deux lèvres de l'aponévrose abdominale; il existe aussi une bride fibreuse reliant l'une à l'autre les deux moitiés disjointes du pubis. C'est tout à fait exceptionnellement, comme dans le cas de Rigaud, que la symphyse est conservée. Il est des faits dans lesquels le sacrum s'est enfoncé en avant entre les deux os iliaques, de manière à diminuer le diamètre antéro-postérieur du bassin.

Jusqu'ici nous avons fait allusion aux cas habituels d'exstrophie de la vessie; mais il est des malformations encore plus complexes, dans lesquelles la fente abdomino-vésico-pubienne se complique de l'existence d'une fente intestinale; ce sont ces cas que Recklinghausen a signalés dans son étude sur le spina-bifida, et qu'il a désignés sous le nom de fentes abdomino-vésico-intestinales (*Bauchblasendarmspalte*).

Outre les inconvénients de l'exstrophie de la vessie, le malade présente un anus contre nature vésical. Celui-ci porte sur la fin de l'iléon, dans le point où s'insère le canal vitellin, ou bien encore sur le cæcum, qui peut être dépourvu d'appendice iléo-cæcal. Parfois l'intestin prolabé au dehors fait une saillie en forme de boudin ou de pénis, suivant la comparaison d'Ahlfeld. Nous en donnerons comme exemple le fait suivant emprunté au livre de von Ammon : Pendant la vie de l'enfant qui fait le sujet de cette observation, on remarquait, dans la région pubienne, une tumeur rougeâtre, percée de deux orifices latéraux par où suintait l'urine. Sur la ligne médiane de la tumeur prolabée se trouvait l'orifice anal. De chaque côté, se voyait l'une des moitiés du pénis. L'ombilic était très abaissé, presque jusqu'au niveau de la vessie. L'autopsie démontra : 1° l'absence complète de la paroi vésicale antérieure; 2° l'absence partielle du gros intestin, qui se terminait en cul-de-sac au niveau du sacrum; 3° l'abouchement de l'intestin grêle au dehors; 4° un arrêt de développement considérable de la paroi abdominale; 5° l'arrêt des testicules dans la région lombaire; 6° l'absence totale d'urètre due à la fissure pénienne.

A côté de l'anus contre nature on peut rencontrer, dans l'exstrophie vésicale, bon nombre d'autres malformations. Ce sont, par exemple, des hernies, soit inguinales, soit ombilicales, des prolapsus du rectum et de l'utérus, des spina-bifida, des pieds bots, des becs-de-lièvre, etc. Parfois plusieurs de ces malformations sont associées sur un même sujet. M. Broca [1] a présenté, il y a quelques années, à la Société anatomique, un fait intéressant sous ce rapport. Il s'agit d'un fœtus à terme, du sexe masculin, chez lequel on rencontrait, à côté d'une exstrophie de la vessie, des malformations multiples du côté de l'intestin; il y avait absence de torsion de l'intestin grêle. Il n'existait pas d'anus vésical, mais une disposition très voisine; c'est-à-dire que l'intestin grêle se terminait en cul-de-sac adhérant à la partie postérieure de la vessie ; l'anus et le rectum faisaient défaut. A ces vices de conformation multiples se joignaient une hernie ombilicale; une double ectopie des testicules restés inclus dans l'intérieur de l'abdomen, et enfin un spina-bifida lombaire. Arrivées à ce degré de complexité, les malformations revêtent le caractère de véritables monstruosités et sont incompatibles avec l'existence.

1. *Bull. de la Soc. anatomique*, 5e série, t. I, p. 791 à 813.

Étude clinique. — L'exstrophie vésicale constitue pour les malheureux qui en sont atteints une des infirmités les plus pénibles. Sa première conséquence, c'est l'écoulement incessant de l'urine par l'orifice des uretères; cet écoulement se fait, soit goutte à goutte, soit par jet sous l'influence des efforts ou d'une irritation de la muqueuse vésicale. L'urine souille constamment les vêtements, les malades exhalent une odeur affreuse, d'autant plus que les frottements subis par la muqueuse vésicale ne tardent pas à déterminer une irritation de cette muqueuse, cause elle-même d'une fermentation ammoniacale; de là, une sécrétion muqueuse et glaireuse abondante; de là, des ulcérations et du suintement sanguin, souvent même des dépôts phosphatiques. En coulant incessamment sur les parties voisines, l'urine ammoniacale détermine sur la peau de la partie inférieure de l'abdomen, de la partie supérieure des cuisses et du scrotum, des excoriations fort douloureuses. Un autre inconvénient beaucoup plus grave encore de l'inflammation vésicale, c'est qu'elle se propage à l'orifice des uretères, et remonte sous la forme de pyélo-néphrite ascendante, qui souvent détermine la mort. A cette inflammation d'origine vésicale se joignent les conditions mécaniques, comme la coudure des uretères dont nous avons déjà parlé, déterminant la dilatation de ces conduits, la stagnation de l'urine, et hâtant le résultat fatal. La mortalité est donc grande, et rarement les malades atteints d'exstrophie vésicale atteignent l'âge adulte; ils présentent la pâleur, la maigreur, la sécheresse des téguments, qui caractérisent la cachexie urinaire, et succombent de bonne heure. Il est toutefois des exceptions à cette règle, et l'on a vu des malades, en dépit des conditions misérables où les réduit leur infirmité, arriver à l'âge adulte et même à la vieillesse, puisque l'un d'eux a atteint cinquante ans.

Au point de vue génital, la situation de ces malheureux est plus déplorable encore. On a vu cependant des femmes, en dépit d'une infirmité aussi repoussante, devenir enceintes et pouvoir accoucher sans accident; cependant, en général, dans ces conditions, l'accouchement est suivi de prolapsus utérin. Dans d'autres cas, la parturition est difficile, en raison de l'existence d'un rétrécissement du bassin. Chez l'homme, l'atrophie des organes génitaux externes rend généralement impossible la copulation; mais les désirs vénériens sont loin d'être toujours abolis. Du reste, l'ectopie testiculaire, si fréquente en pareil cas, rend habituellement ces malades inféconds.

Pathogénie. — C'est là la partie la plus difficile de la question, et l'on ne saurait encore, à l'heure actuelle, la considérer comme définitivement fixée. Notons d'abord que nous retrouvons ici l'erreur si souvent commise dans l'étude pathogénique des malformations; c'est celle qui consiste à leur assigner pour causes des lésions traumatiques ou pathologiques, analogues à celles qui déterminent les maladies des organes arrivés à leur état complet de développement. Ainsi, en ce qui concerne l'exstrophie de la vessie, on a pensé que sa cause était dans une rupture de la paroi vésicale antérieure. L'urètre étant oblitéré, l'urine s'accumulerait dans le réservoir urinaire au point de le faire éclater.

On a peine à croire qu'une aussi pauvre théorie ait pu être admise par des hommes de valeur, tels que Breschet, Duncan, Rokitansky, Roser. Elle est en effet en contradiction formelle avec les faits. Non seulement, il n'y a pas oblitération de l'urètre dans l'exstrophie vésicale, mais la fissure anormale se continue sur la paroi urétrale supérieure sous la forme d'épispadias. Du reste, une rupture du réservoir urinaire pût-elle expliquer l'exstrophie de la vessie, qu'elle serait incapable de nous rendre compte de la fissure de la paroi abdominale et de l'absence de la symphyse pubienne, qui sont, comme nous le savons, des éléments essentiels de cette malformation. On a d'ailleurs cité des cas dans lesquels, à la suite d'une imperforation de l'urètre, la vessie a pu acquérir une distension suffisante pour apporter un obstacle à l'accouchement, sans que, cependant, il se soit produit d'extroversion.

Une théorie voisine de la précédente, mais celle-là plus plausible, c'est celle qui est défendue par Ahlfeld [1]. D'après lui, le fait initial, c'est le changement de direction de la vésicule ombilicale, qui, au lieu d'être dirigée du côté de l'extrémité céphalique, comme à l'état normal, est entraînée vers l'extrémité caudale de l'embryon; c'est la traction exercée sur le canal omphalo-mésentérique qui met obstacle à l'occlusion de la fente abdominale. Dès lors, l'allantoïde n'étant plus soutenue par la paroi abdominale, se laisse distendre par les sécrétions du fœtus, et, à un moment donné, elle se rompt avant que l'urètre soit constitué. Cette théorie est passible des mêmes reproches que nous adressions à la théorie de Breschet; elle rend bien compte de la fissure de la

1. Ahlfeld, *Die Missbildungen des Menschen*, t. II, p. 205.

paroi vésicale antérieure, mais reste impuissante à nous expliquer les autres malformations concomitantes.

La question de la pathogénie de l'exstrophie vésicale me semble avoir fait de très grands progrès avec les travaux modernes de Keibel [1] et de Vialleton [2], dont le résultat est adopté par Reichel dans son étude sur le même sujet [3]. Il convient tout d'abord de rappeler que la paroi ventrale, dans sa portion sous-ombilicale, est en grande partie formée par la membrane anale qui constitue en même temps la paroi antérieure du cloaque dans lequel va se développer la vessie; de sorte que, dans toute cette portion intra-cloacale, la vessie et l'abdomen ont une paroi commune. On comprend donc aisément qu'un arrêt de développement portant en ce point aura pour conséquence une fente simultanée de la paroi abdominale et de la paroi vésicale. Cette membrane anale elle-même n'est que la partie la plus reculée de la ligne primitive de l'embryon. Keibel admet même que le sillon primitif peut se poursuivre sur la membrane anale, et c'est la persistance de ce sillon qui expliquerait la formation de la fissure abdomino-vésicale. « Si, dit-il, l'accroissement des parois latérales du ventre et du bassin demeure en retard, alors il se produit, comme cela a lieu d'ailleurs normalement, au niveau de l'anus et de l'ouverture du sinus uro-génital, une sorte de déhiscence, qui est la fissuration de la paroi vésico-abdominale, que nous pouvons considérer comme un arrêt de développement, et dont la combinaison avec des arrêts de développement dans les parties voisines nous paraît d'autant plus naturelle. »

Tout en admettant la donnée fondamentale du mémoire de Keibel, savoir la communauté d'origine de la paroi abdominale et de la paroi vésicale antérieure, M. Vialleton interprète d'une façon un peu différente la production de la difformité. Pour lui, il n'y a pas persistance du sillon primitif; les choses peuvent s'expliquer de la façon suivante : La paroi abdominale, dans sa portion infra-ombilicale, est composée de deux éléments : 1° en arrière, la membrane anale; 2° en avant, une bande plus ou moins large de paroi primordiale. La membrane anale ne reste pas une simple lame mince, formée par l'ectoderme et l'endoderme accolés. Elle

1. Keibel, Zur Entwickelung der Harnblase (*Arch. für Anat. und Phys.*, 1888; et *Anat. Anzeiger*, 1891, n° 7).

2. Vialleton, Essai embryologique sur le mode de formation de l'exstrophie de la vessie (*Archives provinciales de chirurgie*, t. I, p. 233, 1892).

3. Reichel, *Archiv für Klin. chirur.*, Band 46.

s'épaissit beaucoup et constitue une masse compacte, dans laquelle il est impossible de délimiter ce qui appartient à chaque feuillet. C'est le bouchon cloacal de Tourneux, qui forme la paroi antérieure du cloaque; par la suite, il se désagrège, et, à sa place, paraît l'orifice cloacal. Or, qu'on suppose avec M. Vialleton, que la petite étendue de paroi abdominale constituée par la paroi primordiale fasse défaut; dès lors, la paroi ventrale, dans sa portion infra-ombilicale, sera tout entière constituée par le bouchon cloacal remontant plus haut que de coutume, et, lors de la désagrégation de ce bouchon, il se produira une fente qui portera à la fois sur la paroi abdominale et sur la paroi vésicale antérieure. Il peut, du reste, y avoir des degrés dans la malformation : la paroi primordiale fait-elle entièrement défaut, le bouchon cloacal se continuera en avant d'une façon anormale jusqu'à l'ombilic. Ainsi se trouvent expliqués ces faits dans lesquels la cicatrice ombilicale fait défaut, et où la paroi vésicale exstrophiée est immédiatement coiffée par les éléments du cordon. Reste-t-il, au contraire, une mince bandelette de paroi primordiale, l'on comprendra les faits dans lesquels l'ombilic, bien qu'abaissé, est séparé de la paroi vésicale exstrophiée par une étendue plus ou moins large de tégument cutané. On conçoit sans peine également la forme aplatie, étalée, que présente souvent, dans l'exstrophie vésicale, le cordon ombilical; le bouchon cloacal remontant jusqu'à l'ombilic, se termine par un rebord convexe en haut, les éléments du cordon se trouvent ainsi écartés, rejetés sur les parties latérales; de là, la forme aplatie, étalée, du cordon à laquelle on peut, avec M. Vialleton, donner le nom d'insertion vélamenteuse du cordon sur l'abdomen.

Cet auteur, s'appuyant sur les recherches de Retterer, interprète de la façon suivante la production de l'épispadias qui accompagne toujours l'exstrophie de la vessie. Le bouchon cloacal se prolongeant d'une manière anormale en avant, la fente qui résulte de sa désagrégation empêche la réunion sur la ligne médiane des deux replis de Rathke ou replis ano-génitaux qui, dans leur portion externe et supérieure, doivent donner naissance au tubercule génital; celui-ci présente donc, sur sa paroi supérieure, une fissure qui se continue avec la fissure vésicale. Rien n'est plus facile que d'interpréter, par une anomalie du développement de ces mêmes replis de Rathke, la persistance d'une fente faisant communiquer la vessie avec le gros intestin. Quant aux faits d'abouchements anormaux de l'iléon dans la vessie, qui sont la règle, comme l'on sait,

dans les cas d'exstrophie vésicale, il faut, pour les expliquer, recourir à une autre interprétation. C'est ici le cas d'admettre l'opinion formulée par Bartels et Ahlfeld, d'après laquelle il y aurait une malformation portant sur la vésicule omphalo-mésentérique, déterminant l'atrophie de la portion inférieure de l'intestin grêle et son abouchement anormal dans la vessie. Du reste, nous l'avons dit, en commençant, la pathogénie de l'exstrophie vésicale et de ses variétés multiples ne saurait être regardée comme définitivement élucidée. C'est beaucoup déjà d'avoir pu, en se basant sur des données embryologiques certaines, la faire rentrer dans le groupe des arrêts de développement de la période embryonnaire, comparables au bec-de-lièvre, aux fistules congénitales du cou, et autres malformations de même ordre.

Traitement. — Les idées qui ont guidé les chirurgiens dans le traitement de l'exstrophie de la vessie sont au nombre de trois principales. De là, trois grandes méthodes auxquelles se rattachent un très grand nombre de procédés.

a) *Méthode autoplastique.* — Elle consiste à emprunter à la peau des régions voisines, des lambeaux qui sont rabattus au devant de la vessie, de manière à recouvrir et à protéger la muqueuse vésicale exstrophiée. Elle remonte à Jules Roux (de Toulon) qui, en 1852, tenta de guérir une exstrophie de la vessie, en la recouvrant au moyen d'un grand lambeau périnéo-scrotal, qui fut complètement disséqué par sa face profonde, puis rabattu au devant de la vessie, sa face cutanée étant tournée du côté de la muqueuse vésicale, la face cruentée regardant au dehors. Cette tentative fut d'ailleurs malheureuse, la plus grande partie du lambeau s'étant sphacélée. Mais c'est là l'origine de la méthode autoplastique, décrite encore souvent sous le nom de méthode française. Deux principes secondaires, mais tous deux d'une grande importance, sont intervenus dans l'amélioration de la méthode autoplastique, pour lui donner sa forme et sa valeur définitive. Le premier de ces principes, c'est celui de la multiplication des lambeaux. Au lieu de tailler un grand lambeau unique, dont la vitalité est insuffisamment assurée, comme dans l'opération primitive de Roux (de Toulon), on a recours à plusieurs lambeaux qui sont suturés entre eux, de manière à recouvrir complètement la muqueuse vésicale. Le second principe, c'est celui de la superposition des lambeaux. Au lieu de faire une autoplastie à l'aide d'un seul plan de lambeaux, on emploie deux plans de lambeaux superposés, et adossés l'un à

l'autre par leur surface cruentée. Nous n'avons pas l'intention de donner ici la description détaillée des différents procédés qui découlent des principes que nous venons d'exposer. Nous renvoyons pour cette description à l'important travail de M. Pousson [1]. Comme type des autoplasties à un seul plan de lambeaux, mais à lambeaux multiples, nous décrirons le procédé de Thiersch (de Leipzig); et comme type de procédé à double plan de lambeaux, celui de Wood, auquel M. Le Fort a fait subir d'importants perfectionnements.

Procédé de Thiersch. — On commence par tailler, sur l'un des côtés de la vessie, un lambeau à direction verticale qui est complètement disséqué par sa face profonde, mais laissé adhérent par ses deux extrémités. Lorsque la surface cruentée de ce lambeau, qui a été soulevée sur une lame d'étain ou de verre, est bien granuleuse, on détache le pédicule supérieur, et, donnant au lambeau une direction transversale, on vient le rabattre au devant de la partie inférieure de la vessie exstrophiée. Au bout d'un temps plus ou moins long, on exécute la même opération sur le côté opposé de la vessie, c'est-à-dire que là encore on dissèque un lambeau qu'on soulève par sa partie moyenne et qu'on laisse adhérent par ses deux extrémités. Plus tard, l'un des pédicules de ce second lambeau est sectionné comme précédemment, et le lambeau rabattu vient recouvrir la partie supérieure de la vessie exstrophiée. En combinant cette opération d'exstrophie de la vessie à celle qui a pour but de réparer l'épispadias concomitant, Thiersch a pu obtenir d'excellents résultats.

Procédé de Wood. — Richard, le premier, appliqua au traitement de l'exstrophie vésicale, l'autoplastie à double plan de lambeaux. Il ne faisait du reste que transporter à cette région l'opération imaginée par Nélaton pour la cure de l'épispadias. Un grand nombre d'auteurs ont imaginé des procédés qui, tous, sont basés sur le principe de l'autoplastie à double plan de lambeaux. De ces procédés, le plus connu est celui de Wood.

Il est facile de s'en rendre compte en jetant les yeux sur les figures ci-jointes. Il consiste à tailler sur la ligne médiane, au-dessus de la vessie, un grand lambeau quadrilatère qui est laissé adhérent par le bord répondant à la muqueuse vésicale, puis rabattu au devant de la vessie exstrophiée et suturé dans cette

1. Pousson, *Traitement chirurgical de l'exstrophie de la vessie*, mémoire récompensé par la Soc. de chirurgie, Paris, G. Steinheil, 1889.

position. De chaque côté de ce grand lambeau médian sont dessinés deux lambeaux plus petits, à grand axe vertical, qui sont laissés adhérents par leur pédicule regardant en bas, puis rabattus trans-

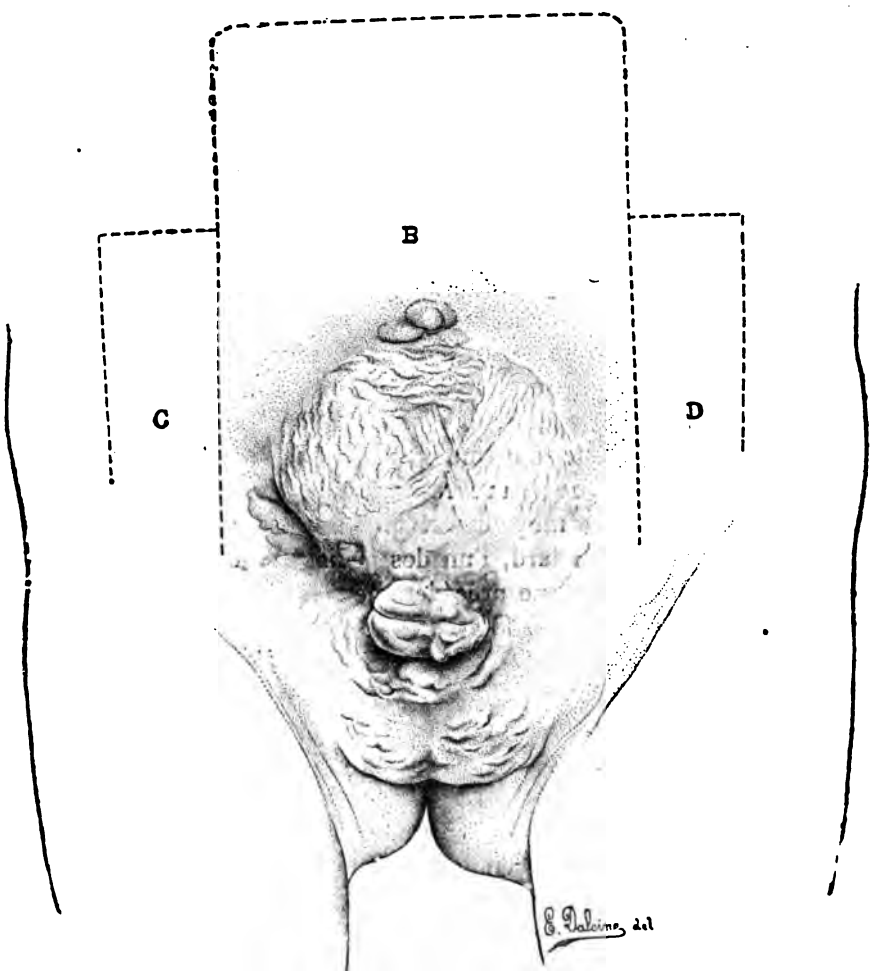

Fig. 105. — Méthode autoplastique; procédé de Wood. — B, lambeau médian; C, D, lambeaux latéraux.

versalement au devant du premier lambeau, et suturés l'un à l'autre par leurs bords libres. De cette façon, la vessie exstrophiée est recouverte par un double plan de lambeaux; les sutures profondes sont faites au catgut; les sutures superficielles, à la soie et au crin de Florence.

Quelle que soit sa valeur, le procédé de Wood a un grand inconvénient : c'est de laisser persister l'épispadias concomitant. C'est cette lacune que le professeur Le Fort s'est efforcé de combler par son procédé.

Procédé de Le Fort. — Il eut l'idée de se servir pour recouvrir la gouttière urétrale du prépuce exubérant. Il commença par disséquer les téguments et le prépuce sous forme d'un lambeau quadrilatère qui resta adhérent à la base du gland. A la base de ce lambeau, il fit ensuite une incision parallèle à la verge, qui lui

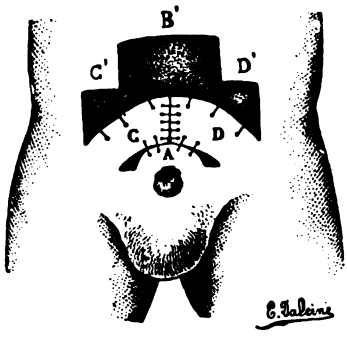

Fig. 106. — Procédé de Wood (lambeaux en place). — A, prépuce ramené au-dessus de la verge et suturé au bord inférieur des lambeaux C et D; CD, lambeaux latéraux suturés au devant du lambeau B renversé de haut en bas.

permit de faire passer le gland à travers cette boutonnière, de façon à obtenir un lambeau cutané qui servît à recouvrir la gouttière urétrale. Ce lambeau préputial fut suturé avec le lambeau médian rabattu au devant de la vessie, puis, les fentes latérales comblées avec deux lambeaux latéraux, comme dans le procédé de Wood. Nombre de chirurgiens ont imité l'exemple de Le Fort; dans ces dernières années, notre collègue M. Richelot a fait connaître deux succès obtenus par ce procédé [1]. Le second de ces faits est intéressant, en ce qu'il a trait au sexe féminin; dans ce cas, M. Richelot s'est servi, pour reconstituer l'urètre, des grandes lèvres saillantes et exubérantes, de la même manière qu'on emploie le prépuce pour reformer l'urètre dans le sexe masculin.

b) Méthode de dérivation du cours des urines. — On ne cherche plus ici à reconstituer par l'autoplastie la paroi vésicale antérieure;

1. G. Richelot, Sur un cas d'exstrophie de la vessie (*Union médicale*, 10 oct. 1886, p. 601; et *Bull. et mém. de la Soc. de chir.*, t. XIII, p. 159, 1887).

mais, tenant compte de l'impossibilité de convertir la vessie en réservoir utile, par suite de l'absence du sphincter, on se propose de détourner le cours des urines pour les faire arriver dans l'intestin transformé ainsi en un réservoir commun à l'urine et aux matières fécales.

La méthode qui consiste à dériver les urines du côté de l'intestin en abouchant les uretères dans le rectum, est contemporaine de la méthode autoplastique, puisqu'elle a été inaugurée, en 1851, par Simon, de Saint-Thomas Hospital. La méthode elle-même comprend deux procédés, suivant qu'on abouche directement les uretères dans le rectum, ou bien que, laissant les uretères en place, on s'efforce d'obtenir une fistule recto-vésicale. L'opération initiale de Simon se rapporte au premier de ces deux procédés. En effet, ce auteur ayant introduit un stylet dans l'uretère perfora à l'aide de ce stylet la paroi rectale, puis il lia l'orifice uretéral au-dessous de la communication ainsi établie; le malade mourut dans le neuvième mois. Il succomba à des accidents fébriles eux-mêmes sans doute symptomatiques de la pyélo-néphrite, puisque les uretères étaient remplis de calculs. D'après Tuffier, ce résultat est à redouter dans tous les procédés qui ne ménagent pas l'orifice normal des uretères. Le même reproche peut être adressé à l'opération de Thomas Smith [1] qui greffe les uretères dans le côlon. Si, du reste, le malade résista à la première opération portant sur le côté gauche, il succomba rapidement à la seconde qui fut faite quatorze mois après. Mieux vaut donc établir une communication directe entre le rectum et la vessie, une fistule recto-vésicale, opération qui n'est, d'ailleurs, applicable que dans le sexe masculin. C'est ce qu'ont fait Lloyd [2] et Holmes [3] qui, tous les deux, ont tenté d'établir une fistule recto-vésicale à l'aide d'une pince, dont une des branches fut introduite dans le rectum, la seconde dans la vessie. La communication entre les deux viscères fut bien obtenue; mais les urines continuèrent à s'écouler en partie vers la paroi abdominale. Holmes voulut refaire une paroi vésicale; mais des matières sablonneuses s'accumulaient dans la vessie, des douleurs intolérables se montraient, et force fut de laisser s'oblitérer la fistule recto-vésicale.

1. Thomas Smith, Saint-Bartholomew's, *Hosp. Reports*, vol. XV, p. 29-36, 1879.
2. Lloyd, *The Lancet*, vol. II, p. 370, 1851.
3. Holmes, *Thérapeutique des maladies chirurgicales des enfants*, traduct. française par Larcher, Paris, 1870, p. 200.

M. Pousson fait remarquer combien, dans l'état actuel de la chirurgie, de pareilles tentatives sont irrationnelles, et, dans le cas où l'on voudrait établir une communication recto-vésicale, il propose le plan opératoire suivant : « Usant, dit-il, d'une antisepsie rigoureuse et détournant momentanément le cours des urines du champ opératoire à l'aide de sondes introduites dans les uretères, on inciserait d'abord la paroi postérieure de la vessie, puis on irait à la recherche du rectum que l'on suturerait au pourtour de la plaie vésicale, comme on suture l'estomac à la paroi abdominable dans la gastrostomie [1]. » Ce plan a été mis à exécution par M. Tuffier, qui a procédé de la façon suivante : « 1° Incision de trois centimètres de la paroi postérieure de la vessie, entre les deux uretères, jusqu'à pénétration dans le rectum ; résection de la plus grande partie de la muqueuse vésicale entre les deux uretères, puis suture de la muqueuse vésicale adjacente; une sonde introduite dans chaque uretère passe à travers la fistule recto-vésicale et sort par l'anus. 2° Dissection minutieuse, lente et laborieuse de la vessie exstrophiée; mobilisation de sa paroi. 3° Résection des parties périphériques, pour ne conserver que ce qui est nécessaire à la formation, au devant des uretères, d'une petite cavité vésicale. 4° Suture des deux bords avivés de la vessie par un double plan; réunion de la peau au devant de cette suture; maintien de la sonde à demeure pendant cinq jours. » Grâce à ce procédé, l'auteur a obtenu un succès partiel. Le malade peut conserver ses urines dans le rectum pendant dix minutes; mais il reste une fistule qui devra être oblitérée [2].

Tout autre est le but qui a été poursuivi par Sonnenburg [3]. Extirpant complètement la muqueuse vésicale, il est venu suturer les uretères à la fente urétrale, puis il a refermé la fente abdominale au moyen d'une autoplastie. En un mot, il ne s'agit plus, dans ce procédé, de détourner les urines du côté du rectum, mais bien dans l'urètre même, d'où elles s'écouleront au dehors pour se collecter dans un appareil que portera le malade. L'opération de Sonnenburg, pratiquée sur un garçon de neuf ans, donna un résultat heureux. Zésas [4] a fait connaître un succès obtenu par la même opération à l'hôpital de Berne sur un enfant de quatre ans, chez

1. Voyez Pousson, *loco citato*, p. 25.
2. Tuffier, Exstrophie de la vessie, in *Traité de chirurgie*, t. VII, p. 696.
3. Sonnenburg, *Berlin. Klin. Wochens.*, 1881 et 1882; et *Verhandlungen der Deutsgesellschaft für Chirur.*, 1884.
4. Zesas, *Centralb. für Chirur.*, 1887, n° 8, p. 137.

lequel la cavité vésicale était si petite que l'on ne pouvait songer à une opération autoplastique. On eut recours à l'extirpation complète de la vessie, et à la fixation des uretères dans la fente pénienne. La plaie fut recouverte à l'aide de deux lambeaux latéraux empruntés au bas-ventre. Après une infiltration d'urine pas-

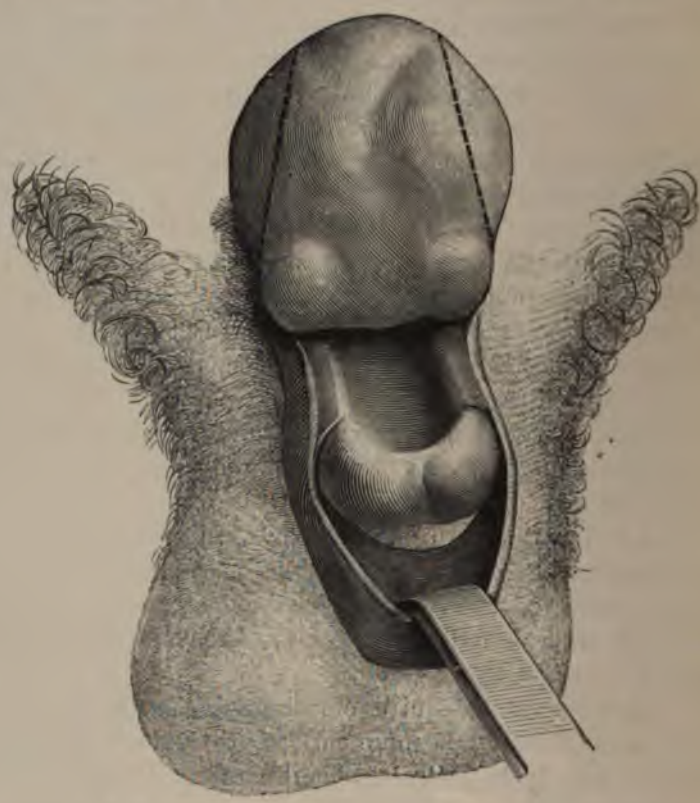

Fig. 107. — Exstrophie de la vessie. Procédé de Segond; la muqueuse vésicale est disséquée sous forme de lambeau.

sagère, le malade était en état de se lever au bout de quatre semaines, et les urines étaient collectées dans un urinal en caoutchouc.

L'opération de Sonnenburg a été modifiée de la façon suivante par notre collègue M. Segond. Comme le chirurgien de Berlin, M. Segond commence par disséquer la muqueuse vésicale; mais, au lieu de l'extirper à l'exemple de Sonnenburg, il la conserve, et la rabat sous la forme d'un lambeau muqueux qui vient fermer

par sa partie supérieure la gouttière urétrale. Il complète son opération en fermant par l'autoplastie la perte de substance qui résulte de la dissection de la muqueuse vésicale, puis, en imitant l'exemple de Le Fort, et en faisant passer le prépuce à la face dorsale de la verge, pour recouvrir le canal muqueux de nouvelle

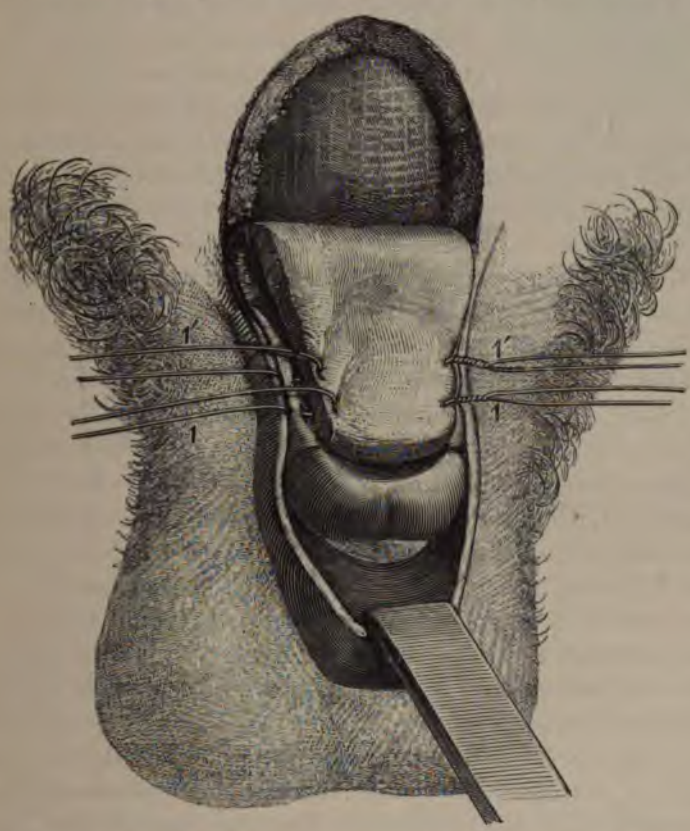

Fig. 108. — Le lambeau vésical est rabattu au-devant de la gouttière urétrale.

formation. Les deux premières opérations de M. Segond ont été communiquées en 1889, au Congrès français de chirurgie; une troisième est publiée dans la thèse de son élève, Lacaze-Duthiers [1].

C'est encore à la méthode de dérivation du cours des urines qu'il faut rapporter le procédé suivant pratiqué par B. Harrisson [2].

1. Lacaze-Duthiers, *Traitement chirurgical de l'exstrophie de la vessie par un procédé nouveau*, thèse de doct., 1890, n° 369.
2. B. Harrisson, *The Lancet*, 17 avril 1897.

Il commença par pratiquer, en janvier 1896, l'ablation du rein gauche par une incision lombaire, non s'en s'être assuré au préalable que les urines étaient normales. Onze mois plus tard, il fait une incision dans la région lombaire droite; l'uretère droit est disséqué, amené dans la plaie et suturé à ce niveau avec du fil d'argent. L'urine peut être collectée dans un urinal approprié; mais la convalescence, dit l'auteur, a été traversée par quelques accès *inexpliqués* de fièvre, qui ne nous laissent aucun doute sur l'existence de la pyélo-néphrite et sur le résultat ultérieur de cette intervention. Le but d'Harrisson, en enlevant un des reins, était de n'avoir pas à collecter en deux points différents l'urine s'écoulant par chacun des uretères. C'est là un procédé au moins singulier, et qui, nous l'espérons, ne trouvera pas d'imitateurs.

c) *Suture directe des bords de la vessie exstrophiée.* — Le but qu'on se propose dans cette troisième méthode, c'est de reformer le réservoir urinaire, non plus à l'aide de lambeaux autoplastiques empruntés aux parties voisines, mais en suturant directement, bord à bord, les lèvres de la muqueuse vésicale préalablement avivées. Le premier chirurgien qui en ait conçu l'idée, c'est Gerdy, et l'historique de cette tentative nous a été conservé dans la thèse de Jamain [1]. Gerdy se proposait, après avoir refoulé du côté de l'abdomen la tumeur formée par la vessie exstrophiée, d'en disséquer les bords et de les réunir par la suture enchevillée; mais l'orifice des uretères constituant une saillie gênante, il commença par en pratiquer l'excision; cette petite intervention fut funeste au malade qui succomba à la pyélo-néphrite. Le plan de Gerdy fut mis à exécution pour la première fois par Rigaud (de Strasbourg); mais la suture échoua. Au dire de M. Pousson, il faut arriver en 1885 pour trouver le premier succès obtenu par suture directe des bords de la vessie exstrophiée. Ce succès appartient à Wyman qui exécuta l'opération sur un enfant de cinq jours [2]. Mais, pour qu'une pareille méthode soit applicable, il faut que les bords opposés de la vessie ne soient pas trop écartés l'un de l'autre, de sorte qu'on puisse les rapprocher et les mettre en contact; il faut, en d'autres termes, que la déhiscence des parties molles et du pubis lui-même ne soit pas trop considérable. Il en était ainsi dans le cas de Rigaud où la symphyse pubienne existait même. A défaut

1. Jamain, thèse de doct., Paris, 1845.
2. H.-C. Wyman, Operation for congenital extroversion of the bladder of an infant five days old (*Med. Record*, New-York, 1885, t. XXVIII, p. 646).

de symphyse, du moins faudrait-il que les deux branches horizontales des pubis ne fussent pas trop éloignées l'une de l'autre. Cette objectin os'était présentée à l'esprit d'Antoine Dubois et de Dupuytren ; aussi s'étaient-ils proposés, dès 1806, chez un enfant né depuis quelques jours avec une exstrophie de la vessie, de réduire d'abord ce viscère, en rapprochant à l'aide d'un bandage compressif les os iliaques et les lèvres de l'hiatus abdominal, de façon à en obtenir la réunion. Mais la mort prématurée du petit malade vint les empêcher de mettre ce projet à exécution [1]. Cette idée a été reprise en 1881 par Trendelenburg (de Bonn), qui exécuta avec succès une opération destinée à assurer le rapprochement des deux bords de la symphyse pubienne. Voici, du reste, comment Trendelenburg lui-même décrit son opération [2] : Le plan opératoire comporte une double arthrotomie sacro-iliaque, d'où la mobilisation des deux os iliaques, le rapprochement des deux bords de la symphyse, puis l'avivement et la suture de la fente, après réduction de la vessie. La réunion doit descendre au moins jusqu'à la portion bulbeuse de l'urètre.

L'arthrotomie de la synchondrose sacro-iliaque est très facile et innocente, dit Trendelenburg, chez les jeunes enfants. L'enfant est couché sur le ventre; un doigt est introduit dans le rectum, à la recherche de l'interligne articulaire et de l'artère fessière supérieure. Après incision cutanée longitudinale au devant de l'articulation, on introduit un fort scalpel dans l'interligne, et l'on coupe prudemment jusqu'à ce qu'une forte pression latérale fasse basculer l'os iliaque. La partie antérieure de la synchondrose doit être divisée, non avec le scalpel, mais par simple rapprochement des deux os iliaques, afin d'éviter la blessure des gros vaisseaux du bassin. Chez les adultes, et même chez les adolescents, l'opération est beaucoup plus laborieuse. Ce n'est qu'à coups de ciseaux, et par des tractions dangereuses qu'on parvient à mobiliser les côtés du bassin. L'appareil conseillé par Trendelenburg pour réaliser le rapprochement des deux moitiés de la symphyse après la mobilisation des articulations sacro-iliaques, se compose d'une ceinture large et bien matelassée enserrant le bassin, et dont les deux extrémités se croisent sur le ventre et sont tendues de chaque côté par des poids (10 à 15 livres pour un enfant de deux ans). Les

1. Dubois et Dupuytren, *Bull. de la Faculté de médecine de Paris*, 1806, p. 107.
2. Trendelenburg, Zur Operation der Ectopia vesicae (*Centralb. für Chirur.*, 1885, t. XII, p. 857-860).

plaies postérieures se cicatrisent facilement par première intention. La cure de la fente vésicale est renvoyée avec avantage à six ou huit semaines plus tard. Cette seconde opération commence par l'avivement des deux bords de la fente qui sont ensuite réunis par une suture de Lembert. Trendelenburg conseille du reste de faire cette suture en deux temps, agissant d'abord sur la vessie elle-même, puis, plus tard, sur l'urètre. Il pense qu'en appliquant l'appareil à extension chez de tout jeunes enfants dont le bassin est encore peu résistant, on arriverait à se passer de l'arthrotomie sacro-iliaque. C'est aussi l'opinion de Passavant [1], qui déconseille l'opération sanglante et se contente du rapprochement des deux moitiés de la symphyse à l'aide d'une ceinture munie de pelotes et de vis. Neudörfer [2] a conseillé le rapprochement et la suture de la symphyse à l'aide d'un procédé qui nous paraît plus simple que celui de Trendelenburg; il consiste à sectionner de chaque côté les branches horizontales des pubis, puis à les rapprocher par la suture; ce procédé n'a pas encore été employé, du moins que nous sachions.

Telles sont les différentes méthodes qui ont été mises en œuvre dans le traitement opératoire de l'exstrophie de la vessie; il nous reste à les rapprocher les unes des autres pour établir leur valeur relative. Disons d'abord que M. Pousson, ayant réuni un total de quatre-vingt-quinze opérations, trouve quinze morts; cette statistique n'a du reste qu'une valeur relative, car beaucoup des faits qu'elle comprend sont antérieurs à la méthode antiseptique, et les accidents qui ont déterminé la mort dans beaucoup de ces cas, pourraient être évités aujourd'hui par un chirurgien scrupuleux observateur des précautions de la chirurgie moderne. Il n'en reste pas moins vrai que, dans les six cas où les uretères ont été abouchés dans le rectum et la vessie conservée, trois fois la mort est survenue par pyélo-néphrite. C'est là d'ailleurs une méthode qui nous paraît, non seulement dangereuse, mais illogique; elle ne fait que substituer à une malformation pénible une infirmité non moins triste, et il faudrait d'autres faits que celui de M. Tuffier, dont le malade pouvait conserver ses urines *pendant dix minutes* dans le rectum, pour nous rendre partisan de l'abouchement des uretères dans l'intestin. Restent la méthode autoplastique et la suture directe des bords de la fente vésicale. M. Pousson compte cinq décès

1. Passavant, *Archiv. für Klin. Chirur.*, 1886, t. XXXIV, p. 463.
2. Neudörfer, *Forschritte der Medicin*, 1886, t. IV, p. 153.

sur soixante-dix-neuf opérations par la méthode autoplastique, tandis que les quatre opérations par le procédé de Trendelenburg n'ont causé aucune mort. Je n'ai pas la prétention de me faire de ces chiffres une arme contre la méthode autoplastique; celle-ci ayant été employée un beaucoup plus grand nombre de fois, et souvent avant la période antiseptique, il n'est pas surprenant qu'elle compte des morts, tandis que la méthode nouvelle, mise en œuvre seulement dans un très petit nombre de cas, n'a pas encore donné de décès. Toutefois, nous ne saurions partager, à l'égard de la méthode autoplastique, l'opinion favorable émise par notre collègue et ami M. Pousson. Que fait-on, en effet, à l'aide de la méthode autoplastique? Reconstitue-t-on véritablement le réservoir vésical? En aucune façon. La paroi muqueuse reste étalée, et on la masque seulement à l'aide d'un lambeau cutané. Cette manière de faire n'est pas sans présenter de graves inconvénients; l'urine, au contact de ce lambeau cutané, au contact surtout des poils dont il est pourvu, s'altère; des sels phosphatiques se déposent et deviennent l'origine de calculs qui sont pour les malades la source de douleurs vives et de graves dangers; l'inflammation de la muqueuse vésicale, se transmettant aux uretères, devient le point de départ de pyélo-néphrites ascendantes. L'histoire de l'exstrophie vésicale présente à chaque instant de semblables complications. En voici un exemple, entre autres : Un enfant de huit ans avait été opéré un an auparavant; comme il se cachectisait, une sonde introduite dans la vessie décela la présence de calculs. L'orifice vésical fut agrandi, et l'on retira une dizaine de calculs de un à deux centimètres de diamètre en moyenne. L'ouverture abdominale fut maintenue béante, afin de faciliter les lavages vésicaux. Mais, au bout de trois jours, sans que la température se fût élevée, l'enfant perdit l'appétit, commença à vomir, et mourut cinq jours après l'opération. A l'autopsie, on trouva le rein gauche farci de petits abcès; l'uretère gauche était double et très dilaté, à parois épaissies, le tout gorgé de pus [1]. Sans doute, il est indispensable, avant d'opérer, d'aseptiser aussi complètement que possible la muqueuse vésicale, et, après l'opération, il est encore nécessaire de pratiquer des lavages boriqués abondants; mais, même avec ces précautions, l'on n'arrive pas à éviter la formation de calculs; aussi voyons-nous un

1. L. Robert, Lithotomie après une oblitération partielle de l'exstrophie de la vessie (*Annals of Surgery*, 1895, n° 1, p. 181).

auteur, Scharlam [1], conseiller de dépouiller au préalable de son épiderme pilifère la peau destinée à former les lambeaux. Nous ne signalons du reste cette proposition que comme argument à l'appui de l'objection que nous formulons contre la méthode autoplastique; et nous ne croyons pas qu'il y ait lieu de recourir à un pareil procédé, qui ajouterait à l'opération des complications nouvelles, et apporterait au malade un surcroît de douleurs.

Nous pensons donc que, dans tous les cas où elle est applicable, la méthode de suture directe des bords de la vessie constitue l'opération de choix. C'est elle qui permet le mieux de se rapprocher des conditions normales, en fournissant un réservoir partout tapissé de muqueuse. Cette suture sera parfois possible sans intervention du procédé de Trendelenburg; c'est ainsi que Czerny [2] a pu l'exécuter. Dans d'autres cas, vu l'écartement très grand des deux moitiés de la symphyse pubienne, il faudra en pratiquer le rapprochement à l'exemple de Trendelenburg; c'est alors une raison pour opérer de bonne heure, afin de rendre facile et moins périlleuse la disjonction des symphyses sacro-iliaques. Trendelenburg regarde sept ans comme l'âge de choix. Peut-être même pourrait-on opérer plus tôt encore, par exemple, vers quatre ou cinq ans. En commençant de très bonne heure les tentatives de rapprochement des pubis, on pourrait même se passer d'opération sanglante, et réussir par de simples manœuvres instrumentales, comme l'a conseillé Passavant. C'est ici le lieu de rappeler la proposition faite par Neudörfer de mobiliser le squelette par la section des branches ischio-pubiennes. L'opération serait sans doute plus facile et moins grave que celle conseillée par Trendelenburg. Mikulicz [3] a proposé de désinsérer les muscles grands droits de l'abdomen pour faciliter la mobilisation des lambeaux. Il est impossible de formuler encore un jugement sur ces différents procédés opératoires, dont les uns ont été exécutés un trop petit nombre de fois, dont les autres sont encore à l'état de projet. Mais il nous semble que c'est dans cette voie que la chirurgie doit s'engager, pour améliorer autant que possible les opérations qui s'adressent à l'exstrophie de la vessie. C'est seulement dans les cas où la reconstitution du réservoir vésical reste impossible, même à

1. Scharlam, Vorschlag zu einer Modifikation der Thiersch's Operation der Bauchblasengenitalspalte (*Centralblatt für Chirur.*, 1886, p. 499).
2. Schmidt, *Brun's Beiträge*, t. VIII.
3. Mikulicz, *Deutsche medic. Wochenschrift*, 1893.

l'aide des divers procédés que nous venons d'énumérer, que nous aurions recours à la méthode de Sonnenburg, c'est-à-dire à l'abouchement direct des uretères dans la région profonde de l'urètre. Mais alors nous donnerions la préférence au procédé de notre collègue Segond qui, en conservant la muqueuse vésicale pour recouvrir la fente de l'urètre, exécute une opération certainement moins grave que celle de Sonnenburg. La méthode autoplastique reste comme une dernière ressource, et ici nul doute qu'il ne faille donner la préférence aux procédés à lambeaux multiples et à double plan de lambeaux (Wood, Le Fort).

Toutes les méthodes et les procédés que nous venons d'examiner sont passibles d'un même reproche. Ils sont impuissants à restaurer le sphincter vésical et à fournir par conséquent un réservoir capable de retenir les urines. La cause en est dans l'absence même du sphincter, dont il est le plus souvent impossible de rencontrer des traces. Néanmoins, dernièrement, un auteur allemand, Poppert[1], a fait connaître un procédé capable, d'après lui, de fournir une guérison radicale. L'idée consiste à enfermer dans la vessie la portion de l'urètre réparée qui contient le sphincter vésical, afin que, sous l'influence de la tension intra-vésicale, cette portion d'urètre ne se laisse pas distendre, en reproduisant l'incontinence. L'auteur a pu, par ce procédé, obtenir un résultat parfait chez un garçon de treize ans. Le premier temps de l'opération, exécuté le 8 février 1894, consista à fermer les deux tiers supérieurs de la fente vésicale; le tiers inférieur resta ouvert. Les parois de la vessie furent détachées à leur union avec la peau et réunies sur la ligne médiane par la suture de Lembert; au-dessus d'elles, on réunit les muscles droits dans une étendue de 3 centimètres et demi. Dans une deuxième séance, on refit l'urètre, y compris le sphincter, en prolongeant le canal d'un centimètre et demi environ dans l'intérieur du col vésical. Restait, à la partie inférieure de la vessie, une fente de 2 centimètres, par laquelle la muqueuse faisait saillie dans les efforts. Cette dernière fente fut fermée par une troisième opération. Le résultat définitif est que le malade peut retenir ses urines pendant trois ou quatre heures et uriner par jet.

Nous ne mettrons nullement en doute les assertions de notre

1. Poppert, Ueber eine Methode zur Erzielung eines normalen Blasenverschlusses der angeborener Blasen und Harnröhrenspalte (*Archiv für Klin. Chirur.*, 53e Band, 2e Heft, p. 454).

collègue allemand ; mais nous craignons qu'il n'y ait ici rien autre chose qu'un cas particulièrement favorable, et non une méthode capable de réaliser d'une façon absolue la guérison radicale de l'exstrophie de la vessie. Du reste, il y a lieu de tenir compte des dispositions anatomiques qui, certainement, ne sont pas les mêmes dans tous les cas.

Nous avons déjà dit que, bien que nous ayons eu l'occasion d'observer quatre exemples d'exstrophie vésicale pendant notre séjour aux Enfants-Assistés, cependant nous ne sommes jamais intervenu primitivement, soit que les enfants fussent trop jeunes et trop faibles, soit que les parents eussent refusé l'opération. Le seul cas dans lequel nous soyons intervenu, c'est celui d'une petite fille de quatre ans, dont la cure avait été commencée à l'hôpital français de Constantinople par notre collègue, M. Lardy. Au moment où nous examinons cette enfant pour la première fois, le 23 octobre 1896, elle est dans l'état suivant : L'opération a consisté en une autoplastie à double plan de lambeaux qui a recouvert la plus grande partie de la paroi muqueuse de la vessie. Il reste seulement, à la partie supérieure et à gauche de la ligne médiane, un trajet fistuleux d'un demi-centimètre de largeur environ qui laisse échapper l'urine, et, à la partie inférieure, un large orifice, admettant facilement le doigt, à travers lequel vient faire hernie la paroi vésicale dans les efforts. Immédiatement au-dessous de ce dernier orifice, sur la ligne médiane, se voit un orifice étroit qui n'est autre chose que l'entrée du vagin. Ce même jour, nous opérons l'enfant en cherchant à nous rapprocher du manuel opératoire indiqué par Poppert, c'est-à-dire en reconstituant, autant que possible, le canal urétral. Pour cela, entre les deux orifices que nous venons de décrire, c'est-à-dire le large orifice vésical et le petit orifice vulvaire, nous pratiquons une incision transversale, portant sur la muqueuse vésicale et la séparant de la paroi vaginale ; le décollement, commencé avec le bistouri, est poursuivi avec l'index. De chaque côté, l'incision transversale se continue avec une section, elle-même horizontale, passant à travers la partie supérieure de la petite lèvre, puis de la grande lèvre. On arrive ainsi à décoller complètement la paroi vésicale d'avec la peau et le tissu cellulaire environnant. A la paroi vésicale elle-même, reste attenante, sur la ligne médiane supérieure, la face cutanée profonde du lambeau ; on sépare ainsi la paroi cutanée superficielle du lambeau de sa paroi profonde qui va reformer la paroi antérieure de la

vessie. A l'aide de douze ou quinze points de suture de Lembert, on reconstitue, sur la ligne médiane et dans un plan antéro-postérieur, d'abord la paroi vésicale, puis l'urètre au niveau duquel on ajoute quelques points de suture complémentaires. J'avais respecté intentionnellement l'orifice fistuleux que je regardais comme un canal de sûreté, dans le cas où la sonde que j'avais placée dans la vessie viendrait à être oblitérée, et que je me proposais de fermer ultérieurement. Le succès opératoire fut absolument nul; l'enfant, affreusement indocile, ne supporta pas la sonde; les fils coupèrent les tissus, et elle se retrouva en fin de compte absolument dans la même situation qu'à son entrée. Dans ces conditions, j'abandonnai toute idée de restauration de l'urètre et du col vésical, et me contentai de chercher à obtenir la guérison de l'orifice fistuleux restant sur la paroi abdominale. Deux tentatives faites dans ce sens ne furent pas plus heureuses que mon opération première, et c'est seulement le 12 juillet 1897 que je parvins à obtenir l'oblitération de la fistule par un procédé que j'employai pour la première fois en 1886, à l'hôpital Cochin, pendant que je remplaçais M. Th. Anger, pour l'oblitération d'une fistule pénienne[1]. Ce procédé consiste à dessiner, tout autour de l'orifice fistuleux, une collerette de peau, au moyen d'une incision circulaire, distante de de 1 cent. 1/2 environ des bords de la fistule. Cette peau étant disséquée par sa face profonde, il s'agit de l'invaginer dans l'orifice fistuleux lui-même, de sorte que sa surface épidermique soit tournée vers la vessie, la face profonde, cruentée, s'appliquant d'un côté à l'autre. Pour faciliter cette invagination, on passe un fil dans la peau, près de son bord libre, fil que l'on fait ressortir à travers le col vésical en exerçant une traction sur son extrémité libre. La même manœuvre est exécutée sur chacun des bords de l'orifice fistuleux; la peau est ainsi invaginée, et l'invagination est maintenue par trois points de suture au catgut fin. A la partie supérieure de l'orifice, il reste un petit bourrelet de peau que l'on ne peut arriver à invaginer. On est obligé de l'exciser, et on ferme, à ce niveau, avec un point de suture au catgut fin comme précédemment. Un second plan de sutures au catgut fin, comprenant trois points, est placé sur le tissu cellulo-graisseux sous-cutané. Enfin un lambeau cutané est rabattu au devant de la surface cruentée, et maintenu en place par un troisième plan de sutures

1. Voyez *Bull. et mém. de la Soc. de chir.*, 1889, p. 690.

au crin de Florence. On place dans la vessie une petite sonde en caoutchouc n° 12 qui sert à faire matin et soir des lavages boriqués. Il y eut encore pendant les premiers jours des douleurs et du ténesme vésical, mais seul un des angles du lambeau superficiel a suppuré légèrement; la suture profonde a solidement tenu, et l'enfant est aujourd'hui entièrement guérie. Il nous a semblé intéressant de faire connaître la guérison de cette fistule par le procédé de l'invagination cutanée que, de son côté, M. Berger a appliqué avec succès à l'occlusion d'une fistule trachéale.

III. — ÉPISPADIAS

En bonne logique, l'histoire de l'épispadias doit suivre immédiatement celle de l'exstrophie vésicale. En effet, ces deux vices de conformation sont du même ordre; de même que, dans l'exstrophie de la vessie, il existait une fissure médiane, sur la face antérieure du réservoir urinaire, de même l'épispadias est caractérisé par une fente médiane, antéro-postérieure, portant sur la face dorsale de l'urètre. Ainsi compris, l'épispadias fait partie intégrante de la symptomatologie de l'exstrophie de la vessie; à l'état isolé, il est beaucoup plus rare; aussi est-ce pour nous une véritable bonne fortune que d'avoir pu en recueillir trois exemples dans notre service des Enfants-Assistés, dont deux dans le sexe masculin, et le troisième dans le sexe féminin. Nous appuyant sur ces documents, nous ferons successivement l'histoire de l'épispadias dans les deux sexes.

1° De l'épispadias dans le sexe masculin. — Nous commencerons par rapporter ici nos deux observations, dans lesquelles se retrouvent tous les caractères qui sont habituels à ce genre de malformation.

Obs. I. — L'enfant Julien B..., âgé de onze mois, est présenté, le 21 novembre 1893, à notre consultation. En l'examinant, nous sommes frappé immédiatement de ce fait que la verge semble pour ainsi dire absente; le gland est absolument accolé au devant de la symphyse pubienne. Le prépuce constitue un lambeau cutané exubérant, relié par le frein à la partie inférieure du gland, et venant retomber sur la partie antérieure du scrotum. Quand on abaisse la verge, en exerçant une traction légère sur le prépuce, on aperçoit, sur sa face médiane supérieure, une gouttière tapissée

par une muqueuse de coloration violacée. Les deux lèvres de cette gouttière restent distantes l'une de l'autre de 7 à 8 millimètres. A la base du gland, se voit un repli cutané arciforme, à concavité tournée en bas, qui se continue latéralement avec la peau des bourses; çà et là, rougeur produite par l'écoulement de l'urine sur les parties voisines. Le sphincter vésical existe, car l'enfant peut retenir ses urines; mais il urine fréquemment. La symphyse pubienne est parfaitement soudée; les deux testicules sont dans les bourses. Les antécédents n'apprennent pas grand' chose. Le père et la mère sont vivants et bien conformés; il n'existe pas de malformation connue dans les deux familles. La seule circonstance à mentionner, c'est qu'au troisième mois de la grossesse, la mère a été malade pendant huit semaines, à la suite d'une émotion morale.

Obs. II. — Elle est relative à un enfant de six ans, entré dans notre service le 11 janvier 1890. Comme il s'agit ici d'un enfant assisté, nous ne connaissons pas ses antécédents; mais on retrouve chez lui tous les signes caractéristiques de l'épispadias. A l'état habituel, le gland est complètement recouvert par les téguments, et on voit à sa place une sorte d'ombilication. La verge ne fait qu'une saillie très peu marquée. Elle s'enfonce, pour ainsi dire tout à fait, au-dessous d'un repli cutané en forme de fer à cheval dont la concavité est tournée en bas, et qui circonscrit la base du gland. Lorsque l'on vient à repousser en arrière ce pli cutané, et à exercer une traction légère sur le prépuce, on aperçoit le gland qui est aplati sur sa face dorsale, et qui présente, de ce côté, une très large fente dont les bords sont d'un rouge vif. Dans la gouttière elle-même, à un millimètre de ses bords, on constate de chaque côté, une petite crête longitudinale, parallèle à l'axe de l'urètre. Au point correspondant à la fosse naviculaire normale, il existe un élargissement de la gouttière. La fente se poursuit sur la face dorsale de la verge jusqu'au niveau du repli cutané que nous avons noté précédemment, c'est-à-dire dans une étendue de 3 cent. 1/2 environ. Un stylet introduit avec précaution dans la gouttière urétrale butte à quelque distance, à un centimètre à peu près en arrière du repli cutané, contre un obstacle, comme s'il y avait là une disposition valvulaire. Cependant, en abaissant la verge, on arrive à passer sous la symphyse pubienne et à pénétrer dans la vessie. Mais la verge est très courte et les corps caverneux sont certainement atrophiés. La symphyse pubienne est

normalement conformée; les deux testicules sont descendus dans les bourses; mais le droit remonte facilement dans la région inguinale. Le malade porte, dans la région iliaque gauche, une longue cicatrice irrégulière, mesurant 7 à 8 centimètres de longueur, et qui paraît bien être la trace d'une opération de cure radicale de hernie inguinale par le procédé de Bassini. L'enfant est atteint d'incontinence d'urine; l'urine s'écoule incessamment goutte à goutte, dès que le petit malade est debout.

On retrouve dans ces deux observations tous les traits qui carac-

Fig. 109. — Épispadias balanique (Kirmisson).

térisent l'épispadias dans le sexe masculin : l'atrophie de la verge, l'exubérance du prépuce sur sa face inférieure, et, à sa face supérieure, une gouttière plus ou moins large et plus ou moins étendue dans le sens antéro-postérieur. Il y a, du reste, sous ce rapport, deux variétés d'épispadias à distinguer, suivant que la fente anormale est limitée au gland, ou qu'elle s'étend à la verge elle-même. L'épispadias balanique est lui-même une variété fort rare; il n'en existerait que trois faits dans la science, d'après Karewski. Quant à l'épispadias pénien, il s'étend plus ou moins loin en arrière; parfois même il se continue avec une fente du col vésical, il y a là une transition insensible entre l'épispadias pur et simple et l'exstrophie de la vessie.

Au point de vue de la fonction urinaire, tous les malades atteints d'épispadias ne sont pas dans les mêmes conditions; tandis que

certains d'entre eux peuvent conserver leurs urines, les autres sont au contraire atteints d'incontinence. Les malades de nos deux observations viennent à l'appui de cette donnée. Chez l'un d'eux, en effet, les urines étaient retenues dans la vessie; la mère avait seulement remarqué que l'enfant urinait souvent; c'est ce qui arrive en pareil cas. Sous l'influence de la moindre émotion, de la moindre augmentation de la pression intra-abdominale, rire, effort de toux, l'urine s'écoule au dehors. Chez notre second malade, il existait

Fig. 110. — Épispadias total.

au contraire une incontinence presque continuelle. Dans les cas même où l'urine peut être retenue un certain temps, au lieu de s'écouler par jet, elle s'étale au dehors, et vient souiller les parties voisines, d'où la présence d'éruptions et d'excoriations sur le scrotum et la partie supérieure des cuisses. Au point de vue des fonctions sexuelles, les conditions sont plus défavorables encore. Chez un certain nombre de malades, la verge est tellement atrophiée que le coït est impossible; dans les cas même où la fonction n'est pas supprimée, les malades restent habituellement impuissants, le sperme s'écoulant en bavant et ne pouvant pénétrer dans les organes génitaux internes de la femme.

2° De l'épispadias dans le sexe féminin. — Si l'épispadias constitue une malformation rare dans le sexe masculin, chez la femme, il devient tellement exceptionnel, que son existence même a pu être niée. Ainsi font Dolbeau [1], dans sa thèse de 1860, et M. Guyon, trois ans plus tard, dans sa thèse d'agrégation [2]. Or, le hasard a voulu que ce fût justement dans le service de M. Guyon que fût recueilli le premier cas authentique d'épispadias chez la femme, cas publié dans la thèse de Nûnez [3], et relatif à une femme de vingt-sept ans, chez laquelle l'épispadias s'accompagnait de prolapsus utérin. Cette femme avait d'ailleurs pu accoucher normalement à l'âge de vingt-trois ans. Depuis lors, bon nombre de faits analogues ont été rapportés; on en trouvera l'indication exacte dans un mémoire publié, à mon instigation, par mon interne, M. Mercier, dans la *Revue d'Orthopédie* [4], mémoire dans lequel se trouve reproduite notre observation personnelle, telle que nous l'avons communiquée nous-même, la même année, à l'Académie de médecine [5].

Voici d'abord cette observation :

Le 13 avril 1895, on présentait à notre consultation des Enfants-Assistés une petite fille de dix-huit mois, Suzanne M..., offrant du côté des organes génitaux externes une curieuse malformation. On est frappé tout d'abord de l'aspect des grandes lèvres; elles présentent en effet des plaques blanchâtres, légèrement saillantes, qui, à première vue, pourraient faire penser à des plaques muqueuses. Cet aspect est dû simplement à la macération continuelle de l'épithélium par l'urine. Les deux grandes lèvres sont complètement isolées l'une de l'autre; elles ne se rejoignent pas en arrière pour former la commissure postérieure de la vulve; en avant, elles restent encore plus écartées l'une de l'autre; et, dans leur écartement, se voit, de chaque côté de la ligne médiane, un repli qui représente manifestement la petite lèvre et l'une des moitiés du clitoris. Il existe donc une fente médiane totale qui sépare complètement l'une de l'autre les deux petites lèvres, et

1. Dolbeau, *De l'épispadias ou fissure uréthrale supérieure et de son traitement*, thèse de doct., 1860.
2. Guyon, *Des vices de conformation de l'urèthre chez l'homme*; thèse d'agrég., Paris, 1863.
3. Nûnez, *Étude sur les vices de conformation de l'urèthre chez la femme*, thèse de doct., Paris, 1882.
4. Mercier, De l'épispadias chez la femme, in *Revue d'Orthopédie*, 1895, t. VI, p. 352.
5. Kirmisson, *Un fait d'épispadias chez une petite fille de dix-huit mois; opération; guérison;* mémoire lu à l'Académie de médecine dans la séance du 30 juillet 1895.

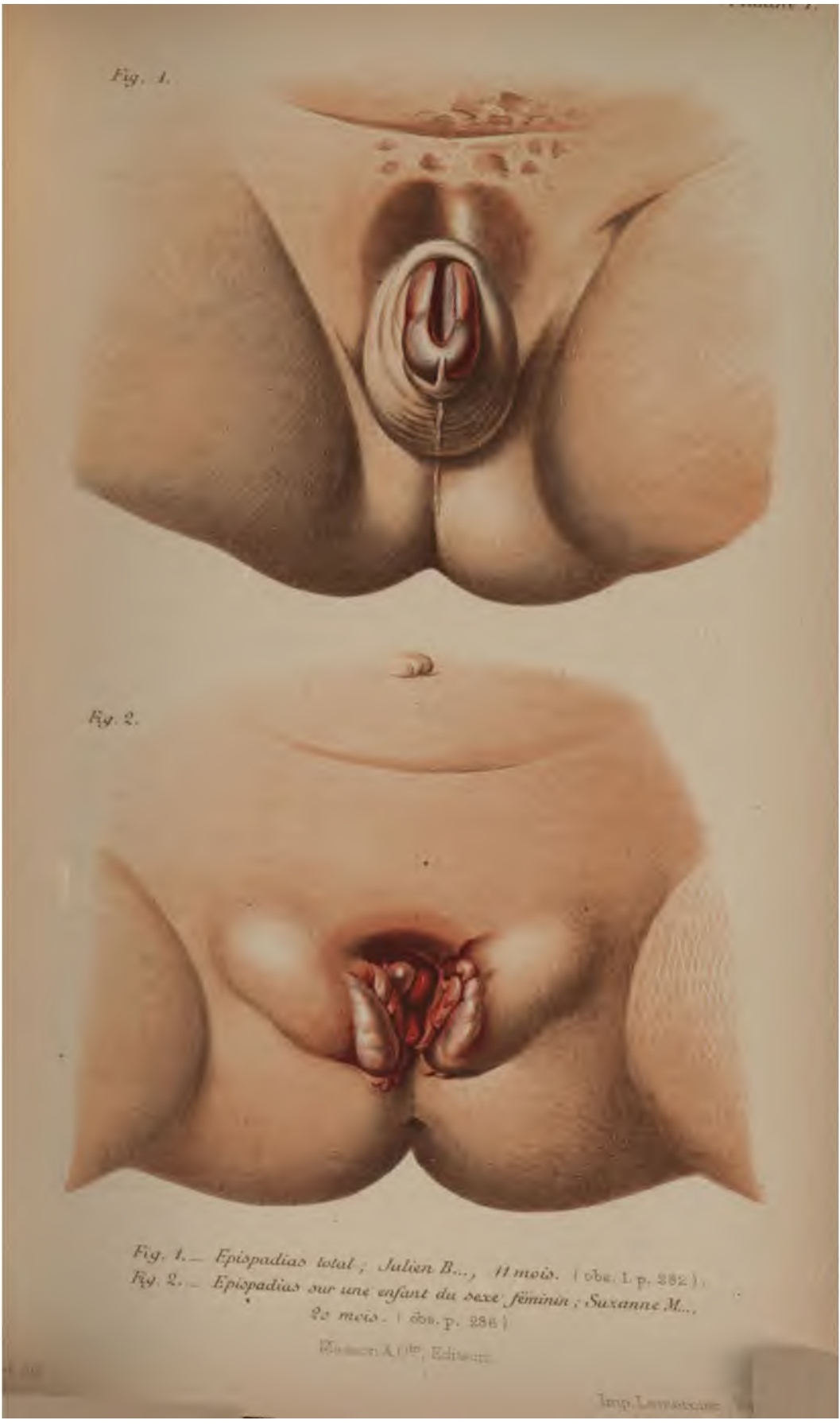

Fig. 1.— Epispadias total ; Julien B..., 11 mois. (Obs. I, p. 282).
Fig. 2.— Epispadias sur une enfant du sexe féminin ; Suzanne M..., 20 mois. (Obs. p. 286)

Masson & Cie, Éditeurs.

Imp. Lemercier

divise le gland et le capuchon du clitoris en deux moitiés. Au-dessus de ce double repli se voit un bourrelet rougeâtre, qui n'est autre chose que la muqueuse de l'urètre, largement ouvert sur sa face supérieure, et à travers lequel vient faire saillie, pendant les efforts de l'enfant, la muqueuse vésicale. Cette dernière est reconnaissable à sa teinte plus violacée et aux replis anfractueux qu'elle présente; du reste, pendant les efforts, un large jet d'urine est projeté au dehors. Au-dessous de cet urètre béant se voit un orifice punctiforme, qui n'est autre chose que l'entrée du vagin. Il est à noter que la peau se réfléchit tout autour de la fente des petites lèvres et de l'urètre et se continue directement avec la muqueuse; elle borde ainsi un espace en forme de fer à cheval. Dans la partie supérieure de la grande lèvre gauche, on sent une petite hernie intestinale facilement réductible. Enfin, sous l'influence des épreintes continuelles, il s'est produit un prolapsus rectal considérable qui ne mesure pas moins de 7 à 8 centimètres de longueur. L'enfant, par ailleurs, est bien conformée. La symphyse pubienne est soudée solidement. L'extrémité du petit doigt, introduite dans la gouttière urétrale, pénètre dans la vessie. Ces deux circonstances, savoir l'existence d'une symphyse pubienne bien constituée et la présence d'une cavité vésicale, suffisent à différencier l'épispadias total que nous avions sous les yeux de l'exstrophie de la vessie. La muqueuse vésicale, avons-nous dit, venait faire hernie, pendant les cris et les efforts de l'enfant, à travers l'urètre largement béant et constituer au dehors un véritable ectropion muqueux; cette exposition de la muqueuse vésicale à l'air déterminait un ténesme de plus en plus considérable, et provoquait ainsi le prolapsus rectal. Cette circonstance nous parut une raison pour intervenir immédiatement chez cette enfant. Nous ferons connaître plus tard, à propos du traitement, le mode d'intervention que nous avons choisi.

Dans cette observation se trouvent résumés tous les caractères de l'épispadias dans le sexe féminin : division de l'urètre sur sa partie supérieure, division des petites lèvres et du clitoris, présence de la symphyse pubienne et d'une cavité vésicale, qui différencie l'épispadias de l'exstrophie de la vessie. Il est du reste des degrés dans la malformation ; la fissure urétrale s'étendant parfois jusqu'au niveau du col vésical et de la symphyse pubienne, comme c'était le cas chez notre petite malade, ou bien étant incomplète, comme chez la petite fille observée par

M. Richelot [1]. Chez cette enfant âgée de six ans, les grandes lèvres divergent à leur partie supérieure; le clitoris est divisé en deux tiges rosées qui divergent comme elles. Dans l'espace que ces parties laissent entre elles, on voit, au lieu du vestibule, une gouttière ouverte en haut; c'est la portion anté-symphysaire du canal, dont la paroi supérieure fait défaut. Cette gouttière se termine au niveau de l'ogive pubienne en se continuant avec la partie rétro-symphysaire qui paraît bien conformée, et s'ouvre dans la gouttière par un orifice qui admet une bougie. L'enfant garde partiellement ses urines; elle sent le besoin, court pour le satisfaire et peut se retenir un instant; elle urine involontairement à chaque effort. « En résumé, conclut M. Richelot, j'ai affaire à un épispadias antérieur, incomplet, avec intégrité de l'urètre profond. »

Suivant les cas, l'incontinence d'urine est plus ou moins complète; quant aux fonctions génitales, elles peuvent s'exercer, comme le démontrent les observations de Nûnez et de Frommel, dans lesquelles l'accouchement s'est fait sans difficulté. Mais il y a dans ces cas un défaut de tonicité musculaire qui fait que l'accouchement est suivi de prolapsus utérin. On notera aussi l'existence du prolapsus rectal et d'une hernie inguinale chez notre petite malade, comme nous avons déjà signalé la présence d'une hernie inguinale chez l'un de nos deux épispades du sexe masculin. Il peut, bien entendu, exister des complications beaucoup plus graves, comme dans le fait qui a été publié par Ahlfeld, fait relatif à un fœtus de huit mois et demi, mort-né. « A la place des organes génitaux externes, un tubercule représente le clitoris; au-dessus est un canal ouvert par en haut, se prolongeant jusqu'à l'orifice interne de l'urètre où il se termine en cul-de-sac. Le vagin manque ou est compris dans l'épaisseur de la paroi vésicale. L'ouraque perméable conduit dans une vessie énormément distendue et à parois très épaissies. Le rectum s'ouvre à la partie postéro-inférieure de cet organe par deux petits orifices autour desquels se voient des replis circulaires de la muqueuse, rappelant les saillies du col utérin. Plus en dehors, deux trompes et deux ovaires bien conformés. De l'abouchement rectal, une bandelette saillante conduit à un troisième orifice situé dans le bas-fond de la vessie et qui, sans doute, répond à l'orifice interne de l'urètre [2]. »

1. Richelot, *Union médicale*, 6 mars 1887.
2. Ahlfeld, *Die Missbildungen des Menschen*, Leipzig, 1882, Abschnitt 2, p. 222.

Pathogénie. — C'est là le point le plus obscur de l'histoire de l'épispadias; quand il s'agira de l'hypospadias, nous verrons que ce vice de conformation, qui consiste dans l'existence d'une fissure sur la paroi inférieure de l'urètre, s'explique très simplement par la persistance de la fissure que présente à l'état normal, sur sa face inférieure, le tubercule génital. Mais ici, on ne voit tout d'abord aucune disposition embryologique normale à laquelle on puisse rapporter l'existence d'une fissure sur la paroi urétrale supérieure. Aussi les chirurgiens se sont-ils ingéniés pour trouver une explication plausible de ce vice de conformation. Admettre avec Kauffmann [1] que l'épispadias se produit par suite d'une rupture ou d'un éclatement de l'urètre, lui-même consécutif à une rétention d'urine, c'est avancer une assertion sans preuve; car on ne comprend pas pourquoi cette rupture se ferait justement sur la paroi supérieure, c'est-à-dire dans le point où l'urètre est le mieux soutenu. Ne pouvant trouver dans l'embryologie normale une interprétation satisfaisante de l'épispadias, M. Guyon a imaginé la théorie de l'inversion de l'urètre. D'après lui, tout se passerait comme si l'urètre avait subi un mouvement de torsion autour de son axe longitudinal, reportant à la face dorsale des corps caverneux ce canal qui, à l'état normal, doit se trouver sur leur face inférieure; l'épispadias, en d'autres termes, ne serait autre chose qu'un hypospadias retourné. Et de fait, certains faits cliniques semblent se prêter à cette interprétation, la verge présentant un mouvement de rotation évident. Mais resterait à établir sous quelle influence se fait cette torsion. Et d'ailleurs cette interprétation n'a en vue que l'épispadias dans le sexe masculin; or, nous savons à l'heure actuelle, d'une manière certaine, que l'épispadias existe également dans le sexe féminin. Aussi considérons-nous comme la plus plausible l'hypothèse formulée par Keibel et Vialleton et admise par Reichel, hypothèse d'après laquelle l'épispadias, comme l'exstrophie de la vessie, est due à un développement anormal du bouchon cloacal. Voici, du reste, dans quels termes s'explique M. Vialleton à ce sujet : « Les replis de Rathke, que Retterer appelle replis ano-génitaux, dans leur partie tout à fait inférieure en rapport avec l'ouverture externe du cloaque, séparent la moitié antérieure du bouchon cloacal de sa moitié postérieure et forment ainsi le périnée. Le rebord supérieur de ces replis, qui se continue

1. Kauffmann, *Deutsche Chirurgie*, L. 50 a., 1886, p. 60 et suivantes.

sur les côtés de la portion uro-génitale du bouchon cloacal, forment les bourrelets génitaux (scrotum, grandes lèvres), et, dans sa portion tout à fait supérieure, la moitié correspondante du tubercule génital, qui d'habitude se réunit à son congénère au-dessus de l'ouverture uro-génitale, pour constituer le tubercule impair et médian qui donne naissance au pénis ou au clitoris. S'il y a développement exubérant du bouchon cloacal, les deux moitiés du tubercule génital ne pourront pas se réunir sur la « ligne médiane et resteront toujours séparées en dessus : l'épispadias sera créé par là même » [1].

Traitement. — Un grand nombre de procédés ont été successivement proposés pour le traitement de l'épispadias dans le sexe masculin. Aujourd'hui on peut dire que d'eux d'entre eux seulement restent debout, celui de Thiersch et celui de Duplay.

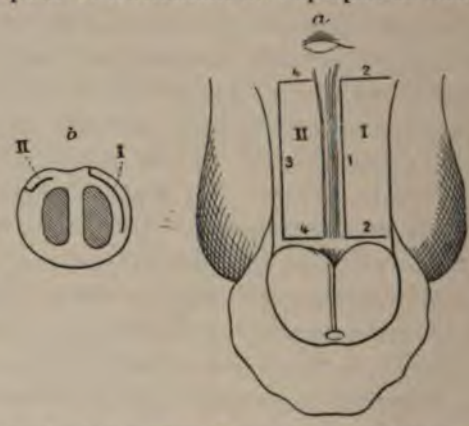

Fig. 111. — *a*, Transformation de la gouttière pénienne en canal. Lambeau superficiel circonscrit par les incisions 1, 2, 2. Lambeau profond circonscrit par les incisions 3, 4, 4; — *b*, coupe transversale montrant la disposition des lambeaux.

Pour n'être pas gêné par la présence de l'urine, Thiersch commence par établir une fistule urinaire au périnée; le premier temps de l'opération consiste alors à refaire la portion balanique de l'urètre. Pour cela, de chaque côté de la gouttière urétrale, on pratique au niveau du gland, deux incisions longitudinales qui le divisent en trois segments, un petit segment moyen en forme de coin, et deux segments latéraux; ceux-ci sont avivés du côté externe, puis réunis sur la ligne médiane, par-dessus le petit seg-

1. Vialleton, Essai embryologique sur le mode de formation de l'exstrophie de la vessie, *Arch. provin. de chirur.*, 1892, p. 255.

ment moyen qui sert à reconstituer l'urètre. Le second temps comprend la réfection du canal dans la portion pénienne. Celle-ci s'obtient au moyen de deux lambeaux cutanés latéraux dont l'un a son pédicule tourné du côté de la fente urétrale, tandis que le pédicule du second est dirigé en dehors. Ces deux lambeaux sont ensuite disséqués par leur face profonde; le premier, celui dont le pédicule répond au bord de la gouttière urétrale, est replié sur lui-même, de sorte que sa face épidermique est tournée du côté de l'urètre, et maintenu dans cette position par la suture. Le second

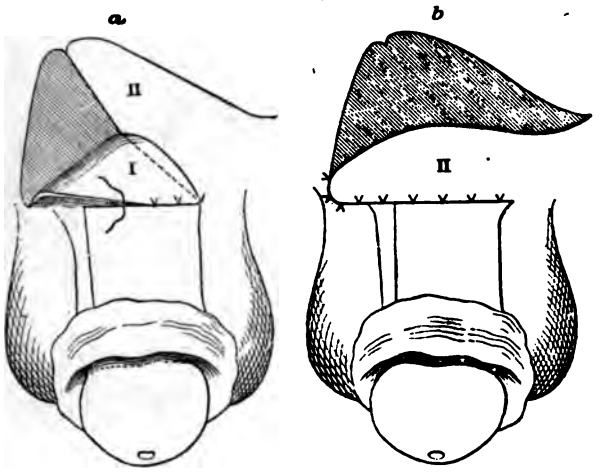

Fig. 112. — Occlusion de l'orifice sous-pubien, Thiersch. — I, lambeau gauche renversé; II, lambeau droit superposé au lambeau gauche après glissement.

lambeau, également libéré par sa face profonde, est alors attiré au-dessus du premier, de sorte que l'urètre est reconstitué sur sa face supérieure par un double plan de lambeaux accolés l'un à l'autre par leur face cruentée.

Le troisième temps de l'opération de Thiersch consiste à réunir l'une à l'autre les deux portions balanique et pénienne de l'urètre. Pour cela, Thiersch se sert du prépuce exubérant sur la face inférieure du gland; il fait, à la base du prépuce, une boutonnière à travers laquelle il fait passer le gland, puis il fixe le lambeau préputial au-devant de la fistule existant entre la portion pénienne et la portion balanique de l'urètre, fistule dont les bords ont été préalablement avivés. Reste à fermer l'orifice qui existe encore au niveau du col vésical; Thiersch pratique dans ce but une dernière

autoplastie à double plan de lambeaux, comme celle à laquelle on a recours dans le traitement de l'exstrophie de la vessie.

Telle est l'opération de Thiersch, à laquelle on peut faire le reproche de présenter une très grande complication. Le procédé indiqué par M. Duplay est beaucoup plus simple[1]. Il comprend d'abord, comme premier temps, le redressement de la verge au moyen d'une ou plusieurs sections pénétrant dans l'épaisseur des

Fig. 113. — Création du nouveau canal, avivement et passage des fils.

Fig. 114. — Sutures enchevillées mises en place.

corps caverneux; puis, un avivement longitudinal est pratiqué de chaque côté de la gouttière urétrale. Les deux surfaces avivées sont réunies par la suture enchevillée; reste à fermer dans un dernier temps l'orifice existant au niveau de la portion profonde de l'urètre; ce qui se réalise très facilement par l'avivement et la suture de cet orifice. Nous le répétons, le procédé de M. Duplay est beaucoup plus simple que le procédé de Thiersch; il se montrera suffisant dans l'immense majorité des cas, parce que, dans l'épispadias, il existe entre les deux corps caverneux un écartement qui permet facilement de loger une sonde, lorsque le rapprochement des lèvres de la fente a été assuré par la suture. Mais

1. Duplay, *Arch. gén. de médecine*, mars 1880.

ce qui caractérise ces deux procédés, c'est le principe des opérations successives, principe qui devra être respecté, quel que soit le mode opératoire auquel on ait recours. Chez le second des deux malades dont nous avons rapporté l'histoire au début de cette étude, nous avons attendu, pour opérer, que le malade eût atteint l'âge de sept ans. Bien que chez lui, comme chez tous les épispades, la verge fût rabattue au-devant de la paroi abdominale, on ne sentait aucune bride la maintenant dans cette position; j'ai donc laissé de côté les débridements portant sur les corps caverneux eux-mêmes, et j'ai procédé de la façon suivante : J'ai fait, au-dessous de la symphyse pubienne, parallèlement au rebord cutané qui limite par en haut la gouttière urétrale, une incision profonde, comprenant la peau et le tissu cellulo-graisseux sous-cutané très épais en ce point; j'ai ensuite sectionné directement et à petits coups le ligament suspenseur de la verge; celle-ci s'est laissée attirer en bas; et, pour augmenter le résultat obtenu, j'ai suturé dans le sens antéro-postérieur l'incision transversale de la peau, en introduisant un drain dans la cavité profonde résultant de cette dissection.

Fig. 115. — Coupe transversale montrant l'affrontement des surfaces avivées après la suture.

Fig. 116. — Résultat définitif.

L'épispadias chez la femme est encore beaucoup plus rare que dans le sexe masculin. Les observations publiées jusqu'ici sont en petit nombre; la conduite à tenir est donc encore loin d'être bien précisée. Dans le cas qui lui est personnel, M. Richelot a opéré en faisant un « avivement approprié à l'étendue de la malformation ». Pratiqué le 5 août 1886 à l'Hôtel-Dieu, celui-ci porta sur la surface déprimée qui couvrait la symphyse, se terminant en haut par une ligne demi-circulaire, affleurant en bas, sans les entamer, les deux tiges clitoridiennes divergentes. Trois crins de Florence, étagés de bas en haut, comme dans la périnéorraphie par le procédé

d'Emmet, rapprochèrent sur la ligne médiane les deux moitiés du clitoris simplement juxtaposées, mais non soudées entre elles. L'avivement de leur face interne aurait oblitéré, ou du moins rétréci l'orifice urétral situé juste à leur point de convergence.

Par ce procédé, la gouttière urétrale fut fermée et la vulve reconstituée dans son aspect normal. L'ablation des fils fut faite le 10 août, et, le 19, il fut constaté que l'enfant perdait un peu ses urines la nuit, et même le jour dans les mouvements violents de ses jeux.

Dohrn fit également chez sa malade un avivement triangulaire dont la pointe répondait au mont de Vénus et les deux angles inférieurs aux deux moitiés du clitoris. Après la suture, la guérison se fit avec restitution de la forme et amélioration de l'incontinence[1].

M. Auffret, chez une jeune fille de dix-neuf ans, a opéré de la façon suivante : la malade étant anesthésiée, il a fait sur les petites lèvres deux lambeaux triangulaires à base interne. Ces deux lambeaux disséqués sont suturés entre eux au fil d'argent. On crée ainsi un voile artificiel au-devant de l'orifice de l'urètre. On tenta vainement de rétrécir l'orifice urétral; néanmoins, dit l'auteur, la malade pouvait conserver deux heures ses urines[2].

Chez la petite fille dont nous avons communiqué l'histoire à l'Académie de médecine, nous avons procédé de la façon suivante : A la limite de la peau et de la muqueuse des petites lèvres, nous faisons une incision en forme de fer à cheval, de 5 centimètres de longueur environ. Nous obtenons ainsi un décollement progressif de la peau et du tissu adipeux sous-cutané d'une part, de façon à mettre largement à nu de chaque côté les deux corps caverneux du clitoris. Ce décollement de la muqueuse et de la peau se laisse obtenir avec la plus grande facilité, grâce au tissu cellulaire qui leur permet de glisser l'une sur l'autre. On obtient ainsi un lambeau muqueux épais, qui se laisse facilement attirer, soit de haut en bas dans le sens du col vésical, soit sur les parties latérales. Ce lambeau est parfaitement souple et ses bords arrivent aisément au contact sur la ligne médiane. Quelques artérioles ouvertes au cours de la dissection sont saisies avec des pinces; après quoi, les deux bords du lambeau muqueux amenés au contact sont suturés par leur face cruentée au moyen de trois points de suture à la soie

1. Mercier, De l'épispadias chez la femme, in *Revue d'Orthopédie*, 1895, p. 367.
2. Auffret, Épispadias chez la femme, *Congrès français de chir.*, Paris, 1892, p. 233

phéniquée fine, intéressant de chaque côté le tissu sous-muqueux, sans faire saillie à la surface de la muqueuse elle-même, à la manière des fils dans la suture intestinale par le procédé de Lembert. Par-dessus ces trois points, nous faisons encore deux points de suture, également à la soie phéniquée fine, pour bien consolider la ligne de réunion. Nous terminons l'opération par la suture de la peau, suivant une ligne verticale et médiane, au moyen de trois points faits avec le crin de Florence; un petit espace béant en avant, à l'union de la peau et des petites lèvres, est encore fermé à l'aide d'un point de suture à la soie phéniquée fine. En somme, le procédé que nous avons employé doit être classé au nombre des procédés à deux plans de lambeaux superposés, l'un muqueux, l'autre cutané. Cette superposition des lambeaux, et les larges surfaces d'affrontement qui en résultent, nous paraissent des conditions éminemment favorables à la réunion.

Les suites de cette intervention ont été d'une bénignité parfaite. Nous avons eu l'occasion de revoir plusieurs fois notre petite opérée. La cicatrice est solide; les parties ont repris leur aspect normal; il ne reste plus aucune solution de continuité au-dessus du clitoris et des deux petites lèvres. L'urine s'écoule au-dessous de ces parties par l'orifice urétral de nouvelle formation qui est bien libre et dans lequel on introduit facilement un stylet. Au-dessous de l'orifice urétral, et distinct de lui, se voit le petit orifice vaginal, très étroit, tel que nous l'avions constaté avant l'opération. L'incontinence d'urine a persisté.

IV. — HYPOSPADIAS

Si l'épispadias peut être considéré à juste titre comme une rareté chirurgicale, il n'en est pas de même de l'hypospadias, dont certaines variétés se rencontrent à chaque instant dans la clinique, et méritent par là même toute l'attention du chirurgien.

Sous ce nom d'hypospadias, on désigne une malformation consistant en l'existence d'une fissure médiane sur la paroi inférieure de l'urètre.

D'après le siège même occupé par cette fissure, on distingue trois grandes variétés d'hypospadias : 1° l'hypospadias balanique; 2° l'hypospadias pénien et péno-scrotal; 3° l'hypospadias périnéo-scrotal et périnéal.

1° Hypospadias balanique. — La malformation consiste dans ce fait que l'urètre, au lieu de venir s'ouvrir dans le point occupé à l'état normal par le méat urinaire, s'ouvre à la base du gland. Parfois l'orifice urétral est tout à fait punctiforme, et il en résulte tous les inconvénients habituels des rétrécissements. Quant à la conformation du gland lui-même, elle est variable suivant les cas; on peut, à cet égard, admettre deux types principaux. Dans un premier groupe de faits, en avant de l'orifice anormal, on aperçoit une gouttière plus ou moins profonde, qui se continue en avant jusqu'au point que devrait occuper le méat normal. Cette

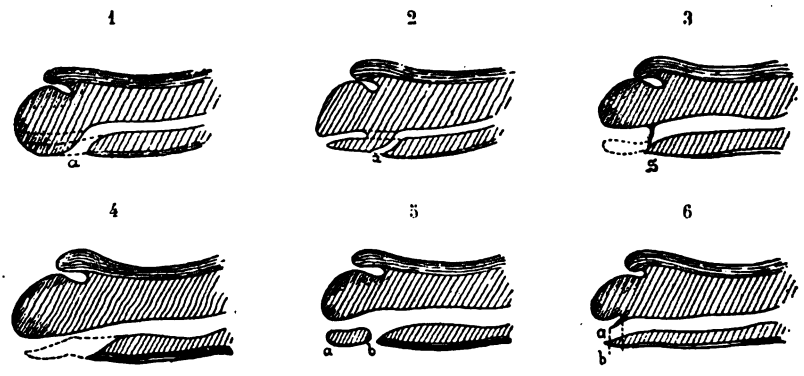

Fig. 117. — Schémas de quelques variétés d'hypospadias balanique (d'après Kauffmann). — 1, hypospadias balanique avec gland imperforé; — 2, hypospadias balanique avec canal glandulaire borgne; — 3, cloison interposée entre l'urètre pénien et la rainure balanique; — 4, cas habituel de l'hypospadias balanique; — 5, hypospadias balanique avec méat normal (*a*) et ouverture hypospadienne (*b*). — 6, *a*, méat normal; *b*, canal borgne; *c*, prolongement de l'urètre pénien à travers le gland.

gouttière représente la portion absente de l'urètre balanique. Dans d'autres faits, il y a bien, en avant de l'orifice accidentel, un méat normal, mais le conduit qui lui fait suite se termine rapidement en cul-de-sac; parfois ce conduit présente une certaine longueur, et ce sont ces faits, comme le remarque English [1], qui ont été décrits sous le nom d'urètres doubles.

Il n'est pas rare de voir associées avec l'hypospadias balanique diverses malformations du gland; le plus souvent il est aplati et incurvé par en bas; le frein fait défaut, le prépuce, absent vers la face inférieure, est très développé vers la face supérieure du gland. Dans d'autres cas, beaucoup plus rares, les anomalies portent sur la verge elle-même qui a subi un mouvement de torsion; M. Ver-

1. English, *Centralblatt für Chirur.*, 1888, n° 12.

neuil a publié un cas de cette nature dans lequel la face dorsale de la verge regardait le scrotum, tandis que sa face urétrale était dirigée en avant et à gauche. Il est enfin des cas dans lesquels l'incurvation de la verge par en bas est beaucoup plus prononcée. Elle est maintenue dans cette direction par un repli triangulaire de la peau qui l'attache au scrotum; c'est à cette disposition qu'on donne le nom de verge palmée. On comprend quelle gêne elle apporte à l'érection.

2° Hypospadias pénien et péno-scrotal. — Si l'hypospadias balanique est une malformation des plus fréquentes, et que l'on

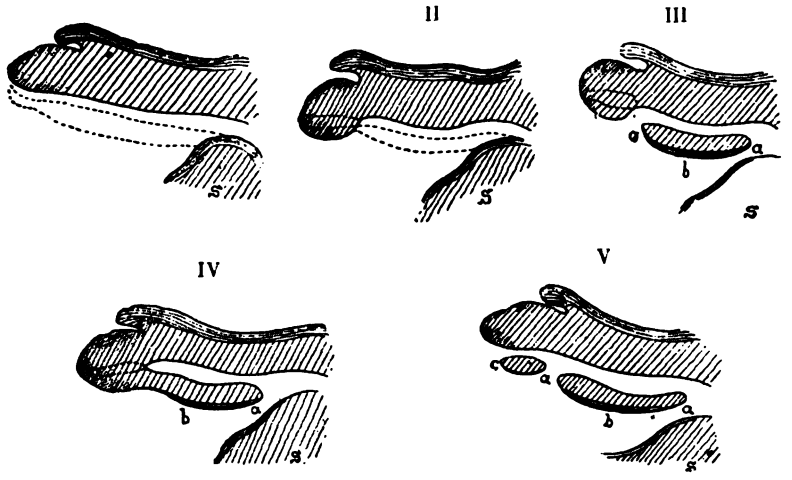

Fig. 118. — Schémas des diverses variétés d'hypospadias péno-scrotal (d'après Kauffmann). — I, absence de la paroi inférieure sur toute la longueur de l'urètre balanique et pénien: — II, hypospadias péno-scrotal avec absence de l'urètre balanique: — III, cas d'Arnaud: *a*, *a*. Ouvertures hypospadiennes; *b*, urètre pénien; — IV, cas de Lacroix; — V, cas de Lippert, avec méat normal.

trouve très souvent associée à d'autres vices de conformation, il n'en est pas de même des autres variétés. Nous sommes ici en présence de malformations beaucoup plus graves, et heureusement beaucoup plus rares. Comme l'indique le nom d'*hypospadias pénien*, l'orifice anormal siège dans un point quelconque de la face inférieure de la verge, généralement à peu de distance en arrière de la base du gland. Dans la variété péno-scrotale, l'orifice anormal occupe l'angle compris entre la racine de la verge et le scrotum. Généralement cet orifice présente un grand axe longitudinal, et des bords amincis, au niveau desquels la peau se continue avec la

muqueuse; il a, en un mot, des caractères analogues à ceux qu'on retrouve dans les fistules accidentelles de l'urètre. Il peut d'ailleurs se faire que l'orifice accidentel, au lieu d'être simple, soit double; on rencontre un grand nombre de dispositions variées, dont on pourra se rendre compte en jetant les yeux sur les schémas ci-joints que nous empruntons à l'article de Kauffmann. Parfois les deux orifices accidentels occupent tous deux la portion pénienne de l'urètre; tantôt l'un des orifices est pénien, l'autre balanique; tantôt l'un occupe la portion pénienne, l'autre l'angle péno-scrotal. Enfin, avec les deux orifices accidentels, on peut encore rencontrer un méat normal.

L'état de l'urètre, au-devant de l'orifice anormal, est très variable. Dans l'hypospadias pénien, généralement l'urètre est conservé, mais il peut présenter des dispositions différentes suivant les cas; parfois le méat et l'urètre sont tout à fait libres au-devant de l'orifice anormal; tout se passe alors comme si, sur le trajet d'un urètre normal, se trouvait une fistule accidentelle. Dans d'autres cas, l'urètre existe, mais le méat est imperforé; inversement, à un méat normal, fait suite un canal qui se termine bientôt en cul-de-sac.

Généralement dans l'hypospadias péno-scrotal, la malformation est beaucoup plus prononcée; l'urètre manque au-devant de l'orifice anormal; il est représenté seulement par une gouttière dont les lèvres sont plus ou moins saillantes; quelquefois même la gouttière fait défaut, il n'existe plus qu'une simple bride tendue, entre la face inférieure de la verge et le scrotum, et cette bride est souvent assez courte pour imprimer à la verge une coudure brusque, qu'on rencontre surtout très marquée dans les cas d'hypospadias péno-scrotal. On aura du reste une bonne idée de cette disposition en lisant les deux observations suivantes que nous avons pu recueillir dans notre service des Enfants-Assistés, et en jetant les yeux sur les figures qui les accompagnent.

Obs. I. — C... Maurice, né le 11 novembre 1895, est présenté à notre consultation le 9 juin 1897, à l'âge de dix-neuf mois par conséquent. Il est atteint d'hypospadias péno-scrotal. Chez lui, la verge mesure un centimètre et demi de longueur environ. Elle est recourbée en arrière et en bas. Le prépuce forme, à sa partie supérieure, un bourrelet lâche et volumineux. La partie inférieure de la verge est reliée au raphé du scrotum par une bride qui représente le prolongement du raphé scrotal. Cette bride est sail-

lante, rugueuse, et devient de plus en plus large, à mesure qu'elle se rapproche de la verge; à sa terminaison du côté du pénis, elle se bifurque, et c'est entre ses deux branches de bifurcation que s'ouvre le méat anormal, présentant 3 à 4 millimètres de diamètre. Cet orifice siège exactement à l'union de la verge et du scrotum; il se continue directement avec la peau de la verge, qui est lisse et fine et présente les caractères d'une muqueuse; en bas et sur les côtés, il est limité par une sorte de valvule qui réunit les deux branches du raphé précédemment décrit. Le long de la face infé-

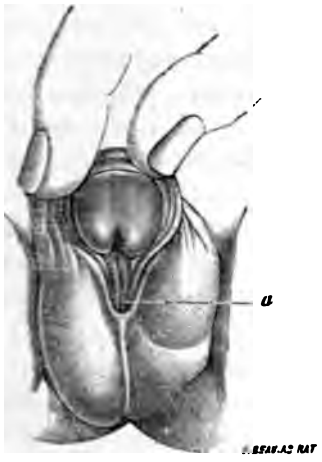

Fig. 119. — Hypospadias péno-scrotal, le malade vu de face.

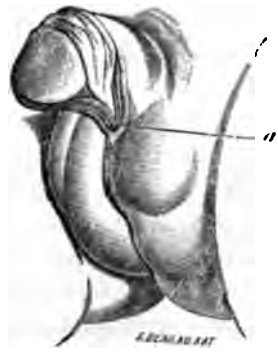

Fig. 120. — Hypospadias péno-scrotal, le malade vu latéralement.

rieure de la verge et au niveau du gland, existe une ébauche d'une très légère gouttière qui devient un peu plus profonde dans le point où devrait être le méat normal. Les deux testicules sont descendus dans les bourses; mais ils remontent très facilement dans le canal inguinal, dont les orifices externes sont assez larges. A trois centimètres en arrière et au-dessus de l'anus, s'ouvre un petit infundibulum paracoccygien, large de deux millimètres et de même profondeur, reposant juste au-dessus de la pointe du coccyx, nettement limité par une bride qui se continue insensiblement avec la rainure interfessière. Ce fait confirme une fois de plus ce que nous avons dit de la coïncidence fréquente de l'infundibulum paracoccygien avec d'autres vices de conformation.

Obs. II. — G... Maurice, âgé de cinq ans, est entré dans notre service le 29 août 1895; il présente une division du scrotum en

deux parties par un sillon profond aboutissant, dans l'angle pé-no-scrotal, à un orifice en bec de flûte qui n'est autre que l'orifice urétral. La partie inférieure de la verge, très petite, a la forme d'une gouttière rouge, violacée, aboutissant dans l'angle pé-no-scrotal; de plus il existe un certain degré de rétraction, qui fait que la verge affecte une forme incurvée à concavité tournée en bas. Le gland est peu développé, et débordé, du côté de sa face dorsale, par le prépuce exubérant, dont les bords sont fixés de chaque côté aux lèvres de la gouttière sous-pénienne.

Comme on le voit, ces deux observations sont pour ainsi dire calquées l'une sur l'autre; ce qui domine dans les faits de cette nature, c'est la présence, à la partie inférieure de la verge, d'une bride saillante, qui lui imprime une coudure brusque dont le sommet est tourné en haut; c'est là, comme nous le verrons plus tard, une des indications principales au point de vue du traitement.

3° Hypospadias scrotal et périnéo-scrotal. — Dans cette troisième variété, la malformation est beaucoup plus considérable. L'orifice anormal, au lieu de siéger sur la portion pénienne, occupe le scrotum lui-même, ou, plus en arrière, l'angle formé par la réunion du scrotum et du périnée; de là, les noms d'hypospadias scrotal et périnéo-scrotal. Dans cette variété, les deux moitiés du scrotum restent isolées l'une de l'autre, et leur écartement représente une fente antéro-postérieure qui a les apparences de la vulve. En même temps, la verge est très atrophiée, elle est dépourvue de méat urinaire, le prépuce rejeté sur sa face dorsale revêt les apparences du capuchon clitoridien. En un mot, l'aspect est celui des organes génitaux externes dans le sexe féminin. De là, l'hermaphrodisme apparent, et souvent l'embarras est d'autant plus grand pour savoir à quel sexe rapporter un enfant atteint de cette malformation, qu'il y a simultanément ectopie testiculaire, les testicules étant restés dans l'abdomen ou dans le canal inguinal. La seule ressource est alors dans le toucher rectal qui permet de reconnaître la présence ou l'absence de l'utérus et de ses annexes.

Comme exemple de ces difficultés, nous citerons le cas suivant relatif à un enfant de quatre ans, que nous avons pu observer dans notre service, en 1895. A première vue, l'aspect des parties génitales externes de cet enfant est celui qui appartient au sexe féminin, et, du reste, l'enfant a été inscrit comme une fille sous le prénom d'Henriette. De chaque côté de la ligne médiane, il existe un repli cutané qui n'est autre chose que le scrotum, et qui offre l'appa-

Fig. 1.

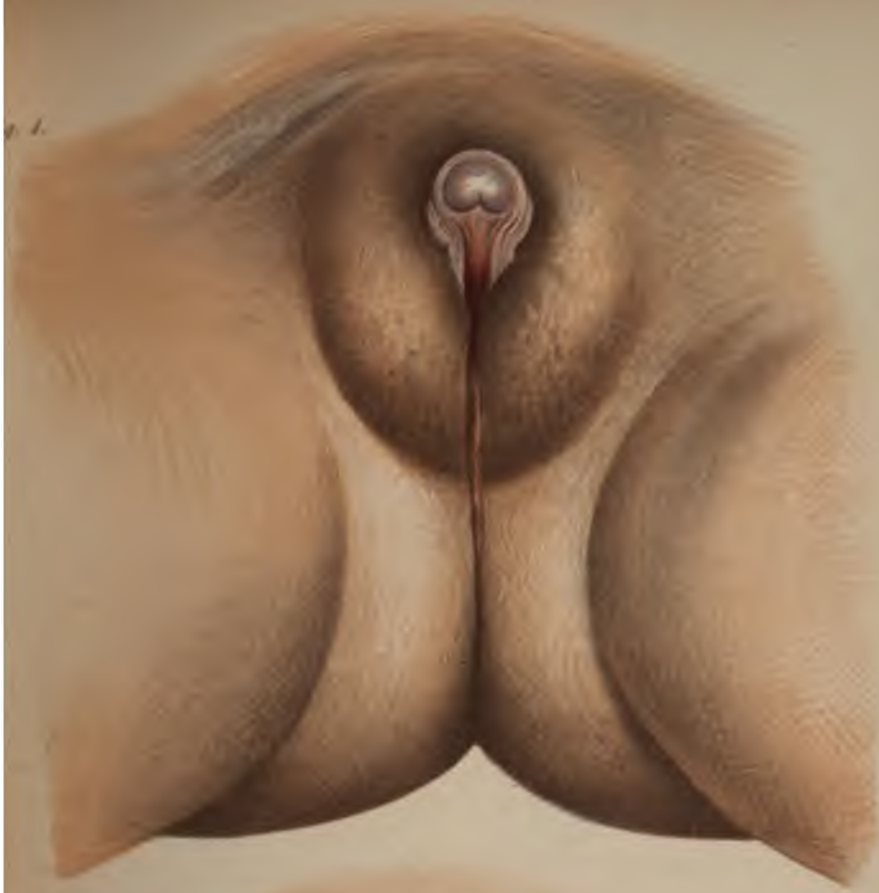

Fig. 2.

Fig. 1. — Hypospadias péno-scrotal ; G. Maurice, 5 ans. (Obs. II p. 299).
Fig. 2. — Hypospadias périnéo-scrotal ; D..., Joseph, 15 jours.

Masson & Cie, Éditeurs.

1° Hypospadias balanique. — La malformation consiste dans ce fait que l'urètre, au lieu de venir s'ouvrir dans le point occupé à l'état normal par le méat urinaire, s'ouvre à la base du gland. Parfois l'orifice urétral est tout à fait punctiforme, et il en résulte tous les inconvénients habituels des rétrécissements. Quant à la conformation du gland lui-même, elle est variable suivant les cas; on peut, à cet égard, admettre deux types principaux. Dans un premier groupe de faits, en avant de l'orifice anormal, on aperçoit une gouttière plus ou moins profonde, qui se continue en avant jusqu'au point que devrait occuper le méat normal. Cette

Fig. 117. — Schémas de quelques variétés d'hypospadias balanique (d'après Kauffmann). — 1, hypospadias balanique avec gland imperforé; — 2, hypospadias balanique avec canal glandulaire borgne; — 3, cloison interposée entre l'urètre pénien et la rainure balanique; — 4, cas habituel de l'hypospadias balanique; — 5, hypospadias balanique avec méat normal (*a*) et ouverture hypospadienne (*b*). — 6, *a*, méat normal; *b*, canal borgne; *c*, prolongement de l'urètre pénien à travers le gland.

gouttière représente la portion absente de l'urètre balanique. Dans d'autres faits, il y a bien, en avant de l'orifice accidentel, un méat normal, mais le conduit qui lui fait suite se termine rapidement en cul-de-sac; parfois ce conduit présente une certaine longueur, et ce sont ces faits, comme le remarque English [1], qui ont été décrits sous le nom d'urètres doubles.

Il n'est pas rare de voir associées avec l'hypospadias balanique diverses malformations du gland; le plus souvent il est aplati et incurvé par en bas; le frein fait défaut, le prépuce, absent vers la face inférieure, est très développé vers la face supérieure du gland. Dans d'autres cas, beaucoup plus rares, les anomalies portent sur la verge elle-même qui a subi un mouvement de torsion; M. Ver-

1. English, *Centralblatt für Chirur.*, 1888, n° 42.

neuil a publié un cas de cette nature dans lequel la face dorsale de la verge regardait le scrotum, tandis que sa face urétrale était dirigée en avant et à gauche. Il est enfin des cas dans lesquels l'incurvation de la verge par en bas est beaucoup plus prononcée. Elle est maintenue dans cette direction par un repli triangulaire de la peau qui l'attache au scrotum; c'est à cette disposition qu'on donne le nom de verge palmée. On comprend quelle gêne elle apporte à l'érection.

2° Hypospadias pénien et péno-scrotal. — Si l'hypospadias balanique est une malformation des plus fréquentes, et que l'on

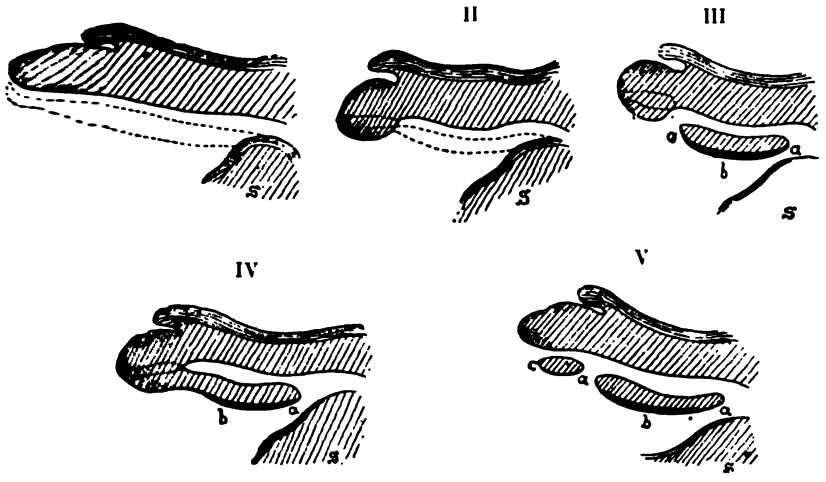

Fig. 118. — Schémas des diverses variétés d'hypospadias péno-scrotal (d'après Kauffmann). — I. absence de la paroi inférieure sur toute la longueur de l'urètre balanique et pénien; — II. hypospadias péno-scrotal avec absence de l'urètre balanique; — III, cas d'Arnaud; a, a. Ouvertures hypospadiennes; b, urètre pénien; — IV, cas de Lacroix; — V, cas de Lippert, avec méat normal.

trouve très souvent associée à d'autres vices de conformation, il n'en est pas de même des autres variétés. Nous sommes ici en présence de malformations beaucoup plus graves, et heureusement beaucoup plus rares. Comme l'indique le nom d'*hypospadias pénien*, l'orifice anormal siège dans un point quelconque de la face inférieure de la verge, généralement à peu de distance en arrière de la base du gland. Dans la variété péno-scrotale, l'orifice anormal occupe l'angle compris entre la racine de la verge et le scrotum. Généralement cet orifice présente un grand axe longitudinal, et des bords amincis, au niveau desquels la peau se continue avec la

muqueuse; il a, en un mot, des caractères analogues à ceux qu'on retrouve dans les fistules accidentelles de l'urètre. Il peut d'ailleurs se faire que l'orifice accidentel, au lieu d'être simple, soit double; on rencontre un grand nombre de dispositions variées, dont on pourra se rendre compte en jetant les yeux sur les schémas ci-joints que nous empruntons à l'article de Kauffmann. Parfois les deux orifices accidentels occupent tous deux la portion pénienne de l'urètre; tantôt l'un des orifices est pénien, l'autre balanique; tantôt l'un occupe la portion pénienne, l'autre l'angle péno-scrotal. Enfin, avec les deux orifices accidentels, on peut encore rencontrer un méat normal.

L'état de l'urètre, au-devant de l'orifice anormal, est très variable. Dans l'hypospadias pénien, généralement l'urètre est conservé, mais il peut présenter des dispositions différentes suivant les cas; parfois le méat et l'urètre sont tout à fait libres au-devant de l'orifice anormal; tout se passe alors comme si, sur le trajet d'un urètre normal, se trouvait une fistule accidentelle. Dans d'autres cas, l'urètre existe, mais le méat est imperforé; inversement, à un méat normal, fait suite un canal qui se termine bientôt en cul-de-sac.

Généralement dans l'hypospadias péno-scrotal, la malformation est beaucoup plus prononcée; l'urètre manque au-devant de l'orifice anormal; il est représenté seulement par une gouttière dont les lèvres sont plus ou moins saillantes; quelquefois même la gouttière fait défaut, il n'existe plus qu'une simple bride tendue, entre la face inférieure de la verge et le scrotum, et cette bride est souvent assez courte pour imprimer à la verge une coudure brusque, qu'on rencontre surtout très marquée dans les cas d'hypospadias péno-scrotal. On aura du reste une bonne idée de cette disposition en lisant les deux observations suivantes que nous avons pu recueillir dans notre service des Enfants-Assistés, et en jetant les yeux sur les figures qui les accompagnent.

Obs. I. — C... Maurice, né le 11 novembre 1895, est présenté à notre consultation le 9 juin 1897, à l'âge de dix-neuf mois par conséquent. Il est atteint d'hypospadias péno-scrotal. Chez lui, la verge mesure un centimètre et demi de longueur environ. Elle est recourbée en arrière et en bas. Le prépuce forme, à sa partie supérieure, un bourrelet lâche et volumineux. La partie inférieure de la verge est reliée au raphé du scrotum par une bride qui représente le prolongement du raphé scrotal. Cette bride est sail-

lante, rugueuse, et devient de plus en plus large, à mesure qu'elle se rapproche de la verge; à sa terminaison du côté du pénis, elle se bifurque, et c'est entre ses deux branches de bifurcation que s'ouvre le méat anormal, présentant 3 à 4 millimètres de diamètre. Cet orifice siège exactement à l'union de la verge et du scrotum; il se continue directement avec la peau de la verge, qui est lisse et fine et présente les caractères d'une muqueuse; en bas et sur les côtés, il est limité par une sorte de valvule qui réunit les deux branches du raphé précédemment décrit. Le long de la face infé-

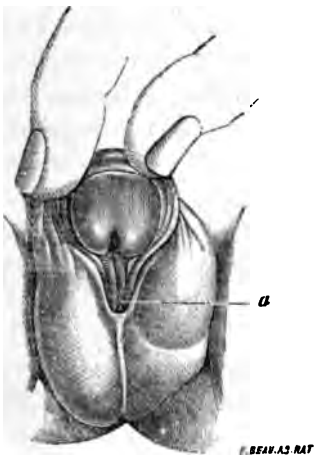

Fig. 119. — Hypospadias péno-scrotal, le malade vu de face.

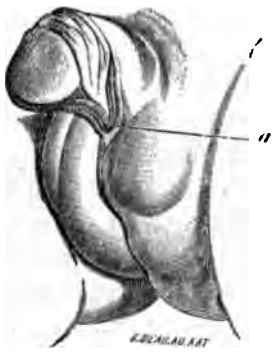

Fig. 120. — Hypospadias péno-scrotal, le malade vu latéralement.

rieure de la verge et au niveau du gland, existe une ébauche d'une très légère gouttière qui devient un peu plus profonde dans le point où devrait être le méat normal. Les deux testicules sont descendus dans les bourses; mais ils remontent très facilement dans le canal inguinal, dont les orifices externes sont assez larges. A trois centimètres en arrière et au-dessus de l'anus, s'ouvre un petit infundibulum paracoccygien, large de deux millimètres et de même profondeur, reposant juste au-dessus de la pointe du coccyx, nettement limité par une bride qui se continue insensiblement avec la rainure interfessière. Ce fait confirme une fois de plus ce que nous avons dit de la coïncidence fréquente de l'infundibulum paracoccygien avec d'autres vices de conformation.

Obs. II. — G... Maurice, âgé de cinq ans, est entré dans notre service le 29 août 1895; il présente une division du scrotum en

deux parties par un sillon profond aboutissant, dans l'angle péno-scrotal, à un orifice en bec de flûte qui n'est autre que l'orifice urétral. La partie inférieure de la verge, très petite, a la forme d'une gouttière rouge, violacée, aboutissant dans l'angle péno-scrotal; de plus il existe un certain degré de rétraction, qui fait que la verge affecte une forme incurvée à concavité tournée en bas. Le gland est peu développé, et débordé, du côté de sa face dorsale, par le prépuce exubérant, dont les bords sont fixés de chaque côté aux lèvres de la gouttière sous-pénienne.

Comme on le voit, ces deux observations sont pour ainsi dire calquées l'une sur l'autre; ce qui domine dans les faits de cette nature, c'est la présence, à la partie inférieure de la verge, d'une bride saillante, qui lui imprime une coudure brusque dont le sommet est tourné en haut; c'est là, comme nous le verrons plus tard, une des indications principales au point de vue du traitement.

3° Hypospadias scrotal et périnéo-scrotal. — Dans cette troisième variété, la malformation est beaucoup plus considérable. L'orifice anormal, au lieu de siéger sur la portion pénienne, occupe le scrotum lui-même, ou, plus en arrière, l'angle formé par la réunion du scrotum et du périnée; de là, les noms d'hypospadias scrotal et périnéo-scrotal. Dans cette variété, les deux moitiés du scrotum restent isolées l'une de l'autre, et leur écartement représente une fente antéro-postérieure qui a les apparences de la vulve. En même temps, la verge est très atrophiée, elle est dépourvue de méat urinaire, le prépuce rejeté sur sa face dorsale revêt les apparences du capuchon clitoridien. En un mot, l'aspect est celui des organes génitaux externes dans le sexe féminin. De là, l'hermaphrodisme apparent, et souvent l'embarras est d'autant plus grand pour savoir à quel sexe rapporter un enfant atteint de cette malformation, qu'il y a simultanément ectopie testiculaire, les testicules étant restés dans l'abdomen ou dans le canal inguinal. La seule ressource est alors dans le toucher rectal qui permet de reconnaître la présence ou l'absence de l'utérus et de ses annexes.

Comme exemple de ces difficultés, nous citerons le cas suivant relatif à un enfant de quatre ans, que nous avons pu observer dans notre service, en 1895. A première vue, l'aspect des parties génitales externes de cet enfant est celui qui appartient au sexe féminin, et, du reste, l'enfant a été inscrit comme une fille sous le prénom d'Henriette. De chaque côté de la ligne médiane, il existe un repli cutané qui n'est autre chose que le scrotum, et qui offre l'appa-

Fig. 1.

Fig. 2.

Fig. 1. — Hypospadias péno-scrotal ; G. Maurice, 5 ans. (Obs. II, p. 299.)
Fig. 2. — Hypospadias périnéo-scrotal ; D..., Joseph, 15 jours.

Masson & Cie, Éditeurs

rence des grandes lèvres. La verge très atrophiée ressemble au clitoris; mais, sur la partie inférieure de ce tubercule, se voit une petite gouttière qui n'est autre chose que le vestige du méat urinaire. Cette gouttière se continue avec une fente qui, elle-même, représente l'urètre, largement ouvert par sa partie inférieure, et ayant un peu l'apparence de l'orifice vaginal; les deux testicules sont absents; l'anneau inguinal gauche est très large. L'en-

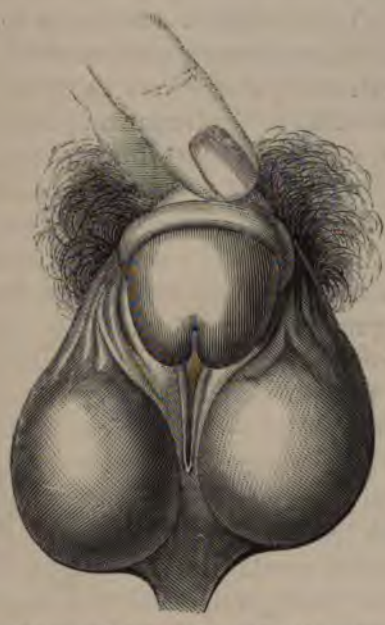

Fig. 121. — Hypospadias périnéo-scrotal; la fente existe sur le scrotum et sépare l'un de l'autre les deux testicules.

fant est peu développé pour son âge; malgré ses quatre ans, il offre à peine l'aspect d'un enfant de deux ans.

On comprend que Dugès ait donné à cette variété le nom d'*hypospadias vulviforme*.

Tous les détails que nous venons de donner se rapportent à l'hypospadias dans le sexe masculin; dans le sexe féminin, ce vice de conformation est si rare que la plupart des auteurs le passent complètement sous silence. Cependant Bitner[1] a rapporté l'exemple d'un hypospadias opéré par Krajewski, chez une jeune fille de dix-

1. Bitner, Hypospadias chez la femme, *Centralbl. für Chirur.*, 1894, n° 14. p. 334, tiré du *Przeglad chirur.*, Band I, Heft 3.

sept ans qui, depuis dix ans, était atteinte d'une incontinence d'urine presque complète. La paroi inférieure de l'urètre manquait sur une longueur d'un centimètre et demi, à partir du méat. Il existait à ce niveau une véritable gouttière vaginale; la portion normale de l'urètre ne mesurait qu'un demi-centimètre de longueur. Les choses se présentaient sous le même aspect chez une petite fille de treize mois que nous avons pu examiner à notre consultation. Chez elle, il existe, au niveau de la région vulvaire, deux petits orifices : l'un siégeant au-dessous de la région clitoridienne, là où devrait se trouver normalement le méat urinaire, l'autre un peu au-dessous, dirigé vers l'orifice vaginal. Ces deux orifices sont séparés l'un de l'autre par un pont membraneux d'une hauteur de un centimètre. Un stylet introduit par l'orifice supérieur ressort par l'orifice inférieur. Le pont membraneux étant sectionné, on se trouve en présence d'une muqueuse qui, par sa coloration rosée et sa teinte lisse, a tout l'aspect de la muqueuse urétrale. Quand l'enfant urine, on voit sourdre l'urine immédiatement au-dessous de cette gouttière muqueuse. Il est évident que l'urètre est largement ouvert à sa partie inférieure, en un mot, qu'il s'agit d'un hypospadias dans le sexe féminin [1].

Étiologie et pathogénie. — Rien n'est plus facile que de se rendre compte, à l'aide des notions embryologiques modernes, de la formation des diverses variétés d'hypospadias. Les quatre portions qui forment l'urètre ne possèdent pas la même origine; tandis que les portions prostatique et membraneuse sont seulement la prolongation du sinus uro-génital, les portions pénienne et balanique se développent aux dépens du tubercule génital. Le sinus uro-génital s'ouvrant normalement au dehors, il suffit que la fente constituant cet orifice vienne à persister, pour que l'hypospadias périnéal soit constitué. Les deux portions pénienne et balanique elles-mêmes n'ont point une origine commune; elles se développent indépendamment l'une de l'autre. La portion pénienne de l'urètre résulte de la transformation en un cylindre complet de la gouttière qui se creuse à l'état normal sur la partie inférieure du tubercule génital. Que cette gouttière vienne à ne pas se transformer dans toute son étendue en un canal complet, et l'hypospadias pénien sera constitué. La portion balanique de l'urètre se développe isolément aux dépens du *mur épithélial* de

1. Kirmisson, Compte rendu du service chirurgical et orthopédique des Enfants-Assistés, in *Revue d'Orthopédie*, 1er janvier 1894, n° 1, p. 20.

Tourneux; par là, l'on comprend comment l'hypospadias balanique existe indépendamment des variétés pénienne et périnéale. L'ordre même suivant lequel se forment ces différentes parties du canal urétral rend compte de la fréquence avec laquelle se montrent les diverses variétés d'hypospadias. La période à laquelle le sinus uro-génital s'ouvre au dehors, en même temps que son orifice est circonscrit par les deux replis génitaux, ou période d'hermaphrodisme normal, dans laquelle il est impossible de différencier l'un de l'autre les deux sexes, ne dure pas très longtemps. Elle ne se prolonge pas au delà du milieu du troisième mois; la gouttière aux dépens de laquelle se forme l'urètre pénien persiste elle-même plus longtemps; enfin, c'est plus tardivement encore que se constitue le segment balanique de l'urètre. On comprend par là que les anomalies auxquelles donne naissance la formation de ce segment distinct soient infiniment plus fréquentes que les deux variétés précédentes.

Cette théorie de l'arrêt de développement aujourd'hui applicable au bec-de-lièvre, aux fistules congénitales du cou, de l'ombilic, etc., rend si bien compte de tous les faits, qu'on a peine à comprendre qu'elle ne soit pas exclusivement adoptée. Cependant, Kauffmann[1] s'est efforcé, dernièrement encore, de défendre la théorie ancienne imaginée par Dionis et Haller, d'après laquelle l'hypospadias reconnaîtrait pour cause une imperforation du gland suivie de rétention d'urine, et, par là même, de rupture de l'urètre, par un mécanisme semblable à celui que l'on a invoqué pour la production de l'épispadias et de l'exstrophie de la vessie. Quelque soin que nous ayons apporté à la lecture du travail de Kauffmann, nous avouons ne pas comprendre sur quels arguments solides peut être basée une semblable théorie, quand, nous le répétons, la notion de l'arrêt de développement rend si bien compte de tous les phénomènes observés. Déjà, nous avons dit qu'il n'y avait aucun parallèle à établir, sous le rapport de la fréquence, entre l'hypospadias périnéal et pénien et les diverses variétés d'hypospadias balanique. Ces dernières constituent une difformité banale par sa fréquence, très souvent associée à d'autres vices de conformation, tandis que les hypospadias pénien et périnéo-scrotal représentent des variétés infiniment plus rares. L'histoire du développement nous permet aussi de comprendre pourquoi cette

1. Kauffmann, in *Deutsche Chirurgie*, L. 50 a, 1886, p. 60.

malformation est beaucoup plus rare dans le sexe féminin. Un point sur lequel tous les auteurs sont d'accord, c'est l'importance de l'hérédité dans les notions étiologiques. Lepelletier cite l'exemple de trois frères, présentant tous les trois un hypospadias scrotal; Lesser [1] a été appelé à donner ses soins à deux frères atteints d'hypospadias, et dans la famille desquels on trouvait onze exemples de cette malformation, répartis entre la deuxième et la quatrième génération. Aucun cas d'hypospadias n'existait parmi les membres de la troisième et de la cinquième génération.

Étude clinique. — Les troubles auxquels donne naissance l'hypospadias sont essentiellement variables suivant le point occupé par ce vice de conformation. Dans les variétés périnéale et péno-scrotale, l'hypospadias constitue l'une des plus tristes infirmités. L'excrétion des urines est en effet rendue très difficile; l'urine coule en bavant, et vient souiller les parties voisines; aussi les malades atteints d'hypospadias périnéal ont-ils l'habitude d'uriner accroupis, comme les femmes. Les fonctions génitales sont aussi gravement compromises, l'atrophie et la coudure de la verge rendant le plus souvent tout à fait impossible la copulation. Le coït fût-il même possible, que la direction du méat et sa déformation s'opposeraient à la fécondation; ces malades restent donc stériles. Les diverses variétés d'hypospadias balanique constituent une difformité beaucoup moins sérieuse à tous les égards. Non seulement le coït est ici possible, mais les malades ne doivent pas être considérés comme nécessairement stériles; tout ce que l'on peut dire, c'est que la disposition du méat est chez eux beaucoup moins favorable à l'émission du sperme et à la fécondation. On comprend du reste qu'il y ait de très grandes différences à cet égard, suivant la disposition anatomique des parties. Cependant il est des cas où l'hypospadias balanique lui-même peut devenir une malformation grave, c'est dans les faits où l'orifice urétral est excessivement étroit, pour ainsi dire punctiforme. Les malades sont alors exposés à tous les inconvénients des rétrécissements urétraux, et nous avons eu dans notre service un enfant de dix ans qui a fini par succomber, dans ces conditions, à une double pyélo-néphrite suppurée dont il était atteint. Ce point particulier de la question a été spécialement étudié par English [2]; d'après cet auteur, l'étendue du rétrécissement peut varier de

1. Lesser, Sur l'hérédité de l'hypospadias, *Virchow's Archiv.*, CXVI.
2. English, *Wiener medic. Wochens*, n°s 40 et 43, 1889.

1 à 4 centimètres de longueur. Les conséquences sont celles des rétrécissements urétraux, quelle qu'en soit l'origine; dilatation de l'urètre en arrière du rétrécissement, dilatation de la vessie et des uretères, et, pour peu qu'une infection survienne, pyélonéphrite suppurée, rapidement mortelle, comme chez le petit malade de notre service dont nous venons de parler.

Traitement. — Dans la plupart des cas, l'hypospadias n'appelle pas un traitement immédiat; cependant, lorsqu'il existe un rétrécissement très étroit du méat, force est bien d'intervenir sans retard par un débridement du méat, pour éviter les conséquences du rétrécissement. Plusieurs fois nous avons dû intervenir dans des cas de ce genre, notamment chez un enfant qui, dans ces conditions, présentait de l'incontinence d'urine par regorgement. Si l'hypospadias balanique n'entrave en rien l'émission des urines et que l'orifice accidentel siège très près du méat normal, le mieux est de laisser les choses dans l'état. Lorsqu'au contraire, l'orifice de l'urètre siège tout à fait à la base du gland, on peut se proposer, par une opération, de rétablir les choses dans l'état normal. L'opération doit consister dans un avivement pratiqué sur les parties latérales de la gouttière balanique, suivi de la suture des parties avivées. Souvent la gouttière urétrale n'est pas assez profonde pour que les parties puissent être mises au contact; il devient alors nécessaire de pratiquer, au fond de cette gouttière, un débridement pour en augmenter la profondeur. La petitesse des parties, le contact de l'urine, la nécessité d'introduire une sonde dans l'urètre, rendent cette petite opération assez délicate, et plusieurs fois nous avons échoué pour l'avoir entreprise de trop bonne heure. On fera bien, croyons-nous, de la remettre vers la septième année.

S'agit-il d'un hypospadias pénien, il faut alors adopter le principe des opérations successives, principe fondamental dans le traitement de l'hypospadias péno-scrotal, c'est-à-dire refaire d'abord la portion balanique de l'urètre; puis, dans un second temps, fermer l'orifice anormal.

Les règles applicables à la cure de l'hypospadias ont d'ailleurs été formulées d'une façon précise dans les travaux de M. Duplay [1], et elles sont aujourd'hui généralement adoptées.

1. Duplay, De l'hypospadias périnéo-scrotal et de son traitement chirurgical, *Arch. gén. de méd.*, 1874. — *Idem*, Sur le traitement chirurgical de l'hypospadias et de l'épispadias, *Arch. gén. de méd.*, 1880.

Nous avons dit que le principal obstacle à la restauration des parties dans l'hypospadias péno-scrotal et périnéo-scrotal est l'incurvation de la verge sur sa face inférieure, incurvation maintenue par une bride plus ou moins saillante. Déjà M. Bouisson avait conseillé de sectionner cette bride; M. Duplay fait de cette section le premier temps de l'opération par son procédé. Il pra-

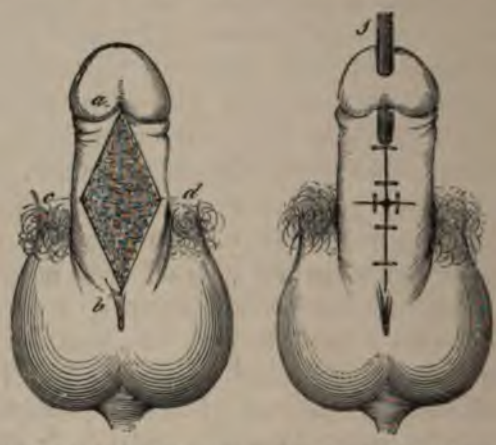

Fig. 122. — Section de la bride sous-pénienne; redressement de la verge, et reconstitution du méat urinaire.

tique une section transversale de la bride, et pousse la dissection assez loin pour que le redressement de la verge soit complet. Il en résulte une plaie de forme losangique qu'on réunit ensuite par

Fig. 123. — Restauration du méat urinaire au moyen d'un ou de deux débridements latéraux pratiqués sur le gland.

la suture dans le sens vertical. On peut, si on le veut, procéder déjà dans ce premier temps de l'opération, à la reconstitution du méat urinaire de la façon que nous avons indiquée précédemment, c'est-à-dire en faisant l'avivement et la suture des bords de la gouttière urétrale, et pratiquant, au besoin, un débridement au fond de la gouttière pour en augmenter la profondeur. Ou bien, on peut remettre cette restauration du méat au moment où l'on pratiquera le second temps de l'opération, c'est-à-dire six ou huit mois après que le redressement de la verge aura été opéré.

Le second temps de l'opération consiste dans la création d'un nouveau canal à la face inférieure de la verge, depuis le méat jusqu'à une petite distance de l'ouverture hypospadienne. Pour cela, le chirurgien trace, au niveau des points entre lesquels le nouveau canal devra être circonscrit, deux incisions horizontales de chaque côté de la gouttière urétrale. Sur ces incisions horizontales viennent tomber deux incisions verticales, de façon à obtenir, de chaque côté de la gouttière urétrale, deux lambeaux rectangulaires. De ces deux lambeaux, l'interne va être retourné, de façon à ce que sa face épidermique réponde au canal urétral. Lorsque ces deux lambeaux sont ainsi rapprochés par la suture, l'urètre est entièrement reconstitué. Comme modification à son procédé initial, M. Duplay a conseillé de disséquer à peine ces lambeaux profonds, de façon à n'avoir pas une rétraction trop considérable de la peau. L'avantage de cette manière de faire, c'est de n'être pas obligé de donner trop de largeur à ces lambeaux, et, par suite, de ne pas trop empiéter sur la peau de la verge et de conserver une étendue de peau suffisante pour former les lambeaux superficiels. Il n'est pas nécessaire en effet que le canal reconstitué ait partout une paroi épidermique; il suffit qu'il soit partiellement épidermisé pour qu'il conserve un calibre suffisant. Les lambeaux externes sont au contraire largement disséqués, afin qu'on puisse aisément les amener au contact sans tiraillement. Une sonde est introduite dans le canal ainsi reconstitué, et les deux lambeaux rapprochés par une suture enchevillée, exécutée avec du fil d'argent très fin. Reste à fermer le point par lequel le nouvel urètre est en contact avec le méat lui-même restauré; pour cela, la base du gland est avivée et réunie également par une suture au fil d'argent fin avec la portion antérieure de l'urètre.

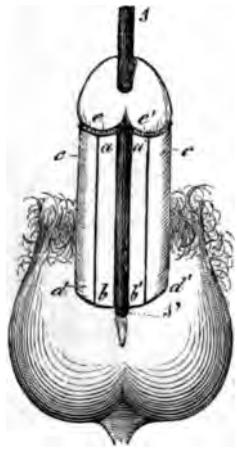

Fig. 121. — Création du nouveau canal intermédiaire entre le méat urinaire et l'orifice existant à la base de la verge.

Quant à l'orifice de l'hypospadias, il reste libre et donne passage à l'urine. Son occlusion aura lieu dans un troisième et dernier temps opératoire, qui consiste à aviver les bords de l'orifice anormal, et à en pratiquer la suture par-dessus une sonde à

demeure introduite dans l'urètre, et qu'on laisse en place pendant deux ou trois jours. M. Duplay a pu revoir au bout d'un temps assez long plusieurs de ses opérés, et s'assurer que leur guérison était complète, non seulement au point de vue de la forme, mais

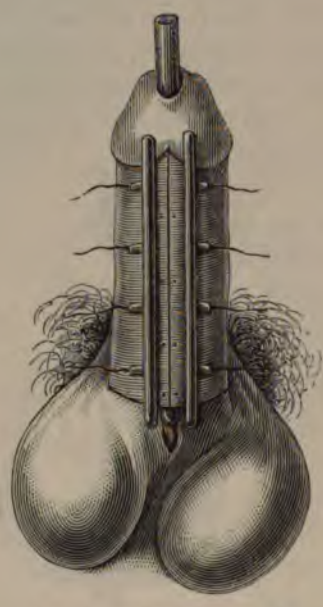

Fig. 125. — Suture enchevillée.

Fig. 126. — Résultat définitif.

des fonctions urinaires et génitales. Certains d'entre eux avaient pu se marier et devenir pères de famille.

De son côté, M. Th. Anger [1] avait communiqué à la Société de chirurgie, peu avant la publication du mémoire de M. Duplay, un procédé applicable à la guérison de l'hypospadias, et qui n'est autre que le procédé déjà employé par Thiersch pour la guérison de l'épispadias. Plus compliqué que le procédé de Duplay et exigeant pour la taille des lambeaux une étendue de peau plus considérable, ce procédé peut cependant être utile. Nous rappelons qu'il consiste à pratiquer, sur les parties latérales de la gouttière urétrale, deux lambeaux, dont l'un est adhérent à l'un des bords de cette gouttière, tandis que l'autre a son pédicule tourné du côté opposé. Ces deux lambeaux sont ensuite ramenés l'un au-

1. Th. Anger, *Bull. et mém. de la Soc. de chir.*, 21 janv. 1874.

dessus de l'autre et adossés par leurs faces cruentées; le lambeau profond ayant sa surface épidermique tournée du côté de l'urètre de nouvelle formation, tandis que le lambeau superficiel a sa face épidermique en dehors.

Pour ce qui est de l'âge auquel il convient d'opérer, déjà nous avons dit qu'à part les cas où il existe un rétrécissement, il est préférable de remettre l'intervention vers la septième année. C'est à ce moment qu'on exécutera les deux premiers temps de l'opération dans l'hypospadias péno-scrotal et périnéo-scrotal.

Quant à la fermeture de l'ouverture hypospadienne, M. Duplay conseille de la remettre vers l'époque de l'adolescence, comptant sur la docilité plus grande du malade à ce moment. On pourrait sans doute exécuter cette opération à une époque moins éloignée.

Autres vices de conformation de l'urètre. — En dehors de l'épispadias et de l'hypospadias, l'urètre peut encore présenter bon nombre de malformations que nous nous contenterons d'indiquer brièvement. Il peut tout d'abord exister des rétrécissements siégeant au niveau du méat et dans la portion balanique de l'urètre. Nous avons déjà indiqué ces rétrécissements comme complication de l'hypospadias balanique; ils peuvent exister en dehors de toute ectopie du méat urinaire. A côté des rétrécissements, il faut mentionner les imperforations complètes de l'urètre dont les unes tiennent à l'existence d'un diaphragme obturant la lumière du canal, tandis que les autres sont dues à la transformation de l'urètre en un cordon fibreux. Les occlusions par diaphragme membraneux siègent le plus souvent au niveau du gland, soit au méat même, soit un peu en arrière de lui; elles peuvent être détruites avec la plus grande facilité. Il n'en est pas de même des oblitérations par transformation fibreuse de l'urètre, qui siègent habituellement dans les régions profondes, prostatique et membraneuse, et qui occupent habituellement une grande longueur. Elles peuvent du reste exister dans deux conditions différentes. Parfois, en effet, l'oblitération étant complète, on voit se produire en arrière d'elle toutes les conséquences habituelles des rétrécissements : dilatation du canal, dilatation des uretères et de la vessie, pouvant aller jusqu'à la rupture. Dans d'autres cas, il existe un canal de dérivation, l'urine s'écoulant, par exemple, directement de la vessie dans le rectum, ou bien encore s'écoulant par l'ombilic, grâce à l'existence de l'ouraque resté perméable; dans d'au-

tres cas, la fistule accidentelle existe sur la verge elle-même simulant l'hypospadias ou l'épispadias.

Si l'urètre manque sur une grande étendue, une simple incision ne suffit pas pour rendre au canal sa perméabilité; il faut alors recourir à une opération autoplastique.

Un vice de conformation inverse du précédent, c'est l'existence de dilatations congénitales de l'urètre; elles ont ceci de particulier qu'elles ne se relient pas à la présence d'un obstacle au cours des urines. Plusieurs cas de cette malformation ont été observés :

Fig. 127. — Poche urineuse congénitale à l'état de vacuité et distendue par l'urine pendant la miction (Anger).

nous en reproduisons un qui a été rencontré par M. Anger dans le service de Laugier. Sur la paroi inférieure de l'urètre, à peu de distance en arrière du méat, se voit une poche qui se laisse distendre pendant la miction (voy. fig. 127).

Notons encore les cas d'urètre double et l'existence des fistules péniennes congénitales. English a publié un cas d'urètre double chez un homme de trente ans [1], présentant depuis deux ans un écoulement blennorragique se faisant par un canal situé sur le dos de la verge, et ne communiquant pas avec l'urètre normal. Dans le sillon balano-préputial se voit, sur le dos de la verge, un orifice large de 3 millimètres. Une sonde introduite dans cet ori-

1. English, Urètre double et fistule pénienne congénitale; *Wiener med. Presse*, 1888, nos 27 et 28.

fice pénètre dans un cul-de-sac qui se prolonge jusqu'au niveau de la symphyse, en passant entre les corps caverneux. Le trajet est long de 12 centimètres et large de 3 millimètres et demi. Jamais l'urine n'a passé par ce canal. Les injections faites dans cette cavité ne pénètrent pas dans l'urètre normal.

D'après English, il existe sept observations semblables dans la science. Klebs voit là des faits d'épispadias guéris; Luschka croit à un lobule aberrant de la prostate. Pour d'autres, il s'agirait d'une lacune de Morgagni exceptionnellement longue.

Plus récemment, Posner et Schwyzer[1] ont publié un cas de même nature. Ici encore, la fistule pénienne était le siège d'une blennorrhée. Elle était médiane et se terminait en cul-de-sac à la racine de la verge. Elle se compliquait d'une cryptorchidie siégeant du côté gauche. Comme les médicaments ne pouvaient faire disparaître l'écoulement, le trajet fistuleux fut excisé. Le cul-de-sac terminal ne put être enlevé à cause de l'hémorragie. Ce qui en restait fut cautérisé. La guérison se produisit en cinq semaines. Au microscope, on trouva le canal accidentel tapissé d'épithélium pavimenteux. Les parois étaient constituées par une couche épaisse de tissu conjonctif très vasculaire, en dehors de laquelle existaient des fibres musculaires circulaires, séparées par du tissu caverneux.

V. — PHIMOSIS

On doit entendre sous le nom de phimosis congénital ce vice de conformation dans lequel l'orifice préputial trop étroit empêche de découvrir le gland et peut même apporter un obstacle à l'émission des urines. Sans doute, chez tous les jeunes enfants, l'orifice préputial est étroit et cache la plus grande partie de la surface du gland; le phimosis doit donc être considéré comme une exagération de l'état normal. Mais on aurait tort de confondre le phimosis avec l'exubérance du prépuce; les deux états coïncident dans un très grand nombre de cas, mais pas toujours. D'une part, il est bon nombre de prépuces exubérants qui se rencontrent avec un orifice préputial suffisant, et qui, dès lors, n'entraînent aucun trouble physiologique. D'autre part, l'étroi-

1. Posner et Schwyzer, Ein Fall von angeborener Penisfistel, *Berlin. Klin. Wochensc.*, 1893, n° 35.

tesse de l'orifice préputial peut se voir indépendamment de toute exubérance du prépuce, dans des cas où la peau de cet organe, mince et atrophiée, enserre exactement le gland en dessinant ses contours. Non seulement il existe une étroitesse anormale de l'orifice préputial, mais souvent il y a en même temps des adhérences, entre la face externe du gland et le prépuce, adhérences molles qui, généralement, se laissent décoller avec la plus grande facilité, et en fournissant seulement quelques gouttelettes de sang. A la faveur de ces adhérences et de cette étroitesse de l'orifice préputial, il y a rétention des produits épithéliaux et de la sécrétion des glandes, sous forme de petits amas blanchâtres, d'apparence laiteuse, formant de petites masses, désignées sous le nom de *smegma* préputial, et surtout amassées au niveau de la couronne du gland. Le frein ou filet de la verge est court, et l'on a voulu même faire de la brièveté du frein la cause du phimosis; mais ce sont là seulement des phénomènes concomitants. La brièveté du frein s'oppose bien à ce que la peau du prépuce soit ramenée en arrière; mais, comme nous l'avons dit en commençant, ce n'est pas l'exubérance de la peau qui constitue le phimosis, mais bien l'étroitesse de l'ouverture cutanée qui, elle-même, ne peut être influencée par la brièveté du frein.

Fig. 128. — Phimosis congénital.

Le phimosis, lorsqu'il existe à un très haut degré, présente des inconvénients graves : il apporte une gêne sérieuse à l'excrétion des urines, soit que l'orifice préputial soit extrêmement étroit et que l'urine s'écoule goutte à goutte comme dans les rétrécissements les plus serrés, soit que les deux orifices urétral et préputial ne se correspondant pas, la cavité du prépuce se laisse transformer en un véritable sac où s'accumule l'urine. Les inconvénients de cette gêne apportée à l'émission des urines sont des plus sérieux. Tout d'abord les enfants sont obligés de faire des efforts continuels; il en résulte très fréquemment, chez ceux qui sont prédisposés par la faiblesse de leur constitution et par la largeur des anneaux, des prolapsus du rectum ou la production de hernies.

Schmid [1] a trouvé, sur 90 enfants atteints de phimosis, 53 hernies; Karewski [2] a rencontré, sur 100 hernies scrotales, 60 cas de phimosis. La stagnation de l'urine dans le sac préputial détermine parfois le dépôt de sels calcaires et la formation de calculs. Toutes ces causes d'irritation amènent des érections continuelles qui sont pour les enfants une source de fatigue, et qui, plus tard, les conduisent à la masturbation. D'après Sayre [3], les inconvénients du phimosis ne se limiteraient pas à la sphère génitale elle-même; il en résulterait encore des actions réflexes à distance pouvant se traduire sous la forme de contractures, et même de paralysies. L'idée de contractures réflexes, partant de l'irritation de la muqueuse préputiale, n'a en elle-même rien d'inadmissible. Nous devons avouer cependant que, pour notre part, nous n'avons rencontré jusqu'ici aucun fait qui nous paraisse justiciable de cette interprétation. Il y a quelques années, je voyais l'enfant d'un médecin qui m'était présenté par son père avec une très légère claudication du côté droit; c'était à cela que se bornaient tous les symptômes; il n'existait aucune douleur du côté de l'articulation coxo-fémorale, aucune limitation des mouvements. Il y avait bien dans l'aine quelques ganglions engorgés; mais, comme il existait chez lui un phimosis qui déterminait fréquemment des accidents de balano-posthite, nous nous demandâmes si la légère contracture des muscles de la hanche ne pouvait pas être mise sur le compte d'une irritation réflexe, dont le phimosis serait le point de départ. Il fut donc convenu que la circoncision serait pratiquée. Mais, hélas! cette intervention n'amena aucune amélioration dans l'état du petit malade; au contraire, la coxalgie devint de plus en plus évidente; je dus même, à un moment donné, pratiquer à plusieurs reprises la ponction d'un abcès de la fosse iliaque; l'enfant est aujourd'hui guéri avec raideur de l'articulation.

Nous le répétons, nous ne faisons aucune difficulté de croire que le phimosis puisse, dans certains cas donnés, déterminer des contractures réflexes; mais la fréquence de ces accidents me semble avoir été singulièrement exagérée. Car, bien que j'examine chaque jour un très grand nombre d'enfants, je n'en ai jamais observé un cas authentique. Mais, quant à admettre que le phimosis

1. Schmid, *Centralb. für Chirur.*, 1885, n° 28, p. 481.
2. Karewski, *Die chirurgischen Krankheiten des Kindesalters*, 1894, p. 515.
3. Sayre, *Orthop. Surgery*, et *Leçons cliniques sur la chirur. orthopédique*, Paris, 1887, p. 38.

puisse causer des paralysies, du strabisme, comme le dit Sayre, la coxalgie même, comme le prétend Barwell, je crois qu'il y a là ou des erreurs de diagnostic, ou, tout au moins, de grandes exagérations.

Déjà nous avons dit que l'irritation entretenue par le phimosis pouvait retentir sur le col vésical et déterminer, soit de la rétention, soit de l'incontinence d'urine. La stagnation des urines, la rétention des produits épithéliaux entre le gland et le prépuce sont la cause de fréquents accès de balano-posthite, qui ont pour conséquence d'aggraver la maladie, en rendant de plus en plus étroit l'orifice préputial. Ces inflammations répétées ont encore pour conséquence de modifier la nutrition du prépuce, qui devient dur, épais, parfois comme cartilagineux. On comprend que, dans ces conditions, la compression longtemps continuée, exercée sur le gland, puisse mettre obstacle à son développement, et même en déterminer l'atrophie. Dans quelques cas, la balano-posthite prend la forme gangreneuse; il se forme, généralement du côté de la face dorsale, une eschare, à l'élimination de laquelle, on voit le gland faire issue au dehors.

D'après certains auteurs même, le phimosis pourrait déterminer, dans un grand nombre de cas, l'hydrocèle de la tunique vaginale. Jarjavay déjà avait signalé le fait. Beaucoup plus récemment, cette opinion a été confirmée dans les mémoires de Schmid [1], de Karewski [2], et dans la thèse de L.-E. Berger [3]. La preuve, dit Karewski, que le phimosis est bien la cause de l'hydrocèle congénitale, c'est que cette complication n'est presque jamais observée à l'hôpital juif de Berlin, où l'on ne reçoit presque que des enfants juifs, c'est-à-dire circoncis. La preuve en est également, ajoute cet auteur, dans la disparition de l'hydrocèle à la suite de l'opération du phimosis. Kocher admet que l'hydrocèle trouve son explication dans les lésions inflammatoires qui accompagnent le phimosis, eczéma, urétrite, cystite. D'autres auteurs pensent, au contraire, que les efforts occasionnés par la présence du phimosis déterminent une compression des éléments du cordon, elle-même cause de l'hydrocèle. Que le phimosis congénital et l'hydrocèle vaginale se rencontrent souvent ensemble, nous ne le nions pas:

1. Schmid, Folgezustände der Phimose. *Centralb. für Chir.*, 1885, p. 481.
2. Karewski, Phimosis congenita und Hydrocele congenita, *Centralb. für Chir.*, 1885, p. 537.
3. L.-E. Berger, *Sur des accidents peu connus du phimosis congénital*, thèse de doct., Paris, 1890, n° 67.

mais il nous paraît beaucoup moins démontré qu'il y ait entre les deux lésions une relation de cause à effet.

L'irritation chronique résultant de l'existence du phimosis peut même avoir des conséquences beaucoup plus graves. Tous les auteurs sont en effet d'accord pour regarder le phimosis comme une cause prédisposante du cancer du pénis. Le fait a été établi par Hey, qui, sur 12 cas d'amputation de la verge pour cancer, a trouvé 9 fois le phimosis. Demarquay, dans sa statistique, a relevé 42 fois le phimosis sur 59 cancers de la verge. Ainsi donc, à quelque point de vue qu'on l'envisage, le phimosis peut avoir des inconvénients sérieux, et même graves. C'est une raison pour intervenir, pour peu que le phimosis soit assez caractérisé, ou qu'il donne déjà lieu à des troubles marqués.

Un des accidents les plus habituels auxquels donne naissance le phimosis, c'est le *paraphimosis*. Les enfants se font parfois un jeu d'attirer en arrière le prépuce exubérant et de faire passer le gland à travers son orifice rétréci. D'autres fois, ce même accident est la conséquence de manœuvres de masturbation. Telle est l'étroitesse de l'anneau préputial qu'il ne peut plus être ramené en avant, et il forme ainsi autour de la verge un véritable lien par lequel le gland est étranglé. Ou plutôt, et c'est là le point particulier dans ce genre de lésions, ce n'est pas sur le gland que se font sentir les conséquences de l'étranglement, mais bien sur le lien constricteur lui-même. De l'œdème survient entre les deux feuillets du prépuce; il forme un bourrelet volumineux qui s'ulcère, et l'orifice préputial se trouve ainsi dilaté; le malade est par là débarrassé sans opération de son phimosis. C'est dire que les accidents du paraphimosis ne sont pas de ceux auxquels il faille d'urgence porter remède. Si l'on est appelé au moment même de l'accident, on peut pratiquer la réduction du paraphimosis, en fixant d'une main placée sur la verge le bourrelet préputial, tandis qu'avec l'autre main on repousse d'avant en arrière le gland. Mais si déjà un certain temps s'est écoulé et que des phénomènes inflammatoires sont survenus, plutôt que de faire subir au malade des manœuvres de réduction toujours très douloureuses, il vaut mieux laisser les choses dans l'état, en se contentant d'applications froides et résolutives. Le malade souffrira pendant quelques jours, il est vrai; mais il aura l'avantage d'être débarrassé de son phimosis.

Traitement. — Trois procédés opératoires s'offrent à nous dans le traitement du phimosis : la dilatation, l'incision et l'excision du

prépuce ou circoncision. Chez les jeunes enfants, dans les cas les plus nombreux du reste, où le phimosis est modérément serré, la dilatation peut se montrer suffisante. L'enfant étant endormi, le chirurgien, de la main gauche, refoule doucement en arrière le prépuce, puis, avec la main droite, il introduit à travers l'orifice préputial une pince hémostatique dont les mors sont fermés. Peu à peu il écarte l'un de l'autre les deux mors de la pince, pratiquant ainsi, suivant les différents diamètres de l'orifice préputial, une dilatation lente et méthodique. Lorsque celle-ci est suffisante, rien n'est plus facile que de découvrir complètement le gland; des tractions légères exercées à l'aide des doigts, ou encore en s'aidant de l'extrémité d'un petit stylet, permettent de rompre sans difficulté les adhérences molles qui existent entre le gland et la face muqueuse du prépuce. Les amas de smegma préputial, s'il en existe, sont enlevés, puis, le gland étant laissé à découvert, on fait un pansement à la vaseline boriquée. Il existe seulement, à la surface de la muqueuse préputiale, quelques fissures résultant de la dilatation ou du décollement des adhérences; la guérison se produit avec la plus grande facilité. Il suffit de faire pendant quelques jours des pansements, dont le but est de s'opposer à la reproduction des adhérences, en maintenant isolées les surfaces du prépuce et du gland.

Mais il est des cas dans lesquels, en dépit de toutes les précautions observées, le phimosis se reproduit; il en est d'autres où l'orifice préputial est tellement serré que d'emblée la dilatation se montre insuffisante, et qu'il est nécessaire d'avoir recours à un autre procédé. Sans doute, l'incision peut suffire à remplir le but, c'est-à-dire à porter le prépuce en arrière et à découvrir le gland; mais, pour peu que le prépuce soit exubérant, elle a pour inconvénient de laisser persister, de chaque côté de la section, deux lambeaux triangulaires qui retombent comme les oreilles d'un chien, et qui ne laissent pas que de constituer une véritable difformité. Mieux vaut donc avoir recours à l'excision. Un grand nombre de procédés et d'instruments spéciaux ont été imaginés dans ce but; ils sont tous parfaitement inutiles. La seule chose indispensable à savoir pour bien pratiquer cette petite opération, c'est que la peau de la verge et la muqueuse préputiale offrent des propriétés bien différentes. Tandis que la peau de la verge, complètement libre, se laisse pour ainsi dire indéfiniment attirer en avant; au contraire, la muqueuse préputiale est maintenue

en place par ses adhérences à la couronne du gland. Ainsi, quand on opère en se servant de la pince à phimosis, ce qu'on attire en avant pour placer la pince, c'est surtout la peau. De là, la nécessité de fixer d'abord par des pinces, placées perpendiculairement à l'orifice préputial, l'étendue dans laquelle la peau sera attirée en avant. Faute de remplir cette précaution, on court le risque de sectionner dans une étendue beaucoup trop considérable, la peau de la verge, tandis que la muqueuse préputiale reste en place. Pour bien graver ce précepte dans la mémoire des élèves, j'ai l'habitude de raconter dans mes cours la petite histoire suivante que j'ai eu l'occasion de recueillir dans les premiers temps

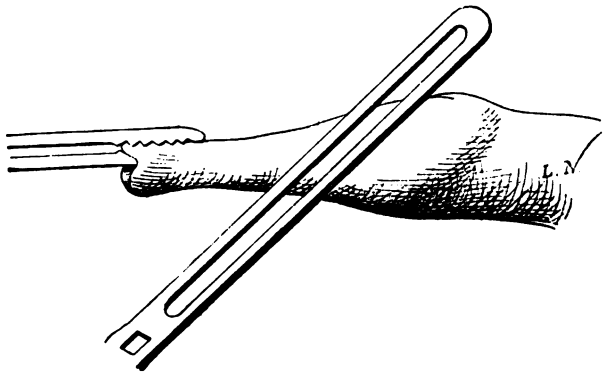

Fig. 129. — Phimosis. — Les pinces attirent en avant l'orifice préputial, et limitent l'étendue dans laquelle la peau sera sectionnée (Félizet).

de ma nomination comme chirurgien des hôpitaux : Un jour, un de mes externes vint me prier d'aller voir un de ses amis qu'avec l'aide d'un autre étudiant en médecine, il avait opéré d'un phimosis. L'opération datait déjà de huit jours, et le malade insupportable, disait-il, poussait jour et nuit des cris continuels, la plaie saignait toujours et n'arrivait pas à la cicatrisation. L'embarras de ce jeune et téméraire opérateur commençait à être grand; les douleurs du malade ne l'étaient pas moins. Dès que je fus auprès de lui, j'en eus bien vite l'explication. La verge, complètement dépouillée de téguments, présentait dans toute sa longueur une surface cruentée; la section de la peau était remontée au niveau du pubis. Quant au prépuce, il était parfaitement intact, y compris son étroit orifice. Force me fut d'endormir le malade et de l'opérer de son phimosis, en conservant autant que possible la muqueuse préputiale que j'unis par la suture avec la peau existant à la base de la verge.

Étant donnée l'élasticité très grande de la peau de cette régi[illegible]n, dont nous avons la preuve à la suite de la destruction par la g[illegible]n-grène, celle-ci se laissa attirer en avant, et ce malheureux eut, [illegible]en somme, après guérison, une verge pas trop informe. Ainsi do[illegible]c, si l'on opère à l'aide de pinces à phimosis, il faut avoir soin [illegible]e limiter au préalable l'étendue dans laquelle la peau sera sectionn[illegible]e, en la saisissant entre les mors d'une pince hémostatique, tan[illegible]s que, d'autre part, on fixe avec la main la peau au devant de [illegible]a symphyse pubienne. Un procédé simple et élégant nous par[illegible]il être celui qui a été conseillé par le professeur Le Fort, et do[illegible]t nous avons souvent fait usage avec succès. L'étendue de peau [illegible]à enlever ayant été limitée par le procédé que nous venons d'ind[illegible]i-quer, la pince à phimosis est placée parallèlement à la directio[illegible]n même du gland, c'est-à-dire oblique de haut en bas et d'arrière e[illegible]n avant. Dans la rainure de la pince sont placées trois anses de fil, puis, rapidement et d'un seul coup de bistouri, le chirurgien supprime toute la portion du prépuce située en avant des mors de la pince. Celle-ci étant enlevée, on aperçoit alors la surface du gland environnée par la section du prépuce, et, au devant du gland, les trois anses de fil. Celles-ci sont soulevées les unes après les autres au moyen d'un crochet mousse et sectionnées au niveau de leur partie moyenne. De la sorte, on a six points de suture qui sont en place, et qu'il suffit de serrer pour affronter l'une à l'autre la peau et la muqueuse préputiale.

Mais, comme nous l'avons déjà dit, il est infiniment plus simple de se passer d'instrument spécial. Voici, dès lors, comment nous opérons : Tout d'abord la peau est fixée au moyen de deux pinces hémostatiques placées de chaque côté de la ligne médiane; puis, une sonde cannelée étant engagée sur la face dorsale médiane du gland, jusque dans le sillon balano-préputial, le prépuce est sectionné d'avant en arrière dans la cannelure de la sonde. On obtient ainsi, comme nous l'avons dit, de chaque côté de la ligne de section, deux lambeaux triangulaires qu'il suffit d'exciser au niveau de la base du gland, pour donner au prépuce une conformation régulière; la muqueuse et la peau sont ensuite réunies par la suture.

Du phimosis, nous rapprocherons certains vices de conformation du prépuce. Ellenbogen[1] a rapporté l'observation d'un homme

1. Ellenbogen, *Wiener med. Presse*, 1888, n° 51.

de vingt-sept ans, chez lequel la partie dorsale du prépuce manquait totalement, tandis que sa partie inférieure se laissait étirer sous forme de tablier. Le gland présentait une gouttière supérieure et médiane, profonde de cinq millimètres. L'intérieur de cette fente est humide, rose, recouvert de muqueuse; ses bords sont habituellement au contact. Le sillon balano-préputial est normal, mais croisé par la gouttière dorsale du gland, qui se continue bientôt dans un canal qui se prolonge en cul-de-sac jusqu'à la hauteur de la symphyse. Par pression, on fait sortir de ce conduit un liquide

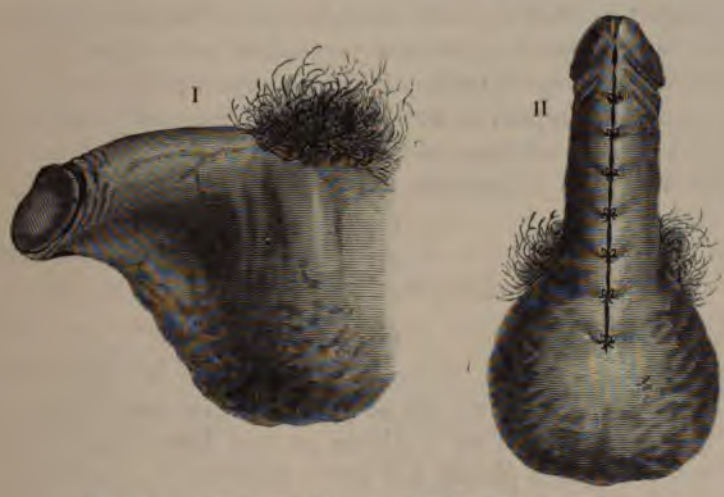

Fig. 130. — I, verge palmée; — II, redressement par l'opération.

blanchâtre, qui, sous le champ du microscope, présente des globules graisseux et des cellules épithéliales. Jamais l'urine n'a passé par ce canal. Il s'agit évidemment d'une anomalie du genre de l'épispadias. Von Ammon [1] signale l'absence congénitale du prépuce, et la croit plus fréquente dans la race juive; il semble, dit-il, qu'une déformation artificielle est devenue dans ce cas héréditaire.

Une anomalie voisine de la précédente, est la brièveté congénitale du frein, qui entraîne chez l'adulte une érection vicieuse du pénis. Dans ce cas, il devient nécessaire de pratiquer la section du frein, en faisant sur sa longueur une incision transversale que l'on convertit ensuite en plaie verticale par la suture.

1. Von Ammon, Absence congénitale du prépuce, *in Angeborenen chirur. Krankheiten*, p. 82.

L'atrésie de l'orifice préputial est rare; généralement les bords de l'orifice sont accolés par des adhérences molles qu'on décolle avec la plus grande facilité. Dans quelques cas, la face inférieure de la verge est reliée au scrotum par un repli cutané qui s'oppose au redressement de l'organe pendant l'érection, d'où le nom de verge palmée; il suffit de pratiquer sur ce repli cutané un débridement transversal que l'on suture ensuite suivant une ligne verticale pour remédier à cette difformité (voy. figure 130).

Enfin, on a observé, bien qu'exceptionnellement, l'absence totale du pénis. Lemke [1] a publié un cas de cette nature rencontré chez un nouveau-né, jumeau, bien conformé par ailleurs. Il y avait, sur la face antérieure du scrotum, un orifice par lequel s'écoulait l'urine. A partir de cet orifice, le raphé normal se dirigeait d'avant en arrière. En palpant le scrotum, on sentait, dans son intérieur et sur la ligne médiane, un moignon de pénis. Les testicules étaient normaux. Il n'existait pas de hernie.

VI. — ECTOPIE TESTICULAIRE

Sous le nom d'ectopie testiculaire, on désigne les cas dans lesquels le testicule n'occupe pas sa place normale dans le scrotum; soit que la migration du testicule se soit faite d'une manière incomplète et que la glande soit restée dans l'un des points qu'elle occupe normalement pendant la vie intra-utérine, soit qu'elle siège dans une région où elle ne doit jamais parvenir. On voit par là même qu'il y a deux grandes variétés d'ectopie testiculaire, très nettement distinctes au point de vue pathogénique; mais les considérations cliniques auxquelles elles donnent lieu sont assez semblables pour qu'on puisse sans inconvénients les englober dans une même description.

Il s'en faut de beaucoup que l'ectopie testiculaire constitue un vice de conformation fréquent. Bien que nous examinions attentivement l'état des testicules chez tous les petits malades qui nous sont présentés pour des hernies, nous n'en avons cependant rencontré qu'un petit nombre. Il faut, du reste, bien s'entendre sur la valeur du mot *ectopie*; on ne doit l'appliquer qu'à des testicules qui ne viennent jamais occuper leur place normale; ainsi com-

1. Lemke, Absence congénitale du pénis, *Virchow's Archiv.*, Band CXXXII, p. 181.

prise, nous le répétons, l'ectopie testiculaire est une malformation rare. Au contraire, il est extrêmement fréquent de rencontrer, chez les enfants, des testicules qui n'ont pas encore pris définitivement leur place dans le scrotum ; on les y amène plus ou moins facilement par une traction, exercée de haut en bas sur l'organe; mais à peine cesse-t-on la traction que le testicule remonte dans la région inguinale, où il se déplace sous la peau avec la plus grande facilité. Parfois même il remonte dans l'intérieur du canal inguinal pour en ressortir sous l'influence du moindre effort. Ce serait un véritable abus de donner le nom d'ectopie à cet état, il y a seulement là une anomalie très fréquente dans la migration du testicule; mais tôt ou tard cette migration se fera d'une manière complète; ce qu'on ne saurait affirmer dans le cas d'ectopie testiculaire véritable.

L'anomalie peut porter sur un seul testicule, ou sur les deux à la fois; mais il n'y a aucune assimilation à établir, sous le rapport de la fréquence, entre ces deux variétés. L'ectopie double est infiniment rare; Godard n'en a rencontré que quelques exemples; le plus souvent donc l'anomalie porte sur un seul des deux testicules, sans qu'on puisse dire de quel côté elle existe le plus souvent.

D'après le siège qu'occupe la glande testiculaire, on a établi, dans l'étude de l'ectopie du testicule, la division suivante : la glande s'arrête-t-elle en un point de son trajet, l'ectopie sera *lombaire*, *iliaque* ou *inguinale*; le testicule peut aussi se placer sous la peau de la paroi abdominale, à la racine de la cuisse, au périnée, auxquels cas l'ectopie est dite *abdominale*, *crurale* ou *périnéale*. Mais ces diverses variétés sont bien différentes les unes des autres, au point de vue de la fréquence. La plupart des faits d'ectopie testiculaire se rapportent à la variété inguinale; les autres ne sont que des exceptions rares. Dans le relevé de Godard, qui porte sur 58 cas d'ectopie unilatérale, l'ectopie inguinale se rencontre 39 fois, soit 67 pour 100 ; vient ensuite l'ectopie iliaque, dont Godard a rencontré 7 exemples.

Étude des diverses variétés. — Dans des cas exceptionnels, le testicule peut être resté dans la cavité abdominale, au point même où il se développe normalement, au voisinage de la colonne lombaire et au-dessous du rein. Aussi donne-t-on à cette variété très exceptionnelle le nom d'*ectopie sous-rénale*.

Plus souvent le testicule en ectopie s'arrête dans la fosse iliaque, *ectopie iliaque*. Il est situé immédiatement derrière l'orifice interne du canal inguinal, ou bien un peu plus haut. Dans une observation

de Pétrequin, le testicule était même en partie engagé dans l'orifice interne du canal inguinal.

L'*ectopie inguinale* est, avons-nous dit, de beaucoup la plus fréquente; suivant le siège exact occupé par le testicule, on en a décrit plusieurs variétés : ectopie inguinale interne, si le testicule est arrêté dans le canal inguinal; ectopie inguinale externe, quand la glande a franchi l'orifice externe du canal inguinal. Dans ces différentes positions, le testicule est plus ou moins mobile; d'autres fois, au contraire, fixé par des adhérences. Ses rapports avec le péritoine sont variables : il peut se faire que le testicule possède une enveloppe séreuse, distincte de la grande séreuse péritonéale; mais le fait est exceptionnel. Le plus souvent le péritoine reste ouvert, et par là s'explique la tendance à la production des hernies. On peut même rencontrer une disposition spéciale qui fait que, le testicule restant dans la région inguinale, le péritoine est entraîné jusqu'au fond des bourses. C'est souvent une hernie précédant le testicule dans sa descente qui est la cause de cet abaissement du péritoine. Dans d'autres cas, on rencontre une disposition curieuse qui consiste en ce que, le testicule restant dans la région inguinale, l'épididyme et le cordon descendent avec le péritoine jusqu'au fond des bourses.

Fig. 131. — Hernie congénitale avec ectopie. Le sac péritonéo-vaginal descend jusqu'au fond des bourses, il renferme l'épididyme et le canal déférent isolés du testicule, qui est resté dans le trajet inguinal (Follin).

Sous le nom d'*ectopie cruro-scrotale*, Godard a distingué de la variété inguinale cette forme dans laquelle le testicule, ayant franchi l'orifice externe du canal inguinal, s'arrête à la racine des bourses, ou mieux au niveau du pli qui sépare la cuisse du scrotum. Dans cette position, le testicule est entouré du prolongement de la séreuse qui se continue dans l'intérieur du canal inguinal; il s'agit là, d'ailleurs, d'une forme rare.

L'*ectopie sous-abdominale* n'est qu'une variété de la forme inguinale. Le testicule, sorti par l'orifice externe du canal inguinal, est remonté plus ou moins haut, sous la peau de la paroi abdominale. Parfois on a pu accuser la pression du bandage d'avoir été la cause de ce refoulement.

L'*ectopie crurale* constitue une forme rare qui peut être mise en parallèle avec les hernies de l'ovaire. Du reste, sa production paraît se faire par deux mécanismes différents. Dans certains cas, elle ne serait qu'une variété de l'ectopie inguinale, c'est-à-dire que le testicule, après avoir franchi l'orifice externe du canal inguinal, ou s'être fait un chemin à travers la paroi antérieure de ce canal, serait refoulé vers la racine de la cuisse, dans le point où siège habituellement la hernie crurale. Dans d'autres cas, le testicule serait sorti par le canal crural lui-même, comme la hernie de ce nom, pour se placer sous l'aponévrose fémorale, ou même sous la peau.

Reste l'*ectopie périnéale*, plus importante que la précédente en ce qu'elle est moins exceptionnelle. MM. Monod et Terrillon disent en avoir recueilli trente observations [1]; il nous a été donné d'en observer un exemple, à notre consultation des Enfants-Assistés. Dans ce cas particulier, le testicule occupait le côté droit du périnée. Le testicule est généralement situé sur les parties latérales du périnée, un peu au devant de l'anus, en dedans de la branche ascendante de l'ischion; il est superficiellement placé et généralement très mobile, ce qui lui permet d'échapper aux pressions auxquelles l'expose sa situation. Dans l'immense majorité des cas, l'ectopie périnéale est unilatérale; cependant Curling rapporte un fait dans lequel les deux testicules étaient situés au périnée.

Étiologie et pathogénie. — De toutes les circonstances étiologiques, la mieux établie, c'est l'hérédité. De nombreuses observations démontrent la transmission de cette malformation du père au fils; il existe même une curieuse observation de Gosselin dans laquelle l'ectopie a pu être suivie dans trois générations; puisqu'on la retrouvait chez le père du malade et chez son fils. Les recherches de Follin et Goubaux ont montré que, chez les animaux, l'hérédité jouait aussi un rôle important dans la production des ectopies testiculaires.

Il est intéressant de noter que l'ectopie testiculaire se rencontre

1. Monod et Terrillon, *Traité des maladies du testicule*, Paris, 1889, p. 35.

souvent chez les dégénérés, idiots ou épileptiques. Les recherches de MM. Bourneville et Sollier nous ont fourni à cet égard de documents instructifs. Ces auteurs ont trouvé, chez 164 idiots non épileptiques, 14 ectopies simples, et 18 ectopies doubles; chez 39 idiots épileptiques, 6 ectopies simples et 15 ectopies doubles.

Dans quelques cas, on a pu faire jouer un rôle à la pression intempestive exercée par un bandage, par suite de la confusion avec une hernie. Ainsi, par exemple, Godard a rapporté l'histoire d'un homme chez lequel une ectopie inguinale fut prise pour une hernie, et un bandage appliqué. Sous cette influence, le testicule se déplaça peu à peu et alla se loger au périnée. La pression du bandage a pu être invoquée également dans certains cas d'ectopie sous-abdominale. Mais ce sont là, il faut bien le dire, des faits exceptionnels; et, dans l'immense majorité des cas, l'ectopie se produit sans qu'on puisse invoquer une semblable étiologie. On a cherché dès lors, dans les causes qui président à la descente normale du testicule, la source des anomalies conduisant à l'ectopie testiculaire; et, faisant jouer au gubernaculum testis un rôle prépondérant dans cette évolution, on a vu, dans les anomalies du gubernaculum, l'explication des diverses formes d'ectopie. Mais, il y a là bien plus d'imagination que de faits réellement observés; toutefois il existe des cas dans lesquels une insertion anormale du gubernaculum a pu être constatée. De ce nombre est le fait de Godard, relatif à une ectopie cruro-scrotale, et où l'on trouva le faisceau moyen du gubernaculum inséré un peu au-dessous de la racine de la verge, au lieu de venir s'insérer sur le fond des bourses.

De même, dans des opérations pour ectopie périnéale, M. Jalaguier a trouvé que le testicule était retenu dans sa position anormale par un faisceau du gubernaculum s'insérant sur la tubérosité de l'ischion.

Dans un certain nombre de cas, le testicule est fixé dans sa position anormale par des adhérences où l'on peut voir la trace d'une péritonite ayant existé pendant la vie intra-utérine. Dans un fait rapporté par Legendre, l'ectopie pouvait être mise sur le compte de la direction vicieuse du testicule, transversalement placé au devant de l'orifice externe du canal inguinal. Ce ne sont là, en définitive, que des causes exceptionnelles; et, dans l'immense majorité des cas, on ne trouve, dans l'ectopie inguinale, par exemple, qui constitue la variété de beaucoup la plus fréquente,

aucune des causes particulières que nous venons d'énumérer. Ici, comme sur beaucoup d'autres points, la chirurgie moderne, en nous permettant de profiter des notions acquises au cours des opérations, est venue élargir le cercle de nos connaissances étiologiques. En effet, tous les chirurgiens qui sont intervenus contre l'ectopie testiculaire, ont pu constater qu'il n'y avait pas seulement brièveté ou insertion anormale du gubernaculum, mais raccourcissement de tous les éléments qui entrent dans la constitution du cordon spermatique; d'où la nécessité, pour abaisser le testicule, de sectionner, non seulement le crémaster, mais encore tous les tissus fibreux au milieu desquels sont plongés les éléments du cordon, en conservant seulement le canal déférent et les vaisseaux spermatiques.

Anatomie pathologique. — Il est extrêmement important de se rendre compte de l'état anatomique du testicule ectopié pour poser les indications de l'intervention chirurgicale et apprécier les chances que l'on a de rétablir la fonction au prix d'une opération.

Tous les auteurs qui se sont occupés de l'ectopie testiculaire ont cherché à résoudre la question. Il est à noter d'abord que, dans tous les cas d'ectopie bilatérale, sauf celui de Beigel [1], on a constaté l'absence de spermatozoïdes dans le liquide éjaculé. De même, chez l'homme et chez tous les animaux monorchides, l'examen *post mortem* des canaux spermatiques et de la vésicule séminale correspondante a toujours montré l'absence d'animalcules spermatiques. Mais on peut se demander s'il s'agit là purement et simplement d'un trouble physiologique, ou si cette absence de sécrétion spermatique correspond à des modifications anatomiques graves de la glande. Pour Godard, c'était un simple trouble physiologique, imputable en partie à la diminution de volume de l'organe et à l'anémie du testicule; mais, pour lui, « le parenchyme de la glande est absolument identique à celui du testicule normal; les canalicules s'effilent parfaitement; ils ont le même aspect à l'œil nu et au microscope ».

Pour Follin, au contraire, le testicule ectopié ne serait pas seulement diminué de volume, mais il subirait à la longue une transformation fibreuse ou bien une dégénérescence graisseuse.

Dans ces dernières années, la question a été reprise dans un travail spécial par MM. Monod et Arthaud [2]. Sur le testicule

1. Beigel, *Archives de Virchow*, t. XXXVIII, p. 144.
2. Monod et Arthaud, *Arch. gén. de médecine*, 1887.

ectopique d'un homme de vingt ans, ces auteurs ont trouvé des spermatozoïdes dans presque tous les tubes séminifères; ils ont en outre constaté l'intégrité presque absolue du parenchyme glandulaire. Au contraire, sur deux sujets ayant dépassé l'âge de quarante ans, le résultat fourni par l'examen anatomique était tout autre. La glande a aussi subi des modifications importantes, explicables surtout par un processus de sclérose; il y avait épaississement de l'albuginée, sclérose des vaisseaux, induration fibreuse du corps d'Highmore; les parois des tubes séminifères étaient épaissies; au milieu de ce processus sclérosique, l'élément épithélial des tubes était étouffé, et le travail de spermatogenèse supprimé. D'après ces faits, l'on peut conclure que l'ectopie testiculaire n'amène pas par elle-même, et dès le début, des modifications anatomiques de la glande; mais ces altérations surviennent à la longue comme conséquence des troubles nutritifs et des irritations auxquelles est soumis le testicule en ectopie. M. Bezançon[1] examine aussi cette question dans sa thèse, et, se fondant sur quelques examens histologiques qu'il a pu recueillir, il arrive à des conclusions semblables, à savoir que « ce n'est que par exception qu'on voit atrophiés les testicules inguinaux des enfants et même des jeunes gens ». C'est donc une raison qui doit nous engager à intervenir, puisque nous pouvons espérer, par une opération chirurgicale, mettre le testicule à l'abri des causes de dégénérescence qui agissent à la longue sur l'organe ectopié.

Symptômes. — La symptomatologie de l'ectopie testiculaire en elle-même se réduit à fort peu de chose. Le premier fait et le plus important, c'est l'absence du testicule dans le point du scrotum qu'il doit occuper à l'état normal. Du reste, non seulement le scrotum est vide, mais il est très peu développé du côté correspondant à l'ectopie. Se basant sur les notions fournies par la pathogénie et que nous venons de résumer plus haut, on cherchera le testicule dans les différentes régions qu'il peut occuper, et surtout dans la région inguinale, siège ordinaire de l'ectopie testiculaire. L'organe habituellement peu développé ressemble à une petite bille, tantôt fixe, tantôt et plus souvent, mobile et fuyant sous la pression du doigt. Il arrive même qu'il rentre brusquement dans le canal inguinal, auquel cas on peut le prendre pour une hernie, dont le distingue l'absence de gargouillement.

1. Paul Bezançon, *Étude sur l'ectopie testiculaire du jeune âge*, thèse de doct. Paris. 1892.

Fréquemment, la hernie coïncide avec l'ectopie testiculaire. C'est là, du reste, un point de la plus haute importance, et sur l'étude duquel nous devrons revenir ultérieurement. Parfois, au moment où l'on est appelé à examiner le malade, le testicule est réduit dans le canal inguinal; on pourra, par les efforts de toux, par la marche, provoquer sa sortie; dans d'autres cas, on pourra le sentir dans l'intérieur même du canal inguinal, accompagné le plus souvent d'une hernie. On sera guidé parfois dans le diagnostic par la sensibilité spéciale que provoque la pression du testicule.

Au point de vue du retentissement de ce vice de conformation sur la constitution générale de l'individu, il y a une différence absolue à établir entre l'ectopie simple et l'ectopie double. Lorsqu'en effet l'ectopie est unilatérale, le développement du sujet qui en est porteur n'en est nullement influencé : tout se borne à l'asymétrie entre les deux moitiés du scrotum que nous avons notée précédemment. Au contraire, s'il s'agit d'une ectopie double, le développement général du corps en est influencé; généralement, le sujet présente tous les attributs du féminisme, la voix est grêle, la barbe fait défaut, les formes du corps sont arrondies, le bassin est large, l'énergie virile fait défaut; parfois même l'intelligence est peu développée. Dans d'autres cas, au contraire, malgré l'existence d'une ectopie testiculaire double, le malade présente tous les attributs du sexe masculin. MM. Monod et Terrillon, par exemple, citent le cas « d'un individu dont les deux testicules sont arrêtés à l'aine; il n'en offre pas moins toutes les apparences extérieures de l'homme le mieux constitué. Il est de taille ordinaire, vigoureux, porte barbe au menton; la voix est habituellement bonne, de timbre un peu bas, mais présente des inflexions variées que le sujet ne semble pas absolument maître de régler à volonté. Il est marié, paraît avoir eu volontiers des rapports sexuels, mais n'a pas d'enfant [1]. »

C'est là, du reste, la règle dans l'ectopie double : les malades restent stériles; mais cela ne veut nullement dire qu'ils soient impuissants; ils peuvent parfaitement bien avoir des rapports sexuels.

Généralement, pendant l'enfance, l'ectopie testiculaire ne donne lieu à aucun accident; mais, au moment de la puberté, la glande augmente de volume, et parfois devient douloureuse; c'est tantôt

1. Monod et Terrillon, *loco citato*, p. 54.

une sensation de pesanteur irradiée à la région du cordon, qui se montre pendant la marche ou sous l'influence des efforts. Tantôt la douleur est continue, elle revêt l'apparence névralgique; la moindre pression, le moindre effort la réveille, et les malades, dans ces conditions, sont parfois les premiers à réclamer la castration. Ceci nous conduit à étudier les complications et les accidents auxquels peut donner naissance l'ectopie testiculaire.

Complications et accidents. — De toutes les complications, la plus fréquente, c'est l'existence de hernies. On les voit si souvent dans l'ectopie inguinale qu'on pourrait presque les considérer comme un symptôme de cette variété d'ectopie.

On comprend d'autant mieux la production de hernies dans cette variété d'ectopie que, dans l'immense majorité des cas, comme nous l'avons déjà dit, le conduit vagino-péritonéal reste largement en communication avec la cavité abdominale. Dans ces cas, la production de hernies est presque fatale; mais la position que peuvent occuper les parties herniées par rapport au testicule est variable. Parfois le testicule étant dans la région inguinale, l'intestin sort derrière lui, et il arrive même, en pareil cas, que la pression exercée sur la hernie pour la réduire amène en même temps la réduction de la glande. Dans d'autres cas, le testicule restant à l'aine, la hernie passe en avant de lui et descend jusque dans les bourses. La disposition du testicule peut être telle qu'il vienne jouer pour ainsi dire le rôle de bouchon et s'opposer à la réduction de la hernie. Mais, de toutes les variétés de hernie accompagnant l'ectopie testiculaire, la plus intéressante est la *hernie interstitielle*, dite encore *intra-pariétale*. Ici le testicule reste contenu dans l'intérieur du canal inguinal; la hernie elle-même ne franchit pas l'orifice externe du canal, et elle forme, dans l'épaisseur même de la paroi abdominale, une tumeur plus ou moins étalée, tumeur suivant la direction du pli inguinal et dont la glande testiculaire fait intimement partie. Nous nous contentons d'ailleurs d'indiquer ici cette forme de hernie liée à l'ectopie du testicule; nous devrons y revenir longuement, quand nous nous occuperons des diverses modalités de la hernie inguinale congénitale.

Une variété intéressante de hernie est celle qui a été rencontrée par Terrillon, et dont nous donnons ici la figure. Dans ce cas, le testicule est en ectopie inguinale; mais le canal déférent, se détachant de l'épididyme, descend jusqu'au fond des bourses et forme une anse qui entoure l'intestin hernié (voy. fig. 132).

Notons encore la possibilité d'hydrocèles accompagnant l'ectopie testiculaire, hydrocèles qui sont le plus souvent en communication avec la cavité péritonéale.

Dans les autres variétés d'ectopie crurale, cruro-scrotale et périnéale, on a pu également rencontrer des hernies coexistantes; même dans les cas d'ectopie abdominale, on peut voir des hernies. On ne peut dire alors que ce soit le testicule qui leur ait frayé la

Fig. 132. — Hernie congénitale vaginale, testicule en ectopie inguinale; canal déférent se détachant de l'épididyme et descendant jusqu'au fond du sac (Terrillon).

voie, puisqu'il est resté dans la cavité abdominale; on peut y voir des hernies accidentelles, ou bien, suivant l'opinion de quelques auteurs, des hernies congénitales se faisant dans un sac vaginal où le testicule n'a pas pénétré. Ces faits ont été invoqués à l'appui de l'indépendance existant entre la migration du testicule et la formation de la vaginale.

Parmi les accidents auxquels peut donner naissance l'ectopie testiculaire, l'un des plus connus est l'étranglement, ou du moins les phénomènes du pseudo-étranglement. Déjà nous avons dit que la glande en ectopie pouvait être le siège de douleurs, tantôt tout à fait passagères et se montrant seulement sous l'influence de

l'effort, tantôt beaucoup plus persistantes et affectant le caractère de douleurs névralgiques. Les accidents auxquels nous faisons allusion en ce moment sont beaucoup plus violents. Ils rappellent le cortège complet des symptômes de l'obstruction intestinale, arrêt des matières, ballonnement du ventre, douleur vive partant de la région inguinale et s'irradiant plus ou moins loin dans l'abdomen, vomissements d'abord alimentaires et bilieux, pouvant même devenir fécaloïdes, petitesse du pouls, froideur des extrémités, etc. On reconnaît là tout l'ensemble symptomatique auquel Gubler a donné le nom de *péritonisme*. Dans un certain nombre de cas, il y a inflammation du testicule et de la tunique séreuse qui l'entoure, d'où retentissement plus ou moins étendu au péritoine; mais, dans d'autres, la glande testiculaire est parfaitement saine; elle est seulement le siège d'une constriction qui a fait donner aux accidents que nous décrivons en ce moment le nom d'étranglement testiculaire. Le fait se produit lorsque la glande subit un brusque déplacement, soit qu'étant habituellement contenue dans le canal inguinal, elle en sorte tout d'un coup et s'étrangle au niveau de l'orifice externe, soit que, inversement, elle rentre dans le canal inguinal qu'elle avait quitté, sous la pression d'un bandage, ou sous l'influence d'un effort. Il est d'ailleurs bien évident qu'il faut avoir soin, par un examen attentif, d'éliminer la supposition d'une hernie étranglée, à laquelle il faut toujours songer, vu la fréquence des hernies compliquant l'ectopie testiculaire.

Dans ces dernières années, la question s'est encore élargie par la notion d'une autre complication possible, je veux parler de la torsion du cordon signalée par Nicoladoni. Il s'agit d'un fait semblable à celui dont on connaît l'existence dans les kystes de l'ovaire. Nicoladoni[1], opérant, en décembre 1883, un jeune homme qui, depuis l'âge de douze ans, souffrait d'une ectopie inguinale, et qui, depuis trois jours, avait un gonflement douloureux de l'aine, remarqua que le testicule était tendu, déformé, d'un bleu noirâtre, suspendu à un pédicule formé par les deux paquets du cordon auxquels il fallut faire décrire un arc de 180°, dans le sens des aiguilles d'une montre, pour les ramener au parallélisme. La castration fut pratiquée, et l'on trouva les veines pleines de sang coagulé, des hémorragies dans le *rete testis*, sous l'albu-

1. Nicoladoni, *Archives de Langenbeck*, vol. XXXI, p. 1.

ginée et dans la tête de l'épididyme. Nicoladoni pense que beaucoup de cas envisagés comme des exemples d'inflammation ou d'étranglement testiculaire reconnaissent une semblable origine. Kocher [1] admet que l'inversion horizontale du testicule est une cause prédisposante à la torsion, le groupe des vaisseaux spermatiques étant, dans ce cas, plus éloigné qu'à l'ordinaire du canal déférent, de l'artère déférentielle et des veines, et laissant le testicule plus libre de tourner sur lui-même.

Depuis Nicoladoni, d'autres exemples de torsion testiculaire ont été publiés. F. Cahen [2] rapporte l'histoire d'un jeune homme de vingt et un ans, qui avait déjà éprouvé des élancements douloureux au niveau du testicule ectopié, à l'âge de quatorze et de dix-neuf ans. Un soir, il ressent brusquement une douleur intolérable dans les régions inguinales, qu'il attribue à un saut violent qu'il a fait dans la journée pour franchir un fossé. Une tumeur se développe dans l'aine, on croit d'abord à une hernie; mais on constate l'absence du testicule droit dans le scrotum. Au niveau du tiers inférieur du ligament de Fallope, on sent une tumeur grosse comme un œuf de pigeon, très sensible et élastique. En opérant, on tombe sur un kyste facile à énucléer, dont le pédicule se continue vers l'orifice du canal inguinal. Après ouverture du sac et évacuation de sérosité sanguinolente, on trouve le testicule dont le cordon est tordu en spirale; testicule et cordon sont enflammés, rouge foncé, comme une anse d'intestin sphacélé, le cordon décrit deux tours complets de spire de gauche à droite. Le testicule est parfaitement mobile dans l'intérieur du sac. Après castration, le microscope révèle la présence de plusieurs infarctus hémorragiques dans l'épaisseur du testicule.

Meyer [3] a publié un cas de même nature, emprunté à la pratique de Czerny. Il s'agit d'un jeune homme de dix-huit ans, qui est pris en éternuant d'une douleur intense dans le testicule droit, fixé au niveau de l'orifice externe du canal inguinal. En opérant le troisième jour, Czerny trouve une vaginale remplie de caillots noirs, un testicule gonflé et d'aspect hémorragique, ainsi que la tête de l'épididyme. Il y avait torsion de la glande autour du mésorchium et de la queue de l'épididyme. Il fallut tourner une

1. Kocher, *Deutsche Chirur.*, Lief. 50 b, p. 583.
2. F. Cahen, Infarctus du testicule en ectopie inguinale par torsion de son pédicule; *Deutsche Zeitschrift für Chir.*, XXX, p. 101.
3. Meyer, *Deutsche medic. Wochenschrift*, 18 juin 1891.

fois et demie le pédicule pour le redresser; le testicule fut conservé, et quatre mois après, il était ferme et possédait sa sensibilité normale.

Thomas Bryant [1] a rencontré un cas analogue. Un garçon de quinze ans, monorchide, présentait des accidents simulant l'étranglement herniaire. Bryant fit une incision inguinale exploratrice; on trouva un cordon tordu une fois et demie sur lui-même dans le trajet inguinal. Nul doute que l'attention des chirurgiens étant éveillée sur cette question, les faits ne se multiplient bientôt. Il y a donc lieu de compter avec la torsion du testicule dans les cas d'ectopie.

En dehors des altérations précédentes, il y a encore lieu de tenir compte, dans l'étude de l'ectopie testiculaire, de la fréquence aujourd'hui parfaitement établie avec laquelle le testicule ectopié est frappé de dégénérescence cancéreuse. Il n'est pas douteux que le testicule ectopié, soit du fait des altérations anatomiques et physiologiques qu'il présente, soit à cause des traumatismes auxquels il est particulièrement exposé, ne soit souvent le siège de tumeurs malignes. MM. Monod et Terrillon [2], dans un travail spécial, ont pu réunir 42 exemples de tumeurs malignes développées sur des testicules ectopiés. Ce qu'il y a de remarquable, c'est que cette dégénérescence s'observe surtout chez des sujets encore jeunes. 33 fois dans la statistique de Monod et Terrillon, l'âge était indiqué. Dans 23 cas, il ne dépassait pas quarante ans, 14 fois les malades étaient âgés de trente à quarante ans. Kocher en a vu un exemple chez un enfant de sept ans. Du reste, toutes les variétés de tumeurs malignes ont pu être rencontrées en pareil cas.

Diagnostic. — D'une manière générale, le diagnostic de l'ectopie testiculaire ne présente pas de difficultés sérieuses, puisqu'il est fondé, d'une part sur l'absence du testicule dans l'une des moitiés du scrotum, et, d'autre part, sur les caractères particuliers de la tumeur, sa forme, sa mobilité, sa sensibilité spéciale dans les différentes régions où l'on peut rencontrer le testicule ectopié. Dans les cas où une exploration attentive de ces différentes régions n'aura permis de reconnaître aucune trace de l'organe, il sera absolument impossible de différencier l'ectopie de l'absence même du

1. Thomas Bryant, *Brit. med. Journal*, 1892, p. 440.
2. Monod et Terrillon, De la castration dans l'ectopie inguinale, *Arch. gén. de méd.*, 1880, février et mars, t. V, p. 129, 297.

testicule ou *anorchidie*. Reste encore à diagnostiquer les diverses complications possibles; la hernie se reconnaîtra à ses caractères habituels, réductibilité avec gargouillement; mais on aura aussi à déterminer les rapports du testicule ectopié avec la hernie: nous avons déjà dit qu'il pouvait devenir cause de l'irréductibilité, ou même de l'étranglement.

Quant à l'inflammation du testicule en ectopie, qu'elle soit d'origine traumatique ou blennorragique, la tuméfaction de l'organe, la sensibilité, les phénomènes généraux, permettront facilement de la reconnaître, s'il s'agit d'une ectopie inguinale. Lorsqu'au contraire le testicule est situé dans la fosse iliaque, le diagnostic est plus malaisé; il faut toutefois y penser en présence de phénomènes de péritonite, si d'ailleurs on sent une tuméfaction profonde dans la fosse iliaque et que le testicule du même côté soit absent dans les bourses. La recherche de la blennorragie s'impose également en pareil cas.

Pronostic. — De tout ce qui précède, il résulte que le pronostic de l'ectopie testiculaire doit être envisagé comme sérieux. Elle compromet la fonction de l'organe; peut devenir la cause de douleurs continuelles, et même donner naissance à des accidents graves, comme ceux de l'étranglement et de la torsion testiculaire. Elle constitue une prédisposition fâcheuse aux hernies, et à des hernies qui, comme nous le dirons quand nous nous occuperons de la hernie inguinale, présentent un caractère particulièrement sérieux. L'inflammation de ces testicules ectopiés, surtout dans la variété iliaque, est une menace grave pour la vie du malade, l'inflammation pouvant se transmettre et se généraliser au péritoine. Enfin ce fait que le testicule en ectopie est beaucoup plus souvent le siège de dégénérescences cancéreuses, achève de donner à cette malformation un réel caractère de gravité. Cependant, pour apprécier d'une manière saine le pronostic et poser les véritables indications thérapeutiques, il importe de se rendre compte de la marche suivie par l'affection abandonnée à elle-même. En d'autres termes, l'ectopie testiculaire, dès qu'elle est constatée, doit-elle être considérée comme un fait définitif, ou bien, après être restée longtemps imparfaite, la migration du testicule est-elle capable de se compléter spontanément, amenant ainsi la guérison?

Il n'est pas très rare de voir, au moment de la puberté, le testicule, qui était resté jusque-là en ectopie, prendre sa place dans les bourses, soit tout d'un coup et sous l'influence d'un effort, soit,

beaucoup plus souvent, d'une manière lente et progressive, entraînant avec lui l'intestin. M. Bezançon, dans sa thèse, étudie ce point particulier de la question, et il relate huit observations dans lesquelles la descente du testicule s'est complétée à douze, treize, seize ans, et même à dix-neuf et vingt ans. Il y a des exemples de migration beaucoup plus tardive. Godard l'a vue se faire à vingt-cinq ans, Verdier à trente-quatre ans, et Mayor à trente-cinq ans. Nous avons eu même l'occasion de recueillir autrefois, à la consultation de l'hôpital Saint-Antoine, un fait curieux dans lequel la migration s'était complétée seulement à l'âge de cinquante-trois ans. Le malade était porteur d'une double ectopie testiculaire. A gauche, le testicule était situé au devant de l'orifice externe du canal inguinal, dans le pli de l'aine, et il n'y avait pas de ce côté de hernie. A droite, le testicule était situé dans les bourses; il y était descendu seulement depuis huit jours, entraînant avec lui l'intestin. Jusque-là il occupait la région inguinale, comme le testicule gauche. Mais ces faits de migration tardive doivent être considérés comme tout à fait exceptionnels; et, d'une manière générale, lorsque la migration testiculaire ne s'est pas complétée au moment de la puberté, c'est-à-dire vers l'âge de quatorze ou quinze ans, on peut considérer l'ectopie comme définitive, et agir en conséquence.

Traitement. — La pensée de réaliser par une opération chirurgicale la descente artificielle du testicule ne pouvait trouver droit de cité dans l'ancienne chirurgie; en effet, les connexions intimes de la glande ectopiée avec le péritoine devaient faire considérer l'opération comme trop dangereuse. Cependant nous aurons occasion de rappeler les quelques tentatives anciennement faites dans cette voie. On se contentait de moyens anodins, mais auxquels on ne saurait, dans la plupart des cas, reconnaître une grande efficacité. Ces moyens sont encore les seuls qu'on doive employer chez les jeunes enfants; car, à cet âge, les opérations sanglantes ne sont pas de mise; et, d'ailleurs, il ne faut pas oublier que souvent dans les premières années, ou même, plus tard, au moment de la puberté, l'évolution du testicule se complète spontanément. Ces moyens se résument dans des tractions douces, dans une sorte de massage exercé sur les éléments du cordon, dans le but de favoriser son élongation et la descente du testicule. Que si l'ectopie testiculaire se complique de la présence d'une hernie, comme il arrive si souvent, la conduite à tenir variera suivant les rap-

ports qu'affectent entre eux le testicule et la hernie. Est-il possible de maintenir au dehors le testicule, tout en réduisant la hernie, alors on conseillera le port d'un bandage en forme de fourche, permettant de maintenir réduite la hernie, tout en laissant libre le testicule, qui, grâce à la forme échancrée du bandage, échappera à la compression. Mais il est des cas dans lesquels on ne peut réduire la hernie sans que le testicule lui-même rentre dans le canal inguinal; ou bien encore certains malades ne peuvent supporter la pression du bandage réalisant la dissociation du testicule et de la hernie. La conduite à tenir en pareils cas s'est complètement modifiée, à la faveur des progrès de la chirurgie moderne. Autrefois la lésion la plus grave, c'était la hernie; il fallait à tout prix éviter sa production; aussi conseillait-on de réduire en bloc l'intestin et le testicule, et de maintenir la réduction par l'application d'un bandage approprié. En d'autres termes, on se résignait à rendre permanente l'ectopie testiculaire, plutôt que d'exposer le malade aux dangers d'une hernie. Aujourd'hui l'opinion des chirurgiens s'est complètement transformée; la cure radicale des hernies ne saurait plus être considérée comme une opération grave. Aussi, s'il est impossible de dissocier la hernie et le testicule, si la pression du bandage ne peut être supportée, on renoncera à son application, laissant au dehors testicule et hernie. On a l'espoir de voir ainsi se compléter peu à peu spontanément la migration du testicule; ou, si cet espoir n'est pas réalisé, on interviendra ultérieurement par une opération qui, du même coup, procurera la cure radicale de la hernie et l'abaissement artificiel du testicule.

Fig. 133. — Bandage à pelote en forme de fourche pour maintenir la hernie dans le cas d'ectopie inguinale.

Lorsqu'au moment de la puberté, c'est-à-dire vers l'âge de douze à quinze ans, la migration spontanée du testicule ne s'est pas complétée, comme on était en droit de l'espérer, c'est alors à l'opération sanglante qu'il faut avoir recours. Bien que la généralisation de cette pratique soit de date récente, cependant les premières tentatives dans cet ordre d'idées remontent déjà à une époque assez

éloignée. D'après Kocher, l'idée de cette opération revient à Koch (de Munich), qui, dès 1820, la pratique et emploie le mot de cure radicale; plus tard, la tentative est renouvelée par Chélius (de Heidelberg); mais, dans un cas comme dans l'autre, le résultat cherché ne fut pas obtenu, et le testicule reprit sa position vicieuse. Adams, en 1831, essaya l'opération sur un enfant de onze semaines atteint d'ectopie périnéale; mais le malade fut pris d'érysipèle et succomba à la péritonite. Ce fut en réalité Max Schüller (de Greifswald) qui eut le mérite de reprendre, en 1881 [1], les tentatives de Koch et de Chélius et de conduire à bien son opération. Il pose en principe la nécessité pour le chirurgien d'isoler soigneusement, et de mobiliser aussi complètement que possible, le cordon. Pour ce faire, il conseille de sectionner transversalement, non seulement la séreuse péritonéo-vaginale, mais encore l'enveloppe fibreuse commune et le crémaster; au besoin même, on en ferait la résection sur une petite étendue. Grâce à cette manière de faire, cet auteur put obtenir un résultat complet; le testicule resta fixé dans les bourses et atteignit un développement normal. Il s'agissait d'un cas d'ectopie inguinale; au cours de l'opération, le testicule remonta jusqu'au-dessus de l'orifice interne de l'anneau inguinal, et le chirurgien dut aller le chercher dans l'abdomen. On peut, il est vrai, faire observer avec MM. Monod et Terrillon, que cette mobilité extrême de la glande était, dans le cas particulier, une condition favorable au succès. En 1884, Nicoladoni [2] ne fut pas moins heureux chez un jeune homme de dix-huit ans, atteint également d'ectopie inguinale. Il trouva la glande suspendue à un cordon tordu sur lui-même et fort long qui lui permit de descendre jusqu'au fond des bourses, où on la fixa par deux points de suture au catgut. Onze mois plus tard, le malade fut revu; le testicule avait conservé sa place dans le scrotum, et avait notablement augmenté de volume. Ces faits restaient isolés, et ce fut, il faut bien le dire, la cure radicale des hernies qui appela surtout l'attention sur le mode de traitement applicable au testicule ectopié. Contrairement à l'opinion émise par Kraske, qui soutenait la nécessité de la castration en pareil cas, la plupart des chirurgiens admirent la possibilité de conserver le testicule. En France, M. Lucas-Championnière [3] communiqua, en 1887, à la Société de

1. Max Schüller, *Centralb. für Chirur.*, 1881, p. 819.
2. Nicoladoni, *Archiv. für klin. Chirur.*, 1884, t. XXXI, p. 180.
3. Lucas-Championnière, *Bull. et mém. de la Soc. de chir.*, nov. 1887.

chirurgie, une observation de mise en place d'un testicule abdominal sur un enfant de dix ans. L'année suivante, M. Tuffier[1] proposa de fixer le testicule au fond des bourses au moyen d'un point de suture traversant la tunique albuginée, et, au besoin même, le testicule; il donnait à cette opération le nom de *célorraphie*. Dans la discussion qui suivit le rapport de M. Lucas-Championnière sur cette communication, je proposai la dénomination d'*orchirraphie*; M. Pozzi donna le nom d'*orchidopexie* qui a été définitivement adopté. Depuis lors, des discussions nombreuses se sont produites sur la question, et plusieurs de nos collègues ont fait connaître les résultats avantageux obtenus par eux.

L'important, dans cette opération, c'est de libérer aussi complètement que possible le cordon de toutes les adhérences qui le maintiennent dans sa position anormale; on sectionnera donc toutes les brides fibreuses, tous les faisceaux du gubernaculum qui s'opposeraient à l'abaissement du testicule, ne respectant que le canal déférent et les vaisseaux. Le péritoine lui-même sera sectionné transversalement; après quoi, il sera isolé aussi complètement que possible des éléments du cordon et lié aussi haut qu'on le pourra du côté de l'abdomen. En un mot, on se conduira comme pour la cure radicale d'une hernie, dont l'abaissement du testicule n'est souvent que le dernier temps, étant donnée la coïncidence fréquente entre la hernie inguinale congénitale et l'ectopie testiculaire. Quand le cordon a ainsi été complètement libéré de ses connexions avec le péritoine, et qu'il a été déroulé et allongé par section des tissus fibreux et des faisceaux crémastériens, il reste à replacer le testicule dans l'intérieur du scrotum. On peut commencer d'abord par reconstituer, avec les lambeaux de péritoine entourant le testicule, une tunique vaginale. Pour cela, ces lambeaux sont rapprochés et réunis autour de la glande par une suture au catgut. Mais, alors même que le cordon a été allongé autant que possible et le testicule abaissé au maximum, il existe encore un obstacle à sa fixation dans le scrotum, qui tient aux enveloppes des bourses elles-mêmes, obstacle sur lequel notre collègue, M. Jalaguier, a eu le mérite d'appeler l'attention dans ses communications à la Société de chirurgie. Le testicule, en effet, n'ayant jamais occupé le scrotum, la loge destinée à le recevoir

1. Tuffier, *Ectopie testiculaire simple ou compliquée de hernie congénitale; son traitement par la célorrhaphie*, rapport par Lucas-Championnière, Soc. de chir., 10 avril 1889.

n'y est pas creusée; l'entrée du scrotum est au contraire fermée par une membrane fibreuse transversale que le chirurgien doit défoncer avec le doigt pour permettre au testicule d'y pénétrer. Quand on est parvenu à replacer ainsi le testicule dans le scrotum, est-il nécessaire de l'y fixer par un point de suture? Il est bien évident que le scrotum est beaucoup trop mobile pour pouvoir jamais servir de point d'appui solide au testicule; la chose principale, c'est l'abaissement aussi complet que possible de la glande; puis, la suture exacte de tous les plans qui entourent le cordon, de façon à constituer, entre l'orifice externe du canal inguinal et le testicule, une bande de tissu cicatriciel de hauteur suffisante qui s'oppose à la réascension de la glande. Pour donner même plus de solidité à la cicatrice, et exercer sur le cordon une pression suffisante pour empêcher le testicule de remonter, j'ai, dans un cas, excisé une bandelette de peau et obtenu de la sorte une cicatrice beaucoup plus tendue.

J'ai dit que l'orchidopexie, dans ses temps essentiels, n'était autre chose qu'une cure radicale de hernie; aussi trouvons-nous là la même divergence que nous devrons signaler plus tard entre les chirurgiens, à propos de cette dernière opération. Dans le manuel opératoire que je viens d'indiquer, j'ai supposé que le chirurgien pratiquait seulement la dissection et l'isolement des éléments du cordon jusqu'au niveau de l'orifice externe du canal inguinal; c'est là en effet la conduite que j'ai l'habitude de tenir en pareil cas. Mais M. Berger a conseillé au contraire de fendre entièrement la paroi antérieure du canal inguinal, comme dans la cure radicale des hernies par le procédé de Bassini. C'est là, du reste, une discussion sur laquelle nous devrons revenir à propos de cette dernière opération.

Nous avons supposé jusqu'ici qu'il s'agissait d'une ectopie inguinale; il est bien évident que l'opération est applicable aux autres formes d'ectopie testiculaire, cruro-scrotale et périnéale, par exemple; et cela d'autant mieux que le testicule, plus éloigné de sa place normale, possède un cordon plus long et qui rendra sa mobilisation plus facile. M. E. Martin [1] a publié un exemple d'intervention heureuse dans un cas d'ectopie périnéale. Un garçon de neuf ans présentait à côté de l'anus, couchée sur le périnée, une tumeur qui ne pouvait être que le testicule droit ectopié. Malgré

1. E. Martin, Testicule en ectopie périnéale; son replacement dans les bourses grâce à une intervention sanglante, *Annals of Surgery*, 1894, t. II, p. 94.

une orchite aiguë antérieure, la glande était mobile et de volume normal. Une incision fut faite au devant d'elle, le cordon fut disséqué, puis on ouvrit le scrotum et l'on y introduisit le testicule. Celui-ci fut fixé au fond des bourses par deux points de suture traversant la tunique vaginale. L'auteur termine son observation en disant que son opéré peut faire maintenant de la bicyclette sans inconvénient. M. Jalaguier a pu de même remettre en place un testicule en ectopie périnéale, en sectionnant un faisceau du gubernaculum inséré en dedans de la tubérosité de l'ischion. M. Berger est intervenu heureusement contre une ectopie cruro-scrotale. Mais il s'en faut que l'opération soit toujours aussi simple que nous l'avons supposé, et puisse, dans tous les cas, être menée à bien. Il peut se faire que le cordon soit tellement court que l'abaissement du testicule reste absolument impossible; si, d'autre part, la glande est complètement atrophiée, le seul parti à prendre, c'est la castration. Nous nous sommes comporté ainsi chez un jeune homme de dix-huit ans, atteint d'ectopie inguinale du côté gauche. Chez lui, il existait dans l'aine une tumeur arrondie, manifestement fluctuante; le sac étant ouvert, nous y trouvâmes, outre du liquide, de l'épiploon adhérent. Celui-ci fut lié, puis réséqué; le testicule, appliqué sur la paroi postérieure, avait le volume d'un gros pois, le cordon très court ne permettait pas d'abaisser l'organe. Dans ces conditions, je pratiquai la castration, puis la cure radicale de la hernie. J'ai revu ce garçon trois ans après; il reste complètement guéri.

L'opération peut être considérée comme bénigne; nous devons cependant signaler certains accidents qui ont été observés. Dans un cas, la fixation du testicule au scrotum pratiquée par M. Tuffier, fut suivie d'abcès du testicule; le malade étant en même temps pris d'une grippe fébrile, il y eut sphacèle et élimination de la glande [1]. Dans un autre cas, M. Tuffier ayant fixé le testicule au scrotum à l'aide d'un fil de caoutchouc, qui lui-même exerçait sur l'organe une traction élastique, il y eut un fongus bénin partiel du testicule [2].

M. Lucas-Championnière [3] a observé aussi un cas de fongus total qui commença vingt-cinq jours après l'opération, quand la

1. Duchesne, *Traitement chirurgical de l'ectopie testiculaire*, thèse de doct., Paris, 1890, p. 89.
2. Le Joly-Senoville, *Traitement chirurgical de l'ectopie testiculaire, ses résultats, ses perfectionnements*, thèse de doct., Paris, 1891, p. 72.
3. Lucas-Championnière, *Cure radicale des hernies*, p. 421.

plaie était presque entièrement fermée et que déjà le malade se levait; au bout de dix jours, la glande avait entièrement disparu.

Un autre accident observé à la suite de l'orchidopexie, c'est l'atrophie du testicule. Kocher dit que, sur deux adultes dont le testicule était déjà atrophié avant l'opération et qui furent revus après, la glande fut trouvée plus atrophiée encore. John Wood a observé également un cas d'atrophie sur un enfant très jeune. Dans un cas de M. Routier, rapporté dans la thèse de Duchesne, une fistule persistante s'établit par l'orifice de fixation du testicule au scrotum, et il en résulta une atrophie de la glande. M. Bezançon, dans sa thèse, cite en outre trois cas d'atrophie tirés de la pratique de MM. A. Broca, Lucas-Championnière et Jalaguier.

Ces accidents mis de côté, il reste à se demander quels sont les résultats définitifs fournis par l'opération, au double point de vue de la situation occupée par le testicule et du volume de l'organe. Ces résultats sont étudiés dans les thèses de MM. Bezançon [1] et Bernis [2] : « Nous trouvons, dit M. Bezançon, dans plusieurs cas anciens, que les testicules sont et restent au fond du scrotum. Cet heureux résultat, disons-le, n'est pas la règle; souvent la glande reste à mi-hauteur; parfois même elle remonte contre l'anneau. Dans les opérations bilatérales, il est rare que les deux résultats soient également heureux au point de vue de la situation (et souvent du volume en même temps); l'un des deux testicules remonte souvent un peu plus. »

Au point de vue du volume de la glande, M. Bezançon donne les résultats suivants :

10 fois le testicule est trouvé égal à l'autre, ou normal.

11 fois, il est trouvé un peu moins gros.

1 fois, notablement plus petit (un tiers).

2 fois et peut-être 3, atrophié.

M. Bernis se fonde, pour l'étude des résultats définitifs, sur 23 observations. Sur ce nombre, on trouve le testicule :

Dans le scrotum	10 fois.
Remonté	13 —

Souvent, dit l'auteur, les observations manquent de détails, « mais on peut considérer comme autant d'insuccès les expres-

1. Paul Bezançon, *Étude sur l'ectopie testiculaire du jeune âge et de son traitement*; th. de doct., Paris, 1892.
2. Bernis, *Traitement de l'ectopie testiculaire*, 1895, n° 164.

sions : à l'entrée du scrotum, partie supérieure du scrotum ». Nous ne saurions partager à cet égard l'avis de l'auteur. Lorsqu'un testicule douloureux, rendant impossible la pression du bandage, a pu être amené de la région inguinale à la partie supérieure du scrotum, c'est là un résultat, incomplet sans doute, mais très appréciable pour le malade délivré d'une pénible infirmité.

Pour ce qui est du volume de la glande, 22 observations où cette particularité est notée, ont fourni à M. Bernis les résultats suivants :

Volume normal	11 fois	14 fois.
Presque normal	3 —	
Diminué	8 —	

Ainsi donc, à ce point de vue encore, les résultats fournis par l'orchidopexie peuvent être considérés comme satisfaisants. Pour notre part, nous la regardons comme une bonne opération, pourvu qu'elle soit exécutée d'après des indications bien établies. Cinq fois nous y avons eu recours. Notre première opération, faite à l'Hôtel-Dieu, en 1889, quand nous remplacions le professeur Richet, n'a pas donné de résultat; il s'agissait d'une ectopie inguinale droite, avec hydrocèle concomitante, chez un jeune homme de seize ans; nous pratiquâmes le capitonnage de la tunique vaginale, puis la fixation du testicule au scrotum au moyen d'un point de suture à la soie. Il y eut reproduction de l'hydrocèle et réascension du testicule; celui-ci devint tellement douloureux qu'ultérieurement notre collègue, M. Gérard Marchant, dut recourir à la castration. C'est ce même malade dont MM. Gérard Marchant et Richelot ont entretenu la Société de chirurgie et qui est cité dans les thèses de Bezançon et de Bernis.

Quatre fois depuis lors, nous avons eu recours à l'orchidopexie, sur des malades dont deux étaient atteints d'ectopie inguinale simple, et deux d'ectopie avec hernie inguinale concomitante. Dernièrement, nous nous sommes informé de l'état de ces malades, qui étaient âgés de treize, quinze, seize et dix-huit ans, au moment où nous les avons opérés. Chez tous les quatre, le testicule était resté en bonne position, et les malades se déclaraient très satisfaits du résultat obtenu.

VII. — HERNIES INGUINALES CONGÉNITALES

Le testicule primitivement situé dans l'abdomen traverse la paroi abdominale antérieure pour venir se placer dans les bourses; il suit un canal tapissé par un prolongement du péritoine, de sorte qu'on peut dire qu'à un moment donné, il existe un sac préformé tout disposé à recevoir l'intestin. On comprend donc aisément, grâce à cette disposition anatomique, la fréquence des hernies inguinales congénitales. Mais ici, il faut bien le remarquer, le mot congénital s'applique à la pathogénie de ces hernies, se produisant en vertu des circonstances que nous venons de rappeler, et non pas à l'époque de leur apparition; car, rien n'est plus rare que de constater la présence de ces hernies au moment même de la naissance. Wrisberg en cite deux cas, Chaussier un, et Malgaigne n'en connaissait point d'autre exemple. C'est donc, dans l'immense majorité des cas, dans les jours ou dans les premiers mois qui suivent la naissance, que la hernie fait son apparition; quelquefois même elle ne se produit que beaucoup plus tard, par exemple chez des jeunes gens. On la dit alors congénitale, uniquement à cause de son rapport intime avec le testicule, qui démontre que la hernie s'est faite dans le canal vagino-péritonéal, resté en libre communication avec l'intérieur de l'abdomen.

La non-oblitération du canal vagino-péritonéal étant la grande cause des hernies inguinales congénitales, on s'est demandé dans quelle proportion cette disposition anatomique existait. Sur 70 nouveau-nés ou fœtus examinés par Camper, 34 avaient le canal vagino-péritonéal ouvert des deux côtés, 14 seulement du côté droit, 8 seulement du côté gauche; il n'en restait que 7 sur lesquels il fût fermé des deux côtés. Sur 100 enfants, Zuckerkandl [1] a trouvé, dans les trois premiers mois, le canal péritonéo-vaginal ouvert 37 fois; sur ce nombre, 20 fois l'oblitération manquait des deux côtés, 12 fois à droite, et 5 fois à gauche. Féré [2] a examiné à ce point de vue 62 enfants âgés de moins d'un mois, et il a trouvé 34 fois seulement le canal vaginal oblitéré. H. Sachs [3] a rencontré l'oblitération normale seulement 41 fois pour 100 dans les quatre

1. Zuckerkandl, *Langenbeck's Archiv*, t. XX.
2. Féré, Étude sur les orifices herniaires, etc., *Revue mensuelle de méd. et de chirur.*, juin, juillet, août 1879, p. 29.
3. H. Sachs, *Langenbeck's Archiv*, t. XXXV.

premiers mois; plus tard, du cinquième au douzième mois, l'oblitération se montrait 66 fois pour 100.

La persistance du canal vagino-péritonéal se voit plus souvent à droite qu'à gauche, ce qui est en rapport avec la fréquence plus grande des hernies inguinales congénitales du côté droit. Ainsi, sur un total de 424 hernies inguinales congénitales, M. Berger [1] en compte 253 à droite, 119 à gauche, et 52 seulement doubles. Notre statistique personnelle est exactement superposable à celle de l'auteur précédent, puisque, sur un total de 120 hernies inguinales congénitales, il y en a 60 à droite, 45 à gauche, et 12 seulement des deux côtés.

La fréquence de la hernie inguinale congénitale est beaucoup plus grande dans le sexe masculin que dans le sexe féminin. Il semblerait même au premier abord que, si les phénomènes qui accompagnent la migration du testicule jouent le rôle de cause prédominante, la hernie inguinale congénitale dût se rencontrer exclusivement chez l'homme. Mais il ne faut pas oublier que, chez la femme, il existe une disposition semblable; chez elle en effet le ligament rond est entouré, dans son passage à travers l'anneau inguinal, par un prolongement du péritoine qui forme le canal de Nück. La persistance de ce canal est beaucoup plus rare que celle du canal péritonéo-vaginal, d'où la rareté plus grande de la hernie inguinale congénitale dans le sexe féminin. On ne la rencontre que 3 fois pour 100 d'après Sachs. La statistique de Féré portant sur les enfants au-dessous d'un an donne 22 garçons et 5 filles. De notre côté, tandis que nous comptons 120 hernies inguinales chez les garçons, nous n'en avons trouvé que 12 chez des filles, dont 4 à droite, et 8 à gauche.

Variétés anatomiques de la hernie inguinale congénitale.

La production des hernies inguinales congénitales est intimement liée, nous venons de le dire, à la migration du testicule; mais celle-ci peut être normale; dans d'autres cas, elle reste incomplète; d'où la grande division des hernies congénitales en hernies inguinales simples, et hernies compliquées d'ectopie testiculaire.

1. Berger, Résultats de l'examen de 10 000 observations de hernies, Extrait du *IXe Congrès français de chir.*, 1895, p. 40.

1° Hernie vaginale complète ou testiculaire. — Cette variété de hernie est nettement caractérisée par la présence de l'intestin en contact direct avec le testicule, sans interposition d'aucun feuillet séreux. Il s'agit toujours ici d'une hernie oblique externe, c'est-à-dire traversant toute la hauteur du canal inguinal, de son orifice supérieur à l'inférieur. Il n'est pas très rare de voir le canal vagino-péritonéal présenter en divers points de sa longueur des resserrements; il en existe habituellement un au niveau de l'orifice supérieur du canal inguinal, un second au niveau de son orifice inférieur. Quelquefois aussi un rétrécissement s'observe

Fig. 134. — Hernie vaginale testiculaire.

dans l'épaisseur du scrotum; il en résulte parfois une disposition en bissac ou moniliforme; ces rétrécissements ont une très grande importance, vu les phénomènes d'étranglement auxquels ils peuvent donner lieu. La paroi du sac est très mince, transparente; ce n'est que plus tard et sous l'influence de la pression des bandages, qu'elle s'épaissit, devient fibreuse et contracte des adhérences avec les tissus voisins. Dans le trajet inguinal, les éléments du cordon sont placés au-dessous et en arrière de la hernie; dans le scrotum, ils sont en arrière et un peu en dedans, à moins toutefois qu'il n'y ait inversion du testicule, auquel cas le cordon peut se trouver en avant de la hernie. Située dans la gaine fibreuse commune, la hernie est entourée de toutes parts par les fibres du crémaster. Quant à son contenu, c'est habituellement la terminaison de l'intestin grêle, parfois le cæcum et l'appendice iléo-cæcal, quelquefois même le diverticule de Meckel. Déjà nous

avons rapporté un exemple de hernie inguinale congénitale étranglée du côté gauche, dans l'intérieur de laquelle nous avons trouvé le diverticule.

Dans ce cas particulier, l'appendice était adhérent à la face interne du sac; l'adhérence existe parfois entre l'intestin et le testicule. Ici, comme pour les hernies ombilicales congénitales, l'épiploon est trop peu développé à la naissance pour qu'on puisse le trouver faisant partie de la hernie; mais plus tard, quand l'enfant a atteint l'âge d'un an ou de quinze mois, il n'est pas rare de trouver l'épiploon à l'intérieur du sac, où parfois même il contracte des adhérences. La trompe et l'ovaire se rencontrent souvent dans les hernies des petites filles.

2° Hernie vaginale funiculaire. — Que la persistance du canal vagino-péritonéal amène les viscères en contact direct avec le testicule, c'est ce qu'il était facile de prévoir; mais y a t-il des hernies congénitales qui ne descendent pas dans le scrotum, qui, s'arrêtant au niveau du cordon, n'arrivent pas en contact avec le testicule? La question est beaucoup plus difficile à juger. Sans doute on comprend aisément la possibilité de semblables hernies, en admettant que le canal péritonéo-vaginal s'est oblitéré dans sa partie inférieure seulement, tout en persistant dans sa moitié supérieure. Mais alors les caractères de la hernie congénitale à laquelle convient le nom de hernie vaginale funiculaire, sont absolument les mêmes que ceux des hernies acquises. Il est d'ailleurs des cas où la distinction anatomique peut être faite aisément. Ce sont ceux où le sac herniaire présente, à sa partie inférieure, un diaphragme perforé, trace de la communication existant entre la vaginale et le sac; il peut se faire même que cet orifice, qui jusqu'alors était resté libre, donne tout d'un coup passage à l'intestin et produise un étranglement. Ajoutons que, dans le cas de hernie congénitale funiculaire, on retrouvera des restes du conduit péritonéo-vaginal reliant le sac à la tunique vaginale elle-même, tandis que, dans les hernies acquises, il y a indépendance absolue entre le sac et la tunique vaginale.

3° Hernie congénitale avec ectopie testiculaire. — Déjà, à propos de l'ectopie testiculaire, nous avons noté la persistance habituelle en pareil cas du conduit péritonéo-vaginal, et nous en avons déduit la fréquence des hernies inguinales concomitantes. Nous devons revenir sur cette question avec quelques détails, vu son importance clinique. Quel que soit le point occupé par le tes-

ticule en ectopie, une hernie peut se produire; on en trouve donc à la région périnéale, à la région cruro-scrotale. Mais ce sont surtout les ectopies inguinales qui s'accompagnent de hernies. Assez souvent, le testicule restant arrêté dans la région inguinale, la hernie descend jusqu'au fond des bourses; dans d'autres cas, la hernie reste au pli de l'aine, formant un bubonocèle; le testicule est en arrière d'elle et les pressions exercées sur l'intestin amènent

Fig. 135. — Hernie inguinale avec ectopie inguinale du testicule : celui-ci s'est creusé une loge derrière l'arcade crurale. Le sac herniaire s'étend en dessous jusqu'au fond des bourses. En haut se voit l'orifice de communication du sac avec le péritoine (Godard).

en même temps la réduction de la glande. Nous avons même noté que le testicule peut, en fermant l'orifice du canal inguinal, mettre obstacle à la réduction. Il est des cas dans lesquels, le testicule restant au pli de l'aine, la hernie était descendue dans le scrotum, entourée du cordon et de l'épididyme (cas de Terrillon). On a même cité des exemples dans lesquels, les deux testicules étant retenus dans l'abdomen, il existait cependant une double hernie inguinale. Ces faits sont favorables à la théorie de Bramann, d'après laquelle il y aurait indépendance entre la migration du testicule et l'existence du conduit vagino-péritonéal.

4° Hernie inguino-interstitielle. — Cette forme particulière de

hernie inguinale est dès longtemps connue, puisque, dès 1835, elle était décrite par Dance sous le nom de hernie intra-pariétale; plus tard, Goyrand (d'Aix) lui donna le nom de hernie interstitielle [1]. Mais c'est surtout M. Tillaux [2] qui a contribué à lui donner sa véritable signification et à la faire ranger dans le groupe des hernies congénitales. Les deux circonstances qui la caractérisent sont, d'une part, le siège de la hernie dans l'intérieur du canal inguinal, d'autre part, la présence du testicule dans le sac. L'orifice

Fig. 136. — Hernie inguinale congénitale avec ectopie génito-crurale du testicule. — Le testicule est descendu dans le pli génito-crural, entouré de la tunique vaginale qui communique encore avec le péritoine. — En haut, une petite anse d'intestin est étranglée dans le conduit péritonéo-vaginal (Godard).

externe du canal inguinal, que ni le testicule, ni les viscères herniés ne sont arrivés à franchir, est extrêmement étroit. Au contraire, le canal inguinal peut présenter une énorme dilatation; dans un cas de M. Tillaux, le sac remontait jusqu'à l'ombilic et renfermait 30 centimètres d'intestin. La tumeur constituée par la hernie s'étend plus ou moins haut dans la direction du pli de l'aine, jusqu'au voisinage de l'épine iliaque antérieure et supérieure; elle repose par en bas sur l'arcade de Fallope et se déve-

1. Goyrand (d'Aix), *Mém. de l'Acad. de méd.*, 1836, p. 14.
2. Tillaux, *Bull. de thérapeut.*, mars 1871, et *Anat. chirur.*, 1re édit., p. 736; voir aussi la thèse de son élève Dupuy, thèse de doct., Paris, 1877.

loppe dans l'épaisseur de la paroi abdominale antérieure, limitée en avant par l'aponévrose du grand oblique, en arrière par l'aponévrose du transverse et le fascia transversalis. Le testicule est situé, tantôt immédiatement derrière l'orifice externe du canal inguinal qu'il oblitère, tantôt à la face inférieure du sac.

5° Hernie inguino-propéritonéale. — Cette variété de hernie inguinale n'est pas sans présenter de grandes analogies avec la

Fig. 137. — Hernie inguino-propéritonéale avec ectopie inguinale du testicule. — 1, sac scrotal ouvert et vide; 2, renflement propéritonéal du sac; 3, orifice qui le fait communiquer avec la cavité abdominale; 4, testicule en ectopie; 5, cordon spermatique; 6, anneau inguinal externe (Froriep).

variété interstitielle que nous venons d'étudier. Elle en diffère toutefois par ce double caractère qu'elle peut franchir l'orifice externe du canal inguinal et pénétrer jusque dans les bourses, et qu'en arrière de son prolongement inguinal, elle en possède un second situé au devant du péritoine, entre lui et l'orifice interne du canal inguinal; d'où le nom de hernie propéritonéale qui lui est donné. Décrite d'abord par Parise [1], puis par Streubel [2], cette

1. Parise, *Mém. de la Soc. de chir.*, 1851, t. II, p. 399.
2. Streubel, *Ueber die Scheinreduktion bei Hernien*, Leipzig, 1864, p. 84.

variété de hernie inguinale est surtout bien connue depuis les recherches de Krönlein; la majorité de ces hernies (15 sur 23, d'après Krönlein)[1] sont manifestement d'origine congénitale. Le testicule se trouve dans la portion intra-pariétale du sac; mais on

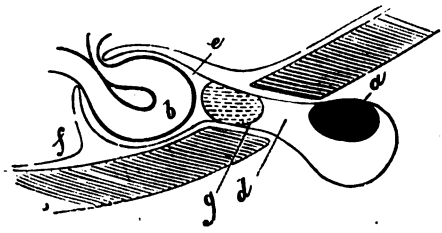

Fig. 138. — Hernie propéritonéale à sac propéritonéal superposé au sac scrotal. — *a*, testicule contenu dans le diverticule scrotal *d* du sac, et se réduisant en *g*, quand la hernie est contenue par un bandage; *b*, intestin étranglé dans le diverticule propéritonéal du sac *e*; *f*, péritoine pariétal (Krönlein).

peut rencontrer une disposition semblable dans les hernies acquises. On a incriminé comme cause initiale dans la production de ces hernies la présence de diverticules du péritoine existant à l'état

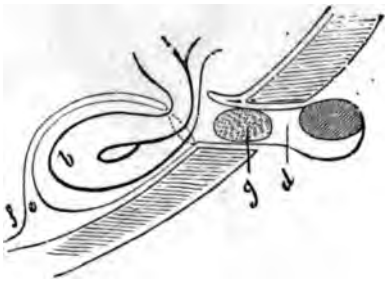

Fig. 139. — Hernie propéritonéale dans laquelle le diverticule propéritonéal du sac est situé latéralement par rapport au sac scrotal et à l'orifice herniaire commun (mêmes lettres que pour la figure précédente) (Krönlein).

normal au voisinage de l'orifice interne du canal inguinal (Krönlein, Linhart, Baer).

6° Hernie enkystée de la tunique vaginale. — La hernie enkystée de la tunique vaginale, comme la hernie propéritonéale, n'est pas nécessairement d'origine congénitale. Elle peut être acquise; mais la condition première de son développement, c'est la présence d'une certaine quantité de liquide, distendant la tunique vaginale.

1. Krönlein, *Archiv für Klin. Chirur.*, 1870, vol. XIX, p. 408, et 1880, vol. XXV, p. 54

Que l'oblitération du canal vagino-péritonéal se soit faite seu[illegible]ment au niveau de la partie supérieure du scrotum, sa moi[illegible] supérieure restant libre, on comprend que l'intestin puisse [illegible] engager, et, refoulant la mince cloison qui le sépare de la tuniq[illegible] vaginale, venir faire saillie dans cette dernière cavité. A [illegible] moment donné même, les viscères peuvent perforer la cloison [illegible] s'étrangler à travers l'orifice ainsi produit.

Souvent il existe dans l'intérieur même du sac vagino-péritoné[illegible]

Fig. 140. — Hernie enkystée de la tunique vaginale. — A, cavité vaginale ouverte; B, [illegible] herniaire faisant saillie dans cette cavité et au travers duquel se dessine l'intestin; C, cor[illegible] spermatique; D, testicule (d'après Bourguet d'Aix).

du liquide (hydrocèle herniaire); il n'est pas rare non plus de rencontrer une hydrocèle de la tunique vaginale, ou un kyste du cordon en coïncidence avec une hernie congénitale chez les jeunes enfants.

Étude clinique. — Il est souvent fort difficile de constater d'une façon certaine l'existence d'une hernie inguinale congénitale. Nous en avons tous les jours la preuve dans nos consultations, où nous voyons des femmes nous apporter leurs enfants, parce que, disent-elles, à certains moments, une tumeur se forme dans la

région inguinale. Nous avons beau examiner de toutes les manières la région des aines, souvent même l'enfant pousse des cris et fait des efforts, sans que nous puissions constater l'existence de la tumeur; nous sommes obligés en pareil cas de nous en rapporter au dire des parents. Dans d'autres cas, au contraire, la hernie sort avec la plus grande facilité, et vient former une petite tumeur dans la région inguinale. Il est rare qu'immédiatement après la naissance elle prenne un grand volume; exceptionnellement, on peut cependant voir des enfants de quelques mois dont la hernie descend jusque dans le scrotum.

Déjà nous avons dit qu'on notait fréquemment la coïncidence d'une hernie ombilicale avec une hernie inguinale; de même aussi, il n'est pas rare de voir une hydrocèle de la tunique vaginale coïncider avec une hernie inguinale chez de jeunes enfants. Il est bien difficile de dire en pareil cas s'il s'agit vraiment d'une hernie congénitale s'étant faite dans la partie supérieure du canal vagino-péritonéal, ou si c'est une hernie accidentelle. Le premier soin du chirurgien, en présence d'une hernie inguinale, chez un jeune enfant, c'est de chercher si les deux testicules occupent bien dans les bourses leur place normale. Au cas où l'on constate l'absence d'un ou des deux testicules, il faut explorer les régions qui sont habituellement le siège de l'ectopie testiculaire, la région inguinale, la partie supérieure de la cuisse, le périnée. La tumeur siège-t-elle en dehors de l'anneau inguinal externe, reposant sur l'arcade de Fallope et remontant dans la direction du pli de l'aine au voisinage de l'épine iliaque, si, du reste, le testicule est absent, on reconnaît là tous les caractères de la hernie interstitielle, et l'anatomie pathologique nous apprend qu'en pareil cas la glande testiculaire est située dans l'intérieur même du sac.

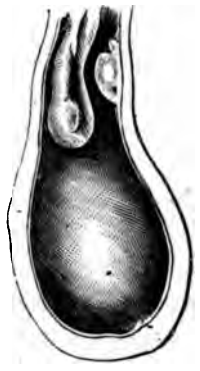

Fig. 141. — Hernie inguinale congénitale.—L'intestin descend dans la cavité péritonéo-vaginale distendue par une hydrocèle congénitale, le testicule est en ectopie (Monod et Terrillon).

Quant à la marche des hernies inguinales congénitales, l'importante statistique de M. Berger nous fournit des éléments de jugement.

M. Berger a observé 1066 hernies inguinales chez des enfants au-dessous de quinze ans.

Sur ce nombre, 456 siégeaient à droite, 192 à gauche; 312 étaient doubles.

Or, sur ces 1066 hernies, 430 ont été observées dans les premiers mois; elles deviennent rares au delà de la cinquième année. Qu'est-ce à dire, sinon que cette variété de hernies possède, bien qu'à un moindre degré que la hernie ombilicale, une tendance manifeste à la guérison spontanée. L'élasticité des anneaux fibreux à cet âge, le développement transversal du bassin, qui écarte l'un de l'autre les deux orifices externe et interne du canal inguinal, aident l'action des bandages qui, par une contention ininterrompue, favorisent l'accolement des parois du canal vagino-péritonéal et l'oblitération de sa cavité.

Diagnostic. — La première précaution à prendre quand un enfant nous est présenté pour une tumeur inguinale, c'est de rechercher si le testicule est bien descendu dans les bourses; sinon, on peut penser à une ectopie inguinale. Mais le testicule a la forme d'une petite bille qui roule sous le doigt; il ne se réduit pas comme la hernie, et, si même il remonte dans le canal inguinal, sa réduction ne s'accompagne pas de gargouillement. Il est encore une autre tumeur inguinale qui pourrait en imposer pour une hernie, c'est celle que constituent les kystes du cordon. Mais les kystes du cordon, comme le testicule en ectopie, se déplacent avec la plus grande facilité dans le sens vertical comme latéralement; ils ont une rénitence toute particulière; parfois ils se laissent assez isoler des parties voisines pour qu'on puisse constater la transparence. Le plus souvent ils sont irréductibles; et si même ils se laissent refouler dans l'intérieur du canal inguinal, on ne perçoit pas de gargouillement. Quand déjà la hernie est descendue dans le scrotum, on peut la confondre avec une hydrocèle vaginale. Ainsi que nous aurons occasion de le dire prochainement, l'hydrocèle vaginale d'origine congénitale peut, comme la hernie, présenter de la réductibilité, mais elle a comme caractère la transparence, sa consistance fluctuante, l'absence de gargouillement.

Il peut se faire, avons-nous dit, qu'un sac herniaire possède dans son intérieur du liquide. Souvent, en pareil cas, le liquide étant réduit dans la cavité abdominale, l'orifice externe du canal inguinal est rempli par une masse dure, lobulée, plus ou moins irrégulière, qui n'est autre chose que l'épiploon. C'est habituellement chez des enfants maigres, cachectiques, que se voient ces

hernies aqueuses; il faut, en pareil cas, se défier de la présence d'une péritonite tuberculeuse.

Accidents. — Le premier accident que nous devions noter, c'est la douleur, qui peut être assez forte pour s'opposer à l'application d'un bandage. C'est surtout dans les cas où la hernie s'accompagne d'ectopie testiculaire qu'on rencontre cette sensibilité particulière au niveau de la tumeur elle-même, et sous forme de douleurs névralgiques, irradiées à la partie supérieure de la cuisse et dans les bourses. Un autre accident également très fâcheux, en ce qu'il rend très difficile ou même impossible l'application du bandage, c'est l'irréductibilité de la tumeur. Elle est due le plus souvent à la présence d'adhérences entre la face interne du sac et l'épiploon, ou un viscère, tel que le cæcum et l'appendice iléo-cæcal, le diverticule de Meckel, la vessie, etc. Parfois aussi l'irréductibilité est due à la présence du testicule en ectopie jouant le rôle d'un véritable bouchon qui vient oblitérer l'orifice externe du canal inguinal. Enfin l'étranglement constitue l'accident le plus grave des hernies inguinales congénitales ; il revêt même un caractère spécial de gravité, à cause des resserrements que présente le canal vagino-péritonéal dans les divers points de son trajet. Le premier de ces resserrements siège au niveau de l'orifice interne ou profond du canal inguinal. C'est là que se produit l'étranglement dans les hernies interstitielles; dans les hernies propéritonéales, il occupe l'orifice qui établit la communication entre le sac profond, propéritonéal, et la cavité de l'abdomen. Parfois il existe, dans l'épaisseur même du scrotum, un resserrement au niveau duquel siège l'étranglement. Il arrive que les phénomènes d'étranglement se manifestent au moment même où se produit la hernie, et qu'ils revêtent immédiatement un très haut caractère de gravité, vu l'étroitesse des orifices à travers lesquels passe l'intestin. Du reste, comme correctif à cette gravité du pronostic, nous devons ajouter que, même chez les nouveau-nés et chez les très petits enfants, la kélotomie pratiquée à temps donne dans l'étranglement herniaire une proportion considérable de succès. Déjà, en 1881, Féré, dans son mémoire, pouvait réunir 56 cas de kélotomie pour hernie étranglée chez des enfants au-dessous de deux ans, avec 34 succès. En 1894, Stern [1] a publié une statistique portant sur 51 cas, qui se répartissent de la façon suivante :

1. C. Stern, Statistique et pronostic de la herniotomie pour hernie étranglée chez les jeunes enfants; *Centralblatt für Chirur.*, 1894, n° 19.

Pour la première année	34 cas.
— la seconde année	13 —
— la troisième année	3 —
— la quatrième année	1 —

Ces 51 opérations donneraient, d'après l'auteur, une mortalité de 22, 6 p. 100; il est à remarquer qu'on a compris dans ce nombre des faits qui sont antérieurs à la période antiseptique; il est donc permis d'espérer qu'à l'heure actuelle la mortalité serait encore moindre.

En ce qui me concerne, cinq fois jusqu'ici, j'ai eu affaire à des hernies étranglées chez de très jeunes enfants. Dans un cas, l'étranglement étant de date très récente, j'ai pu sans difficulté pratiquer la réduction par le taxis sous le chloroforme. Dans les autres quatre cas, j'ai dû faire la kélotomie. Un enfant de huit mois qui m'avait été présenté à la consultation des Enfants-Assistés et qui déjà était dans un état extrêmement grave, a succombé; les trois autres âgés de seize mois, deux mois et un mois, ont guéri.

Traitement. — Le traitement de la hernie inguinale congénitale par les bandages mérite toute notre attention, vu la possibilité d'obtenir la guérison par ce mode de contention bien appliqué. D'autre part, nous ne saurions y attacher trop d'importance, en raison de la gravité des accidents auxquels donne naissance cette variété de hernie.

Fig. 142. — Bandage en caoutchouc avec pelotes à insufflation, pour hernies inguinales des nouveau-nés (vu par sa face postérieure).

Dès que l'existence de la hernie est reconnue, pourvu qu'elle soit réductible, il n'y a aucune raison qui s'oppose à l'application du bandage; mais il ne faut pas se dissimuler qu'il s'agit là d'un moyen dont l'emploi chez les nouveau-nés est particulièrement délicat et nécessite des soins continuels. Le bandage auquel nous donnons la préférence à cet âge tendre, c'est le bandage en caoutchouc avec pelotes insufflées; ce bandage est double et fait le tour du corps. Il a l'inconvénient de se déplacer assez facilement; aussi doit-il être pourvu de sous-cuisses. Pour le rendre plus stable, je le fais adapter à une ceinture abdominale, en caoutchouc également, qui remonte jusqu'à l'ombilic et qui possède une pelote ombilicale,

dans les cas nombreux où une hernie ombilicale coïncide avec la hernie inguinale. Bien appliqué et maintenu constamment en place, ce bandage peut amener la guérison dans un espace de deux à trois mois; si l'enfant avançant en âge, par exemple, vers six mois, l'on constate que la hernie a encore tendance à sortir, il convient alors de remplacer le bandage en caoutchouc devenu

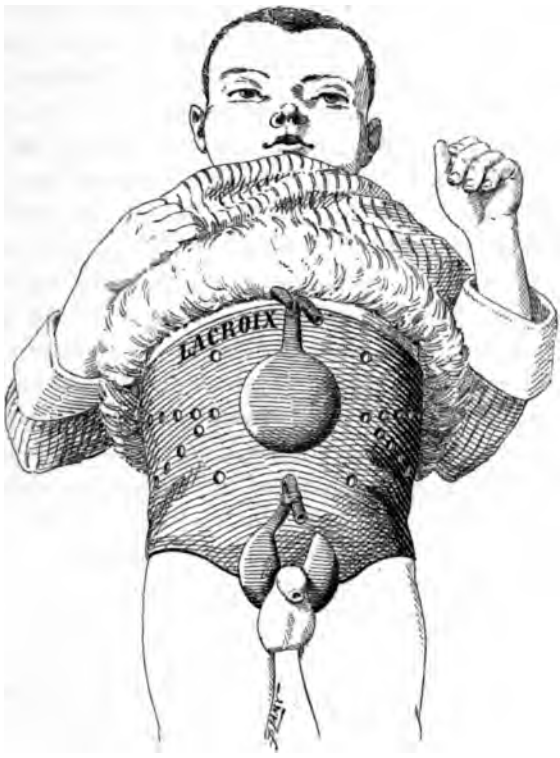

Fig. 143. — Ceinture élastique en caoutchouc avec pelote ombilicale et inguinale pour les cas où il y a coïncidence entre les deux formes de hernie (Kirmisson).

insuffisant par un bandage à pelote et à ressort, mais dont la pelote devra être recouverte d'une enveloppe imperméable pour la mettre à l'abri des souillures produites par l'urine et les matières fécales. Matin et soir, le bandage sera enlevé, la peau lavée avec une solution légèrement antiseptique, essuyée, puis saupoudrée avec une poudre astringente (oxyde de zinc). C'est avec ces précautions minutieuses qu'on pourra éviter les rougeurs et les excoriations des téguments, et faire supporter d'une manière

continue l'application du bandage, grâce auquel, comme nous l'avons dit, on peut espérer une complète guérison. C'est surtout dans le cours de la première année que cet heureux résultat peut être obtenu ; mais si la hernie sort encore de temps en temps, il ne faut pas se tenir pour battu et continuer l'emploi du bandage qui, jusque vers cinq ans, peut parfaitement encore conduire à la guérison.

Mais, en admettant que la hernie ne fasse plus jamais son apparition, à quelle époque peut-on supprimer le bandage? C'est là une question extrêmement délicate, et sur laquelle nous sommes à chaque instant consulté. Une mère de famille ne voyant plus depuis fort longtemps trace de la hernie de son enfant, vient nous demander si le bandage ne pourrait pas être supprimé. Or, il faut bien le dire, nous ne sommes pas en mesure de faire à cette question une réponse basée sur des notions scientifiques exactes. Sans doute la hernie ne se montre plus au dehors, sans doute aussi l'extrémité du doigt introduite aussi haut que possible dans le canal inguinal, démontre que ce canal est libre ; mais qui nous dit que le canal vagino-péritonéal est bien réellement effacé par accolement de ses parois? Nous n'avons aucun argument certain pour en juger; aussi voyons-nous fréquemment de jeunes enfants qui ont été considérés comme guéris et débarrassés de leurs bandages, présenter des récidives. Il est donc beaucoup plus sage, dans tous les cas de hernies inguinales congénitales, de faire porter le bandage jusqu'au moment du développement complet, c'est-à-dire jusque vers la quinzième année. De cette manière, on traverse sans accident la période des cris continuels chez les petits enfants, celle des jeux tumultueux des jeunes garçons, et l'on arrive au moment où le développement transversal du bassin tend à effacer la lumière du canal inguinal par une sorte de traction exercée suivant son axe.

Nous avons supposé que rien ne venait s'opposer à l'application du bandage. Mais dans les cas où la hernie congénitale se complique d'ectopie testiculaire, il n'en est pas toujours ainsi. Sans doute, il est des malades chez lesquels le testicule peut être abaissé suffisamment pour que la pelote du bandage ne lui fasse subir aucun froissement douloureux ; mais, dans d'autres cas, les connexions entre la hernie et la glande testiculaire sont telles que cette dernière ne peut être isolée d'une manière convenable. Elle serait exposée à des pressions, à des froissements douloureux

pour le malade, et de nature à compromettre à la longue la nutrition de l'organe. Nous avons, pour les cas de cette nature, dans le bandage en fourche, un auxiliaire précieux; grâce à l'échancrure que porte la pelote de ce bandage, le testicule peut échapper à la compression. Dans d'autres cas, il est absolument impossible d'isoler le testicule de la hernie; on peut bien, par des pressions convenables, arriver à réduire l'intestin, mais on réduit du même coup le testicule. Quel parti convient-il alors d'adopter? Devons-nous, laissant de côté tout espoir de guérison de l'ectopie testiculaire, songer avant tout à la contention de la hernie, et conseiller, même dans ces cas, l'application d'un bandage? Avant l'ère antiseptique, c'était là la conduite adoptée par la plupart des chirurgiens, et, il faut bien le dire, elle était la plus sage. Les inconvénients de l'ectopie testiculaire ne pouvaient contre-balancer les inconvénients et les dangers d'une hernie non contenue. Aujourd'hui la question nous paraît devoir être jugée d'une façon diamétralement opposée; mieux vaut laisser au dehors testicule et hernie, puisqu'au prix d'une opération sans gravité, nous pourrons, le moment venu, assurer du même coup la descente du testicule et la guérison de la hernie.

Restent les cas dans lesquels la pression du bandage est rendue insupportable par une de ces névralgies testiculaires dont nous avons parlé précédemment, et dont les circonstances anatomiques ne nous rendent pas toujours un compte suffisant; restent encore les hernies irréductibles, ou partiellement irréductibles. Dans toutes ces circonstances diverses, que le bandage n'ait pu être supporté, que son application paraisse intempestive, comme dans les cas d'ectopie testiculaire non isolable du sac, ou enfin que, malgré l'application régulière et continue du bandage, on n'ait pu arriver à la guérison, la cure radicale est indiquée.

Mais à quel âge convient-il d'intervenir? C'est là la première question à résoudre. M. Lucas-Championnière ne croit pas l'opération applicable, d'une manière générale, chez les très jeunes enfants [1]. M. Berger [2] pense que l'opération ne devra guère être entreprise avant l'âge de cinq ans. Contrairement aux auteurs précédents, M. Félizet [3] ne craint pas d'abaisser jusqu'à quelques mois l'âge de l'opération. A l'appui de son opinion, il relate une

1. Lucas-Championnière, *Cure radicale des hernies*, 2e édition, p. 43.
2. Berger, Traitement des hernies inguinales, in *Traité de chirurgie*, t. VI, p. 729.
3. Félizet, *Les hernies inguinales de l'enfance; l'âge des opérés*, p. 219 et suivantes.

statistique de 51 opérations pratiquées par lui chez des enfants de six ans et demi et au-dessous; sur ce nombre il y avait douze enfants au-dessous de deux ans. Ces 51 opérations n'ont donné qu'une mort sur un enfant de douze mois; et encore la mort, dans ce cas particulier, a-t-elle été causée par un accident opératoire. Sans doute l'opération de la cure radicale chez les enfants est une opération sans gravité. On peut en juger par la statistique dressée par Coley [1] et portant sur 134 opérations, avec une mortalité de 6 p. 100. Mais, il faut bien le dire, les opérations chez les très jeunes enfants sont fort délicates, à cause de la ténuité des parties qu'il s'agit de reconnaître, d'isoler et de ménager; d'autre part, les accidents d'étranglement sont fort rares chez les jeunes enfants. Il n'y a donc rien qui presse; aussi y aurait-il, suivant nous, quelque exagération, à fixer à une époque trop rapprochée de la naissance, le moment de l'intervention. A moins d'indications spéciales, je suis d'avis de ne pas intervenir avant l'âge de quatre à cinq ans.

Procédé opératoire. — L'opération de la cure radicale comprend deux temps successifs : 1° la suppression de la hernie; 2° les précautions prises contre la reproduction éventuelle de la difformité.

Les viscères étant réduits, le sac isolé complètement des parties voisines et lié à sa base, on peut dire que, pour le moment, la hernie est guérie; mais l'anneau inguinal reste largement ouvert, et il est bien à craindre que la hernie ne se reproduise tôt ou tard. C'est pour s'opposer autant que possible à cette éventualité qu'on a pris un certain nombre de précautions spéciales, d'où sont nés les différents procédés opératoires que nous allons rapidement énumérer. Tout d'abord, on ne s'est pas contenté de lier le collet du sac au niveau du point où il émerge du canal inguinal; mais, exerçant une traction soutenue sur le sac complètement isolé des parties environnantes, on l'a abaissé, de façon à faire porter la ligature sur un point aussi élevé que possible. De cette façon, on supprime toute espèce d'infundibulum du côté du péritoine, qui est comme une amorce pour la production d'une hernie nouvelle, et l'on obtient, du côté de la séreuse abdominale, une surface absolument plane. Mais on ne s'est pas contenté de cette précaution; on a cherché en outre à obtenir une occlusion aussi complète que possible du canal inguinal et de son orifice externe. Pour arriver

1. Coley, *American Journal of the med. Sciences*, mai 1895, p. 488.

à ce but, un certain nombre de chirurgiens, au lieu de supprimer le sac, le conservent, et s'en servent comme d'un bouchon pour oblitérer le canal inguinal. Ainsi Mac Ewen pelotonne le sac lui-même, le traverse de bas en haut, du fond vers son collet, à l'aide d'un fil qui, lui-même, traverse d'arrière en avant l'aponévrose du grand oblique, au niveau de laquelle on le fixe par un nœud. Après quoi, il s'efforce de rétablir le canal inguinal avec sa

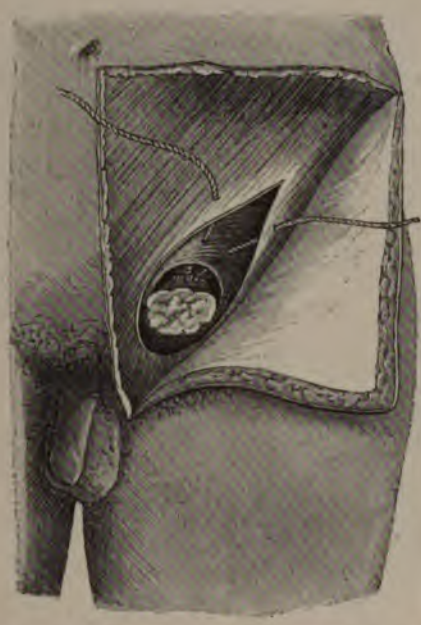

Fig. 144. — Procédé de Barker. — Le moignon du sac est étreint par une ligature dont les deux chefs traversent les plans profonds et superficiels des parois interne et externe du trajet inguinal, au-dessus de l'anneau inguinal profond.

direction oblique ; pour cela, il traverse l'aponévrose du transverse, en dedans de l'anneau inguinal interne, à l'aide d'un fil dont l'anse répond au tissu cellulaire sous-péritonéal, et dont les deux extrémités sont attirées dans le trajet inguinal lui-même au-devant du cordon. Ces deux fils traversent d'arrière en avant l'aponévrose du grand oblique, un peu au-dessus de son insertion sur l'arcade de Fallope, et sont fixés en ce point par un nœud qui les unit.

Pour reconstituer le canal inguinal, Bassini est allé beaucoup plus loin encore. Il a fendu complètement l'aponévrose du grand oblique dans toute la hauteur du canal inguinal; puis, faisant sou-

lever et écarter le cordon, après ligature et résection du sac, il a abaissé l'aponévrose du transverse et est venu la fixer par la suture à la face profonde de l'arcade de Fallope, reconstituant ainsi la paroi postérieure du canal inguinal. Après quoi, le cordon étant remis en place, on ferme également par la suture de l'aponévrose du grand oblique, la paroi antérieure du canal. En somme

Fig. 145. — Procédé de Mac Ewen. — Pelotonnement du sac par un fil qui traverse ses parois alternativement de droite à gauche, et de gauche à droite.

Fig. 146. — Procédé de Mac Ewen. — Suture du trajet; une anse de fil est passée au dedans de l'anneau inguinal interne, au travers du tendon conjoint. Les chefs ressortent dans le trajet inguinal et viennent traverser l'aponévrose du grand oblique près de l'arcade de Fallope.

comme j'ai coutume de le dire familièrement dans mes leçons, le procédé de Bassini est analogue à celui d'un propriétaire qui, pour réparer sa maison, commence par la mettre en bas. Est-il nécessaire chez les enfants d'avoir recours à des manœuvres si complexes? Pour ma part, d'accord en cela avec Karewski et avec mon collègue M. Félizet, je ne le pense pas. Chez les jeunes enfants, l'obliquité du canal inguinal existe; c'est surtout son orifice externe qui pré-

sente une largeur anormale; d'autre part, le collet du sac est souple et mince; il se laisse attirer en bas avec la plus grande facilité, de sorte qu'on peut, sans fendre la paroi antérieure du canal inguinal dans toute sa hauteur, jeter un fil sur un point

Fig. 147. — Procédé de Bassini. — Suture de la paroi profonde du trajet inguinal (arcade de Fallope et tendon conjoint). Le cordon spermatique est soulevé par un crochet.

très élevé du péritoine. Il me semble donc suffisant de pratiquer cette ligature dans un point aussi élevé que possible; puis, d'assurer par une bonne suture des piliers, le rétrécissement de l'orifice externe du canal inguinal. Les résultats qui m'ont été fournis par cette pratique chez les enfants ne me semblent

pas inférieurs à ceux que donne l'emploi de méthodes plus compliquées.

Description de l'opération. — Le point répondant à l'orifice externe du canal inguinal étant au préalable déterminé, et la

Fig. 148. — Procédé de Bassini. — Suture de la paroi superficielle du trajet (aponévrose du grand oblique) en avant du cordon, qui a été remis en place.

hernie étant réduite, on fait, dans la direction du canal inguinal, c'est-à-dire obliquement en bas et en dedans, une incision de 5 à 6 centimètres qui remonte au-dessus de l'orifice externe du canal inguinal, et se termine au niveau de la naissance du scrotum. L'incision comprend le tissu cellulo-graisseux sous-cutané dans toute son épaisseur et met à nu l'aponévrose du grand oblique. Les vaisseaux honteux externes qui rampent dans le tissu cellulaire

s'aperçoivent par transparence; ils sont saisis et sectionnés entre deux pinces qui servent d'écarteurs; la gaine fibreuse, au milieu de laquelle se trouve le sac herniaire, est alors fendue longitudinalement; les divers éléments du cordon qui peuvent se présenter sont écartés avec douceur, et le sac est mis à nu dans une petite partie de son étendue. Dès que l'isolement du sac le permet, on le saisit avec une pince et on l'attire en avant. A partir de ce moment, le bistouri est complètement mis de côté; tantôt à l'aide des doigts, tantôt avec des pinces à mors fins ou avec l'extrémité d'une petite sonde cannelée, on complète lentement et avec précaution l'isolement du sac, de façon à ce que le doigt recourbé en crochet puisse en faire entièrement le tour. Alors, de deux choses l'une : ou il s'agit d'une hernie funiculaire dont la tunique vaginale peut être isolée, ou bien l'on a affaire à une hernie testiculaire. Dans ce dernier cas, il est nécessaire de sectionner transversalement le sac, un peu au-dessus du testicule; la partie inférieure servira à reconstituer la tunique vaginale que l'on pourra fermer par quelques points de suture au catgut fin; la portion supérieure sera pédiculisée et saisie transversalement avec une pince, puis décollée aussi haut que possible, pour constituer le collet ou pédicule sur lequel on jettera la ligature destinée à fermer la cavité péritonéale. Du reste, que la hernie soit funiculaire ou testiculaire, jamais on ne pratiquera la ligature du collet avant d'avoir fait au sac une incision permettant de constater qu'il est absolument vide, et ne renferme aucun viscère qui puisse être compris dans la ligature. S'il en était ainsi, il faudrait au préalable détacher les adhérences, et, dans le cas, par exemple, où l'on trouverait dans l'intérieur du sac de l'épiploon, on en pratiquerait la ligature en un ou plusieurs faisceaux, suivant le volume de la masse herniée, puis on en ferait l'excision.

A l'aide de la pince qui a été transversalement placée sur le collet du sac soigneusement isolé, on exerce une traction douce et progressive sur ce collet, de façon à l'abaisser et à pouvoir placer la ligature sur un point aussi élevé que possible. Cette ligature est faite à l'aide d'un fil de catgut fort et résistant; le sac étant mince et souple chez les enfants, il m'a toujours paru suffisant d'appliquer une ligature qui embrasse son collet en totalité. Mais beaucoup de chirurgiens ont l'habitude de faire la ligature en deux faisceaux avec un double fil qui traverse le collet à sa partie moyenne, et à l'aide duquel on applique une ligature en chaîne.

Mon collègue, M. Félizet[1], emploie la ligature dite « du meunier », qui consiste à traverser le collet du sac avec le fil, puis à faire un premier nœud; ensuite, l'anse du fil embrasse la portion restante du collet et est liée du côté opposé. Ce procédé de ligature fort ingénieux me paraît recommandable dans les cas où les conditions anatomiques feraient craindre qu'une ligature unique ne vienne à glisser.

La ligature étant solidement placée, les deux extrémités du fil de catgut sont coupées ras, la pince qui serrait transversalement le collet du sac est enlevée, et l'on voit immédiatement celui-ci remonter, disparaissant derrière l'orifice externe du canal inguinal. Reste alors à pratiquer la suture des piliers. Dans les premiers temps de notre pratique, nous avons fait cette suture au catgut; mais bientôt il nous a paru que la rapidité de la résorption nuisait à la solidité du résultat et favorisait la production d'une récidive. Aussi avons-nous remplacé le catgut par la soie phéniquée bouillie. Malgré les précautions prises pour avoir un fil aussi aseptique que possible, de temps en temps nous avons observé le même inconvénient signalé par plusieurs de nos collègues, à savoir l'élimination d'un fil entretenant pendant longtemps l'existence d'un trajet fistuleux.

M. Félizet recommande, pour la suture des piliers, l'usage de fils métalliques extrêmement fins. Après avoir employé les fils d'or, il essaie, vu leur prix inférieur, les fils de platine; déjà Mitchell Banks s'était servi de fils d'argent. Ce qui importe avant tout, suivant nous, c'est l'asepsie absolue, bien plutôt que la matière employée. Quoi qu'il en soit, M. Félizet a eu l'occasion de constater l'excellence du résultat obtenu par une suture bien faite des piliers.

Il s'agit d'un enfant mort de consomption deux ans après une opération radicale, pratiquée pour une grosse hernie à anneau énorme. Une rougeole grave, compliquée de coqueluche, avait atteint l'enfant huit mois après son opération. Une hernie considérable s'était formée, sous l'influence des efforts de toux et de l'épuisement, dans l'aine du côté opposé à l'opération. « La pièce, disséquée par un anatomiste très habile, M. Morestin, prosecteur de la Faculté, montre que les défenses du côté opéré n'ont pas molli. Les rubans fibreux de l'aponévrose du grand oblique sont solidement accolés, et, à la place de la grande baie fibreuse dont nous avions rapproché les bords par des sutures métalliques, on

1. Félizet, *loco citato*, p. 268.

ne voit plus qu'un pertuis suffisant pour le passage des éléments du cordon. Le péritoine est parfaitement indépendant et ne présente plus trace de dépression infundibulaire [1]. »

Quand nous parlons de suture des piliers, il faut, du reste, bien s'entendre sur la signification de ce mot. Il est évident que nous ne comptons pas sur la coalescence des éléments fibreux qui entrent dans la constitution des piliers eux-mêmes, ces tissus ayant peu de tendance à l'accolement et à la cicatrisation. Mais nous embrassons dans l'anse de fil, avec les piliers eux-mêmes, tout le tissu cellulaire qui a été fourni par la dissection du collet du sac et par son isolement d'avec les parties voisines. Grâce à cette précaution, on possède des éléments qui sont aptes à se fusionner et à fournir une cicatrice solide, capable de reconstituer dans des conditions normales l'orifice externe du canal inguinal. Voici dès lors comment il convient de procéder : A l'aide d'un fil dont les deux extrémités sont pourvues d'une aiguille, on traverse successivement, de dedans en dehors, chacun des deux piliers de l'anneau inguinal, en y comprenant, comme nous venons de le dire, tous les tissus qui résultent de la dissection du sac; le fil passe au devant du cordon qu'il importe de ménager et de laisser à l'abri de toute compression. Généralement deux ou trois points de suture sont suffisants pour restituer à l'orifice externe du canal inguinal sa configuration normale, sans compromettre par une compression intempestive la vitalité du cordon. A moins que la dissection n'ait été particulièrement difficile, et qu'il y ait eu des tissus lacérés, nous ne pratiquons pas de drainage; les artères honteuses qui ont été saisies avec des pinces au début de l'opération, sont oblitérées par la torsion; jamais nous n'avons eu besoin d'en pratiquer la ligature. L'opération est terminée par la suture de la peau au crin de Florence; la plaie est recouverte d'un pansement à la gaze iodoformée, lui-même enveloppé par une couche de gutta-percha laminée, pour le mettre à l'abri des souillures produites par l'urine et les matières fécales. Le pansement est l'un des temps les plus importants de l'opération; il est en effet d'une application difficile. Pour y réussir, il convient d'envelopper toute la partie inférieure de l'abdomen et la partie supérieure des cuisses, à l'aide d'un pansement qui forme un double spica des aines, et qui possède un pertuis pour le passage de la verge.

1. Félizet, *loco citato*, p. 235.

Nous avons l'habitude, même dans les cas où la guérison survient en quelques jours par première intention, sans trace de suppuration, de soumettre nos petits malades à un repos prolongé. Les enfants en effet supportent admirablement le séjour au lit; d'ailleurs leur temps n'est pas précieux comme celui des adultes, et, grâce au repos prolongé, nous espérons permettre à la cicatrice d'acquérir une solidité suffisante, à l'abri de toutes les pressions qu'elle supporte pendant la marche et la station debout. C'est donc seulement au bout d'un mois que nous permettons à nos petits opérés de se lever. Nous ne leur faisons pas porter de bandage.

Nous avons supposé jusqu'ici qu'il s'agissait d'une hernie inguinale pure et simple; mais nous savons combien il est fréquent de la voir se compliquer d'ectopie testiculaire. La conduite en pareil cas est toute tracée d'avance; elle se résume en les deux propositions suivantes : d'abord faire, comme à l'ordinaire, la cure radicale de la hernie; puis, s'efforcer d'obtenir l'abaissement du testicule. C'est seulement dans les cas où cet abaissement est impossible, que l'on se résoudra à faire la castration. Une fois seulement, sur un malade de la ville, jeune homme de dix-huit ans, qui n'est pas compris dans la statistique que nous rapportons ci-dessous, nous avons dû en venir à la castration. Il s'agissait d'une hernie inguinale gauche, le testicule était d'ailleurs extrêmement atrophié, et le cordon beaucoup trop court pour qu'on pût songer à l'abaisser.

L'opération, faite d'après les principes que nous venons d'indiquer, nous a donné des résultats qui nous semblent comparables à ceux de nos collègues. Nos opérations pratiquées aux Enfants-Assistés ont été au nombre de 28; nous avons à déplorer une seule mort survenue chez une petite fille de cinq ans, atteinte de hernie ombilicale; chez elle, l'opération n'avait présenté rien de particulier, et, du reste, l'autopsie nous a permis de constatér que la cicatrisation était complète, sans trace de suppuration, ni de retentissement du côté du péritoine. La mort a été due à des complications tuberculeuses du côté du poumon, et surtout à une dégénérescence profonde du foie, que rien ne nous avait permis de soupçonner. Deux autres malades ont été opérés depuis le commencement de cette année, et nous ne les ferons pas entrer en ligne de compte. Restent 25 opérés, parmi lesquels 20 ont pu être suivis; sur ce nombre, il y a eu deux récidives.

Des hernies inguinales congénitales chez la femme.
Hernies de l'ovaire.

Chez la femme, le prolongement du péritoine accompagnant dans le canal inguinal le ligament rond, forme le *canal du Nück*, Du liquide peut s'accumuler dans ce canal pour donner naissance soit à des kystes, soit, plus rarement, à des hydrocèles communiquant avec la cavité péritonéale. De même aussi, l'intestin peut s'engager dans ce conduit, de là les hernies inguinales congénitales chez la femme. Bien qu'elles soient plus rares que dans le sexe masculin, ce serait cependant une erreur de croire qu'elles sont tout à fait exceptionnelles.

Déjà, depuis longtemps, Malgaigne [1] avait établi que les hernies inguinales sont en réalité plus fréquentes chez la femme que les hernies crurales. L'importante statistique de M. Berger [2] confirme cette manière de voir, surtout en ce qui concerne les jeunes filles âgées de moins de quinze ans et dont les hernies peuvent être, à bon droit, considérées comme d'origine congénitale.

Parmi les hernies inguinales congénitales chez la femme, les plus intéressantes sont les hernies de l'ovaire, signalées en 1813 par Deneux (ovariocèle, ovarioncie).

Simples ou doubles, les hernies de l'ovaire sont fréquemment le siège de phénomènes douloureux, surtout au moment des règles. Il y a quelques années, M. Turgis [3] a communiqué à la Société de chirurgie un fait intéressant; c'est celui d'une femme atteinte de hernie de l'ovaire droit, chez laquelle la tumeur devint phlegmoneuse et dut être incisée. La plaie resta fistuleuse et, pendant dix mois, versa du sang au moment des règles.

Ce qui rapproche les hernies de l'ovaire de l'ectopie testiculaire, c'est que, dans un cas comme dans l'autre, la glande génitale ectopiée tend à présenter diverses dégénérescences néoplasiques. Pour l'ovaire, c'est surtout la dégénérescence kystique que l'on observe. Les douleurs conduiront à pratiquer la cure radicale; et, en cas de dégénérescence de la glande, le mieux sera d'en faire l'extirpation.

1. Malgaigne, De la hernie inguinale chez la femme, *Leçons cliniques sur les hernies*, Paris, 1841, p. 171.
2. Berger, Art. Hernies, *Traité de chirurgie*, t. VI, p. 740.
3. Turgis, Hernie de l'ovaire; *Bull. et Mém. de la Soc. de chir.*, 1er février 1893, p. 79.

VIII. — DES DIVERSES VARIÉTÉS D'HYDROCÈLE CONGÉNITALE

Hydrocèle par persistance du canal vagino-péritonéal. — La persistance du conduit vagino-péritonéal a pour conséquence, outre la formation des hernies inguinales congénitales, le développement de certaines variétés d'hydrocèle, caractérisées par ce fait qu'étant en communication avec la cavité abdominale, elles sont réductibles. Ces hydrocèles sont dites congénitales; mais il faut bien savoir que cette dénomination s'applique à la disposition spéciale qui rend ces hydrocèles réductibles, et non à leur époque d'apparition; car, elles peuvent se montrer longtemps après la naissance.

Les caractères sont ceux des hydrocèles en général, tension plus ou moins grande, rendant plus ou moins nette la sensation de fluctuation, et transparence. Lorsqu'à ces signes s'ajoute la réductibilité, le diagnostic ne saurait prêter à aucun doute; mais assez souvent, la réductibilité est difficile, ou même impossible à constater, soit que l'orifice de communication avec la cavité péritonéale soit extrêmement petit, ou bien, comme J. Cloquet en a signalé des exemples, que le testicule forme soupape et vienne s'opposer au passage du liquide. En pareil cas, les renseignements fournis par les parents peuvent avoir une haute importance. Il arrive en effet que ceux-ci constatent des différences considérables de volume de la tumeur, suivant les différents moments de la journée. Le matin, au lever, l'hydrocèle a presque complètement disparu; le soir, elle offre une tension marquée. C'est là la preuve qu'il existe une communication avec la cavité abdominale permettant la réduction pendant le repos de la nuit, dans le décubitus dorsal.

La pathogénie est le point le plus controversé de la question. Les uns ont placé dans la tunique vaginale elle-même l'origine du liquide, les autres le font venir de la cavité péritonéale. Cette dernière opinion a été défendue notamment par le professeur Verneuil [1], et par M. Faure [2]. Pour notre part, il nous semble qu'on aurait tort d'adopter d'une manière exclusive l'une ou l'autre de ces deux opinions. Qu'elle soit complètement isolée de l'abdomen, ou qu'elle

1. Verneuil, Hydrocèle congénitale, *Gaz. des Hôpitaux*, 1886, p. 926.
2. J.-L. Faure, De l'hydrocèle congénitale, *Gaz. des Hôpitaux*, 1889, n° 93, p. 845.

reste en communication avec lui par l'intermédiaire du conduit vagino-péritonéal, on comprend, en effet, que la tunique vaginale puisse être le siège d'une irritation, aboutissant à la sécrétion de liquide. Chez les enfants dont la santé générale ne laisse rien à désirer, on ne voit pas pourquoi l'on n'aurait pas recours à cette interprétation. Mais, inversement, on voit se produire rapidement, chez des enfants amaigris, dont la santé générale est mauvaise, des épanchements abondants dans la tunique vaginale. Quand un examen attentif démontre que ces épanchements sont en communication avec la cavité abdominale, il faut alors se défier de l'existence d'une péritonite tuberculeuse, que la palpation soigneuse de l'abdomen permettra parfois de reconnaître. C'est ce qui existait chez un jeune garçon de sept ans, qui nous fut présenté à notre consultation des Enfants-Assistés. Il portait une hydrocèle du côté gauche, en communication avec la cavité abdominale, comme le démontrait la réductibilité, hydrocèle assez volumineuse et survenue rapidement. La mauvaise apparence de ce garçon, son amaigrissement joint à un certain empâtement de l'abdomen, me firent diagnostiquer chez lui une péritonite tuberculeuse. En effet, nous avons appris de notre ancien élève, le Dr Nollet, qui nous avait adressé ce malade, que l'enfant était mort de méningite tuberculeuse.

On a cherché, par la statistique, à se rendre compte de la fréquence de l'hydrocèle congénitale, comparée aux autres hydrocèles de la tunique vaginale. Bryant, sur 124 hydrocèles, en a trouvé 5 qui étaient en communication avec le péritoine, soit environ 4 p. 100. Melchiori en a rencontré 27 sur 282 cas, ce qui donne une proportion de 7 p. 100.

Rarement l'hydrocèle péritonéo-vaginale est bilatérale; cette circonstance n'a été notée que 4 fois sur les 21 faits réunis par Melchiori.

Il est assez rare de voir une hernie en coïncidence avec une hydrocèle congénitale. Signalons comme complication rare la possibilité d'une vaginalite suppurée, dans laquelle la suppuration se propage au péritoine, grâce à la communication existant entre les deux séreuses. M. Letulle a publié un cas de cette nature, recueilli par lui dans le service de Parrot [1], sur un enfant de cinq semaines.

Le diagnostic résulte des circonstances que nous avons énumé-

1. Letulle, *Bull. de la Soc. anat.*, 1875, p. 109.

rées précédemment. Dans l'hydrocèle des enfants, il faut toujours songer à la possibilité d'une communication avec la cavité abdominale, et rechercher avec insistance la réductibilité. Il sera parfois nécessaire d'examiner le malade matin et soir, pour se rendre compte des modifications apportées dans le volume de la tumeur, par le repos prolongé dans le décubitus dorsal. Parfois même la chloroformisation sera nécessaire pour trancher définitivement la question. On se préoccupera également de la manière lente ou rapide dont est survenu l'épanchement liquide, et de l'état général du sujet qui pourra, dans certains cas, faire soupçonner l'existence d'une péritonite tuberculeuse ou d'une maladie viscérale.

Chez les jeunes enfants, il n'est pas douteux qu'il existe une tendance manifeste à la guérison spontanée. Le canal vagino-péritonéal s'oblitère, puis le liquide contenu dans la tunique vaginale se résorbe graduellement. C'est donc une raison pour ne pas recourir d'emblée à des traitements trop actifs. Le plus simple, et celui qui s'est montré souvent suffisant, c'est l'emploi continu du bandage herniaire. Grâce à la pression exercée par la pelote, le passage du liquide, de la tunique vaginale dans l'abdomen, et *vice versâ*, est supprimé; de plus, les frottements des parois de la séreuse l'une contre l'autre déterminent la production d'adhérences, propres à réaliser l'oblitération du trajet. Si ce moyen échoue, on a dans les injections d'alcool, conseillées par Monod père, un traitement inoffensif et souvent efficace. On commence par pratiquer une ponction à l'aide d'une seringue de Pravaz, puis on retire une certaine quantité de liquide, de façon à diminuer la tension dans l'intérieur de la poche; après quoi, l'on injecte le contenu d'une petite seringue de Pravaz, soit un centimètre cube d'alcool ordinaire. Pendant l'injection, le doigt d'un aide exerce une compression au niveau de l'orifice externe du canal inguinal; du reste, grâce à la précaution que l'on a eue de diminuer par la ponction suivie de l'évacuation d'une certaine quantité de liquide, la tension dans l'intérieur de la poche, on évite la pénétration de l'alcool injecté dans la cavité péritonéale. Si ces moyens très simples se sont montrés insuffisants, et que l'enfant avance en âge, plutôt que d'avoir recours à des injections fortement irritantes et dont l'emploi ne serait pas sans danger, le mieux est de pratiquer la cure radicale de l'hydrocèle péritonéo-vaginale, absolument comme s'il s'agissait d'une hernie congénitale.

Hydrocèle infantile. — A côté de l'hydrocèle congénitale, caractérisée par la persistance du canal vagino-péritonéal, il faut signaler l'hydrocèle de la tunique vaginale chez les nouveau-nés. Il s'en faut de beaucoup qu'il s'agisse ici d'une affection rare; à chaque instant, nous avons occasion de l'observer. Quelquefois elle est reconnue au moment même de la naissance, ou dans les deux ou trois jours qui suivent l'accouchement. Il n'est pas rare de la voir occuper les deux côtés simultanément; mais d'ordinaire l'épanchement qui la caractérise est peu abondant.

Des symptômes, nous n'avons rien à dire; ce sont ceux des hydrocèles de la tunique vaginale en général. Nous rappellerons seulement la nécessité de se livrer à un examen approfondi, avant de conclure à la non-existence d'une communication avec la cavité abdominale, vu la difficulté qu'on éprouve souvent à constater la réductibilité.

Rien n'est plus obscur que la pathogénie de cette affection. Sans doute, il est des cas rares où l'hydrocèle est symptomatique d'une affection tuberculeuse du testicule, des cas beaucoup plus fréquents où elle est en rapport avec une altération syphilitique. Mais ce ne sont pas ces cas que nous avons actuellement en vue; la palpation du testicule permet ordinairement de les reconnaître. Nous faisons allusion à ces hydrocèles très fréquentes, nous le répétons, qui se présentent chez des enfants parfaitement bien portants, et qui ont la plus grande tendance à la guérison spontanée. L'auteur d'une thèse sur ce sujet, Schleid [1], donne comme cause le traumatisme, soit au moment de l'accouchement, soit pendant le nettoyage de l'enfant.

Nous avons peine à accepter une semblable étiologie, et nous nous demandons s'il ne faut pas plutôt voir dans l'hydrocèle la trace de l'irritation, du froissement subi par la tunique vaginale, au moment où se complète la descente du testicule, c'est-à-dire dans les jours qui précèdent la naissance. Quoi qu'il en soit, il est certain que ce sujet est encore très obscur, et appelle de nouvelles recherches.

Partant de cette donnée que l'hydrocèle de la tunique vaginale chez les jeunes enfants a la plus grande tendance à la guérison spontanée, il convient de temporiser. Tout au plus, si l'épanchement augmente au fur et à mesure que l'enfant avance en âge,

1. Schleid, *Beitrag zur Kenntnis der Hydrocele des Kindesalters*, Dissert. Kiel, 1886.

pourra-t-on recourir à des applications de compresses imbibées d'un liquide résolutif, tel que le chlorhydrate d'ammoniaque à l'état de saturation. Plus tard, l'enfant grandissant, par exemple, entre un an ou deux, si la guérison n'a pu être obtenue, la méthode des injections d'alcool (Monod père), telle que nous l'avons exposée précédemment, nous semble ici encore, un excellent procédé. Nous y avons constamment recours, sans en avoir jamais observé d'inconvénients, et elle réussit le plus souvent à assurer la guérison.

Kystes du cordon (hydrocèles enkystées du cordon). — On rencontre encore fréquemment, dans la région inguinale des jeunes enfants, une autre variété de tumeurs liquides, auxquelles on a donné le nom d'*hydrocèles enkystées du cordon*, ou mieux *kystes du cordon*. Ce qui les caractérise, c'est leur indépendance absolue de la tunique vaginale. Ces kystes sont placés beaucoup plus haut, soit au niveau de l'orifice externe du canal inguinal, soit dans l'intérieur même de ce canal. Il arrive parfois qu'on puisse, par une pression modérée de bas en haut, les faire remonter dans le canal inguinal, d'où ils sortent sous l'influence de la toux ou d'un effort quelconque. On comprend qu'on puisse alors les confondre avec une hernie. Leurs caractères sont ceux des kystes en général : tumeurs tendues, rénitentes, plutôt que fluctuantes. Elles peuvent quelquefois être assez isolées des parties voisines pour qu'on observe la transparence. De petit volume, dépassant rarement les dimensions d'une grosse amande ou d'une noix, ces kystes sont extrêmement mobiles, soit dans le sens vertical, soit transversalement; ils sont complètement dépourvus de pédicule, et lorsqu'ils sont sortis du canal inguinal, on constate aisément que celui-ci est tout à fait libre. Ce sont là autant de caractères qui différencient ces kystes des hernies avec lesquelles ils sont cependant souvent confondus.

Ajoutons que le diagnostic peut être rendu très difficile par la coïncidence avec une hernie qui affecte avec le kyste des rapports très variables suivant les cas. Tantôt, en effet, le kyste répond à la partie inférieure de la hernie, compris entre elle et le testicule, tantôt il est caché derrière le sac herniaire, et quelquefois même si bien englobé par lui que sa présence est méconnue.

Une autre complication possible de ces kystes, c'est leur transformation en hématocèle par le mécanisme indiqué par Gosselin

pour l'hématocèle de la tunique vaginale : formation de fausses membranes sous l'influence de l'inflammation chronique; rupture des vaisseaux contenus dans ces fausses membranes, et épanchement sanguin. M. Terrillon a observé une de ces hématocèles enkystées du cordon, tapissée de membranes anciennes, et remontant jusque dans l'intérieur de l'abdomen; l'observation en a été publiée par M. Routier[1].

Il n'est pas rare d'observer chez les jeunes enfants, en même

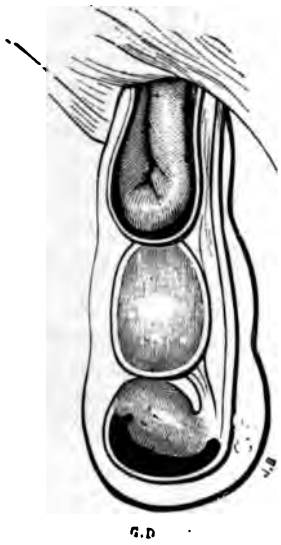

Fig. 149. — Kyste du cordon spermatique coexistant avec une hernie. — Le kyste est interposé contre la hernie et le testicule (Monod et Terrillon).

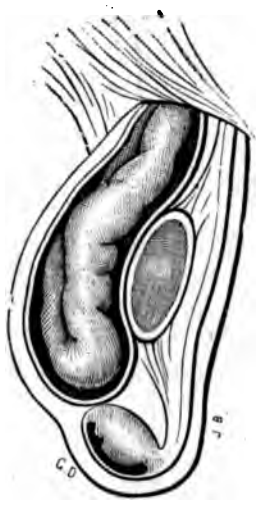

Fig. 150. — Kyste du cordon spermatique coïncidant avec une hernie. — Ici, la hernie passe en avant du kyste et vient se mettre en rapport avec la tunique vaginale (Monod et Terrillon).

temps qu'un kyste du cordon, une hydrocèle de la tunique vaginale; mais les deux tumeurs sont nettement isolées l'une de l'autre.

On rencontre encore, au niveau du cordon, d'autres tumeurs liquides qui sont en communication avec la séreuse péritonéale; on peut leur donner le nom d'*hydrocèle péritonéo-funiculaire*, par analogie avec l'hydrocèle péritonéo-vaginale, dont nous avons donné plus haut la description. C'est là, du reste, une forme

1. Routier, Hématocèle dans un kyste du cordon, avec prolongement abdominal, *Progrès médical*, 1884, p. 533.

extrêmement rare. Dans son étude sur les tumeurs liquid
l'aine, M. Duplay n'a pu en relever que deux exemples, ap

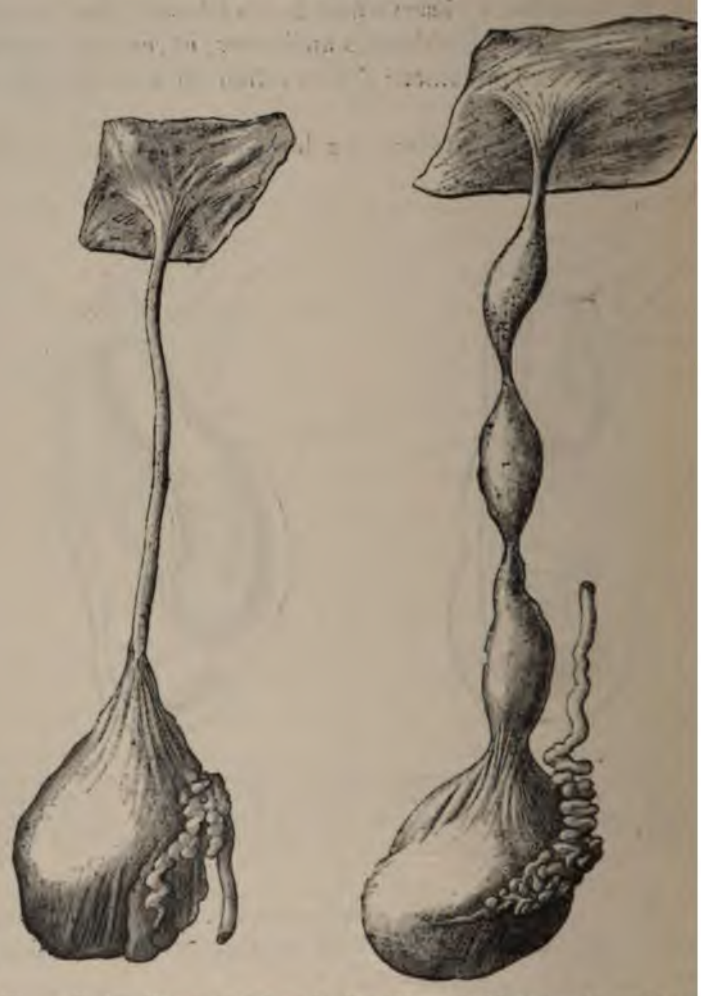

Fig. 151. — Cordon fibreux rattachant la tunique vaginale, à laquelle adhère le canal déférent, à l'infundibulum du péritoine et résultant de l'oblitération du canal péritonéo-vaginal (Cloquet).

Fig. 152. — L'oblitération du conduit p vaginal est incomplète sur plusieurs po donné lieu à la production de kystes superposés en chapelet, de l'infundibul tonéal à la tunique vaginale (Cloquet).

nant à Nanoni et à Chassaignac. MM. Monod et Terrillon en
un troisième observé par eux sur un enfant de trois ans. La tu
se réduisait en partie dans le décubitus dorsal, et la réd

devenait complète sous l'influence de la pression. La guérison fut obtenue par l'application d'un bandage.

Pathogénie. — Deux théories peuvent expliquer la production des kystes du cordon. Dans l'une, on pense que le conduit péritonéo-vaginal ne s'est pas oblitéré complètement dans toute sa longueur; il est resté perméable en certains points, et l'accumulation du liquide dans ces cavités donnerait naissance aux kystes du cordon. La seconde théorie voit dans ces tumeurs des kystes formés aux dépens des vestiges du corps de Wolff. On a donné comme preuve à l'appui de la formation de ces kystes aux dépens du conduit vagino-péritonéal, ce fait que l'on a trouvé parfois sur le trajet du cordon plusieurs petites tumeurs kystiques appendues. Mais ces tumeurs multiples pourraient tout aussi bien se rapporter à des formations kystiques aux dépens des débris du corps de Wolff, remontant, comme l'organe de Giraldès, sur la partie inférieure du cordon. Il est bien certain que la question ne peut encore être considérée comme définitivement tranchée, et appelle de nouvelles recherches; mais l'origine aux dépens des débris du corps de Wolff, établissant une analogie entre les kystes du cordon et certains kystes de l'ovaire, nous paraît la plus probable. (Voyez fig. 151 et 152.)

A propos du traitement, nous pouvons répéter ce que nous avons dit déjà de l'hydrocèle congénitale; il y a une tendance manifeste à la guérison spontanée. Donc il n'est pas nécessaire d'agir hâtivement. Si un traitement actif devient indiqué, on se rappellera les cas d'hydrocèle péritonéo-funiculaire dont nous avons parlé, et, avant d'employer un liquide irritant, on aura soin de s'assurer qu'il n'existe pas de communication entre le kyste et la cavité abdominale. Du reste, ici, comme pour l'hydrocèle congénitale, nous employons les injections d'alcool qui suffisent presque toujours à assurer la guérison.

IX. — VICES DE CONFORMATION DES ORGANES GÉNITAUX CHEZ LA FEMME

Atrésie de la vulve et de l'hymen. — Nous mentionnerons seulement ici l'atrésie complète de la vulve et de l'urètre qui met obstacle à l'excrétion des urines et se rencontre en général chez des enfants non viables.

Beaucoup plus importants pour le chirurgien sont les cas

d'atrésie des organes génitaux chez la femme qui, comme nous le verrons, peuvent donner naissance à des accidents graves, nécessitant une intervention sanglante.

Parfois on observe l'agglutination des petites lèvres entre elles, masquant l'entrée du vagin; généralement ces adhérences molles, comme celles du prépuce au gland dans le phimosis, se laissent détruire avec la plus grande facilité. Nous avons eu l'occasion de recueillir un fait de cette nature chez une petite fille qui fut présentée à notre consultation; chez elle, nous avons pu très aisément décoller l'une de l'autre les deux petites lèvres avec l'extrémité mousse de la sonde cannelée, et rendre à la vulve son aspect normal.

L'atrésie peut porter sur la membrane hymen, constituant une cloison imperforée; mais, comme le remarquent Matthews Duncan et Shröder, il ne faut pas prendre pour des exemples d'imperforation de l'hymen tous les cas dans lesquels l'entrée du vagin est oblitérée par une membrane; car, dans plus d'un cas, on a pu, une fois cette dernière incisée, reconnaître en avant d'elle l'hymen présentant sa conformation normale. A côté de l'atrésie de l'hymen, signalons les anomalies de son tissu qui peuvent lui donner une résistance considérable, capable de mettre obstacle aux rapprochements sexuels, et aussi la vascularité excessive de l'hymen qui a pu déterminer, au moment de la défloration, des hémorragies graves, et même mortelles.

Abouchements anormaux des uretères a la vulve et dans le vagin; persistance du canal de Wolff chez la femme. — Des diverses anomalies de la vulve et du vagin nous devons rapprocher les cas d'abouchements de l'uretère dans ces deux conduits, cas d'ailleurs tout à fait exceptionnels, mais intéressants pour le chirurgien, en ce qu'ils peuvent donner naissance à l'intervention. On voit alors, à la vulve, plus ou moins près du méat urinaire, ou bien dans la profondeur du vagin, un petit orifice qui livre constamment passage à l'urine. Les commémoratifs apprennent que, de tout temps, la malade a été mouillée par l'urine, tout en conservant la possibilité d'uriner volontairement. Le cathétérisme de l'orifice anormal permet au stylet de remonter à une grande profondeur, sans pénétrer dans la cavité vésicale. Les injections faites dans la vessie ne ressortent pas par l'orifice fistuleux. Quand elles sont réunies, ces diverses circonstances sont bien de nature à fixer le chirurgien sur la véritable signification de l'anomalie qu'il a sous

es yeux. Cependant il est des cas, comme celui qui a servi de base au travail de M. Secheyron [1], dans lesquels l'uretère vient se terminer en cul-de-sac près de l'orifice vulvaire.

On s'est demandé quelle pouvait être la pathogénie d'une sem-

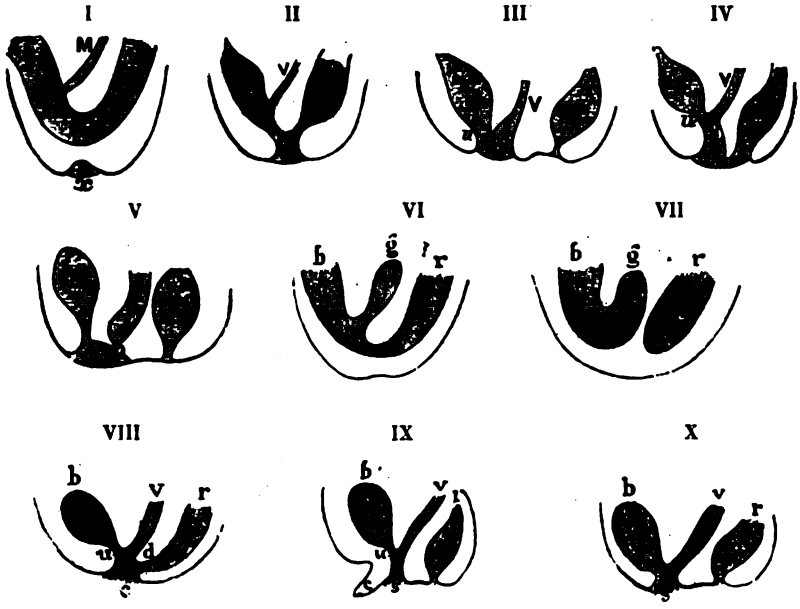

Fig. 153. — I. Malformation des organes génitaux chez la femme; schéma de Schröder. — R. rectum continu avec *All*, allantoïde (vessie), et M, canal de Müller (vagin), *x* dépression de la peau au-dessous du tubercule médian; elle progresse en dedans et forme la vulve. — II. La dépression gagne en dedans et, devenant continue avec le rectum et l'allantoïde, forme le cloaque *cl*. — III. Le cloaque se partage en sinus uro-génital, *Su*, et *a* anus par abaissement de la cloison périnéale. Les canaux de Müller sont réunis pour former le vagin *v*, en arrière de la vessie B et de l'orifice de l'urètre *u*. — IV. Le périnée est complètement constitué. — V. La partie supérieure du sinus uro-génital se resserrant pour former l'urètre, la partie inférieure persiste et forme le vestibule *Su*, auquel aboutissent l'urètre et le vagin. — VI. Atrésie complète de la vulve; *r*, rectum, *g*, canal génital, *b*, vessie, communiquant entre eux. — VII. Atrésie complète de la vulve; l'allantoïde s'est séparée du rectum *r*; la vessie *b* et le canal génital *g* sont distendus par l'urine. — VIII. Atrésie vaginale de l'anus. Le périnée *d* ne s'est pas formé et le cloaque persiste; la vessie *b*, le vagin *v* et le rectum *r* aboutissent à ce cloaque commun, *u*, urètre. — IX. Hypospadias chez la femme, 1er degré coïncidant avec une hypertrophie du clitoris. S sinus uro-génital persistant, auquel succède un long canal vestibulaire; *u*, urètre, et *v*, vagin s'ouvrant dans le canal vestibulaire; *c*, clitoris hypertrophié. — X. Hypospadias proprement dit chez la femme. L'allantoïde tout entière s'est transformée en vessie *b*; celle-ci s'abouche directement, sans l'intermédiaire d'un urètre, dans le sinus uro-génital S, c'est-à-dire dans le vestibule; *v*, vagin; *r*, rectum.

blable anomalie. Pour en donner la véritable interprétation, il faut rappeler tout d'abord le mode de développement des uretères. Ce

1. Secheyron, Des abouchements anormaux de l'uretère dans le vagin, à la vulve; *Arch. de tocologie*, avril, mai 1889, p. 254, 335.

conduit se forme par un bourgeonnement en forme de tube épithélial, né du canal de Wolff, vers sa partie cloacale. Ce canal progresse ensuite de bas en haut, et se termine en envoyant des bourgeons latéraux, qui représentent les futurs canalicules urinifères. On comprend que, si la partie du corps de Wolff située au-dessous de la naissance de l'uretère persiste, ce dernier conduit viendra s'ouvrir dans le sinus uro-génital, c'est-à-dire à la vulve ou à la partie inférieure du vagin.

Toutefois la persistance du canal de Wolff chez la femme peut donner naissance à des vices de conformation distincts de l'abouchement anormal des uretères à la vulve et dans le vagin. Ce sont, soit des conduits longeant les parois vaginales, mais ne donnant pas issue à de l'urine, soit des kystes siégeant dans l'épaisseur des parois du vagin. Plusieurs exemples de ces malformations ont été présentés à la Société anatomique, notamment par MM. Ozenne, Boix et Debierre. Dans le cas de M. Ozenne [1], on trouva par hasard, sur le cadavre d'une femme de soixante ans, un cordon fibreux, long de 35 centimètres, qui reliait le rein droit au col utérin. Creux dans sa partie moyenne, ce cordon était plein à ses deux extrémités; à côté de lui existait un uretère normal. Le fait de M. Boix [2] est relatif à une enfant née dans le service de M. Maygrier, et porteuse de malformations multiples : exstrophie de la vessie, organes génitaux externes rudimentaires et atrésie vulvaire; imperforation de l'anus et du rectum; absence du rein et de l'uretère droits, polydactylie. Chez cette enfant, il existait deux kystes, l'un intra, l'autre extra-vaginal, reliés par un pédicule. « Accolée à la paroi droite du conduit vaginal, à partir de son extrémité inférieure, se trouve une masse kystique allongée, mesurant un cent. et demi de hauteur et presque un centimètre de largeur, faisant saillie dans le vagin jusqu'à en oblitérer la lumière; de telle sorte qu'au-dessus de cette masse, entre son extrémité supérieure et le museau de tanche, la portion libre du canal vaginal est un peu dilatée. En examinant, sur la face externe du vagin, le point où vient aboutir le pédicule du kyste sphéroïde susmentionné, on voit que ce pédicule est en rapport avec le kyste intra-vaginal, et établit une sorte de continuité entre les deux masses kystiques. » L'auteur voit là une tumeur kystique développée vraisemblablement aux dépens du corps de Wolff,

1. Ozenne, *Bull. de la Soc. anatomique*, 1880, p. 271.
2. Boix, *Bull. de la Soc. anatomique*, 1887, p. 507.

et reliée au vagin par un canal de Gaertner. Le cas de M. Debierre est particulièrement intéressant [1] en ce qu'il coïncide avec une malformation fréquente en pareille circonstance : c'est l'indépendance des deux conduits de Müller, qui donne naissance à un utérus et à un vagin double. « Entre la trompe et l'ovaire, dit M. Debierre, dans l'épaisseur du ligament large, s'aperçoit nettement un bel organe de Rosenmüller, dont l'extrémité externe du tube collecteur porte le pédicule d'une délicate et fine hydatide. Mais ce qu'il y a de plus intéressant, c'est que, du côté interne du parovaire, le canal collecteur se continue dans l'épaisseur du ligament large, en suivant la direction de la trompe. On peut le suivre jusque sur la paroi latérale de l'utérus. Ce canal, c'est le canal de Gaertner; c'est un nouvel exemple de la persistance du canal de Wolff dans le sexe féminin. »

Pour en revenir aux cas d'abouchement anormal de l'uretère à la vulve ou dans le vagin, le traitement doit consister à supprimer le canal uretéral au-dessous de la vessie, et à aboucher le bout central dans le trigone vésical. La chose ne présente pas de grandes difficultés, si l'abouchement se fait à la vulve ou à la partie inférieure du vagin; elle deviendra d'une exécution beaucoup plus difficile, si l'abouchement se fait à la partie supérieure du vagin. On comprend même qu'il y ait des cas où il ne reste d'autre ressource que l'extirpation du rein, pourvu d'ailleurs que le rein du côté opposé soit parfaitement sain.

Dans ces dernières années, un certain nombre d'opérations ont été entreprises contre des abouchements anormaux des uretères dans la vulve et le vagin. Nous en rapporterons ici quelques-unes, pour servir d'exemples dans la conduite à tenir en pareil cas. M. le Dr Bois (d'Aurillac) [2] a communiqué à la Société de chirurgie l'observation d'une jeune femme qui présentait un uretère venant s'ouvrir, par un petit pertuis, dans l'épaisseur du bord gauche du méat urinaire. Introduisant dans l'uretère anormal un petit couteau mousse en forme de ténotome, puis portant dans la vessie un cathéter cannelé, M. Bois a pu inciser la cloison uretéro-vésicale dans l'étendue d'un centimètre environ, de manière à rétablir la communication entre l'uretère anormal et la vessie; il

1. Debierre, *Bull. de la Soc. anatomique*, 1888, p. 511.
2. Bois (d'Aurillac), Anomalie de l'uretère chez la femme, *Bull. et mém. de la Soc. de chir.*, 31 mai 1893, p. 371.

se proposait, dans un second temps, d'oblitérer l'uretère dans sa portion sous-jacente à la communication vésicale.

Milton [1] a publié, dans la *Lancet* de 1893, le cas d'une femme de trente ans, qui, depuis son enfance, perdait de l'eau par le vagin. Il existait, tout près de la ligne médiane et à droite, dans le septum vésico-vaginal, un petit orifice situé à deux centimètres du méat. Elle perdait par là goutte à goutte 60 grammes environ de sérosité dans les vingt-quatre heures. Ce liquide ne renfermait pas d'urates, mais de l'albumine et du chlorure de sodium. Une fine bougie introduite dans l'orifice pénétrait jusque dans la région des reins. L'auteur tenta d'aboucher le canal dans la vessie; il fit un lambeau lancéolé qui comprenait l'orifice cité plus haut, le fit pénétrer dans la vessie et pratiqua par-dessus la suture. Il regarde ce cas comme un exemple de persistance du canal de Gaertner.

Dernièrement, M. Albarran [2] a publié le fait d'une jeune fille atteinte d'incontinence d'urine depuis sa naissance. En l'examinant, on constatait que la paroi antérieure du vagin bombait à travers l'hymen, en simulant une cystocèle. A trois centimètres de la vulve, il y avait un petit orifice par où suintait l'urine. Pour aboucher cet uretère supplémentaire dans la vessie, M. Albarran procéda de la façon suivante : il fit une taille hypogastrique transversale, et pratiqua le cathétérisme des deux uretères vésicaux; le vagin fut incisé en forme de T, la poche vaginale extirpée et l'uretère surnuméraire sectionné à son insertion sur le vagin. On vint ensuite aboucher cet uretère en arrière du trigone vésical. La vessie, la plaie hypogastrique et la plaie vaginale furent fermées avec du catgut, et l'on plaça une sonde à demeure.

Au bout de six jours, deux fils de la suture vaginale se relâchèrent et l'urine coula de nouveau par le vagin. Quelques mois après, on entreprit une nouvelle opération. On établit cette fois une large communication entre la vessie et l'uretère supplémentaire. La fistule et la plaie vaginale furent fermées par un double plan de sutures. La sonde à demeure fut laissée eu place pendant vingt jours. La guérison fut parfaite.

Malformations du vagin. — Ces malformations sont d'ordre

1. Milton, Persistance du canal de Gaertner chez une femme de trente ans, *The Lancet*, 14 octobre 1893.

2. Albarran, Uretère surnuméraire ouvert dans la vulve et le vagin; *Gazette méd. de Paris*, 3 juillet 1897, p. 315.

multiple; tout d'abord il peut y avoir absence complète du vagin. D'ordinaire, l'utérus fait défaut ou reste rudimentaire; quant aux ovaires, ils coexistent généralement avec un utérus normal; mais tantôt il n'y a pas de molimen menstruel, tantôt celui-ci existe, traduisant sa présence par des douleurs périodiques au moment de l'ovulation, et des hémorragies supplémentaires. Le vagin n'existant pas à l'état de cavité dans les premiers temps de la vie intra-utérine, et ses parois étant accolées comme le sont les pau-

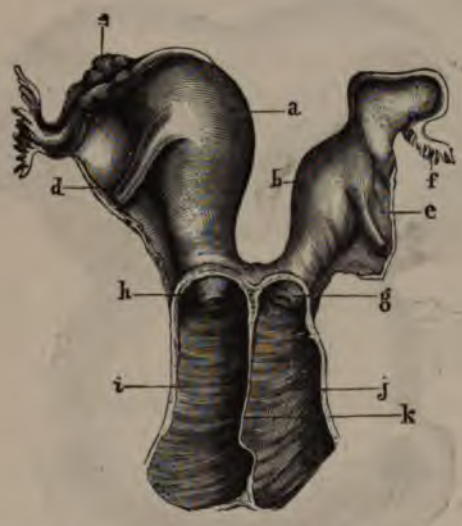

Fig. 154. — Utérus didelphe et vagin cloisonné (Ollivier) : *a*, segment droit; *b*, segment gauche; *c*, *d*, ovaire et ligament rond droits; *f*, *e*, ovaire et ligament rond gauches; *g*, *j*, col et vagin gauches; *k*, cloison séparant les deux vagins; *h*, *i*, col et vagin droits.

pières entre elles, on comprend les cas dans lesquels la cavité vaginale existe seulement dans une partie de la hauteur de l'organe. La cavité se développant de haut en bas, il est naturel que ce soit sa partie inférieure qui manque le plus souvent; mais dans ces cas, les tentatives de coït créent généralement, du fait du refoulement de la vulve en arrière, un canal plus ou moins long. Parfois, c'est seulement la portion moyenne du vagin qui fait défaut.

De l'absence totale ou partielle du vagin, il faut rapprocher la sténose congénitale de ce conduit, admettant à peine une sonde de trousse, ou une sonde cannelée, comme nous avons pu en observer un exemple chez une fillette de douze ans. Parfois

aussi, il existe des brides ou cloisons transversales, plus ou moins complètes, qui peuvent mettre obstacle au coït et à l'accouchement. Quand ces brides siègent à la partie inférieure du vagin, elles ont été décrites comme des hymens supplémentaires. Signalons enfin le cloisonnement du vagin dans le sens vertical, d'où l'existence de deux cavités transversalement accolées et aboutissant chacune dans un col utérin. Ces faits sont faciles à comprendre

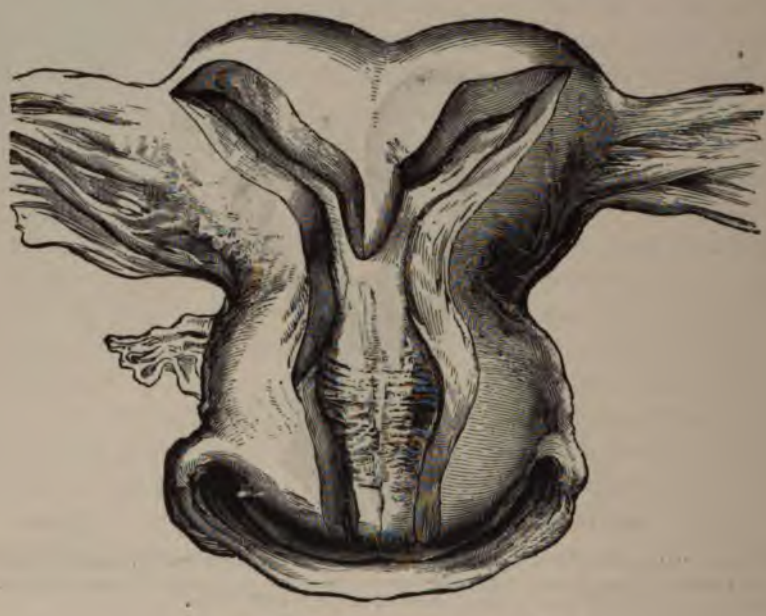

Fig. 155. — Utérus bicorne unicervical (Barnes).

d'après l'embryologie, le vagin, comme l'utérus, se formant par l'accolement et la fusion des deux canaux de Müller. Parfois la cloison est incomplète; elle manque généralement, en ce cas, dans la partie supérieure. Ces vices de conformation déterminent l'accumulation de pus ou de sang dans le vagin, hématocolpos et pyocolpos; ils peuvent mettre obstacle à l'accouchement, et devenir même le point de départ de ruptures utérines; mais dans certains cas, les cloisons et les brides vaginales se rompent avec la plus grande facilité et n'apportent pas de gêne réelle à l'accouchement.

Malformations de l'utérus. — L'utérus, dans des cas exception-

nels, peut faire complètement défaut; mais, le plus souvent, il est réduit à un état rudimentaire. Ses rapports avec les ligaments ronds permettent de le reconnaître et de ne pas le confondre avec les trompes.

Il est facile de comprendre que le défaut de fusionnement complet des conduits de Müller donne naissance à ces vices de conformation connus sous le nom d'utérus unicorne, ou utérus bicorne, dont on décrit plusieurs variétés, suivant que la bifurcation siège seulement vers le fond de l'utérus, qu'elle s'avance jusqu'au voisinage du col, ou qu'elle est complète.

Accidents de rétention consécutifs aux atrésies génitales. — Quel que soit le point sur lequel siège l'atrésie génitale, elle donne naissance à des symptômes identiques; aussi y a-t-il lieu de décrire, dans un paragraphe unique, les phénomènes de rétention qui en résultent. L'ovaire existant, et la fonction menstruelle s'établissant au moment de la puberté, le sang des règles est retenu en arrière de l'obstacle et y constitue une tumeur, dont l'évolution peut donner lieu aux complications les plus graves. Au moment de l'époque menstruelle, la malade présente tous les phénomènes du molimen hémorragique : il y a du ballonnement du ventre, des symptômes de péritonisme, quelquefois même de la péritonite vraie, et cependant le flux menstruel ne se montre pas au dehors. A chaque époque, il y a répétition des mêmes symptômes; peu à peu, il se forme une tumeur qui augmente graduellement de volume. L'examen local permet au chirurgien de se rendre compte de la malformation. Suivant le point occupé par cette dernière, le tableau symptomatique est différent.

S'agit-il d'une imperforation de l'hymen ou de la partie inférieure du vagin, le sang s'accumule dans cette dernière cavité, et forme une tumeur à laquelle on donne le nom d'*hématocolpos*. La tumeur refoule devant elle l'utérus qui la surmonte sous la forme d'une petite masse dure; elle repousse en bas l'hymen et la membrane fermant la cavité vaginale; elle comprime la vessie et le rectum. Par le toucher rectal combiné au palper abdominal, on se rend compte des limites de la tumeur et de sa consistance.

Si le vagin fait complètement défaut ou qu'il y ait atrésie du col, c'est alors dans la cavité utérine que s'accumule le liquide, donnant naissance à l'*hématométrie*. Qu'il y ait du reste seulement hématométrie, ou qu'il s'y joigne de l'hématocolpos, on voit souvent se produire en même temps un épanchement de sang dans la

cavité des trompes, ou hémato-salpinx, le sang exhalé à la surface de la membrane tubaire ne trouvant pas une issue au dehors. La distension produite par le sang peut être telle qu'il y ait rupture, suivie de péritonite; ou bien, le sang refluant dans la cavité péritonéale, s'y accumule, et donne naissance à une hématocèle pelvienne. Il convient donc d'apporter beaucoup de douceur dans l'exploration de ces tumeurs, de peur de provoquer la rupture.

Il faut, à propos du diagnostic, songer aux cas de dédoublement total ou partiel du canal génital, dans lesquels la tumeur, au lieu

Fig. 156. — Hématocolpos par atrésie de l'hymen (Schröder).

Fig. 157. — Hématométrie par oblitération de l'orifice interne du col.

d'être située sur la ligne médiane, occupe une des parties latérales, constituant l'hématocolpos latéral ou l'hématométrie latérale. Breisky a fait remarquer que, dans ce cas, la tumeur n'était pas parallèle à la portion du canal génital restée perméable, mais décrivait autour d'elle un trajet spiroïde.

Déjà nous avons dit combien le pronostic est sérieux, vu la possibilité de rupture dans l'abdomen et de péritonite; souvent aussi la suppuration s'empare du foyer et détermine la mort par septicémie. Les cas même dans lesquels il y a évacuation spontanée ne peuvent être toujours regardés comme favorables. Le plus souvent en effet il y a récidive, et souvent l'ouverture de la poche au dehors a pour conséquence la suppuration et la septicémie. Ajoutons que, dans la chirurgie ancienne, le résultat des interventions n'était pas fait pour atténuer la gravité du pronostic. On craignait

les larges ouvertures; on avait recours à des ponctions étroites, qui, pratiquées en dehors des précautions antiseptiques, avaient justement pour conséquence d'amener l'infection de la poche, et toutes les suites graves qu'on se proposait d'éviter.

Aujourd'hui, au contraire, dès que le diagnostic est établi d'une

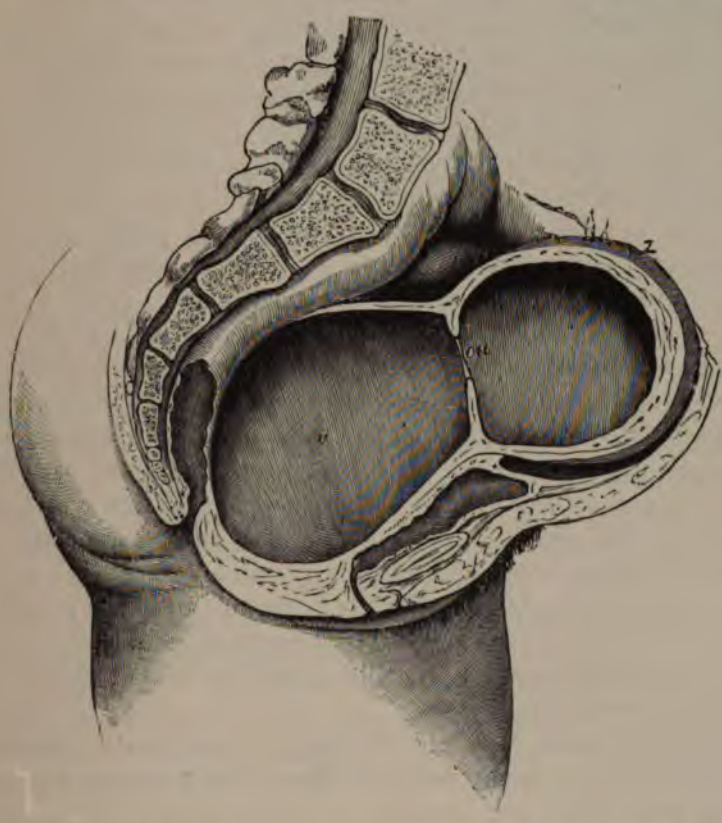

Fig. 158. — Hématocolpos et hématométrie par atrésie de la partie inférieure du vagin ; *v*, vagin distendu ; *o u*, orifice interne du col (Barnes).

façon certaine, il faut ouvrir largement la poche, évacuer son contenu, et pratiquer la désinfection soigneuse du foyer. La conduite à tenir variera d'ailleurs suivant le siège occupé par l'obstacle.

S'agit-il d'une atrésie de l'hymen ou de l'extrémité inférieure du vagin, on pratique avec le bistouri la ponction de la membrane obturante, et on laisse s'écouler lentement le sang accumulé derrière elle, sans chercher à activer l'écoulement par des pressions

intempestives, qui pourraient avoir pour conséquence la rupture des trompes. Une fois l'écoulement terminé, on lave soigneusement la poche avec une solution antiseptique poussée avec douceur, dans la crainte de la voir pénétrer dans la cavité péritonéale, à la faveur d'une dilatation anormale de la trompe; on termine en tamponnant le vagin avec la gaze iodoformée.

Y a-t-il atrésie complète ou très étendue du vagin, la question qui se pose, c'est celle de la création d'un vagin artificiel pour permettre l'évacuation du sang. La proposition en a été faite pour la première fois par Amussat qui procédait par temps successifs, en décollant peu à peu les tissus avec les doigts. Dans les cas auxquels nous faisons allusion en ce moment, c'est-à-dire quand il y a hématométrie, la présence de la tumeur servira de guide; dès qu'on arrive dans son voisinage, on en pratique la ponction; puis on élargit avec un petit bistouri l'orifice ainsi obtenu, et on s'efforce de le maintenir perméable par la dilatation avec des bougies.

Dans les cas où l'oblitération siège sur le col lui-même, tantôt on en pratiquera la dilatation avec la laminaire, tantôt on sera obligé d'avoir recours à la ponction et au débridement avec le bistouri, comme dans le cas précédent. Lorsque le sang est retenu dans une corne utérine dilatée, ou bien lorsqu'il s'agit d'un hématosalpinx qui n'arrive pas à la guérison après l'évacuation de l'hématocolpos, ou de l'hématométrie, le mieux est de pratiquer la laparotomie suivie de l'ablation de la trompe ou de la corne utérine dilatée. De même encore, l'hystérectomie peut devenir indiquée dans certains cas où les caillots sanguins durs et fibrineux ne peuvent être évacués.

Comme exemple des accidents auxquels peut donner naissance l'atrésie génitale, nous citerons l'observation suivante rapportée par J. Murphy [1].

Mme X..., quarante-deux ans, mariée depuis vingt-cinq ans, n'a jamais été réglée. Sa santé a été parfaite jusqu'à ces derniers mois, où elle a commencé à ressentir des douleurs dans la partie inférieure de l'abdomen. A la palpation, on sent une tumeur fluctuante, développée surtout du côté droit, et remontant à six centimètres au-dessous de l'ombilic. Par le toucher vaginal, on pénètre dans un cul-de-sac long de six centimètres; on ne sent pas de tumeur, pas davantage par le toucher rectal. La laparotomie est pratiquée et

1. J. Murphy, Hymen imperforé; *Brit. med. Journ.*, 12 janvier 1895, p. 65.

conduit sur une tumeur recouverte de péritoine; l'introduction d'un trocart permet d'évacuer 280 grammes de sérosité brunâtre, puis on enlève beaucoup de caillots. L'utérus est décortiqué du ligament large, pédiculé au fil d'argent et enlevé.

Il s'agissait, dit l'auteur, d'un hymen imperforé que les efforts conjugaux n'avaient pu rompre, mais avaient seulement refoulé en créant un cul-de-sac profond de six centimètres. Le col utérin offrait aussi une atrésie complète.

Quatre mois après, nouvelle admission pour une nouvelle distension du ventre; on pratique une seconde laparotomie, et l'on trouve encore beaucoup de sang; le moignon cervical est médian, et de chaque côté de lui existe un ovaire normal. Trois semaines après, la malade sort guérie de l'hôpital; mais bientôt elle recommence à enfler et meurt, refusant toute nouvelle intervention. Pas d'autopsie.

Le seul cas d'atrésie vaginale que nous ayons rencontré est celui d'une jeune fille de onze ans et demi, non encore réglée, ne présentant par conséquent pas d'accidents de rétention; mais, depuis l'âge de cinq ans, elle avait une leucorrhée persistante, dont aucune injection antiseptique n'avait pu triompher. Il est à noter que, ni les canules, ni les sondes, n'ont pu pénétrer dans la cavité vaginale. La malade étant endormie, nous constatons de la rougeur de la vulve et l'absence de l'hymen. En entr'ouvrant la vulve, nous apercevons l'entrée du vagin occupée par une membrane fibreuse, assez épaisse, perforée à son centre d'un petit orifice qui permet l'entrée d'une sonde cannelée à une certaine profondeur. Le dilatateur de Bigelow, insinué dans cet orifice, pénètre de 4 à 5 centimètres; la membrane se laisse aisément déchirer avec un écoulement sanguin modéré. Le doigt introduit dans la cavité vaginale constate ce qui suit : à droite, une muqueuse épaisse, présentant des plis à sa surface et offrant les caractères d'une muqueuse vaginale normale; à gauche, au contraire, on pénètre dans une cavité plus profonde, qui se laisse décoller indéfiniment, à paroi mince, lisse, ne rappelant pas les caractères de la muqueuse vaginale. En présence de cette constatation, on n'ose pousser plus loin la dilatation, de peur de produire des ruptures. Le doigt introduit dans le rectum ne constate qu'une très petite épaisseur de tissus entre les deux conduits. Le palper abdominal, combiné avec le toucher rectal, ne permet pas de reconnaître l'utérus; cependant, en insistant, on finit par découvrir, derrière la

symphyse, un petit cordon arrondi qui semble bien être un utérus rudimentaire ; il est impossible de se prononcer sur l'existence ou l'absence des ovaires.

Lavage de la cavité avec l'eau boriquée tiède et pansement avec une mèche de gaze iodoformée.

Aucune particularité à signaler, sauf que, pendant les pansements, nous avons pu reconnaître l'existence d'un col utérin très petit au fond du vagin. La malade a quitté l'hôpital, et depuis lors nous l'avons perdue de vue. C'est là un exemple intéressant d'atrésie vaginale, coïncidant avec des malformations des organes génitaux internes.

CHAPITRE QUATRIÈME

VICES DE CONFORMATION DE L'INTESTIN

I. — VICES DE CONFORMATION DE L'ANUS ET DU RECTUM

S'ils sont loin d'être fréquents, puisque Trélat, dans son article du *Dictionnaire encyclopédique*, en compte seulement 7 sur plus de 73 000 accouchements, soit 1 pour 11 000 nouveau-nés environ, les vices de conformation de l'anus et du rectum n'en méritent pas moins toute l'attention du chirurgien, tant à cause de leur gravité que des interventions auxquelles ils donnent lieu.

Nous les étudierons d'abord au point de vue de l'anatomie pathologique, puis au point de vue clinique.

Anatomie pathologique. — Nous suivrons, dans l'exposé des faits, la classification adoptée par M. Trélat, et nous décrirons successivement : 1° les rétrécissements de l'anus et du rectum; 2° les imperforations ou atrésies de l'anus et du rectum; 3° les absences de l'anus et du rectum; 4° les abouchements anormaux.

1° Rétrécissements. — Il s'agit ici d'un vice de conformation rare; cependant il peut revêtir deux formes différentes : tantôt, en effet, le rétrécissement porte sur toute l'épaisseur des parois du rectum transformé en un étroit canal; tantôt c'est un rétrécissement valvulaire, c'est-à-dire consistant dans la présence, en un point de la lumière de l'intestin, d'une ou plusieurs valvules transversalement dirigées et perforées, au centre, d'un orifice étroit qui livre avec peine passage aux matières.

Ammon et Vrolik ont figuré des rétrécissements du rectum observés chez des nouveau-nés, ou même chez des individus âgés. Sur les deux nouveau-nés observés, le point rétréci siégeait immédiatement au-dessus de l'anus. Chez les deux vieillards dont

l'autopsie a été faite par Ammon et qui, pendant toute leur vie, avaient eu des accidents de rétention des matières fécales, le rétrécissement très serré paraît avoir eu une longueur de plusieurs centimètres, et une véritable ampoule s'était formée entre l'anus et le point rétréci.

Quant aux rétrécissements valvulaires, ils ont été indiqués par A. Bérard et par Maslieurat-Lagémard, mais leur étude a surtout été faite par Bouisson (de Montpellier), dans sa thèse de concours, en 1851. A propos de faits personnels qu'il a pu observer dans les services de Gosselin et de Tillaux, M. Reynier [1] a de nouveau appelé l'attention sur cette forme particulière de rétrécissements, qui ont été également signalés par M. Lannelongue à la Société de chirurgie. Dans les trois cas dont l'histoire est rapportée par M. Reynier [1], il s'agissait de diaphragmes membraneux, perforés au centre d'un étroit orifice, et siégeant à trois centimètres au-dessus de l'orifice anal. M. Lannelongue [2] a rapporté les observations de deux enfants ayant subi la colotomie inguinale pour des malformations ano-rectales, et chez lesquels on a constaté deux cloisons complètes, l'une à 2 ou 3 centimètres, l'autre à 11 ou 12 centimètres au-dessus de l'orifice cutané de l'anus; entre les deux cloisons, l'intestin, bien que perméable, était considérablement rétréci. Dans l'un des cas de M. Lannelongue, l'autopsie put être faite, et l'on constata que le canal rétréci, existant entre les deux valvules, possédait un revêtement épithélial. M. Marchand [3] a rapporté un fait analogue; mais ici, il existait seulement entre les deux valvules un cordon fibro-musculaire perméable, sans trace de muqueuse.

2° Imperforations. — Elles portent, soit sur l'anus, soit sur le rectum. Dans certains cas, l'anus existe avec sa conformation normale; il est seulement fermé par une membrane mince qui bombe pendant les cris et les efforts de l'enfant, et derrière laquelle on aperçoit par transparence la coloration verdâtre du méconium. Dans d'autres cas, il ne s'agit plus seulement d'une membrane mince, mais d'une oblitération épaisse qui peut siéger sur 2, 3 ou 4 centimètres de hauteur. L'anus ne présente plus

1. Reynier, Des rétrécissements valvulaires congénitaux du rectum, *Gaz. hebdom.*, 1878, n° 48, p. 759.
2. Lannelongue, Note sur les cloisons congénitales du rectum, *Bull. et mém. de la Soc. de chir.*, 1884, p. 200.
3. Marchand, Discussion à la suite de la communication de M. Lannelongue, *Ibidem*, 1884, p. 209.

alors sa conformation normale; il est le plus souvent réduit à une petite fossette à bords irréguliers.

Quand l'imperforation porte sur le rectum, les choses se présentent sous un tout autre aspect; ici l'anus a sa conformation normale; et c'est seulement à une profondeur, qui varie de quelques millimètres à 2, 3 ou 4 centimètres, c'est-à-dire à l'union de l'anus et du rectum, que l'on rencontre un obstacle complet au passage des matières, sous la forme d'une membrane plus ou moins épaisse, capable de présenter dans certains cas une hauteur assez considérable.

3° Absence de l'anus ou du rectum. — Ici, il n'y a plus seulement oblitération plus ou moins étendue des conduits anal et rectal; mais ces conduits eux-mêmes font défaut, c'est-à-dire qu'on ne retrouve plus les éléments anatomiques qui constituent à l'état normal leurs parois. Du reste, les deux vices de conformation peuvent exister d'une manière simultanée ou isolément. Y a-t-il à la fois absence de l'anus et du rectum, on ne retrouve plus les fibres musculaires du sphincter, et l'intestin se termine en cul-de-sac, soit au niveau de l'utérus, soit au niveau du bas-fond de la vessie auquel il est relié parfois par un cordon fibreux. La malformation remonte plus haut encore dans certains cas, et l'intestin se termine au niveau de l'articulation sacro-iliaque gauche, ou même le gros intestin fait défaut en partie ou dans toute son étendue. Le canal intestinal se termine alors au niveau de la région iléo-cæcale; nous aurons à revenir plus tard sur les autres malformations qu'on rencontre souvent en pareil cas sur les autres segments du tube digestif. Dans les faits où la malformation est réduite à l'anus, l'intestin descend beaucoup plus bas, mais il se termine dans une masse fibreuse, le sphincter anal faisant défaut. Ici la région anale a complètement perdu l'aspect normal; il n'y a plus de dépression correspondant à l'orifice anal; la peau passe directement de l'une à l'autre région fessière; quelquefois même, le raphé périnéal se continue sous la forme d'une saillie antéro-postérieure qui remplace l'anus absent.

4° Abouchements anormaux. — Ces faits diffèrent des précédents en ce qu'ici l'anus normal fait bien défaut, mais l'issue, au moins momentanée, des matières fécales, est rendue possible par la présence d'un orifice anormal portant, soit sur les téguments, soit sur les organes profonds. Nous trouvons en effet, dans cet ordre de malformations, la même division que nous avons établie

déjà dans l'étude des variétés précédentes, c'est-à-dire que la lésion porte, soit sur le rectum, soit sur l'anus. Est-ce le rectum qui a subi l'arrêt de développement, l'abouchement anormal se produit dans les organes profonds, vagin, vessie, urètre. La malformation porte-t-elle au contraire sur l'anus, on voit l'orifice anormal siéger, soit sur la peau du scrotum ou de la face inférieure de la verge, soit à la vulve ou à l'entrée du vagin. Ces deux ordres de lésions ne se rencontrent pas avec la même fréquence dans les deux sexes. Les abouchements anormaux dans les organes internes se voient surtout dans le sexe masculin; l'orifice existe, soit dans la vessie, soit dans la portion membraneuse de l'urètre. Il est beaucoup plus rare de voir l'ouverture se faire à la partie supérieure du vagin, comme Depaul en a observé un exemple. Inversement, quand la malformation porte sur l'anus, on la rencontre beaucoup plus souvent dans le sexe féminin; l'orifice anormal existe alors, soit à la vulve même, immédiatement au devant de la membrane hymen, soit à la partie inférieure du vagin. Quatre fois, pendant notre séjour aux Enfants-Assistés, nous avons eu l'occasion de rencontrer des cas de cette nature; deux fois, l'orifice anormal siégeait à la vulve, et deux fois à la partie inférieure du vagin. Plus rarement, la lésion se rencontre dans le sexe masculin; l'orifice anormal existe alors, soit à la partie inférieure de la verge, soit sur le scrotum. On voit parfois le trajet fistuleux cheminer à la partie inférieure de la verge, parallèlement à l'urètre, mais sans communiquer avec lui, et s'ouvrir à peu de distance du gland. Plus souvent, l'ouverture anormale existe sur le scrotum; nous en donnerons comme exemple le fait suivant que nous avons pu recueillir à notre consultation des Enfants-Assistés. Il s'agit d'un petit garçon de deux mois. Chez lui, la région anale se présente tout d'abord sous la forme d'une dépression comme à l'état normal; mais du centre de cette dépression part un gros repli cutané médian antéro-postérieur, plus volumineux à la partie postérieure, et qui va en s'amincissant jusque sur la cloison du scrotum. A la partie antérieure de ce repli, c'est-à-dire du côté du scrotum, existent deux petits orifices extrêmement étroits, distants l'un de l'autre de un centimètre à un centimètre et demi, et qui, tous les deux, livrent passage aux matières fécales. Le calibre de ces deux orifices est extrêmement étroit; il admet cependant un fin stylet qui se dirige en arrière, du côté du rectum. Les urines s'écoulent normalement par la verge; il n'y a donc pas

de communication entre les voies urinaires et l'intestin. L'enfant est d'ailleurs bien conformé; il n'y a à noter chez lui que l'existence d'une double hydrocèle congénitale.

Ce dernier ordre de malformations portant sur l'anus, et non sur le rectum, comme les premiers, est beaucoup moins grave. Ici, en effet, l'ampoule rectale existe, l'anus existe aussi presque à son état normal ; le sphincter est bien développé ; mais l'orifice

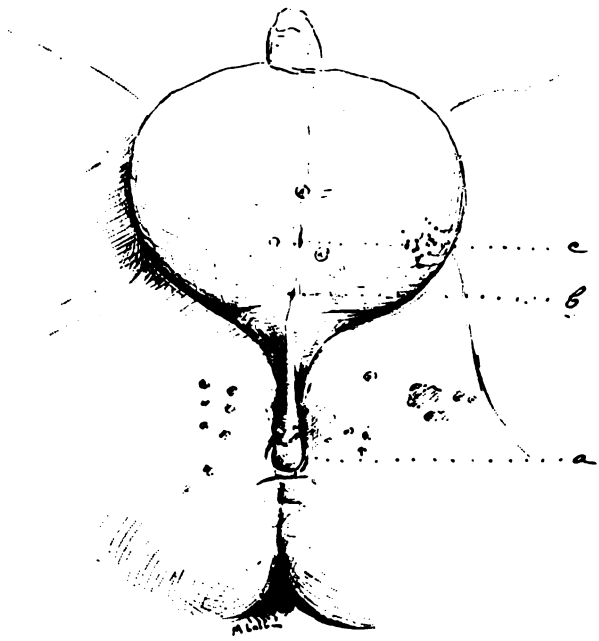

Fig. 159. — Absence de l'anus chez un petit garçon de deux mois ; *a*, raphé périnéal saillant qui tient place d'anus ; *b*, *c*, orifices étroits sur le scrotum, donnant passage aux matières fécales (Kirmisson).

anal, au lieu d'exister au point qu'il devrait normalement occuper, est venu s'ouvrir plus en avant, du côté du scrotum ou de la vulve. Il s'agit ici à proprement parler d'une *ectopie de l'anus*, comme j'ai proposé de l'appeler dans une leçon que j'ai publiée sur ce sujet [1]. Suivant le sexe et le point sur lequel siège l'orifice anormal, on aura les ectopies pénienne et scrotale, vulvaire et vaginale.

Pathogénie. — En se reportant au mode de développement normal de l'anus et du rectum, il est facile de se rendre compte

1. Voyez *Bulletin médical*, 4 février 1894, n° 10.

des différents vices de conformation que nous venons de passer en revue. Dans les cas les plus complexes, le vice de conformation a porté sur toute l'étendue de l'anus et du rectum : les deux invaginations ectodermique et endodermique qui doivent aller à la rencontre l'une de l'autre pour constituer l'orifice anal ne se sont pas faites; il y a absence complète de l'anus et du rectum. Quant aux faits dans lesquels l'anus existe, mais où il y a une cloison complète à l'union de l'anus et du rectum, ils trouvent une explication facile dans la persistance de la membrane anale située à l'union des deux invaginations ecto et endodermiques, dont la réunion doit constituer à l'état normal l'orifice anal. Dans son étude sur la région ano-génitale des mammifères, M. Retterer combat cette manière de voir qui est restée jusqu'ici classique dans les livres de chirurgie. On oublie trop, d'après lui, qu'à l'état normal, le cloaque s'ouvre à l'extérieur, comme il continuera à s'y ouvrir chez les oiseaux; il n'y a pas, dit-il, un cloaque externe allant de bas en haut à la rencontre du cloaque interne, et dès lors, il est impossible d'expliquer, par le défaut de communication entre les deux cloaques, l'existence de cloisons permanentes entre l'anus et le rectum. Ce dernier point ne saurait être contesté; mais il est possible, ce me semble, de faire remonter l'origine du vice de conformation que nous étudions, aux premiers temps de la vie embryonnaire, et d'admettre que les cloisons ano-rectales ne sont autre chose que la persistance de la membrane anale, existant à un moment où l'intestin ne venait pas encore s'ouvrir du côté du tégument externe. Quant aux cas bien différents de ceux que nous venons d'envisager, dans lesquels l'anus fait complètement défaut, ici nous nous rattachons entièrement à la manière de voir de M. Retterer; nous admettons comme lui que les replis latéraux du cloaque de Rathke (replis ano-génitaux), au lieu de se fusionner dans leur partie antérieure seulement pour constituer le périnée, se sont, par défaut de revêtement épithélial, soudés dans toutes leurs faces antéro-postérieures, obstruant complètement le point où devait se trouver, à l'état normal, l'anus. Restent les abouchements anormaux de l'anus et du rectum dont l'interprétation ne saurait donner naissance aux moindres difficultés. Les voies génito-urinaires et l'intestin communiquant ensemble à l'état normal dans le cloaque, on comprend qu'un défaut de cloisonnement suffise à expliquer la persistance de communication entre le rectum et la vessie, la portion profonde de l'urètre ou du

vagin. Les abouchements anormaux du côté de la vulve, du scrotum ou de la verge, ne sauraient trouver leur interprétation dans une anomalie d'évolution du côté du cloaque; c'est ici le mode de développement des organes génitaux externes et du périnée qu'il faut incriminer. Les replis ano-génitaux se sont irrégulièrement soudés; en arrière, ils ont complètement effacé par leur fusion le point qui devrait répondre à l'anus normal; en avant, au contraire, ils ont laissé persister un orifice étroit, faisant suite à un canal d'une longueur considérable, qui constitue un anus anormal; il y a, en un mot, un véritable déplacement accidentel, une véritable ectopie de l'anus.

Il est assez rare que l'histoire des malades nous fournisse des données étiologiques propres à nous renseigner sur l'origine du vice de conformation que nous étudions en ce moment. A cet égard, l'observation suivante, communiquée par Hadra à la Société de médecine de Berlin, le 25 mars 1885, ne saurait trop mériter l'attention. Cet auteur a présenté, en effet, deux petites filles, atteintes toutes les deux d'imperforation anale. Ce qui est particulièrement intéressant à noter, c'est que le père de l'une de ces enfants et la mère de l'autre sont frère et sœur. Cette dernière a été atteinte elle-même de la même affection pour laquelle elle a dû subir une opération. En 1860, elle accoucha d'un garçon qui n'avait pas d'orifice anal, et qui mourut à la suite d'une opération faite par Langenbeck. Depuis lors, elle a encore mis au monde un enfant dans les mêmes conditions. Un frère de la seconde petite fille avait également l'anus imperforé. Voilà donc six cas d'occlusion anale, soit partielle, soit complète, observés dans la même famille.

Étude clinique. — Les vices de conformation de l'anus et du rectum se présentent au chirurgien dans deux circonstances différentes; ou bien il y a obstacle absolu à l'excrétion des matières fécales, ou bien il y a excrétion insuffisante ou se faisant par une voie anormale.

S'il y a obstacle absolu au passage des matières, l'enfant est présenté au chirurgien dans les premiers jours qui suivent la naissance. Les personnes qui en prennent soin ont remarqué qu'il n'a pas encore sali ses langes, il ne prend pas le sein, ou dès qu'il a bu, il rejette par les vomissements le lait qu'il a ingéré. Pour peu qu'un certain temps se soit écoulé depuis le moment de la naissance, l'état général est mauvais, l'enfant a les traits tirés;

il est amaigri, il pousse des gémissements continuels; le ventre est ballonné. Dans ces conditions, l'examen de la région anale s'impose comme une absolue nécessité. L'enfant étant couché sur le dos, les cuisses relevées sur l'abdomen, la région périnéale est largement exposée aux yeux. Il est facile de reconnaître immédiatement que l'anus est imperforé. S'agit-il d'une membrane mince qui bouche l'orifice anal, on la voit se tendre et bomber au dehors, sous l'influence des efforts et pendant les cris; on aperçoit même par transparence la coloration brun verdâtre du méconium. Plus souvent la région anale a complètement perdu son aspect normal; on n'y voit plus ni dépression, ni plis radiés; parfois même, à la dépression a fait place une saillie médiane, antéro-postérieure, continuant le raphé périnéal. L'obstacle est alors beaucoup plus sérieux que dans les cas où il s'agissait d'une simple membrane transparente. Il est du reste le plus souvent impossible de se rendre compte de sa véritable nature et des chances plus ou moins grandes qu'on a d'en triompher par une opération chirurgicale. On a toutefois fait remarquer que l'examen soigneux du périnée peut donner des indications utiles à cet égard. Le périnée est-il effacé, les deux tubérosités de l'ischion très rapprochées l'une de l'autre, c'est une raison de croire que le rectum fait défaut dans une étendue considérable. Dans les conditions inverses, quand les deux tubérosités de l'ischion laissent entre elles un écartement normal, quand le périnée bombe sous l'influence des cris et des efforts, on est en droit de supposer qu'il existe une ampoule rectale bien développée et pas trop éloignée de la peau.

Dans d'autres cas, l'examen du périnée démontre l'existence d'un anus normalement conformé; il faut pratiquer le toucher avec le doigt, ou mieux l'exploration avec une sonde ou un stylet; on sent alors que le doigt et l'instrument sont arrêtés, soit dans l'intérieur même du canal anal, soit à 3 ou 4 centimètres au-dessus de lui, par une membrane molle, flexible, se laissant déprimer avec facilité, ou présentant au contraire une résistance plus considérable.

Dans le second ordre de cas que nous avons supposé, les symptômes sont moins pressants, puisque l'écoulement des matières se fait en partie; aussi l'enfant a-t-il déjà atteint parfois un certain âge, au moment où il est présenté au chirurgien. Nous avons noté que le petit garçon atteint d'abouchement anormal de

l'anus sur le scrotum était âgé de deux mois quand nous l'avons observé. Dans ces cas, comme dans ceux où l'anus s'ouvre à la vulve, immédiatement au devant de la membrane hymen, le diagnostic n'offre aucune difficulté. Déjà les notions anatomo-pathologiques nous ont appris qu'en pareil cas le rectum est bien développé et facilement accessible. Il suffit du reste de pratiquer avec un fin stylet le cathétérisme de l'orifice anormal pour s'assurer que le rectum ne fait pas défaut. Si l'abouchement anormal siège sur un point trop élevé pour être reconnu par la vue, on se guidera sur l'écoulement incessant des matières, soit par l'urètre, chez les petits garçons, soit par le vagin chez les filles. Si l'urine présentait une coloration verdâtre par son mélange avec le méconium, ce serait une raison de croire que l'abouchement anormal se fait dans l'intérieur même de la vessie.

Le pronostic est essentiellement variable suivant les conditions anatomiques, depuis ces cas très simples dans lesquels l'anus ou le rectum sont fermés par une membrane mince et transparente, qu'il suffira d'exciser crucialement pour rétablir le cours normal des matières, jusqu'à ces malformations graves dans lesquelles l'intestin fait défaut sur une grande étendue. Ou bien encore le vice de conformation du côté du rectum s'accompagne d'autres malformations sur d'autres points du tube digestif, ou sur d'autres appareils, par exemple, l'appareil urinaire, malformations incompatibles avec l'existence. Il ne faudrait pas croire d'ailleurs que les abouchements anormaux du rectum et de l'anus permettant l'excrétion des matières fécales soient sans danger. Sans doute, on a vu des cas, comme celui rapporté par Ricord, où des femmes atteintes d'anus vaginal ont pu atteindre un âge avancé et dissimuler leur infirmité. Dans un cas qui a été communiqué à Le Fort [1] par M. Gibert (du Havre), il s'agissait d'une femme mariée qui avait eu trois enfants. Chez elle, il existait, sur la paroi postérieure du vagin, à 2 ou 3 centimètres au-dessus de l'orifice vulvaire, un orifice anormal, admettant une sonde de femme et conduisant dans le rectum. Ni elle, ni son mari, ni l'accoucheur qui l'avait assistée trois fois, ne s'étaient aperçus de ce singulier vice de conformation. Mais il ne faudrait pas croire que les choses se passent toujours aussi simplement. Tout d'abord il peut se faire que les matières s'écoulent incessamment par

1. L. Le Fort, *Des vices de conformation de l'utérus et du vagin, et des moyens d'y remédier*, Paris, 1863, p. 120.

l'orifice anormal. Dans le cas de M. Gibert, l'orifice présentait une sorte de valvule, au-dessous de laquelle il fut impossible d'introduire le doigt; ce qui sans doute s'opposait à l'écoulement incessant des matières. Mais, dans d'autres cas, l'écoulement se fait d'une façon continue. Il faut bien le dire aussi, tant que les matières sont absolument liquides, comme chez les petits enfants, elles trouvent une issue facile par l'ouverture anormale, et le vice de conformation ne présente pas de graves inconvénients; mais le danger augmente avec l'âge et le durcissement des matières fécales. Il peut y avoir, à un moment donné, arrêt complet de l'expulsion des matières, ou seulement excrétion insuffisante, déterminant la stase et la dilatation énorme de l'intestin au-dessus du point rétréci. Dans d'autres cas, c'est un corps étranger, par exemple, un noyau de cerise, qui vient brusquement oblitérer l'orifice anormal et transformer en obstruction complète ce qui n'était jusqu'alors qu'un rétrécissement. Enfin un autre danger résulte encore de la possibilité de l'infection des voies urinaires, dans les cas où les matières fécales viendraient à se déverser dans la vessie. S'agit-il d'un de ces cas beaucoup plus rares, d'un de ces rétrécissements valvulaires du rectum que nous avons signalés en commençant, les inconvénients en sont généralement très peu marqués, ce qui explique que les malades qui en sont atteints avaient tous déjà un certain âge, au moment où ils se sont présentés pour la première fois au chirurgien. Le diagnostic est alors à faire avec les autres formes de rétrécissement du rectum. Il se tire de ce fait que, dans les rétrécissements valvulaires d'origine congénitale, la valvule est mince et à bords nets; il n'y a pas de lésions des tissus voisins, pas de condylomes, pas d'épaississements et de végétations de la paroi rectale, comme dans les rétrécissements d'origine syphilitique, par exemple.

Dans les cas graves où il y a obstacle absolu au passage des matières fécales, la mort survient au bout de quelques jours, et elle est la conséquence des phénomènes d'obstruction; rarement elle est déterminée par une péritonite aiguë. Nous citerons comme exceptionnel le fait suivant rapporté par Ludwig[1], dans lequel la mort a été la conséquence d'une rupture spontanée de l'intestin. Il s'agit d'un enfant de deux jours, atteint d'imperforation anale, qui mourut dans le collapsus, et présenta à l'autopsie une rupture du

1. Ludwig, *Sur un cas de rupture spontanée de l'intestin, conséquence d'une atrésie de l'anus;* Dissertation inaugurale, Greifswald, 1891.

gros intestin, longue de sept centimètres, et comprenant la séreuse et la couche des fibres musculaires longitudinales. Dans l'angle inférieur de la plaie, la muqueuse et la sous-muqueuse étaient déchirées, de sorte qu'il y avait en ce point une perforation complète, large de un centimètre et demi. Le méconium avait pénétré par là dans le péritoine. La rupture avait été amenée par une distension énorme du gros intestin, due elle-même à une grande quantité de gaz accumulés par suite d'une coudure brusque de ses parois.

Traitement. — Nous supposerons d'abord le cas d'une oblitération complète. L'enfant est couché sur le dos, sur le bord d'une table, les cuisses repliées sur le ventre, les jambes sur les cuisses, dans la position de la taille; le périnée bien exposé en pleine lumière. Existe-t-il une simple membrane mince, bombant sous le doigt, il suffit d'en pratiquer avec le bistouri l'incision cruciale, suivie, au besoin, de la résection des lambeaux, pour voir immédiatement s'écouler le méconium. L'opération ne sera pas plus compliquée, si la membrane siège dans l'épaisseur du canal anal, au lieu d'être au niveau de la peau voisine. On devra seulement envelopper de diachylon ou de linge le bistouri jusqu'à une petite distance de sa pointe, pour ne pas s'exposer à blesser les parois rectales. Dans les jours suivants, il conviendra de pratiquer avec le doigt la dilatation de l'anus, pour éviter le rétrécissement consécutif. Une petite malade que j'ai opérée autrefois de la sorte, dans le service de M. Lannelongue, et que j'ai pu suivre, est restée parfaitement guérie. Si, au contraire, le calibre de l'intestin est oblitéré par une masse fibreuse présentant une certaine hauteur, on est ramené aux conditions dans lesquelles l'anus fait défaut, et dont nous allons actuellement parler.

Le problème, c'est de tâcher d'arriver à rencontrer par le périnée l'extrémité inférieure de l'intestin et de l'y fixer, de manière à établir un anus artificiel, dans des conditions très voisines de celles de l'anus normal. La pratique chirurgicale a été bien fixée à cet égard par Amussat. L'enfant est placé dans la position que nous venons d'indiquer; le mieux est de ne pas l'endormir; l'opération est par elle-même très peu douloureuse, et, comme on l'a fait remarquer, les efforts faits par l'enfant contribuent à pousser par en bas l'ampoule rectale et facilitent sa découverte. Tout au plus peut-on avoir recours à l'anesthésie locale, à l'aide du coryleur par exemple, pour supprimer la dou-

leur causée par l'incision de la peau. Celle-ci est faite d'avant en arrière sur la ligne médiane, dans une étendue de 3 à 4 centimètres, depuis le raphé périnéal jusqu'à la pointe du coccyx. Soit avec le bistouri, soit avec la pointe de la sonde cannelée, on écarte les fibres du sphincter, et l'on est parfois assez heureux pour voir, à une distance qui ne dépasse pas 1 centimètre et demi à 2 centimètres, l'ampoule rectale faisant saillie au fond de la plaie. Elle est reconnaissable à sa paroi lisse et mince, qui laisse apercevoir par transparence la coloration brun verdâtre du méconium. Rien ne serait plus facile que de pratiquer sur cette ampoule rectale une incision cruciale, comme sur les membranes dont nous parlions en commençant; mais on verrait ultérieurement se former un rétrécissement de l'orifice anal, par suite du retrait de l'ampoule rectale, vide de son contenu, et de la rétraction de l'incision cutanée. Aussi Amussat a-t-il insisté avec juste raison sur la nécessité de fixer directement la paroi rectale à la peau. Pour cela, dès que l'ampoule rectale a été reconnue, elle est traversée par une ou plusieurs anses de fils qui servent à la maintenir en bas, elle est alors ouverte et vidée de son contenu; puis, avec de la soie phéniquée fine, on fait une suture exacte de la paroi rectale à la peau. On obtient ainsi un canal partout tapissé de muqueuse intestinale, et qui, par suite, est à l'abri de la rétraction secondaire.

Mais les choses ne se passent pas toujours aussi simplement que nous venons de le supposer. Souvent il arrive qu'après avoir poussé la dissection jusqu'à une certaine profondeur, on ne rencontre pas l'ampoule rectale; l'opération devient alors singulièrement complexe et incertaine dans ses résultats. On court en effet le danger de blesser les organes voisins, la vessie, le vagin, d'ouvrir le péritoine, et souvent même d'être obligé de renoncer à rencontrer le rectum par le périnée. Ce danger de la blessure du vagin, ou de la vessie dans le sexe masculin, n'est pas purement théorique; tant s'en faut, et les observations sont nombreuses, dans lesquelles on a relaté semblable complication. Aussi est-il toujours indispensable d'introduire, soit dans la vessie, soit dans le vagin, une petite sonde ou un fin stylet qui serve de conducteur. Dans un cas, il m'est arrivé, par suite sans doute d'une disposition valvulaire de l'urètre, de ne pouvoir y introduire un stylet; or, dans ce cas, ayant des doutes sur la nature de la saillie qui se présentait au fond de la plaie, j'ai ponctionné la vessie et j'ai dû refermer l'orifice par un point de suture. Dans les cas en effet où l'ampoule

rectale ne descend pas dans le petit bassin, la vessie et l'urètre dans le sexe masculin, l'utérus et le vagin chez les petites filles, n'étant plus soutenus en arrière, tombent dans la concavité du sacrum, et se présentent au chirurgien qui recherche l'intestin par la voie périnéale.

On peut considérablement faciliter les recherches en pratiquant la résection du coccyx, comme l'a conseillé Verneuil; on se donne ainsi beaucoup de jour et l'on peut remonter à une plus grande hauteur. Autrefois on considérait comme un très grave danger l'ouverture du péritoine; aujourd'hui on n'y attache plus la même importance; mieux vaut s'exposer à ouvrir la séreuse péritonéale que d'abandonner trop tôt les recherches par le périnée. Ce n'est pas le tout d'avoir réussi à découvrir l'ampoule rectale, il faut encore l'abaisser suffisamment pour la suturer à la peau; cet isolement se fera avec douceur, soit au bistouri, soit avec la pointe mousse de la sonde cannelée, et l'on ne craindra pas, si la chose est nécessaire, d'ouvrir le cul-de-sac péritonéal. Ce sera seulement une raison de plus pour prendre des précautions antiseptiques rigoureuses et pour s'opposer à la pénétration des matières fécales dans le péritoine; une suture très exacte de l'intestin à la peau sera la meilleure des garanties contre un semblable accident.

Mais les recherches ont été poussées aussi loin que possible, et l'on n'est pas arrivé à découvrir l'ampoule rectale. Force est bien, en pareil cas, de songer à l'établissement d'un anus artificiel ailleurs que dans la région périnéale. Deux voies s'offraient au chirurgien jusqu'à ces dernières années : la voie lombaire, par laquelle se pratique l'anus artificiel d'après la méthode de Callisen, et la voie iliaque que l'on suit dans la méthode de Littre. C'était la crainte de l'ouverture du péritoine qui seule pouvait conduire les chirurgiens à l'adoption de la voie lombaire; aujourd'hui cette crainte est chimérique : l'opération est beaucoup plus longue, beaucoup plus difficile; encore n'arrive-t-on pas toujours au résultat cherché; car, nombre de fois, on a pris l'intestin grêle pour le gros intestin et ouvert la séreuse péritonéale.

L'anus iliaque mérite donc seul d'être conservé. Parallèlement à l'arcade de Fallope et à un travers de doigt au-dessus d'elle, on fait une incision de 4 à 5 centimètres de longueur, tous les plans musculaires et aponévrotiques de l'abdomen sont sectionnés successivement; les vaisseaux épigastriques et sous-cutanés abdominaux, s'ils ont été sectionnés, sont liés, et l'on a soin que la plaie

soit parfaitement sèche, l'hémostase absolument complète, avant d'ouvrir la séreuse péritonéale. Cette ouverture est faite sur la sonde cannelée, et généralement l'S iliaque se présente d'elle-même à travers les lèvres de la plaie. Si l'intestin grêle ou l'épiploon venait à se montrer, rien ne serait plus facile que de les refouler par en haut, et de les y maintenir par un tampon ou une compresse aseptique. C'est alors dans l'angle formé par la fosse iliaque interne et la paroi abdominale antérieure, qu'on ira chercher l'S iliaque, reconnaissable à ses bandelettes musculaires longitudinales et aux franges épiploïques qui y sont appendues. Une cause d'erreur possible, et bien inattendue, c'est celle qui consiste à prendre pour le gros intestin l'uretère dilaté. M. Jeannel [1] a rapporté un cas de cette nature. Chez un petit garçon dont le rectum s'abouchait dans les voies urinaires, il avait vainement cherché par le périnée l'ampoule rectale, et se décida à pratiquer dans la fosse iliaque gauche l'opération de Littre. Il rencontra un boudin mou, du volume du pouce, qu'il eut peine à attirer au dehors; il le saisit avec une pince; mais à peine la pince fut-elle enlevée, qu'un jet d'urine s'écoula au dehors. L'opérateur dut pratiquer sur l'uretère une suture en bourse, avant de continuer son opération, qui, du reste, se termina par la mort. Cette dilatation anormale des uretères a été constatée dans un certain nombre de cas de malformation congénitale de l'anus et du rectum, et déjà M. Le Dentu [2] avait fait connaître un cas dans lequel il lui était arrivé d'ouvrir l'uretère pris pour l'intestin, au cours d'une opération de Littre.

Nous avons rencontré une semblable dilatation de l'uretère sur un nouveau-né auquel nous avons dû pratiquer un anus iliaque, pour absence complète de l'anus et du rectum. A l'autopsie, nous avons pu constater que l'anus et le rectum, ainsi que l'S iliaque, faisaient défaut en totalité ; le gros intestin se termine dans la fosse iliaque gauche, juste au niveau du point sur lequel a été établi l'anus contre nature. L'uretère droit présente une ampliation considérable et décrit de nombreuses sinuosités; il se termine supérieurement dans une poche anfractueuse, qui n'est autre chose que le rein lui-même, ayant subi la transformation kystique.

Du côté droit, le testicule est situé derrière la paroi abdomi-

1. Jeannel, Essai sur la pathogénie des malformations de l'anus et du rectum. *Revue de chirurgie*, t. VII, 1887, p. 190.
2. *Bulletins de la Société anatomique*, février 1873, p. 186.

nale antérieure, un peu au-dessus et en dehors du point répondant normalement à l'orifice interne du canal inguinal; il est accompagné par l'épididyme, d'où se détache un cordon grêle appliqué par le péritoine contre la paroi abdominale, et venant aboutir, après un trajet de 3 à 4 centimètres, dans une portion élargie,

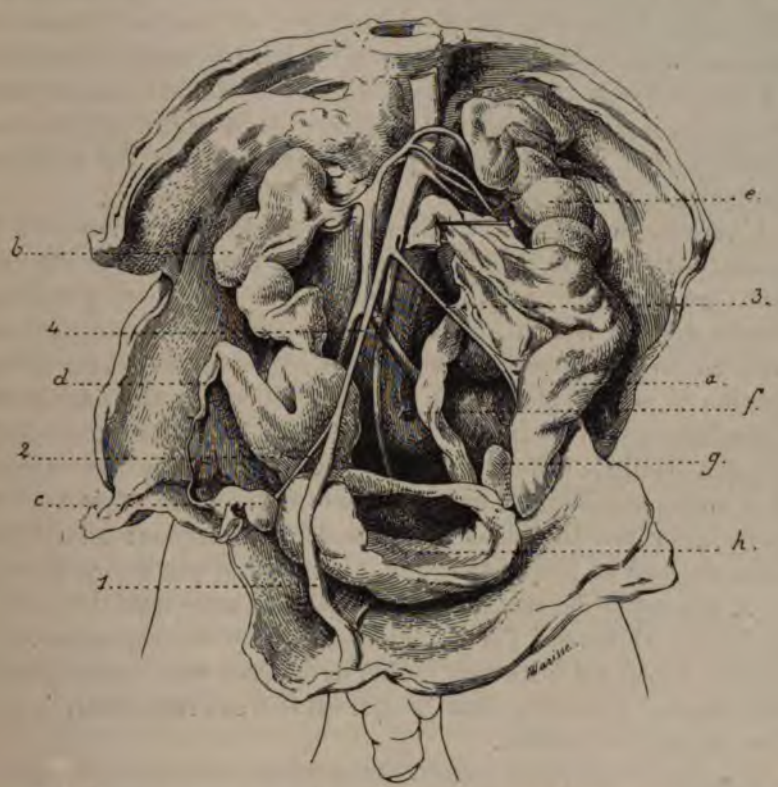

Fig. 160. — Absence de l'anus et du rectum avec anomalies multiples (Kirmisson) : — *a*, terminaison du gros intestin ; *b*, rein droit et uretère énormément dilaté ; *c*, testicule droit ; *d*, canal déférent qui s'élargit et va se jeter dans l'uretère correspondant ; *e*, rein gauche ; *f*, uretère gauche dilaté ; *g*, testicule gauche ; *h*, vessie ouverte, montrant l'orifice des uretères ; — 1, artère ombilicale droite très dilatée, fournissant : 2, l'artère iliaque primitive droite, et 3, l'artère mésentérique inférieure ; 4, aorte plus petite que l'artère ombilicale.

ampullaire, qui, elle-même, s'abouche à angle aigu dans l'uretère, de sorte que les deux conduits viennent s'ouvrir par un orifice commun dans la vessie.

Du côté gauche, le rein est excessivement volumineux et présente la disposition lobulée; il est coiffé par une capsule surrénale elle-même très volumineuse.

De son hile se détache un uretère dilaté comme celui du côté droit, mais à un moindre degré. Cet uretère, croisant l'articulation sacro-iliaque gauche, pénètre dans le bassin, comme à l'état normal. Au niveau de son abouchement dans la vessie, il présente un rétrécissement très manifeste.

Le testicule gauche est situé dans la fosse iliaque gauche, immédiatement derrière la paroi abdominale, et juste au niveau du point où nous avons établi l'anus artificiel. Le canal déférent qui en part croise le muscle psoas-iliaque et le rebord correspondant du bassin, il pénètre dans la profondeur de la cavité pelvienne et vient s'ouvrir dans la partie profonde de l'urètre; les vésicules séminales sont absentes.

L'ouraque se détache, comme à l'ordinaire, du sommet de la vessie; mais l'artère ombilicale gauche est absente. La droite présente, au contraire, un volume inusité. Au lieu de se terminer, comme à l'état normal, dans l'une des artères vésicales, elle se prolonge en haut jusqu'au niveau de la région lombaire, où elle se termine en se fusionnant avec l'aorte. C'est cette artère ombilicale volumineuse qui fournit la mésentérique inférieure, ainsi que l'iliaque primitive droite. L'aorte présente, au contraire, un volume bien moins considérable qu'à l'état normal; elle se dévie vers la droite pour pénétrer dans la profondeur du bassin; là, elle se dirige de haut en bas et de droite à gauche, en passant au devant de la concavité du sacrum; elle gagne la partie latérale gauche du bassin, et fournit l'artère iliaque du côté correspondant. En somme, l'aorte est beaucoup moins développée que l'artère ombilicale droite : c'est cette dernière qui est le tronc important, l'aorte n'en est que l'accessoire.

Ce cas est remarquable par la multiplicité des vices de conformation qu'on y trouve accumulés; l'enfant présentait, en effet, outre une absence congénitale de l'anus et du rectum, un pouce surnuméraire à la main droite, un hypospadias balanique, une ectopie abdominale des deux testicules, et une transformation kystique des reins, avec énorme dilatation des uretères. C'est sur ce dernier point que nous voulions insister; il permet de comprendre l'erreur où sont tombés quelques chirurgiens qui ont ponctionné l'uretère croyant avoir affaire au gros intestin. C'est une raison de plus pour diriger les recherches, non du côté interne, mais vers l'angle externe de la plaie.

L'anus iliaque peut sauver des enfants condamnés sans cette

intervention à une mort certaine, et l'on a vu des opérés arriver même à un âge avancé; mais, même dans les cas les plus heureux, il constitue une bien triste infirmité. Aussi a-t-on proposé de le considérer seulement comme une opération palliative, et de chercher ensuite, par le cathétérisme du bout inférieur, à faire saillir l'extrémité inférieure du cul-de-sac rectal du côté du périnée, de façon à rétablir l'anus dans sa place normale. Dans un cas de cette nature, Krönlein a été assez heureux pour réussir par cette méthode à rétablir un anus normal, chez un enfant auquel il avait, sept mois auparavant, pratiqué un anus iliaque.

Enhardis par les succès de la chirurgie abdominale, les chirurgiens sont même allés plus loin dans cette voie, et ils ont conseillé, dans les cas où les recherches par le périnée sont demeurées sans résultat, de faire une laparotomie pour aller à la recherche de l'ampoule rectale, l'attirer dans l'incision périnéale et l'y fixer, de façon à rétablir l'anus dans des conditions aussi voisines que possible de l'état normal. Un chirurgien de Shanghaï, Macleod [1], a proposé pour la première fois cette opération, en 1880. Si le mésentère empêche l'intestin d'être abaissé suffisamment, il conseille même de le diviser entre deux ligatures. Cette opération a été faite pour la première fois, en 1888, par Hadra (de Berlin). Il fit l'incision de l'abdomen comme pour une colostomie gauche, reconnut l'ampoule rectale, perfora le péritoine pelvien de haut en bas avec une pince, puis attira l'ampoule, préalablement libérée, dans la plaie périnéale, et l'y fixa [2]. La colostomie périnéale a été pratiquée de nouveau quelques années après, en France, à l'hôpital Trousseau, par MM. Delagénière et Civel. L'opération a été faite le 21 juillet 1891, sur un enfant de deux jours, sur lequel on avait déjà pratiqué sans succès l'opération par la voie périnéale [3]. La voie abdominale a été suivie une troisième fois, par Kehrer (de Heidelberg) [4]. Mais, dans ces trois cas, les enfants ont succombé plus ou moins rapidement, non pas directement à l'intervention chirurgicale, mais à des causes diverses, comme on les voit si

1. Macleod, Case of imperforate rectum, with a suggestion for a new method of treatment; *Brit. med. Journal*, 23 octobre 1880, p. 657.

2. Hadra, Demonstration eines Präparat von Atresia anovesicalis, und Bemerk über ein neues Operations Verfahren für schwirige Fälle, *Berlin. med. Gesells*, 21 nov. 1888; in *Berl. Klinis. Wochens.* 10 décemb. 1888, n° 50, p. 1018.

3. V. Delagenière, Absence congénitale du rectum; nouveau procédé d'intervention, *Congrès français de chirurgie*, 1893, p. 534.

4. Kehrer, Herstellung eines Anus praeternaturalis coccygei bei atresia recti congenita, Berlin, *Klin. Wochens*, 1894, p. 751, n° 33.

souvent succomber aux opérations d'anus iliaque, en apparence les mieux réussies. Le premier succès opératoire a été apporté en 1896, à la Société de chirurgie, par M. Chalot, professeur à la Faculté de Toulouse [1]. Il s'agissait d'une petite fille de six jours, atteinte d'imperforation ano-rectale, chez laquelle l'intestin se terminait, au niveau de l'articulation sacro-iliaque, par une ampoule adhérente au fond de l'utérus. Après avoir fait une incision dans la fosse iliaque gauche, comme pour une opération de Littre, M. Chalot attira au dehors l'ampoule rectale, la vida de son contenu par une petite incision qu'il ferma avec un point de suture en bourse, en laissant aux deux extrémités du fil toute leur longueur. Il se servit ensuite de ce fil pour attirer dans la plaie périnéale l'extrémité de l'intestin, et l'y fixa comme dans le procédé ordinaire d'anus périnéal. L'opération a été faite le 17 février 1896. A la date du 13 avril, l'enfant, dit M. Chalot, jouit d'une santé superbe. « L'anus laisse passer le bout du petit doigt, sans donner encore une sensation bien appréciable de contraction, et est entouré en ellipse par un bourrelet muqueux rouge vif; il mesure 2 centimètres 1/3 dans le sens sagittal et 1 centimètre 1/4 dans le sens transversal ; sa commissure postérieure est à 1/2 centimètre au devant de la pointe du coccyx; sa commissure antérieure à 8 millimètres en arrière de la fourchette. L'observation ultérieure nous apprendra si la continence des matières a été obtenue par l'opération. »

M. Chalot a bien raison d'insister sur ce point particulier. C'est là en effet la question importante que les observations ultérieures seules pourront nous permettre de résoudre. Il est bien évident que, dans l'état actuel de la chirurgie, la tentative qui consiste à chercher l'intestin par la voie abdominale, quand on a poussé aussi loin que possible les recherches par la voie périnéale, c'est-à-dire quand on s'est aidé de la résection du coccyx et de l'incision du cul-de-sac péritonéal, ne saurait trop être encouragée. Mais la question est de savoir si la méthode opératoire nouvelle permettra de rétablir les fonctions, ou si, comme il est probable, dans les cas d'absence de l'anus et du rectum, on obtiendra seulement un anus artificiel périnéal, au lieu d'un anus iliaque, présentant tous les inconvénients de cette dernière opération, c'est-à-dire l'inconti-

1. Chalot, La colostomie ou sigmoïdostomie périnéale par la voie combinée, dans l'absence congénitale du rectum, succès, *Bull. et mém. de la Soc. de chir.*, 15 avril 1896, p. 318.

nence des matières et un prolapsus de la muqueuse; l'avenir seul pourra nous fixer à cet égard.

Occupons-nous maintenant des cas dans lesquels l'absence congénitale de l'anus et du rectum est associée à l'existence d'abouchements anormaux, soit du côté des voies génito-urinaires, soit du côté des téguments. Si la communication anormale a lieu avec la vessie ou la partie profonde de l'urètre chez le petit garçon, avec la partie supérieure du vagin ou l'utérus dans le sexe féminin, il n'y a pas lieu d'en tenir compte; on opérera comme dans les cas ordinaires. Mais l'abouchement se fait-il, comme il arrive très souvent, soit du côté du scrotum et de la verge, dans le sexe masculin, soit à la partie inférieure du vagin et à la vulve, chez les filles, le procédé opératoire devra être modifié, et l'opération conduite d'une manière toute différente. Nous envisagerons d'abord les abouchements anormaux à la vulve ou à la partie inférieure du vagin. Martin (de Lyon) avait proposé autrefois, dans les cas de cette nature, de fendre délibérément tout le périnée, depuis la vulve jusqu'à la pointe du coccyx, et de reconstituer ensuite la fourchette vulvaire par une deuxième opération. Mais c'est là un délabrement considérable, et le procédé en question ne pourra jamais être considéré comme un procédé de choix. On ne perdra pas de vue les données fournies par l'anatomie pathologique qui nous apprend que l'abouchement anormal se fait presque toujours très bas, soit à la partie inférieure du vagin, soit même à la vulve. On cherchera donc avec l'extrémité d'un stylet ou d'une sonde cannelée l'orifice anormal; quand on sera parvenu à en faire le cathétérisme, on dirigera alors la pointe de l'instrument du côté du périnée, et l'on s'en servira comme d'un conducteur, pour arriver sur l'extrémité terminale de l'intestin. Mais le procédé qui consiste à attirer simplement l'intestin dans la plaie périnéale et à l'y fixer, tout en laissant persister les connexions anormales du côté de la vulve et du vagin, procédé décrit sous le nom de Giraldès, nous semble devoir être complètement laissé de côté. Arrivât-on à établir ainsi un anus périnéal, qu'une deuxième opération deviendrait nécessaire pour fermer la fistule recto-vaginale. Mais, le plus souvent, le rectum, ayant conservé ses adhérences avec le vagin, a tendance à remonter; les fils de suture sectionnent peu à peu les tissus, l'intestin reprend sa position anormale et l'infirmité se trouve reproduite. Le procédé qui nous semble en pareil cas le procédé de choix, c'est celui qui a été conseillé

par Dieffenbach, modifié par Nélaton, et mis en pratique avec succès par Rizzoli; c'est celui auquel nous avons donné le nom de *transplantation de l'anus*, qui nous paraît caractériser le mieux cette méthode. On dissèque complètement l'ampoule rectale; on la détache de ses connexions avec les parties voisines, et notamment avec la vulve ou le vagin; dès lors, le rectum, libre comme un battant de cloche, se laisse attirer en bas avec la plus grande facilité, et on le fixe dans la plaie périnéale par la suture, comme dans le procédé ordinaire d'anus périnéal. Il reste, après cette opération, du côté de la vulve ou du vagin, un orifice anormal, mais cet orifice n'étant plus tapissé de muqueuse et ne donnant plus passage aux matières fécales, s'oblitère de lui-même avec facilité. Le schéma ci-joint permettra de se rendre compte du mode opératoire que nous désignons sous le nom de transplantation de l'anus au périnée (voir fig. 161). Comme exemple de ce mode d'intervention je citerai le fait suivant :

Une petite fille de onze mois fut amenée par ses parents à notre consultation des Enfants-Assistés. Elle présentait une imperforation anale, et, depuis sa naissance, elle rendait ses matières par la vulve. Depuis quelques semaines seulement, elle avait commencé à avoir des phénomènes de rétention stercorale, avec ballonnement du ventre, vomissements, refus de prendre le sein. Elle est devenue chétive, tandis que jusqu'à l'âge de six mois elle avait grossi normalement. Ici, l'orifice du rectum était facile à trouver, presque à l'entrée du vagin, au voisinage de l'hymen; il était très petit, ne laissant passer que très peu de matières. L'enfant étant endormie, j'introduisis une sonde cannelée dans l'orifice anormal; puis, faisant basculer la sonde cannelée, de façon à faire saillir sa pointe au périnée, j'incisai exactement sur la ligne médiane, couche par couche. J'arrivai ainsi sur l'ampoule rectale; pendant qu'un aide maintenait la sonde dans sa position, avec une deuxième sonde cannelée, j'isolai avec soin l'ampoule des tissus voisins; à droite, et à gauche d'abord, puis par sa face supérieure et par sa face inférieure. Elle devint ainsi absolument mobile. Passant alors ma sonde cannelée au devant de cette ampoule, au point où elle était accolée à la vulve, je la séparai de cet organe par un mouvement brusque, et je pus facilement l'attirer au périnée. Je l'ouvris et la suturai par une couronne de points à la soie, avec la peau circonscrivant l'incision périnéale. Pendant les jours suivants, il y a eu une abondante évacuation de matières; mais il

n'est sorti, ni gaz, ni matières fécales par l'ancien orifice. L'enfant a regagné la province, en bonne santé, toutes ses fonctions s'accomplissant d'une manière régulière, et n'ayant pas d'incontinence des matières fécales [1].

J'ai opéré de la même façon une petite fille de cinq mois que j'ai présentée guérie à la Société de chirurgie [2]. Il y avait ceci de remarquable dans ce cas particulier qu'à l'âge de deux mois, cette enfant avait été opérée par un de nos collègues les plus distingués de la province; mais le rectum n'ayant pas

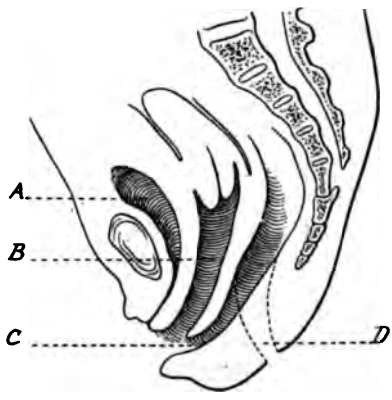

Fig. 161. — A, vessie ; B, vagin ; C, rectum venant s'aboucher à la vulve ; D, transplantation du rectum au périnée.

été libéré de ses connexions avec le vagin, la difformité s'était reproduite.

Ainsi donc, la transplantation du rectum nous paraît être l'opération de choix; c'est seulement dans les cas où l'on ne parvient pas à découvrir l'orifice normal qu'il convient de recourir au procédé de Martin (de Lyon), c'est-à-dire de fendre complètement la commissure postérieure de la vulve.

Dans le sexe masculin, en cas d'abouchement anormal du côté de la verge ou du scrotum, on se comportera de la même façon, c'est-à-dire qu'on pratiquera d'abord le cathétérisme des orifices anormaux; puis, quand on sera parvenu à faire pénétrer une

1. Kirmisson, De l'ectopie vulvaire de l'anus, leçon publiée dans le *Bulletin médical*, 4 février 1891, n° 10.
2. Kirmisson, Ectopie vulvaire de l'anus guérie par la transplantation de l'anus au périnée, *Bull. et mém. de la Soc. de chir.*, 1er avril 1896, p. 305.

sonde cannelée dans le rectum, on s'en servira comme d'un guide pour mettre à nu l'intestin et en pratiquer la transplantation. C'est ainsi que j'ai agi chez le petit garçon dont j'ai donné antérieurement le dessin (voir fig. 159). J'ai réuni d'abord l'un à l'autre les deux orifices fistuleux existant sur le scrotum; puis, faisant saillir l'extrémité de la sonde au périnée, j'ai incisé sur elle la peau, j'ai disséqué complètement l'intestin, et, le libérant de ses attaches avec le scrotum, je l'ai fixé dans la plaie périnéale. Comme les deux petites filles dont j'ai parlé plus haut, ce petit garçon a guéri de la façon la plus simple; j'ai pu le suivre pendant plusieurs mois; il n'avait pas, lui non plus, d'incontinence des matières fécales. Dans ces cas, en effet, le sphincter existe toujours, et le résultat chirurgical est d'autant plus satisfaisant qu'il est complet au point de vue fonctionnel.

II. — AUTRES VICES DE CONFORMATION DU TUBE DIGESTIF

Si les vices de conformation de l'anus et du rectum sont les plus intéressants parmi les malformations du tube digestif, tant à cause de leur fréquence que des interventions chirurgicales auxquelles ils peuvent donner lieu, cependant les autres anomalies du tube digestif ne sauraient être indifférentes au chirurgien. Ce qui leur donne surtout de l'importance, c'est que souvent elles coïncident avec les vices de conformation de l'anus et du rectum, et viennent compromettre le résultat des opérations les mieux conduites, et dont on était en droit d'attendre une heureuse issue. Déjà nous avons cité le cas observé par M. Polaillon [1], dans lequel une oblitération congénitale de l'œsophage avec abouchement anormal de la trachée a causé la mort d'un enfant opéré avec succès d'une imperforation anale.

Estomac. — L'oblitération peut siéger aussi au niveau de l'estomac, Meckel en cite plusieurs cas, dans son *Anatomie pathologique*; dans presque tous, l'estomac se terminait en cul-de-sac au niveau du pylore. Cette anomalie, dit von Ammon [2], n'est pas compatible avec une existence bien longue, huit jours au maximum

1. Voyez *Oblitération congénitale de l'œsophage*, p. 197.
2. Von Ammon, Anomalies de l'estomac, in *die Angeborene chirurgische Krankheiten des Menschen*, p. 34.

dans le cas de Calder. Le diagnostic ne pourrait se faire que par exclusion, en s'assurant d'abord de la perméabilité du rectum, de l'S iliaque, de l'œsophage et du cardia. On notera aussi que les vomissements se produisent, ici comme dans les imperforations de l'œsophage, peu de temps après l'ingestion des liquides.

Schwytzer[1] a fait l'autopsie d'une petite fille de trois mois, morte d'inanition, chez laquelle le pylore rétréci laissait passer à peine un stylet. Il présente sous le doigt l'aspect d'une tumeur dure; sous le microscope, la muqueuse paraît saine; la musculeuse seule est hypertrophiée, épaisse de 20 millimètres; l'estomac est très dilaté; sur le côlon, on trouve un rétrécissement non cicatriciel, précédé d'une dilatation; le foie est atrophié; tous les autres organes sont normaux. Pendant la vie, l'enfant vomissait tous les aliments; on la nourrissait par le gavage et les lavements nutritifs; l'enfant était née à terme, et pesait 3200 grammes au moment de la naissance. Au dire de Schwytzer, il y aurait dix cas semblables dans la science.

Duodénum. — Une variété particulièrement intéressante d'oblitérations congénitales de l'intestin est constituée par celles qui portent sur le duodénum. J. M. Hobson[2] rapporte un cas de cette nature, dans lequel la mort survint au bout de trois jours; on trouva que l'estomac se terminait en cul-de-sac, à un pouce environ au delà du pylore; l'intestin commençait également sous forme de cul-de-sac, à l'origine du canal cholédoque. Sur un enfant mort au bout de cinq jours, Champneys[3] trouva l'estomac et le pylore normaux, la première moitié du duodénum énormément dilatée, la deuxième moitié, au contraire, très rétrécie. La partie dilatée formait un coude brusque avec la portion rétrécie, de sorte qu'aucun liquide ne pouvait passer de l'une dans l'autre. A l'ouverture des parois, on vit qu'un septum transversal obstruait complètement la lumière de l'intestin. Le canal cholédoque s'ouvrait juste au-dessous de ce septum, qui était constitué, au point de vue histologique, par la muqueuse, la sous-muqueuse et des fibres musculaires circulaires. M. Brindeau[4] a présenté, à la Société obstétricale, une pièce provenant d'un nouveau-né, pesant 2500 grammes à la naissance, et

1. Schwytzer, Hypertrophie et sténose congénitale du pylore, *New York med. Journal*, 21 nov. 1896, p. 674.
2. J. M. Hobson, Oblitération du duodénum, in *Brit. med. Journal*, 25 mars 1894.
3. Champneys, Occlusion of the Duodenum by a complete transverse septum, *Brit. med. Journ.*, 20 mars 1897.
4. Brindeau, Impeforation du duodénum, in *Bullet. médical*, 1895, p. 177.

mort au bout de trois jours, d'une obstruction intestinale. A l'autopsie, on trouva l'abdomen rempli par une anse intestinale distendue, appartenant au duodénum. Cette portion de l'intestin est imperforée et constitue une poche qui se continue en haut avec l'estomac. Le reste de l'intestin est absolument libre; les autres organes sont normaux.

Nous-même, nous avons eu l'occasion de recueillir un fait d'oblitération congénitale du duodénum particulièrement intéressant en ce qu'ici, comme chez le malade de M. Polaillon, cette malformation coïncidait avec une imperforation anale, et est venue causer la mort, alors que nous aurions pu espérer un heureux résultat de notre intervention sur l'extrémité terminale de l'intestin.

Le 17 octobre 1884, je fus appelé, à sept heures et demie du soir, à la Pitié, pour un enfant né la veille au matin, et présentant une imperforation anale. Il s'agissait d'un enfant du sexe masculin, très petit, né avant terme (à huit mois environ). Il y avait absence complète d'anus; on ne sentait à la région anale aucune tumeur venant bomber à l'extérieur pendant les cris de l'enfant; le raphé médian antéro-postérieur formait une sorte de bourrelet saillant au dehors. Les ischions étaient très rapprochés l'un de l'autre. Toutes ces circonstances démontraient que l'ampoule rectale était située à une grande hauteur, et ce fait, rapproché du misérable état général de l'enfant, ne laissait guère d'espoir de le sauver. Néanmoins, l'intervention chirurgicale était formellement indiquée. Je fis donc, sur le raphé antéro-postérieur, une incision longue de 4 à 5 centimètres, commençant en avant des ischions. Bien que la dissection fût faite jusqu'à deux centimètres de profondeur, je ne rencontrai aucun vestige du rectum. L'enfant fut alors couché sur le ventre; je prolongeai l'incision jusqu'au-dessus du coccyx; je dénudai cet os et j'en réséquai l'extrémité inférieure, dans une étendue d'un demi-centimètre environ. Je ne tardai pas alors, après une courte dissection, à apercevoir, immédiatement au devant de l'os, une petite poche, très peu volumineuse, qui bombait légèrement pendant les cris de l'enfant. Mais son petit volume, son peu de relief, l'absence de la coloration verdâtre que présente habituellement l'ampoule rectale distendue par le méconium, me firent hésiter à reconnaître là l'intestin. Je craignis un instant avoir affaire à la vessie; pour dissiper tous les doutes, je pratiquai à l'aide d'un stylet le cathétérisme; j'arrivai facilement

dans la vessie, et je pus m'assurer que le stylet passait en avant de la poche que nous avions sous les yeux, sans pénétrer dans son intérieur. On pouvait se demander encore, à cause du peu de

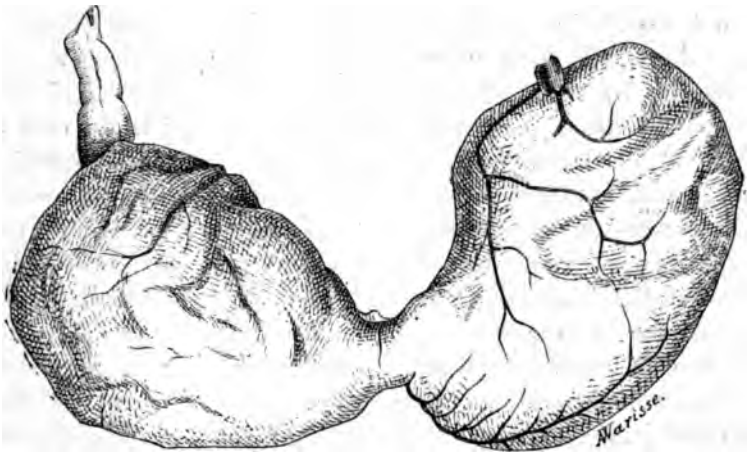

Fig. 162. — Oblitération congénitale du duodénum par une valvule transversale, chez un enfant présentant en même temps une absence d'anus. Des deux poches visibles sur ce dessin, celle de droite représente l'estomac, la gauche le duodénum très dilaté; entre les deux, le resserrement pylorique; au-dessous de la poche duodénale, se trouvait la valvule anormale (Kirmisson).

volume de l'intestin, si nous n'avions pas affaire à un cordon plein, remplaçant la partie manquante du rectum. Nous fîmes donc, à deux reprises différentes, une ponction avec la seringue de Pravaz pour voir si nous obtiendrions du méconium; les deux ponctions restèrent sans résultat. Je donnai alors un coup de ciseau sur la portion la plus saillante de la poche; sa paroi très épaisse ne fut pas intéressée dans toute son étendue, et il s'écoula seulement du sang. Un second coup de ciseau perfora la muqueuse et donna issue au méconium en grande abondance. Je fis alors la suture de l'intestin à la peau par douze fils d'argent; quelques points de suture au fil d'argent également refirent en avant le périnée.

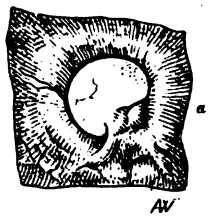

Fig. 163. — Valvule oblitérant l'intestin, vue de face; en *a*, cette valvule était perforée d'un étroit orifice permettant le passage d'un stylet (Kirmisson).

Cette opération ne fut suivie d'aucun soulagement dans l'état de l'enfant. Il continua à vomir du méconium comme avant l'éta-

blissement de l'anus artificiel. La face devint de plus en plus grippée; le corps se cyanosa, les extrémités se refroidirent, et la mort survint le lendemain, à neuf heures du soir, c'est-à-dire le troisième jour après la naissance.

Je dois les détails relatifs à l'autopsie à l'obligeance de M. Darier, interne du service, qui, du reste, a présenté la pièce à la Société anatomique. La nécropsie a montré que le péritoine était intact; notre cathétérisme n'avait provoqué aucune lésion du côté de l'urètre et de la vessie; les organes génito-urinaires étaient normalement conformés. Ce qu'il y avait de plus intéressant, c'était, au-dessous de l'estomac, l'existence d'une dilatation du duodénum, présentant un volume égal à celui de l'estomac lui-même, et séparée de lui par un resserrement répondant au pylore. L'examen de la face interne de l'intestin montre, à l'extrémité inférieure du duodénum dilaté, une valvule verticalement placée, percée seulement d'un étroit orifice, à l'union de son insertion sur la paroi intestinale. C'est à cette malformation rendant complètement impossible l'alimentation de l'enfant qu'il faut rapporter l'issue funeste.

Iléon. — Dans d'autres cas, l'oblitération de l'intestin porte plus bas. Sur un enfant qui mourut le onzième jour, Hoffmann [1] a trouvé une occlusion complète de l'intestin, à 25 pouces au-dessous du pylore.

Sutton [2] rapporte les oblitérations de l'iléon à des anomalies du canal vitello-intestinal. Si, dit-il, le segment intra-abdominal de ce canal persiste, on trouve un diverticulum plus ou moins marqué, allant vers l'ombilic. Si l'oblitération va trop loin, il y a un rétrécissement partiel ou complet de l'iléon, et même absence de l'iléon au point d'union avec le canal vitello-intestinal. Il en a rencontré trois cas, deux à la dissection d'enfants nouveau-nés, et le troisième qu'il a diagnostiqué pendant la vie. Un enfant de huit heures avait des signes d'occlusion intestinale; en ouvrant l'abdomen, il trouva que, sur une étendue de cinq centimètres, l'iléon était remplacé par un étroit cordon. Les deux bouts d'intestin furent réunis; mais l'enfant mourut au bout de six heures.

L'oblitération peut siéger aussi sur l'extrémité inférieure de l'intestin grêle. Carini vit une petite fille de quatre jours qui vomis-

1. Hoffmann, *Medic. Bulletin*, Philadelphie, février 1895.
2. Sutton, *American Journal of med. Sciences*, nov. 1890.

sait du méconium depuis sa naissance, et qui n'avait rien rendu par l'anus. Le toucher rectal butte contre un obstacle infranchissable; la mort survint dans le collapsus. A l'autopsie, on trouve que l'intestin grêle se termine en cul-de-sac; absence totale de valvule iléo-cæcale; oblitération absolue de la partie supérieure du rectum[1]; M. Depaul[2] a communiqué autrefois à l'Académie de médecine deux cas d'obstruction congénitale de la partie inférieure de l'intestin grêle, dans lesquels la lésion avait été exactement diagnostiquée. On constatait les symptômes ordinaires de l'obstruction; le ventre était ballonné, mais l'anus et le rectum étaient normaux. Les lavements passaient bien, mais ils étaient bientôt rendus sans méconium; on pouvait faire pénétrer jusqu'à une distance considérable un tube flexible, mais sans qu'il ramenât de matières au dehors.

Gros intestin. — L'oblitération peut enfin siéger vers la partie moyenne du gros intestin, ou vers sa partie inférieure, immédiatement au-dessus de l'iliaque, comme nous en avons précédemment cité des exemples. L'auscultation, la percussion, les lavements, par leur pénétration plus ou moins complète, pourront alors aider au diagnostic. On se guidera sur les données fournies par ces différents modes d'exploration pour pratiquer l'opération de Littre au point convenable.

Comme exemple intéressant d'intervention dans un cas de malformation portant sur un point très élevé de l'intestin, nous citerons l'observation suivante de Tischendorf[3]. Elle est relative à un enfant opéré le sixième jour après la naissance.

La laparotomie montra qu'il s'agissait d'une atrésie de l'iléon, siégeant à 25 centimètres au-dessus de la valvule iléo-cæcale. Toute la partie de l'intestin située en aval de l'obstacle était filiforme. La partie située en amont était distendue par le méconium, sur une longueur de 20 centimètres. Comme on ne pouvait songer, à cause de l'état misérable de l'enfant, à une résection immédiate de l'intestin, Tischendorf sutura l'anse dilatée, à la paroi abdominale, et établit une fistule latérale, par laquelle une quantité de matières jaillit aussitôt. L'enfant supporta une narcose qui dura

1. Carini, Occlusion congénitale de l'intestin, *Internat. klin. Rundschau*, n° 5, 1890.

2. Depaul, *Bull. de l'Acad. de médecine*, t. XX, p. 67, année 1854-55, et *Bull. de la Soc. de chir.*, 1re série, t. X, p. 10, 1855; 2e série, t. III, p. 14, 1862.

3. Tischendorf, Entérostomie pour atrésie congénitale de l'iléon; *XVIe congrès allemand de chir.; Centralb. für Chirur.*, 1887, n° 25, p. 69.

près de deux heures, à cause de la petitesse des parties. Une demi-heure après l'opération, il supportait un peu de lait. La guérison opératoire fut obtenue sans élévation de température; mais l'enfant, étant privé de l'alimentation maternelle, s'affaiblit et succomba au bout de trois semaines, malgré le bon fonctionnement de la fistule.

TROISIÈME SECTION

VICES DE CONFORMATION DES MEMBRES

Parmi eux, il en est qui sont communs aux deux membres supérieur et inférieur; d'autres sont propres à chacun des deux membres.

Afin d'éviter des répétitions, nous étudierons, dans un chapitre unique, les vices de conformation qui sont communs aux deux membres supérieur et inférieur.

CHAPITRE PREMIER

VICES DE CONFORMATION COMMUNS AUX DEUX MEMBRES SUPÉRIEUR ET INFÉRIEUR

Il faut citer tout d'abord l'absence plus ou moins complète d'un ou de plusieurs membres ou segments de membre; puis, les vices de conformation des doigts caractérisés par la présence en excès de ces appendices, ou, au contraire, l'absence de certains d'entre eux; enfin, leur soudure anormale ou syndactylie.

Mais, avant d'entrer dans l'étude des difformités congénitales des membres, il est indispensable de posséder quelques notions sur le mode de développement de ces membres eux-mêmes.

I. — RÉSUMÉ DU DÉVELOPPEMENT DES MEMBRES

Chez l'homme, les membres font leur apparition sur les parties latérales de l'embryon, à la limite du dos et du ventre, vers la fin de la troisième semaine ou au commencement de la quatrième;

affectant d'abord la forme de bourgeons arrondis, ils s'aplatissent en augmentant de volume, de façon à représenter de véritables *palettes*, dont le grand axe est parallèle au plan vertical antéro-postérieur du corps. Dans le courant de la cinquième semaine, la saillie des membres s'agrandit et se divise en deux parties, l'une attenante au corps, qui représente le bras ou la cuisse; l'autre partie, celle qui est la plus éloignée du centre, élargie, répondant à la main ou au pied. Sur les embryons de cinq à six semaines,

Fig. 164. — Embryon humain de la première moitié du deuxième mois (d'après His).

l'extrémité terminale de la palette palmaire est bordée d'un bourrelet séparé du reste de l'organe par une rainure; c'est le bourrelet digital, aux dépens duquel vont seformer les doigts. A six semaines les trois segments du membre existent déjà. Le bourrelet digital porte quatre sillons répondant aux quatre espaces interdigitaux. Ce bourrelet digital s'accroît surtout par son angle supérieur, qui va former le pouce. Il est à noter qu'il y a tendance au groupement des doigts en trois séries; les deux sillons qui séparent l'annulaire du médius, et l'index du pouce, étant plus profonds que les autres. Au commencement de la septième semaine, la palette palmaire est séparée du reste du membre par un rétrécissement, qui est l'indice du carpe. A la huitième semaine, les jointures du coude et du genou font leur apparition. Il est à noter que jusque-là

les doigts étaient reliés entre eux par une membrane qui se prolongeait jusqu'à leur extrémité libre, produisant ainsi un aspect tout à fait semblable à celui du vice de conformation que nous étudierons bientôt sous le nom de syndactylie. Mais les doigts

Fig. 165. — Embryon humain du milieu du deuxième mois (d'après His).

grandissent plus vite que les membranes interdigitales. Ils deviennent donc indépendants les uns des autres, et ainsi disparaît l'aspect palmé du début. A neuf semaines, les différents segments des membres existent; mais ils n'ont pas encore leurs proportions relatives normales. Comparée au bras et à l'avant-bras, la main semble présenter une longueur exagérée; de même, à la main, les doigts paraissent trop longs, relativement au carpe et au

métacarpe; enfin, le pouce lui-même a une longueur exagérée, en comparaison des autres doigts. En somme, à la fin du deuxième mois, les membres sont complètement développés; mais les doigts sont encore reliés entre eux par une membrane unissante; ils présentent, en un mot, l'aspect palmé. Les deux membres supérieur et inférieur sont semblables l'un à l'autre. C'est seulement pendant la neuvième semaine que se montrent les caractères qui vont différencier le membre supérieur et l'inférieur.

Fig. 166. — Embryon de deux mois vu de profil (Kirmisson).

Fig. 167. — Le même que précédemment vu de face (Kirmisson).

A ce moment, se manifestent la saillie du calcanéum et l'angle tibio-tarsien. En même temps, la longueur du membre inférieur commence à l'emporter sur celle du membre supérieur.

II. — ABSENCE TOTALE D'UN MEMBRE OU D'UN SEGMENT DE MEMBRE

Classification. — Depuis Isidore Geoffroy Saint-Hilaire, les vices de conformation consistant dans l'absence de certains membres ou segments de membre sont groupés sous trois chefs : 1° l'ectromélie; 2° l'hémimélie; 3° la phocomélie.

1° Ectromélie. — L'ectromélie désigne l'absence totale d'un ou plusieurs membres. Parfois elle porte simultanément sur les quatre membres; plus souvent, elle est limitée aux deux

membres supérieurs ou inférieurs ; rarement elle porte sur un seul membre.

2° Hémimélie. — Dans l'hémimélie, le segment basilaire qui relie le membre au tronc est bien développé; mais la jambe ou l'avant-bras sont atrophiés, et le membre se termine par un moignon portant quelquefois à sa surface un rudiment de la main ou du pied. La difformité affecte, tantôt tous les membres à la fois, tantôt trois d'entre eux; quelquefois deux, et même un seul.

3° Phocomélie. — Dans la phocomélie, les deux segments supérieurs du membre sont absents, et son extrémité terminale (main ou pied), plus ou moins complètement développée, est immédiatement appendue au tronc.

La phocomélie est souvent étendue aux quatre membres. Plus rarement, elle occupe seulement les deux membres abdominaux. Un des cas les plus curieux de cette malformation est celui du Vénitien Marc Catozze, cité par Duméril. Bien que, chez lui, les quatre membres fussent absents, on put cependant reconnaître à l'autopsie que presque tous les muscles existaient dans leur intégrité.



Fig. 168.
Ectromélie quadruple.

De pareils vices de conformation ne laissent pas d'autres ressources que celles de la prothèse.

Pathogénie. — L'absence d'un membre ou d'un segment de membre peut être expliquée par deux mécanismes différents : la non-formation de certaines parties, ou l'existence d'amputations congénitales.

a. Non-formation de certaines parties. — Sous une influence pathologique, soit de l'embryon lui-même, soit de sa membrane d'enveloppe (amnios), il y aurait arrêt de développement, absence de production de certains éléments anatomiques, de certaines parties constituantes d'un membre. Du reste, les notions embryologiques peuvent être invoquées pour rendre compte du résultat observé, suivant que l'arrêt du développement survient à telle ou telle période de la vie intra-utérine. La phocomélie, par exemple, s'expliquerait aisément par un arrêt de développement survenu au

moment où la palette palmaire est directement appendue sur les côtés du tronc, sans interposition du bras et de l'avant-bras.

b. Amputations congénitales. — Si la cause pathologique n'intervient pas dès le début de la vie intra-utérine, pour empêcher le

Fig. 169. — Hémimélie abdominale unilatérale.

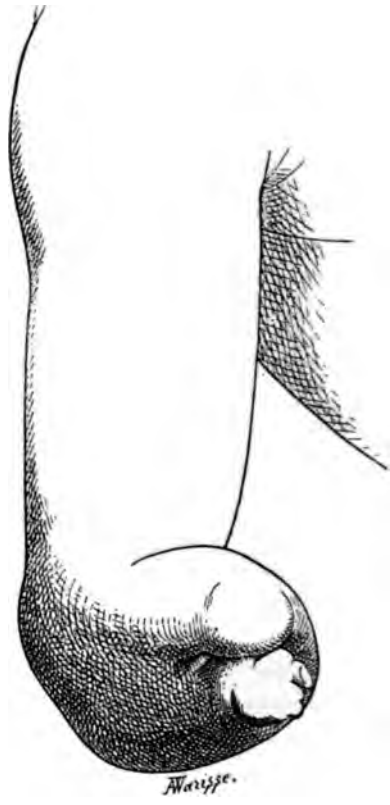

Fig. 170. — Amputation congénitale de l'avant-bras (Kirmisson).

développement de certains éléments anatomiques, elle agit à une période beaucoup plus tardive, à un moment où les membres sont complètement développés, pour en réaliser la section d'une manière mécanique, à la façon des amputations pratiquées dans un but chirurgical; d'où le nom d'amputations congénitales.

Dès 1812, l'existence des amputations congénitales fut mise hors de doute par Chaussier, qui rapporta un fait d'amputation congé-

nitale du bras; la partie amputée fut retrouvée dans le liquide amniotique.

Un fait analogue fut publié par Watkinson, en 1824; ici, la jambe était amputée au-dessus des malléoles; le pied séparé fut rencontré dans l'utérus.

La pathogénie de ces accidents fut donnée par Montgomery, en

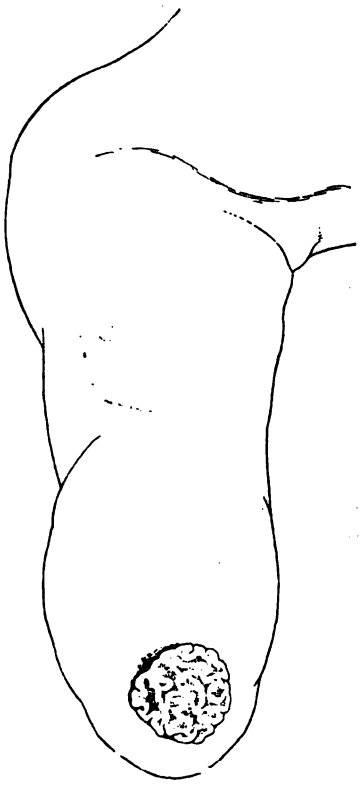

Fig. 171. — Amputation congénitale du bras avec surface bourgeonnante à l'extrémité du moignon (Kirmisson).

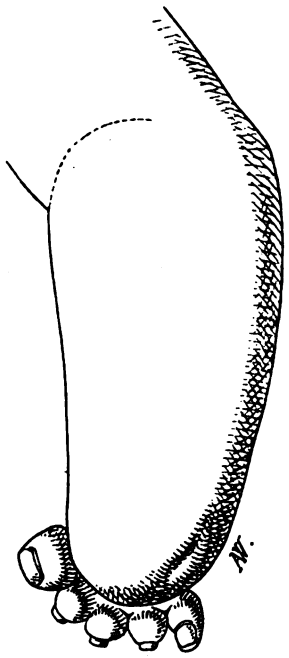

Fig. 172. — Hémimélie du membre supérieur gauche. (Les doigts sont réduits à de petits tubercules pourvus d'ongles, insérés sur le moignon de l'avant-bras (Kirmisson).

1832; il montra que des brides pseudo-membraneuses, s'enroulant autour de certaines parties d'un membre, pouvaient l'étrangler au point d'en produire l'amputation. Il existe actuellement dans la science un certain nombre de faits qui démontrent d'une façon évidente l'exactitude de la pathogénie formulée par Montgomery. Sur un fœtus de cinq mois, atteint d'encéphalocèle et de déformation du thorax, Zagorski trouva la jambe droite amputée; la cuisse

se terminait en un moignon arrondi, d'où partait une bride membraneuse résistante, qui venait s'enrouler autour de la jambe gauche. La partie du membre située au-dessus de cette ligature était un peu tuméfiée. On trouva suspendu, vers le milieu de cette bride, un petit corps de forme oblongue, qu'on reconnut être le pied droit parfaitement conformé, mais présentant seulement le volume du pied d'un fœtus de dix à douze semaines.

Un autre fait probant a été communiqué à Montgomery par

Fig. 173. — Phocomélie bilatérale.

Levert : sur un fœtus de huit mois, le pouce droit était amputé entre la première et la deuxième phalange; l'annulaire de la même main était aussi amputé près de son articulation métacarpienne; mais le doigt restait encore attaché au moignon par une sorte de substance ligamenteuse, autour de laquelle existait un petit cordon membraneux, dont l'un des bouts s'étendait à l'extrémité du pouce amputé, tandis que l'autre venait entourer le petit doigt, sur lequel il avait produit une profonde rainure.

Béraud a présenté, en 1861, à la Société de chirurgie, un cas très démonstratif dans lequel on voyait, au moment de la naissance, une bride partie de l'œuf, qui entourait les jambes et en avait produit la section presque complète.

Le cordon ombilical, en s'enroulant autour des membres, peut donner naissance aux mêmes accidents que les brides amniotiques. Le fait paraît tout d'abord difficile à comprendre; il semble que la constriction exercée par le cordon doive avoir pour consé-

Fig. 174. — Phocomélie unilatérale.

quence de déterminer l'arrêt de la circulation dans son intérieur, et, par suite, la mort du fœtus. Cependant Hillairet a fait connaître un cas dans lequel, sur un fœtus de trois mois, le cordon avait produit, en s'enroulant autour du cou, la décollation presque complète, de sorte que la tête n'était plus unie au tronc que par un pédicule présentant au plus un millimètre et demi de diamètre.

En même temps que des amputations congénitales, on note quelquefois, à la surface des membres, la présence de sillons congénitaux qu'on peut invoquer à l'appui du mécanisme d'après lequel se font ces amputations. Nous en pouvons citer comme exemple une petite fille observée à notre consultation, et qui présente, en même temps qu'un pied bot varus équin congénital

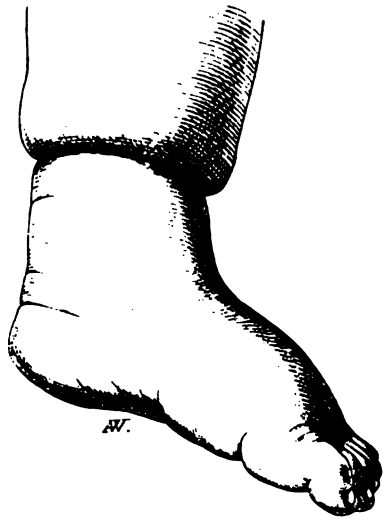

Fig. 175. — Sillon congénital à la partie inférieure de la jambe gauche, chez une petite fille présentant des amputations multiples des doigts et des orteils, en même temps qu'un lipome congénital et un pied bot varus équin du côté droit (Kirmisson).

du côté droit, des amputations congénitales des doigts et des orteils et un sillon profond, étranglant la partie inférieure de la jambe gauche.

Il y a quelques années, on a voulu établir une assimilation entre ces sillons congénitaux et la curieuse affection désignée sous le nom d'*aïnhum*, observée sur les orteils dans la race nègre, et aboutissant à la chute du doigt malade. Mais une semblable assimilation n'est pas justifiée. Des opérations pratiquées dans le but de supprimer cette bride fibreuse qui étranglait le membre, ont permis d'en étudier la constitution histologique. Dans un cas de ce genre, où la dissection de la bride avait été pratiquée par M. Reclus, M. Suchard a pu constater qu'au niveau même du sillon, le derme avait subi d'importantes modifications. Les alvéoles graisseux de sa face profonde font défaut ; ils sont remplacés par la trame serrée

d'un tissu fibreux dont les faisceaux, perpendiculaires à l'axe du membre, présentent, en ce point, un épaississement considérable[1]. De même, dans un cas où l'excision de la bride avait été pratiquée par M. Redard, l'examen histologique permit de reconnaître la sclérose du tissu conjonctif sous-cutané[2]. C'est à la constriction exercée par la bride amniotique que doit être attribuée la production du tissu fibreux qui lui-même aboutit à la rétraction progressive du derme, et à la section du membre.

1. Reclus, Sur un cas d'amputation congénitale; *Bull. et mém. de la Soc. de chir.*, 1883, p. 760.
2. Redard, *Revue mensuelle des maladies de l'enfance*, 7 novembre 1890, p. 385.

CHAPITRE DEUXIÈME

VICES DE CONFORMATION DU MEMBRE SUPÉRIEUR

I. — VICES DE CONFORMATION DES DOIGTS

Sans doute les vices de conformation des doigts peuvent se rencontrer au membre inférieur aussi bien qu'au membre supérieur. Mais, d'une part, les vices de conformation des orteils offrent, au point de vue pratique, si peu d'importance; d'autre part, les mêmes lésions observées à la main ont un si grand intérêt; elles donnent lieu à des indications thérapeutiques si particulières, qu'il convient de les étudier avec les vices de conformation du membre supérieur. Il est, du reste, assez fréquent de voir ces lésions siéger simultanément à la main et au pied.

Nous étudierons d'abord, d'une manière générale, les vices de conformation des doigts; puis, nous consacrerons un paragraphe spécial aux anomalies du pouce, qui offrent un intérêt tout particulier.

A. — *Vices de conformation des doigts en général.*

Ils peuvent être rangés sous trois chefs différents, suivant qu'il y a excès du nombre des doigts, ou qu'au contraire, certains d'entre eux font défaut, ou bien encore que les doigts sont soudés entre eux par une membrane unissante; de là, les trois vices de conformation auxquels on donne les noms de *polydactylie*, d'*ectrodactylie* et de *syndactylie*.

a. Polydactylie. — La polydactylie est à compter parmi les vices de conformation les plus fréquents des doigts; souvent elle est transmise par hérédité, et l'on a pu la suivre sans interruption pendant plusieurs générations.

Tantôt les doigts surnuméraires régulièrement conformés prolongent la série normale, tantôt ils représentent des appendices plus ou moins imparfaits surajoutés à une main normale; à la polydactylie se rapporte aussi la difformité particulière, décrite sous le nom de bifurcation de la main.

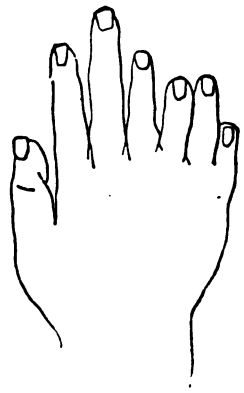

Fig. 176. — Polydactylie (main possédant sept doigts).

1° *Doigts surnuméraires prolongeant la série normale.* — Il existe un grand nombre de variétés dans ce vice de conformation. Dans la plus simple, les doigts sont au nombre de six. Régulièrement conformé, muni de ses tendons propres, le doigt surnuméraire ne cause au malade aucune gêne. Tantôt il possède un métacarpien isolé, tantôt il s'articule avec un métacarpien voisin. Mais le nombre des doigts d'une même main peut

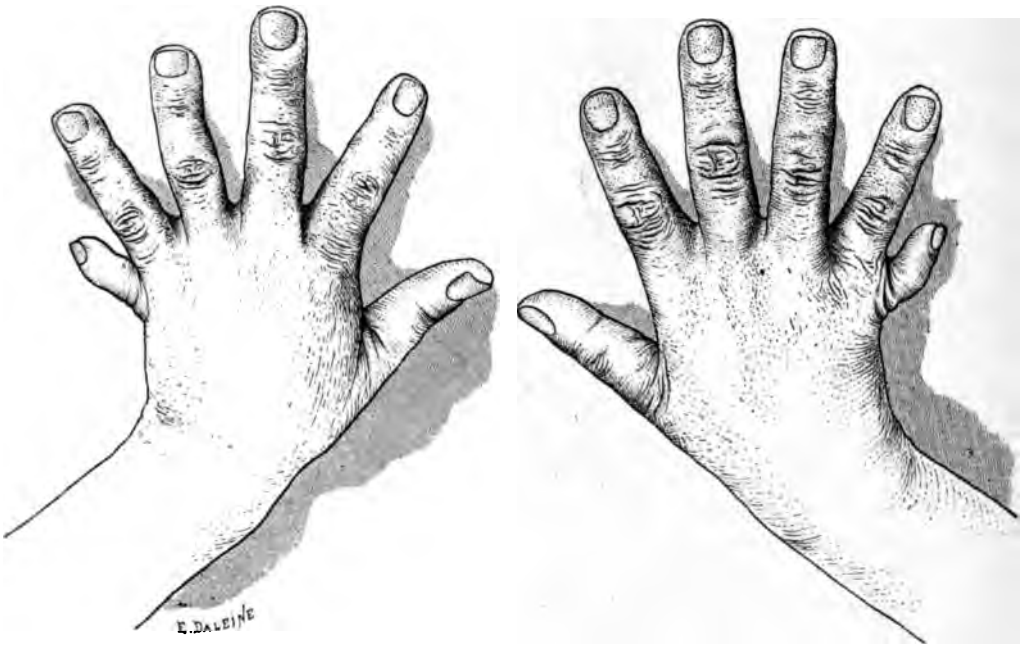

Fig. 177. — Polydactylie des deux mains (doigt surnuméraire cubital) chez une femme (Rollet, *Revue d'Orthopédie*, 1893).

être beaucoup plus considérable ; on en a rencontré jusqu'à 7 et

même 10 et 12. Dans ce dernier cas, les doigts surnuméra sont habituellement mal conformés; ils présentent des déviati multiples et deviennent une source de gêne pour le malade qu est porteur.

2° *Doigts surnuméraires irrégulièrement développés.* — A des doigts surnuméraires régulièrement conformés, qui continu par leur forme et leur direction, la série normale des doigts,

Fig. 178. — Polydactylie et syndactylie chez un nègre (Rollet, *Revue d'Orthopédie*, 18

observe assez fréquemment des appendices digitaux, plus ou m bien conformés, plus ou moins rudimentaires, qui sont surajo à une main d'ailleurs bien développée. Ces appendices digitau rencontrent, soit sur le bord radial de la main, où ils constitue difformité connue sous le nom de pouce surnuméraire, dont nous occuperons plus loin, soit sur le bord cubital. Tantôt ce des doigts bien conformés, bien que plus petits qu'à l'état nor ils possèdent un ongle régulier, et un squelette complet; tantôt contraire, ils consistent en de simples appendices mous et pédic possédant à peine dans leur intérieur un noyau osseux ou car gineux; souvent on observe à leur surface une petite dépres avec un rudiment d'ongle. C'est surtout sur le bord cubital q

rencontre ces appendices digitaux mollasses; ils peuvent être situés sur toute la hauteur du bord cubital de la main; mais leur siège de prédilection est le bord interne de la première phalange du petit doigt.

3° *Bifurcation de la main.* — Deux exemples de cette malformation ont été rapportés : le premier appartient à Murray [1]; il a trait à une femme, chez laquelle la bifurcation de la main gauche commençait à partir du carpe; la main surnuméraire était plus petite que l'autre; les pouces étaient rudimentaires. Dans le second cas,

Fig. 179. — Pouce surnuméraire.

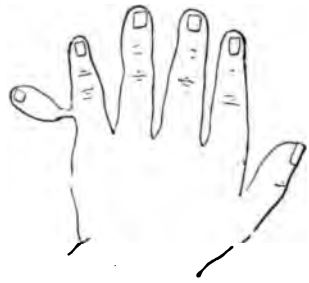

Fig. 180. — Doigt surnuméraire cubital.

celui de Giraldès [2], il s'agissait d'une petite fille qui avait huit doigts sur une même main; le pouce faisait défaut.

Traitement des diverses formes de polydactylie. — Il est bien évident que le chirurgien ne peut se comporter de la même manière, en présence de chacune des diverses formes de polydactylie. S'agit-il de doigts surnuméraires prolongeant la série normale, et régulièrement conformés, leur présence ne cause au malade aucune gêne, et il ne saurait être question d'intervention chirurgicale. Il en va de même quand on a affaire à la difformité que nous avons décrite sous le nom de bifurcation ou bifidité de la main. Sans doute, dans le fait qui lui est personnel, Giraldès a enlevé la moitié excédante de l'organe, mais il avoue lui-même que s'il avait connu le cas de Murray, il se serait abstenu. Dans ce cas, en effet, les deux moitiés de l'organe étaient mobiles l'une

1. Murray, Woman with three hands, *Med. chir. Transact.*, 2e série, vol. XVIII, p. 29, London, 1863.
2. Giraldès, *Leçons cliniques sur les maladies chirurgicales des enfants*, p 42, Paris, 1869.

sur l'autre ; les doigts pouvaient exécuter des mouvements d'opposition, et la main constituait dès lors un organe utile pour la préhension que le chirurgien anglais respecta. Son exemple devrait être imité en pareil cas.

Il en est tout autrement quand il s'agit de doigts situés en dehors de la série normale, de pouces ou de petits doigts surnuméraires,

Fig. 181. — Bifurcation de la main.

ou encore d'organes anormalement développés, capables, par leur présence, de gêner les fonctions de la main. Dans ce cas, il faut pratiquer l'ablation du doigt surnuméraire; mais à quel âge doit être entreprise l'opération? S'il s'agit simplement d'appendices mollasses, reliés à la main par un mince pédicule, leur ablation ne présente aucune gravité, et peut être entreprise dès les jours qui suivent la naissance. Une ligature simple ou élastique suffira pour en pratiquer l'amputation; ou bien encore celle-ci pourra être faite avec la pointe fine du thermocautère. Il en est autrement lorsque le doigt surnuméraire possède un squelette complet, et qu'il se

relie par une articulation ou par un pédicule osseux au métacarpe ou aux doigts voisins. Dans ce cas, l'opération prend une importance plus grande, et il est bon d'en différer l'exécution jusqu'à ce que l'enfant ait pris des forces suffisantes, par exemple, jusque vers l'âge de six mois ou un an. Il arrive parfois, avons-nous dit, que l'articulation du doigt surnuméraire soit en communication avec une articulation normale ; par exemple, que l'articulation du pouce surnuméraire communique avec l'articulation métacarpo-phalangienne du pouce normal. Dans ce cas, en pratiquant la désarticulation du pouce surnuméraire, on ouvre nécessairement l'articulation métacarpo-phalangienne. Avant l'ère antiseptique, on redoutait beaucoup l'ouverture des articulations, qui exposait à l'arthrite suppurée et à de graves complications. Aussi Sédillot avait-il conseillé de substituer en pareil cas l'amputation dans la continuité de la phalange à la désarticulation, dans le but de laisser intacte l'articulation voisine. Mais cette manière de faire a fourni un résultat tout d'abord imprévu ; on a vu, en effet, le moignon osseux laissé en place augmenter de longueur ; c'est ce qui a donné naissance à la fable de la repullulation des doigts surnuméraires après leur amputation (Rüdinger). Des faits de cet ordre ont été rapportés par White et par Struthers ; dans ces dernières années, M. Chrétien (de Nancy) [1] a attiré sur ce sujet l'attention de la Société de chirurgie. Appelé auprès d'un enfant de dix ans, qui portait un pouce surnuméraire conique, pointu, M. Chrétien apprit qu'à l'âge de six mois, l'enfant avait déjà subi l'amputation de ce même pouce. Après la cicatrisation de la plaie, il s'était formé sous la peau une plaque dure, et peu à peu le pouce avait augmenté de longueur, au point d'atteindre environ deux centimètres. Nous-même, nous avons pu recueillir un fait du même ordre. Une petite fille de quatre ans et demi nous a été présentée pour une petite tumeur existant sur le bord radial de la main gauche ;

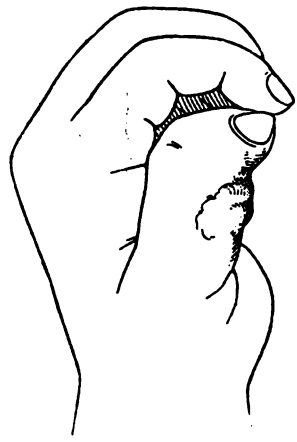

Fig. 182. — Repullulation d'un pouce surnuméraire après amputation (Kirmisson).

1. Chrétien, Note sur l'amputation des doigts surnuméraires, *Bull. et mém. de la Soc. de chir.*, 9 août 1882, p. 608.

à l'âge de huit mois, l'enfant avait subi l'ablation d'un pouce surnuméraire existant en ce point. Il est probable que cette ablation a été faite par amputation, et non par désarticulation. Aujourd'hui il existe sous la peau, au côté externe du pouce, une phalange anormale qui mesure environ un centimètre et demi de longueur; nous avons fait l'ablation de cette phalange représentée par un noyau ostéo-cartilagineux (voy. fig. 182). L'interprétation de pareils faits est facile à donner. Le moignon de phalange laissé en place renfermait évidemment un cartilage épiphysaire qui, peu à peu,

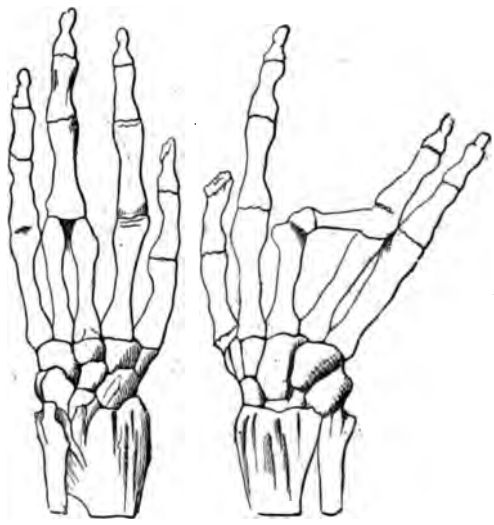

Fig. 183. — Main droite et gauche présentant chacune quatre doigts (d'après M. Nicaise).

est devenu le point de départ d'une nouvelle ossification. Aussi donc, aujourd'hui où nous ne redoutons plus l'ouverture des articulations, c'est une raison pour préférer la désarticulation du doigt surnuméraire à son amputation dans la continuité.

b. Ectrodactylie. — L'ectrodactylie constitue le vice de conformation opposé à la polydactylie. Il peut se faire que tous les doigts fassent défaut; il s'agit alors d'une ectrodactylie totale; dans d'autres cas, elle est seulement partielle; un ou plusieurs doigts sont conservés. Nous donnons ici comme exemple d'ectrodactylie totale un dessin pris sur un petit garçon de trois semaines, mort dans notre service. Cet enfant, bien conformé par ailleurs, était atteint d'ectrodactylie totale de la main gauche. La main représente un moignon terminé par de petits bourgeons, au nombre de cinq, qui

sont les rudiments des doigts. Au-dessus de ces bourgeons on sent un massif osseux, terminé lui-même par de petites pointes qui semblent les rudiments des métacarpiens. L'extrémité inférieure du poignet lui-même est plus petite que celle du côté opposé.

Assez souvent l'ectrodactylie est associée à d'autres malformations des doigts; par exemple, il peut se faire qu'à côté de doigts normalement conformés, il en existe d'autres qui sont incomplètement développés, plus courts qu'à l'état normal. C'est à ce vice de conformation qu'on donne le nom de *brachydactylie*;

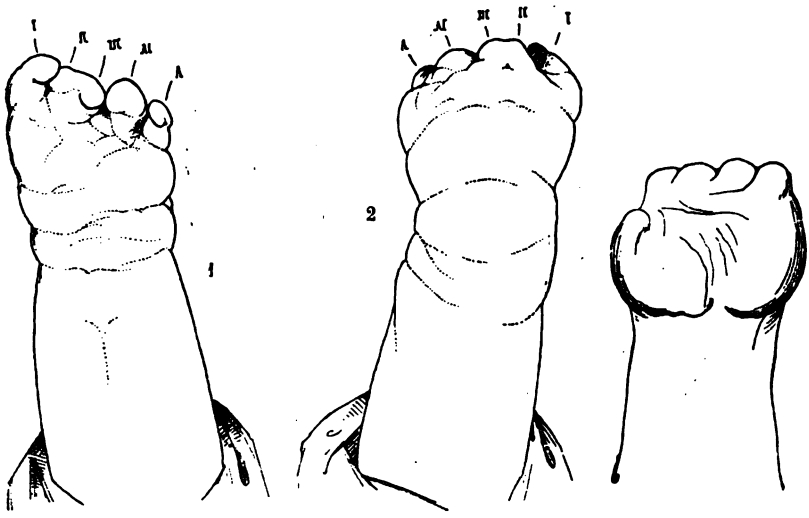

Fig. 184. — Ectrodactylie totale de la main gauche (Kirmisson). 1, face antérieure; 2, face postérieure.

Fig. 185. — Ectrodactylie totale.

souvent aussi plusieurs doigts sont reliés entre eux par une palmature anormale, *syndactylie*. Comme exemple d'association de ces diverses malformations, nous donnons le fait suivant observé sur une petite fille de notre service. On y voit la main réduite à quatre doigts, dont les deux derniers sont beaucoup plus courts que les deux premiers (brachydactylie), et soudés entre eux par une membrane anormale (syndactylie). Il n'est pas rare de voir la malformation porter simultanément sur les membres supérieurs et inférieurs, comme chez l'enfant dont nous reproduisons ici le dessin (voy. fig. 187).

On peut du reste établir deux groupes parmi les cas de brachy-

dactylie; dans l'un, les doigts sont plus petits qu'à l'état normal, mais régulièrement conformés; dans l'autre, ils représentent des moignons d'amputations congénitales; on y voit alors des sillons, des brides, des cicatrices terminales. A cette dernière catégorie appartient l'observation suivante, que nous avons pu recueillir sur une petite fille de huit ans, présentant, en même temps qu'un pied bot varus équin congénital du côté gauche, des malformations multiples du côté des orteils et des doigts. Sur le pied droit,

Fig. 186. — Brachydactylie (d'après Goodsir); figure extraite du *Traité d'Annandale*.

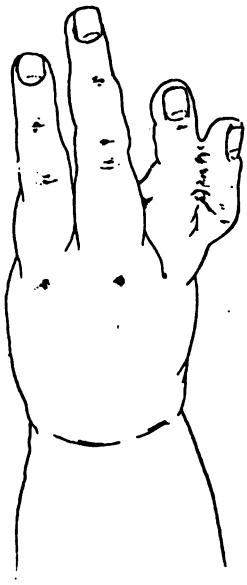

Fig. 187. — Ectrodactylie du pouce avec brachydactylie et syndactylie des deux derniers doigts (Kirmisson).

le gros orteil présente, à l'union de la phalange unguéale avec la première phalange, un sillon très profond, surtout marqué du côté interne et à la face plantaire, ressemblant à ce qu'on trouve dans l'aïnhum. Le gros orteil est lui-même relié au second, au niveau de la phalange unguéale, par une bride charnue très épaisse, permettant des mouvements des deux orteils l'un sur l'autre. Il existe en outre une bride qui, partant de la face plantaire des deux premiers orteils réunis, se dirige obliquement en bas et en dehors, et soude ces deux premiers orteils avec le quatrième et le cinquième qui sont eux-mêmes fusionnés (voy. fig. 189).

La main droite offre les malformations suivantes : le pouce se termine par un moignon conique, présentant, à son sommet, une petite cicatrice circulaire; le squelette du pouce est réduit à une

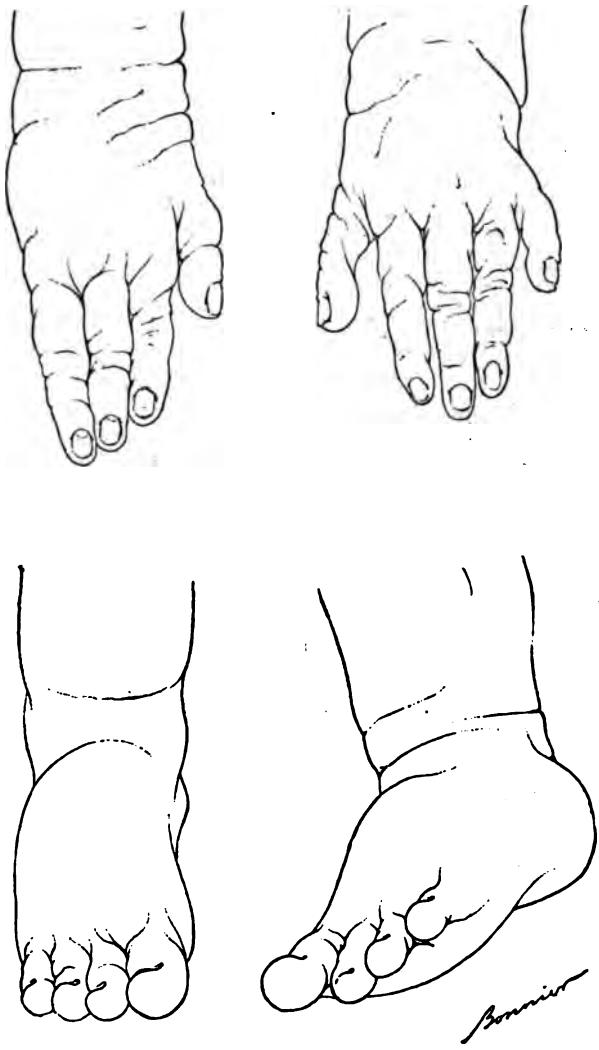

Fig. 188. — Ectrodactylie portant à la fois sur les deux pieds et sur la main droite, chez un même enfant (Kirmisson).

phalange rudimentaire; la phalange unguéale est complètement absente; le métacarpien est bien conformé. L'index est représenté

par un mamelon supporté par un pédicule étroit, renfermant dans son intérieur un squelette solide. Le médius est beaucoup plus développé en longueur que l'index; il est constitué par deux gros mamelons saillants, séparés l'un de l'autre par un sillon circulaire, et porte, à sa base, un deuxième sillon d'étranglement qui le sépare du métacarpe. Il paraît posséder un squelette complet, mais il est tout à fait privé d'ongle. L'annulaire est bien conformé, à part un sillon d'étranglement existant à la base de sa première phalange; le petit doigt est normal (voyez fig. 190 et 191).

Fig. 189. — Bride fibreuse reliant la face plantaire des orteils chez une petite fille atteinte de pied bot congénital (Kirmisson).

A la main gauche, le pouce est normal, ainsi que le petit doigt; l'index est légèrement déformé, gros, tordu, et ne possède qu'un rudiment d'ongle rabougri; l'annulaire et le médius, complètement privés d'ongle, sont très courts, terminés en massue.

Fig. 190. — Main droite, amputations congénitales et sillons à la base des doigts (Kirmisson).

Fig. 191. — Main gauche, amputation congénitale des trois doigts moyens (Kirmisson).

Cette observation est remarquable par la coexistence, sur une même enfant, des différents vices de conformation connus sous les

noms d'ectrodactylie, de brachydactylie et de syndactylie. Il est à noter également que les malformations portent à la fois sur les membres supérieurs et inférieurs, circonstance qu'on retrouve souvent en pareil cas. Il n'est pas rare, non plus, de rencontrer d'autres malformations coïncidant avec l'ectrodactylie, telles que la phocomélie, l'hémimélie, le bec-de-lièvre. Nous en donnerons comme exemple l'observation suivante prise sur une petite fille de quinze jours. Chez cette enfant, il existe une division étendue de la partie postérieure de la voûte palatine et du voile, et des mal-

Fig. 192. — Main réduite à une pince par la présence isolée de deux doigts (Kirmisson).

Fig. 193. — Main fourchue (Werner Kümmel).

formations multiples des pieds et des mains. Chacun des deux pieds possède seulement quatre orteils; il en est de même à la main droite (voyez fig. 188).

Une variété particulière d'ectrodactylie, c'est celle dans laquelle les doigts du milieu faisant défaut, la main est réduite au pouce et au petit doigt, et représente assez bien l'aspect d'une pince de homard. Cette malformation se rencontre souvent à la fois sur les membres supérieurs et inférieurs; c'est ce qui existait chez le malade dont nous donnons ici le dessin (fig. 192).

Il est encore une forme d'ectrodactylie, sur laquelle a tout spécialement insisté Werner Kümmel[1], et à laquelle il a donné le nom de pied ou main fourchue (Spaltfuss, Spalthand). Ces faits

1. Werner Kümmel, Die Missbildungen der Extremitäten durch Defekt, Verwachsung und Ueberzahl, Cassel, 1895, p. 47.

sont caractérisés par l'absence de l'orteil moyen avec son métatarsien, ou du doigt médius avec son métacarpien. Il en résulte que le pied ou la main se trouve partagé en deux moitiés inégales, souvent opposables l'une à l'autre. En outre, les doigts de chaque moitié de la main sont parfois réunis par la syndactylie. Cette malformation existe souvent sur les quatre membres à la fois; elle est héréditaire. L'auteur attache une grande importance à cette coïncidence entre la syndactylie et l'ectrodactylie; il l'interprète de la façon suivante : La cause qui agit pour amener l'atrophie du médius déjetterait latéralement les autres doigts, au point de les accoler entre eux. Cette explication nous semble au moins contestable; il nous paraît bien plus naturel d'admettre que l'ectrodactylie et la syndactylie sont toutes deux l'expression symptomatique d'un arrêt de développement. Quoi qu'il en soit, nous reproduirons ici la curieuse observation personnelle de l'auteur : Il s'agit d'une petite fille, née d'une mère saine et vigoureuse, qui fut accouchée au forceps à la clinique de Breslau. Au dire de cette femme, son arrière-grand-père se serait coupé le doigt du milieu pour échapper au service militaire. La femme de cet homme qui se trouvait alors enceinte, accoucha d'un enfant auquel manquait le médius de la main gauche. Dès lors, cette malformation serait devenue héréditaire dans la famille, où l'on en a observé cinq cas successifs. L'enfant actuelle présente une légère hydrocéphalie et les déformations suivantes de la main droite seule. Le pouce et l'index sont normaux; au côté interne de ce dernier doigt, il existe une fente qui se prolonge jusqu'au carpe, et qui est limitée de l'autre côté par le quatrième doigt. Le quatrième et le cinquième métacarpiens sont soudés ensemble. Le troisième doigt manque totalement; les deux moitiés de cette main sont très mobiles, et opposables l'une à l'autre (voyez fig. 193).

c. Syndactylie. — Sous le nom de syndactylie, on désigne le fusionnement des doigts par leurs parties latérales. Pour comprendre la production de ce vice de conformation, il suffit de se rappeler les notions d'embryologie que nous avons précédemment résumées. Au début de la vie intra-utérine, la main présente l'aspect palmé. Cet aspect persiste jusqu'au commencement du troisième mois; mais, à ce moment, le développement des doigts l'emportant constamment sur celui de la membrane interdigitale, les doigts s'allongent de plus en plus, en même temps que la membrane qui les réunit, semble refoulée en arrière; ainsi se creusent

les espaces interdigitaux, et disparaît l'aspect palmé. Qu'une anomalie vienne à se montrer dans cette évolution, on comprend la persistance de la palmature, et la production de la syndactylie.

Au point de vue anatomique, les nombreuses variétés de syndactylie peuvent être rangées dans les trois groupes suivants : 1° les doigts sont reliés l'un à l'autre par une membrane lâche ; 2° les doigts sont intimement accolés l'un à l'autre, étant enveloppés par une peau continue; 3° les doigts sont soudés l'un à l'autre par leur squelette.

1° *Syndactylie membraneuse.* — Cette première variété mérite

Fig. 194. — Syndactylie, première variété (*main palmée*).



Fig. 195. — Syndactylie; deuxième variété; réunion de deux doigts sous une même enveloppe cutanée.

le nom de *main palmée*; la membrane qui réunit les doigts entre eux est lâche et mince ; elle est uniquement composée de deux feuillets cutanés, qui glissent l'un sur l'autre, et permettent souvent des mouvements indépendants des doigts, dans une étendue assez considérable; aussi le pronostic de cette variété est-il le plus favorable.

2° *Doigts accolés sous une enveloppe cutanée unique.* — Ici, il n'y a pas de membrane interdigitale, mais seulement une enveloppe cutanée plus ou moins étroite, sous laquelle sont rangés côte à côte les deux squelettes des doigts; ces organes ne possèdent pas de mouvements indépendants. Toutefois il est possible, en saisissant isolément chacun des deux doigts, de leur imprimer des mouvements l'un sur l'autre, et ainsi de distinguer cette forme de la suivante, dans laquelle les deux squelettes sont confondus.

3° *Syndactylie osseuse.* — Ici les squelettes des deux doigts voisins sont fusionnés. Si la fusion porte sur toute leur étendue, on n'a plus qu'un doigt unique, d'un volume anormal; en réalité, on a affaire à une variété particulière d'ectrodactylie; c'est ce qui existait, par exemple, chez un jeune garçon de douze ans dont nous donnons ici le dessin. Chez lui, le squelette du médius et celui de l'annulaire de la main droite sont intimement fusionnés, au point de donner naissance à un doigt unique, d'un

Fig. 196. — Syndactylie osseuse, fusionnant ensemble le médius et l'annulaire sous forme d'un gros doigt crochu (Kirmisson).



Fig. 197. — Syndactylie fusionnant ensemble les trois derniers doigts (Kirmisson).

gros volume, et présentant une flexion anormale. Dans d'autres cas, les deux squelettes ne sont pas fusionnés dans toute leur étendue, mais seulement par leur extrémité terminale; en pareil cas, les deux ongles sont habituellement fusionnés. Cette variété se rencontre assez fréquemment au pied.

La syndactylie porte le plus souvent sur les derniers doigts de la main, reliant, par exemple, le troisième au quatrième, ou le quatrième au cinquième doigt. Il n'est pas rare non plus de la voir porter sur les trois derniers doigts. Déjà nous en avons figuré un exemple dans nos *Leçons cliniques* [1]; en voici un nouveau cas que

1. Kirmisson, *Leçons cliniques sur les maladies de l'appareil locomoteur; syndactylie*, p. 366.

nous avons pu recueillir dans notre service des Enfants-Assistés. Il est beaucoup plus rare de voir la syndactylie porter sur les quatre derniers doigts, ou même sur tous les doigts d'une même main. Il est tout à fait exceptionnel de voir le pouce et l'index fusionnés entre eux. Tantôt la syndactylie est complète, portant sur toute la hauteur des doigts, tantôt elle est incomplète, c'est-à-dire qu'elle existe seulement sous la forme d'une membrane, ne dépassant pas la hauteur de la première ou de la seconde phalange. Il est habituel de voir la malformation porter simultanément sur

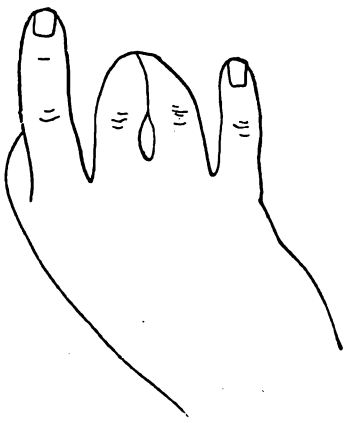

Fig. 198. — Syndactylie de l'extrémité des doigts. (D'après Otto; figure extraite du *Traité d'Annandale*.)

Fig. 199. — Syndactylie congénitale par bride reliant entre eux les trois doigts moyens (Kirmisson).

les deux mains; assez souvent, elle occupe à la fois les quatre extrémités. Comme les autres vices de conformation des doigts, la syndactylie est souvent d'origine héréditaire. Un cas particulièrement intéressant à cet égard est celui qui a été rapporté par Verneau, et dans lequel la difformité avait existé pendant cinq générations successives.

Tout ce que nous venons de dire se rapporte à la syndactylie, envisagée comme arrêt de développement, c'est-à-dire que les doigts sont normaux comme forme et comme longueur. Toute la malformation consiste dans le fusionnement plus ou moins complet des doigts les uns avec les autres, trace de la palmature normale pendant les premiers temps de la vie intra-utérine. Mais, à côté de cette forme, il en existe une autre à laquelle on peut

donner le nom de pathologique; elle est, en effet, de tout point comparable à la syndactylie acquise, qui succède aux lésions traumatiques, et, en particulier, aux brûlures. Elle reconnaît comme origine des brides accidentelles, aussi la voit-on coïncider avec d'autres malformations des doigts, ectrodactylie, amputations congénitales, sillons congénitaux. Nous en donnerons comme exemple le fait suivant, que nous avons pu recueillir sur un petit garçon de vingt et un mois (voyez fig. 199). Il s'agit, comme on le voit, de la main droite; les trois doigts sont reliés entre eux, le pouce et le petit doigt sont tout à fait normaux. La disposition des trois doigts atteints est la suivante : Le médius est parfaitement bien conformé; mais, au-dessus de la troisième phalange, passe transversalement une bride cicatricielle qui, de l'extrémité terminale de l'annulaire, gagne le côté interne de l'index. C'est cette bride cicatricielle qui maintient soudés entre eux les trois doigts. L'index, comme le médius, présente un ongle et une configuration normale; le quatrième doigt, au contraire, n'a pas d'ongle. Il se termine par une extrémité effilée, d'où part la bride cicatricielle antérieurement décrite. A part la bride qui les réunit les uns aux autres, les doigts sont complètement indépendants dans le reste de leur étendue. A la main gauche, il existe une amputation congénitale du médius, réduit à sa première phalange, et se terminant par un moignon qui porte, à son extrémité libre, une petite dépression cicatricielle. Le gros orteil du pied droit est le siège d'une amputation congénitale; la phalange unguéale manque en totalité.

Traitement de la syndactylie. — Il est bien évident qu'un même traitement ne saurait être appliqué à tous les cas de syndactylie. S'agit-il de membranes unissantes lâches et incomplètes, permettant tous les mouvements, de doigts palmés en un mot, cette disposition peut être respectée, puisqu'elle n'entrave en aucune façon le bon fonctionnement de la main. Inversement, dans les cas de fusion osseuse complète, l'opération n'offrirait aucune chance de succès; il y a donc lieu de s'abstenir. Mais entre ces deux extrêmes, il est de nombreux cas qui se prêtent à l'opération. Celle-ci est plus compliquée qu'on ne pourrait le supposer tout d'abord; il ne suffit pas en effet d'isoler l'un de l'autre les doigts réunis par la syndactylie; il faut encore interposer entre les surfaces cruentées des lambeaux épidermiques, sous peine de voir se reproduire la difformité. Les procédés qui ont été imaginés

dans ce but sont fort nombreux. Ils se divisent tout naturellement en deux classes, suivant qu'on se propose tout d'abord de refaire la commissure interdigitale, ou qu'on cherche à obtenir avant tout la cicatrisation des faces latérales des doigts, pour s'opposer à leur agglutination.

Nous exposerons seulement ici ceux de ces procédés qui nous paraissent avoir aujourd'hui une valeur réelle.

1° Procédés qui rétablissent la commissure. — a. *Procédé de*

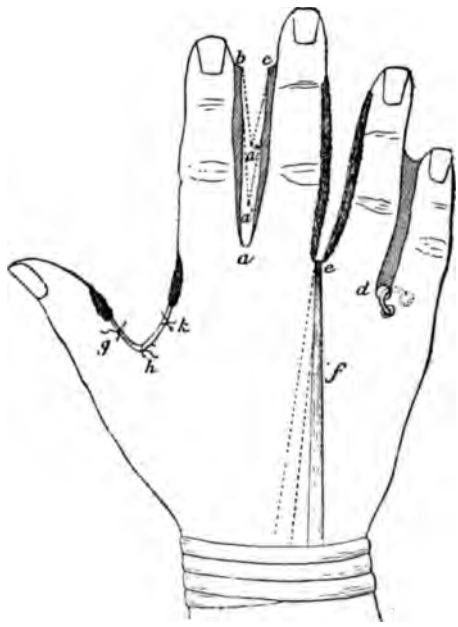

Fig. 200. — *b a c*, procédé de l'incision simple; *d*, procédé de Rudtorffer; *e f*, procédé de Dupuytren; *g h k*, procédé de Velpeau.

Velpeau. — Ce procédé consiste à faire la section de la membrane unissante, puis à réunir par la suture la portion la plus reculée de l'incision, de façon à rétablir la commissure. Ce procédé est excellent; mais il n'est applicable que dans les cas où la membrane interdigitale est assez souple et assez large pour que les deux lèvres de la plaie résultant de sa section puissent être rapprochées dans le sens antéro-postérieur.

b. *Procédé de Zeller ou du lambeau dorsal.* — Ce procédé consiste à tailler, sur la face dorsale des doigts, un lambeau en forme de V, dont la pointe descend jusqu'au niveau des deuxièmes pha-

langes, et dont la base répond aux articulations métacarpo-p langiennes. Après avoir disséqué ce lambeau par sa face profor on le relève, et on sectionne les adhérences unissant les d doigts. On rabat ensuite d'arrière en avant le lambeau entre doigts écartés, et on l'y fixe par la suture.

Au lieu d'un seul lambeau, Morel-Lavallée a proposé d'en ta deux, l'un sur la face dorsale, l'autre sur la face palmaire. Il

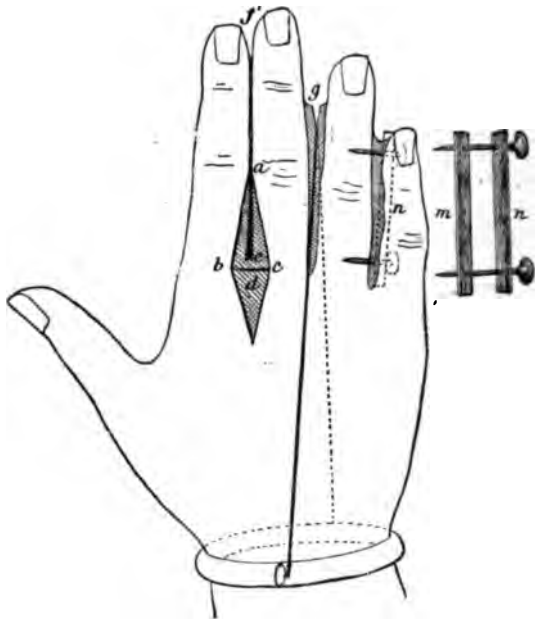

Fig. 201. — *a b c*, procédé de Zeller; *g*, procédé de Fabrice de Hilden; *m n*, procédé de Maisonneuve.

donne la forme d'un angle émoussé, et les suture l'un à l'au dans l'espace interdigital. C'est un procédé analogue qui a décrit par M. Félizet dans la *Revue d'Orthopédie*[1]. Il dessine, niveau de l'espace interdigital, deux lambeaux, l'un dorsal, l'au palmaire, opposés l'un à l'autre par leur base, qui, une fois di qués et rabattus, vont constituer les parois d'un canal entièrem tapissé d'épiderme. Plus tard, les adhérences latérales des do sont détruites.

2° Procédés fournissant la cicatrisation préalable des pl

1. Félizet, Opération de la syndactylie congénitale; *Revue d'Orthopédie*, jan 1892, p. 49.

LATÉRALES DES DOIGTS. — Ici, on s'occupe avant tout d'obtenir la cicatrisation des plaies latérales des doigts, mettant au second plan le rétablissement de la commissure.

a. *Procédé de Vidal* (de Cassis). — *Incision et suture des plaies latérales des doigts.* — C'est absolument le même procédé que celui de Velpeau, mais appliqué aux plaies latérales des doigts, au lieu de l'être au niveau de la commissure. Il est bien évident que la difficulté, c'est de pouvoir rapprocher suffisamment les deux



Fig. 202. — Procédé de M. Félizet.

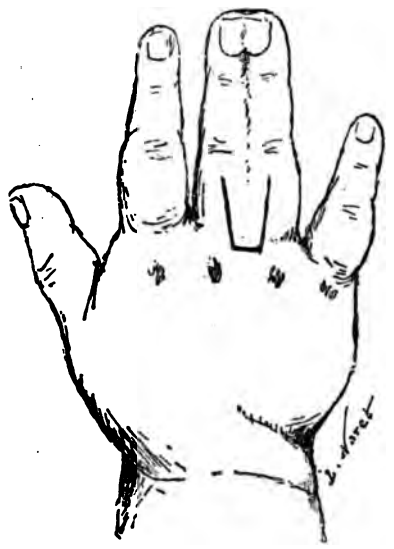

Fig. 203. — Procédé de M. Félizet.

lèvres de la plaie pour en pratiquer la suture. On aura beau décoller la peau, comme l'a conseillé Dieffenbach, et même pratiquer sur le côté opposé du doigt des incisions libératrices, le plus souvent la suture restera impossible.

b. *Procédé de Didot* (de Liège). — L'idée première de ce procédé consiste dans une autoplastie par échange de lambeaux. Étant donnée, par exemple, une syndactylie qui réunit l'index et le médius, on taille sur l'index un lambeau qui sert à recouvrir le médius, tandis que le lambeau emprunté à ce dernier doigt viendra recouvrir l'index.

Pour cela, l'on trace d'abord, sur la face dorsale des doigts réunis, un lambeau rectangulaire dans lequel la branche verticale

de l'incision répond au milieu du médius ; les deux bran horizontales étant situées, l'une au niveau de la commissure i digitale, l'autre à la base de la troisième phalange. On a ain: lambeau rectangulaire qui, après dissection de sa face profc reste adhérent à l'index, et qui, après suture, envelopper doigt. Sur la face palmaire, on taille un lambeau semblable,

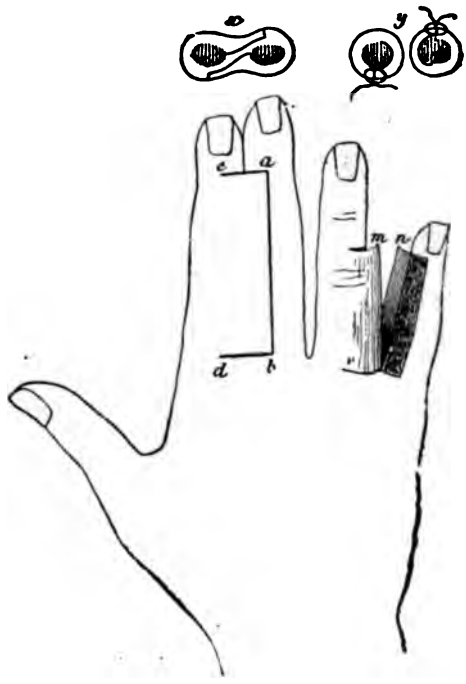

Fig. 204. — Procédé de Didot. — *x*, coupe représentant la disposition des lambeaux dorsal maire avant la séparation des doigts ; *y*, coupe représentant la disposition des lam appliqués sur les doigts séparés, *a b c d*, taille du lambeau dorsal ; *m*, lambeau dorsal e autour de l'annulaire ; *n*, lambeau palmaire enroulé autour du petit doigt.

en sens inverse, c'est-à-dire qu'il empiète sur la moitié de la palmaire de l'index, et reste adhérent par sa base au médius recouvre après la suture.

Dans un cas où la syndactylie était étendue à trois doigts, modifié de la façon suivante le procédé de Didot :

J'ai taillé d'abord, sur la face dorsale des doigts soudés eux, deux lambeaux opposés par leur base et laissés adhére l'annulaire. Sur la face palmaire, j'ai tracé ensuite deux lamb en sens inverse, c'est-à-dire opposés l'un à l'autre par leurs b

libres, et adhérents, l'un au médius, l'autre au petit doigt. Le lambeau dorsal m'a servi à recouvrir l'annulaire, tandis que les deux lambeaux palmaires sont venus envelopper, l'un le médius, l'autre le petit doigt[1].

Le reproche qu'on peut faire au procédé de Didot, c'est de ne pas donner toujours des lambeaux suffisants. Cet inconvénient s'est manifesté en particulier dans mon cas, où la malformation était étendue à trois doigts voisins; il y a eu, sur un des doigts de chaque main, nécrose de la dernière phalange ; il est juste de dire que ces phalanges étaient réunies entre elles par une soudure osseuse.

Il est évident, d'après ce que nous venons de dire, que les différents procédés applicables à la syndactylie ne sauraient être employés indistinctement l'un pour l'autre. S'agit-il d'une membrane mince et lâche, la section de cette membrane, suivie immédiatement de la suture, par les procédés de Velpeau ou de Vidal (de Cassis), pourra procurer la guérison. Inversement, les doigts sont-ils réunis par une membrane étroite et serrée, c'est aux procédés de Zeller ou de Didot qu'on donnera la préférence, suivant les cas.

Quant à l'âge auquel on interviendra, il dépendra de la nature même de l'opération qu'on devra pratiquer. Quand on n'a à faire que la section de la bride suivie immédiatement de la suture, l'opération ne comporte aucune gravité, et peut être faite même chez des enfants fort jeunes. Au contraire, s'il est nécessaire de tailler des lambeaux et de faire des dissections étendues, la perte de sang est à craindre, et il vaut mieux remettre l'intervention à une date ultérieure, par exemple, vers l'âge de quatre à cinq ans.

Tout ce que nous venons de dire s'applique à la palmature vraie, ou syndactylie par arrêt de développement. S'agit-il, au contraire, d'une syndactylie d'ordre pathologique, produite par des brides accidentelles, on se trouvera placé dans des conditions analogues à celles de la syndactylie acquise. Il suffira le plus souvent de la section de la bride; reste-t-il des surfaces cruentées étendues, on pourra, pour les recouvrir, avoir recours à l'autoplastie ou à la greffe de Thiersch. Sur le petit enfant dont nous avons donné plus haut le dessin, nous avons procédé de la façon suivante : Nous avons commencé par détacher avec le bistouri l'annulaire du médius; il en résulte, au côté externe de l'annulaire, une petite surface cruentée, mesurant 5 à 6 millimètres environ, qui est faci-

1. Kirmisson, *Leçons cliniques sur les maladies de l'appareil locomoteur*, p. 372.

lement réunie par un point de suture à la soie phéniquée fine. Après quoi, la bride existant sur la face dorsale du médius est isolée avec le bistouri, et sert à former un petit lambeau quadrilatère qui reste attaché, par un de ses côtés, à la face interne de l'index. Ce petit lambeau est rabattu sur l'index et maintenu en place par trois points de suture. La surface cruentée résultant, sur la face dorsale du médius, de la dissection de la bride, est laissée ouverte. Les trois doigts sont ainsi séparés l'un de l'autre, et maintenus isolés par des bandelettes de gaze enduites de pommade boriquée. Le résultat définitif a été très satisfaisant.

B. — *Vices de conformation du pouce en particulier.*

Les fonctions du pouce sont si importantes, les malformations qui le frappent sont d'un si haut intérêt, que nous avons cru nécessaire d'en faire l'objet d'un chapitre spécial.

Fig. 205. — Ectrodactylie du pouce (Kirmisson).

1° Ectrodactylie du pouce. — L'absence du pouce est habituellement liée à l'absence congénitale du radius, ainsi que cela résulte des travaux de Davaine et de Larcher. Cependant nous avons possédé longtemps dans notre service un enfant chez lequel l'ectrodactylie du pouce gauche coïncidait avec l'existence d'un radius parfaitement développé. L'observation en a été publiée dans la *Revue d'Orthopédie* par notre interne, M. Ehrhardt[1]. Au moment de la naissance, il existait, sur le bord radial de la main, un petit appendice mollasse, pourvu d'un ongle et privé de squelette, qui représentait seul le pouce; un médecin en fit l'ablation par la ligature. On voit aujourd'hui, dans le point où siégeait cet appendice digital, une petite cicatrice (voyez fig. 205).

1. Ehrhardt, Étude sur l'ectromélie du pouce, *Revue d'Orthopédie*, 1890, p. 205.

L'éminence thénar est très atrophiée; il est facile de s'assurer par la palpation de l'absence du premier métacarpien et de l'intégrité du radius dans toute sa longueur. M. Ehrhardt, dans ses recherches, n'a pu trouver que cinq cas analogues, c'est-à-dire dans

Fig. 206. — Ectrodactylie du pouce avec intégrité du radius (Kirmisson).

lesquels l'ectrodactylie du pouce coïncidât avec la présence du radius. Ayant eu l'occasion de revoir dernièrement cet enfant, nous avons pu faire la radiographie de sa main. Nous la reproduisons ici; il est facile d'y vérifier la présence du radius.

Depuis lors j'ai pu recueillir un second fait d'ectrodactylie du

pouce, siégeant également sur la main gauche, chez un enfant de trois semaines, qui m'a été présenté pour la première fois il y a quatre ans. Chez lui, tout le membre supérieur gauche est plus maigre et moins développé que le droit. L'avant-bras présente, par rapport au droit, un raccourcissement de deux centimètres. Les mouvements de flexion et d'extension du coude sont intacts; mais les mouvements de pronation et de supination sont très limités. La main est dans l'attitude de la main bote radio-palmaire; quand on la soulève, elle retombe pour ainsi dire par son propre poids. Elle ne possède que quatre doigts; le pouce est absent; l'extrémité inférieure du radius est facile à trouver; mais l'extrémité supérieure semble manquer; d'où la gêne des mouvements de pronation et de supination. J'ai pu suivre cet enfant; au fur et à mesure qu'il s'est développé, le raccourcissement du membre supérieur gauche s'est accentué; à deux ans et demi, il mesurait 3 centimètres; à trois ans, il atteignait 5 centimètres.

2° Pouces surnuméraires. — Déjà nous avons dit qu'on rencontre assez fréquemment des doigts surnuméraires sur le bord radial de la main: mais il y a une division à introduire dans leur étude, suivant qu'ils se présentent sous la forme de petits appendices situés sur le trajet du premier métacarpien, ou bien qu'il s'agit de deux pouces parallèlement placés. De là, les pouces surnuméraires et les pouces bifides.

a. *Pouces surnuméraires.* — Dans un bon nombre de cas, le pouce surnuméraire se présente avec des caractères qui le rapprochent beaucoup de ceux d'un pouce normal, c'est-à-dire qu'il possède deux phalanges; mais il est beaucoup plus petit que le pouce auquel il est annexé. Il est généralement situé sur le côté externe du premier métacarpien; tantôt il s'articule avec lui, et cette articulation communique avec l'articulation métacarpo-phalangienne du pouce; tantôt il est fusionné avec le premier métacarpien sur lequel il s'insère, suivant une direction plus ou moins perpendiculaire à ce dernier os.

b. *Pouces bifides.* — Ici la disposition est tout autre, ce n'est plus un doigt rudimentaire, appendu au bord radial de la main; mais bien deux pouces dirigés parallèlement l'un à l'autre et portés sur un métacarpien unique. Il semble donc que le pouce normal ait été séparé en deux moitiés semblables. Du reste, cette bifurcation remonte plus ou moins haut, suivant les cas; tantôt elle porte seulement sur la phalangette, tantôt elle occupe les deux pha-

langes du pouce. M. Chuquet[1] a eu l'occasion de disséquer un pouce bifide. Chacun des pouces possédait deux phalanges. Les premières phalanges étaient réunies entre elles par une membrane; elles s'articulaient avec le premier métacarpien et avaient une synoviale commune. Le tendon du long fléchisseur se bifurquait au niveau de la première phalange. Le long et le court extenseur se juxtaposaient et s'unissaient par le bord de leurs tendons, au

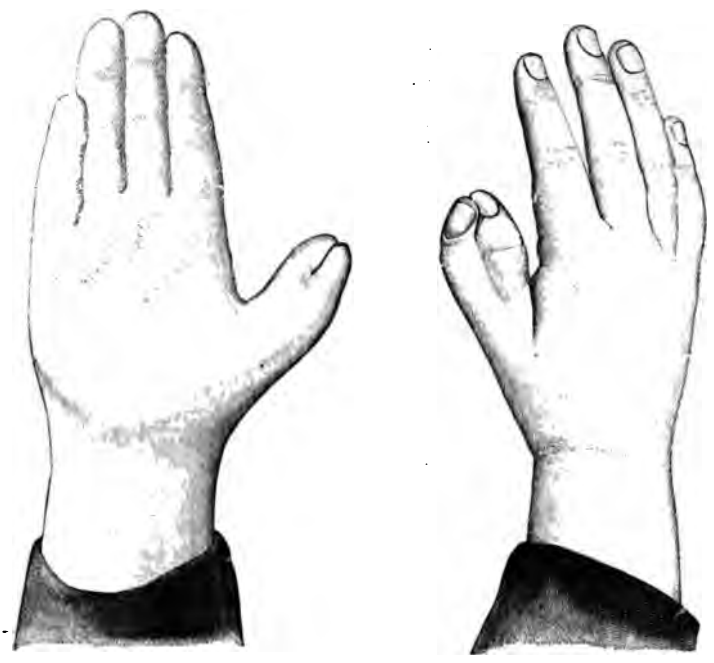

Fig. 207. — Pouce bifide vu par la face antérieure et par la face postérieure (Kirmisson).

niveau de l'articulation métacarpo-phalangienne. De ce centre tendineux partaient les fibres qui allaient s'insérer sur la face dorsale des deux phalanges. Comme conséquence de cette disposition, les mouvements de flexion et d'extension des deux pouces étaient toujours associés. C'est aussi ce que j'ai vu dans les cas de cette nature qui se sont présentés à mon observation. Il est beaucoup plus rare de voir les deux pouces posséder des mouvements indépendants.

1. Chuquet, Cas de polydactylie, *Bull. de la Soc. anatomique*, décembre 1876, p. 725.

Cette distinction entre les pouces surnuméraires et les pouces bifides a la plus grande importance au point de vue pratique. En effet, si les pouces surnuméraires constituent une difformité gênante, il n'en est pas le plus souvent de même des pouces bifides, qui remplissent bien leurs fonctions. Dès lors, la conduite à tenir sera différente dans les deux cas. S'agit-il d'un pouce surnuméraire, le seul parti à prendre, c'est d'en débarrasser le malade par amputation ou par désarticulation, suivant que le doigt anormal est fusionné avec le premier métacarpien, ou articulé avec lui. Au contraire, dans le pouce bifide, les deux doigts ont la même valeur fonctionnelle; enlever l'un des deux, ce serait souvent nuire au bon fonctionnement de la main. Mieux vaut donc suivre le conseil déjà donné autrefois par Cloquet et réunir les deux doigts par une sorte de syndactylie artificielle. Pour cela, on enlèvera un V de parties molles, abrasant l'ongle et les phalanges des deux doigts, puis on les réunira par la suture. J'ai mis ce mode d'opération en pratique dans un cas qui a été rapporté par mon interne, M. Longuet[1], et depuis lors j'y ai eu recours plusieurs fois avec succès.

Fig. 208. — Pouce à trois phalanges (Polaillon).

3° Pouces a trois phalanges. — Il s'agit ici d'un vice de conformation fort rare; le plus souvent on le rencontre associé avec le pouce bifide, soit que chacun des deux pouces possède trois phalanges, soit que cette disposition se rencontre seulement sur l'un d'eux. M. Polaillon donne de ce vice de conformation l'interprétation suivante[2] : « On sait, dit-il, que, d'après les recherches de M. Sappey, le métacarpien du pouce résulte du fusionnement d'un métacarpien et d'une phalange. Si, par une aberration du développement, la première phalange du pouce s'articule avec le métacarpien, au lieu de se souder avec lui, le pouce

1. Longuet, Un cas de pouce bifide; *Revue d'Orthopédie*, 1892, p. 290.
2. Polaillon, art. Doigts in *Dict. encyclop.*

aura trois phalanges comme les autres doigts. » M. Polaillon lui-même a présenté à la Société de chirurgie un exemple de pouce à trois phalanges, chez une jeune femme qui n'était nullement gênée par cette malformation [1]. Bamberger [2] a publié récemment un cas de même nature. La première phalange, dit-il, est conique; la dernière est aussi étroite que l'ongle qu'elle supporte; la mobilité du pouce est parfaite. La même anomalie aurait existé chez la mère.

4° Déviations latérales du pouce. — Sous le titre de Malformation rare de la main (*pouce bot*), M. Monnier [3] a publié l'observation d'un petit garçon de dix-neuf mois, chez lequel le pouce gauche présentait la malformation suivante : la seconde phalange, au lieu d'être dans l'axe de la première, forme avec celle-ci un angle droit, ouvert en dehors. L'enfant ne peut lui imprimer que des mouvements très limités, et ces mouvements, au lieu de tendre au redressement de la difformité, ne font que l'exagérer. La position vicieuse était maintenue par le ligament latéral externe de l'articulation phalango-phalangettienne rétracté sous forme de bride; la section de cette bride par la méthode sous-cutanée, suivie du port d'un appareil, permit d'opérer le redressement.

Joachimsthal [4] a publié une observation de même ordre, très curieuse en ce que la même disposition existait à la fois chez la mère et le fils. Mais, chez tous deux, la première phalange du pouce faisait avec la seconde phalange un angle ouvert en dedans, au lieu d'être ouvert en dehors, comme dans le cas de M. Monnier. Il y avait aussi cette différence avec le fait de l'auteur précédent, que, chez les malades de Joachimsthal, la difformité était facilement réductible et disparaissait entièrement dans les mouvements de flexion de la jointure, comme on l'observe pour le *genu valgum*. Hoffa [5] a fait connaître un fait du même ordre, observé chez un garçon de huit ans; chez lui, la première phalange du pouce formait avec la deuxième un angle de 160°, ouvert du côté radial. Au moment de la naissance, la première phalange portait, à son côté

1. Polaillon, *Affections chirurgicales des membres*, Paris, 1895, p. 637.
2. Bamberger, *Wiener Klin. Rundschau*, 1896, n° 45, p. 773.
3. Monnier, Malformation rare de la main (pouce bot), *Soc. de méd. pratique*, 18 juin 1891.
4. Joachimsthal, Angeborene Fingeranomalien, *Zeitschrift für orthop. Chirur.*, Band II, Heft 3, 1892.
5. Hoffa, *Deutsche Zeitschrift für orthop. Chirur.*, Band II, Heft 4, 1893.

externe, de petits appendices qui ont été sectionnés par le médecin, et qui représentaient sans doute de petits pouces rudimentaires. Ici, comme dans les cas de Joachimsthal, le redressement s'obtenait facilement, soit par les mouvements actifs, soit par les mouvements passifs.

Werner Kümmel [1] a figuré un cas dans lequel la déviation latérale du pouce était liée à l'absence de la partie supérieure du radius ; mais ici la déviation latérale du pouce, au lieu de siéger à l'union de la première avec la deuxième phalange, comme dans les cas que nous avons cités plus haut, portait sur l'articulation trapézo-métacarpienne ; de telle sorte que l'extrémité libre du pouce regardait vers le poignet et faisait avec le bord radial de l'avant-bras un angle aigu. De notre côté, nous avons eu l'occasion d'observer un fait semblable à celui de Kümmel ; le dessin que nous en donnons ici a la plus frappante analogie avec les figures qui sont données par l'auteur allemand. Il s'agit d'une enfant de trois semaines, qui nous fut présentée le 31 mars 1891, à notre consultation des Enfants-Assistés. Cette petite fille porte, au niveau de la main gauche, une malformation du pouce caractérisée par ce fait que le pouce reste fléchi d'une manière constante dans la paume de la main ; l'enfant peut cependant lui imprimer quelques mouvements. Il existe une mobilité anormale au niveau de l'articulation métacarpo-phalangienne ; il y a aussi une inclinaison de la deuxième phalange du pouce sur la première, formant entre elles un angle obtus ouvert en dehors. Il est à noter que la main et tout le membre correspondant à la malformation sont moins développés que les parties similaires du côté droit.

Fig. 209. — Déviation latérale du pouce (Kirmisson).

Six mois plus tard nous avons pu revoir cette petite fille et nous avons constaté que, grâce à l'application d'une petite attelle que nous lui avions faite, l'attitude du pouce s'est un peu améliorée ; le

1. Werner Kümmel, *Die Missbildungen der Extremitäten*, Cassel, 1895, obs. XII, p. 19.

pouce n'est plus constamment fléchi dans la paume de la main; l'enfant s'en sert plus aisément; cependant les éléments primordiaux de la déformation persistent, c'est-à-dire qu'il y a toujours une laxité anormale de l'articulation métacarpo-phalangienne et une coudure à angle obtus de la première sur la deuxième phalange; la main et l'avant-bras restent un peu plus grêles. Le radius nous a paru normal; toutefois nous n'oserions pas affirmer d'une façon absolue qu'il n'y ait pas eu, ici comme dans le cas de Kümmel, un arrêt de développement portant sur la partie supérieure de cet os.

II. — MAIN BOTE CONGÉNITALE; ABSENCE CONGÉNITALE DU RADIUS ET DU CUBITUS

Par analogie avec ce qui existe pour le pied, on décrit sous le nom de *main bote* toute déviation permanente de la main sur l'avant-bras; mais on se tromperait si l'on croyait qu'il y a un parallèle absolu à établir entre la main bote et le pied bot. Cette dernière malformation consiste en effet, le plus souvent, dans une simple attitude vicieuse du pied dont le squelette est complet, dont les muscles ont conservé leur intégrité; le plus souvent aussi, on ne rencontre pas d'autres malformations concomitantes. Il en va tout autrement de la main bote qui, dans la plupart des cas, se trouve liée à de graves désordres du côté du membre malade, et très souvent associée à d'autres anomalies, telles que le pied bot, la syndactylie, l'absence congénitale d'orteils, etc. La main bote est donc, à tous les points de vue, une malformation beaucoup plus complexe et beaucoup plus grave que le pied bot. C'est, du reste, une malformation rare; Hoffa, dans la première édition de son livre, dit en avoir rencontré un seul cas sur 1444 difformités; Dollinger, sur 859 cas de malformations, n'en a pas vu un seul exemple. Dans un travail communiqué, en 1893, à l'*American Orthopaedic Association*[1], Reginald Sayre cite cinq faits qui lui sont personnels. Pour ma part, depuis huit ans que je suis chirurgien des Enfants-Assistés, j'ai eu l'occasion d'en observer huit exemples.

D'après le sens suivant lequel la main est déviée sur l'extrémité inférieure de l'avant-bras, on a établi la classification suivante :

1. Reginald H. Sayre, A contribution to the Study of Club. hand, *Transact. of the american orthopaed. Association*, 1893, p. 208.

On appelle main bote dorsale celle dans laquelle la main est renversée sur la face dorsale de l'avant-bras, tandis que, si l'inclinaison a lieu vers la face antérieure, on a la main bote palmaire. La déviation a-t-elle lieu sur le bord radial ou sur le bord cubital, on a les mains botes radiale et cubitale. Ajoutons immédiatement qu'en fait de main bote congénitale, la déviation dorsale constitue une variété rarissime ; c'est presque toujours vers la face palmaire que se fait l'inclinaison vicieuse. Il est

Fig. 210. — Main bote radiale du côté droit avec absence du radius et saillie de l'extrémité inférieure du cubitus, au devant de laquelle se trouve une petite dépression cicatricielle. Le pouce est réduit à un petit moignon pédiculé sur le bord externe de la main (Kirmisson).

bien rare également de voir la déviation se faire exactement dans le sens antéro-postérieur; le plus souvent la déformation que l'on a sous les yeux se fait à la fois dans le sens latéral et dans le sens antéro-postérieur, de façon à donner naissance aux formes mixtes, appelées dorso-radiales et dorso-cubitales, radio-palmaires et cubito-palmaires.

Bouvier, qui, dans le *Dictionnaire encyclopédique*, a fait une étude très soignée de la main bote, s'efforce d'établir de l'ordre dans les variétés très nombreuses que peut présenter la main bote congénitale, et il range dans trois classes tous les cas de main bote congénitale, suivant que le squelette est normal, ou présente quelque anomalie.

1° A la première variété se rapportent les cas dans lesquels le squelette est bien conformé;

2° Dans la seconde variété, le squelette est complet, mais mal conformé;

3° La troisième variété est celle qui se caractérise par l'absence d'un ou plusieurs os.

Sans doute la classification établie par Bouvier correspond à des faits bien observés; mais il me semble qu'il est possible de simplifier les choses, en réunissant la seconde classe de Bouvier qui, du reste, ne renferme qu'un très petit nombre de faits, à la troisième; par là, tous les cas de mains botes se trouveront divisés en deux grands groupes, suivant l'état d'intégrité du squelette, ou son anomalie.

1re *variété*. — MAIN BOTE AVEC INTÉGRITÉ DU SQUELETTE. — D'après Bouvier, cette forme serait de beaucoup la plus rare; il n'a pu en rassembler que 4 exemples; encore, parmi ces 4 faits, y en a-t-il un, celui de Robert, qui ne lui paraît pas absolument certain, parce que la difformité a été étudiée seulement au point de vue clinique. Dans les 3 autres cas, l'examen nécroscopique a été pratiqué. Le sens de la déviation, dans ces 3 cas, était cubito-palmaire. Le squelette a son complet développement; mais les surfaces articulaires sont déformées; il y a, en somme, une véritable subluxation de la main, sur l'extrémité inférieure des os de l'avant-bras. Peut-être Bouvier a-t-il été mal servi par le hasard; car, dans son récent travail, Reginald Sayre dit avoir rencontré 5 cas de main bote, dont deux seulement coïncidaient avec l'absence d'os. Pour nous, des 8 faits que nous avons pu recueillir, il en était 4 dans lesquels le squelette était complet, 4 où les os faisaient défaut. D'après cela, il n'y aurait donc peut-être pas lieu de considérer la main bote avec intégrité du squelette comme aussi rare que l'a dit Bouvier. Dans nos quatre cas, il s'agissait trois fois de main bote cubito-palmaire, une fois de main bote palmaire. Cette forme, dit Bouvier, se rencontre quelquefois seule; mais trois fois sur quatre, elle se compliquait d'autres vices de conformation. Chez un de nos malades, la main bote palmaire était associée à un double pied bot varus équin congénital extrêmement prononcé. Chez un petit garçon d'un mois que nous avons pu examiner à la clinique du professeur Pinard, une double main bote cubito-palmaire coïncidait avec l'atrophie des quatre derniers orteils du pied gauche.

2° Main bote avec développement incomplet du squelette. — Nous réunissons sous ce titre les deux dernières variétés de Bouvier; du reste, la seconde variété, celle dans laquelle les os sont toujours présents, mais mal conformés, serait excessivement rare, puisqu'il n'en cite que deux exemples. Ce sont surtout les anomalies portant sur le radius et sur le cubitus qui dominent dans cette variété aussi devrons-nous étudier isolément l'absence congénitale de chacun de ces os.

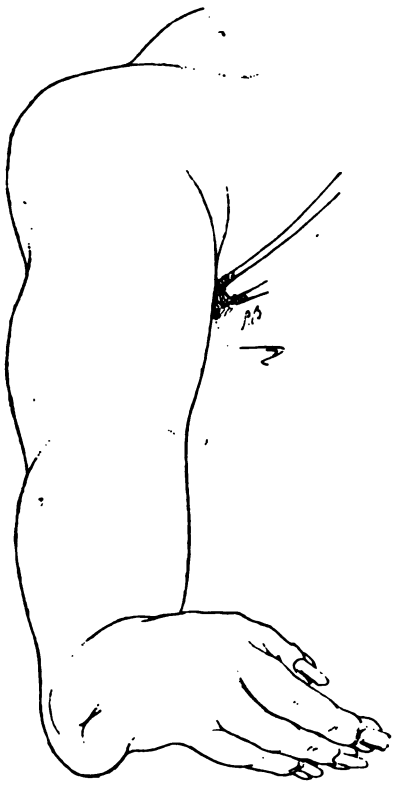

Fig. 211. — Main bote unilatérale du côté droit. Enfant Fou... Germaine (Kirmisson).

A. *Absence congénitale du radius.* — Depuis le travail de Bouvier, les faits se sont singulièrement multipliés. Déjà, en 1890, Burckhardt comptait 10 faits d'absence congénitale du radius[1]; la statistique de Hoffa[2] porte sur 39 observations, enfin dernièrement Werner Kümmel[3] a pu réunir 68 cas d'absence congénitale du radius. Dans 28 cas, l'absence complète du radius portait à la fois sur les deux membres supérieurs; 16 fois, elle existait seulement du côté droit, et 14 fois du côté gauche, de sorte que les deux côtés sont atteints avec une fréquence à peu près égale. Les cas d'absence partielle du radius sont infiniment plus rares.

Comme exemple d'absence complète du radius nous donnerons le fait suivant, dont nous avons fait l'étude anatomique avec notre

1. L. Burckhardt, *Beiträge zur Diagnostik und Therapie der congenitalen Knochendefekte an Vorderarm und Unterschenkel*, Inaug. Dissert. Zürich, 1890; *und Jahrb. fur Kinderheilkunde*, Band XXXI, 1890, Heft 4.
2. (Hoffa), *Lehrbuch der orthop. Chirur.*, 1891, p. 481.
3. Werner Kümmel, Die Missbildungen der Extremitäten durch Defekt, Verwachsung und Ueberzahl, Cassel, 1895. p. 33.

interne M. Longuet [1]. Il s'agit d'une petite fille, Germaine F..., atteinte de main bote radio-palmaire du côté droit. Dans son ensemble, le membre supérieur droit est beaucoup plus court que celui du côté opposé, mais l'arrêt de développement porte surtout sur le segment antibrachial. Les mensurations fournissent les données suivantes :

	Côté gauche.	Côté droit.
Humérus	12 cent.	11 cent. 1/2
Cubitus	8 — 1/2	6 —

Les mouvements du bras sur l'omoplate sont normaux. A l'état de repos, l'avant-bras est étendu sur le bras; la flexion est possible, mais elle ne dépasse pas un angle de 90 degrés. L'enfant se sert, du reste, volontiers, de cette main droite pour la porter vers la bouche, essayer de saisir les objets, etc.

La main, dans son ensemble, est placée à angle droit sur l'avant-bras, inclinée vers le bord radial. L'extrémité inférieure du cubitus fait au-dessous de la peau une saillie assez considérable, au niveau de laquelle existe une petite dépression cicatricielle.

La main présente trois doigts, paraissant posséder chacun un métacarpien distinct; sur son bord externe, on voit un quatrième doigt beaucoup plus petit que les précédents, il s'insère obliquement sur le premier des trois grands doigts, mais paraît posséder un petit métacarpien rudimentaire.

Le radius semble faire défaut, il est bien difficile d'apprécier l'état du squelette du carpe. Les pieds sont normalement conformés; à noter la présence d'un petit infundibulum coccygien.

L'enfant ayant succombé à une broncho-pneumonie à l'âge de treize mois, nous avons pu faire l'étude anatomo-pathologique du membre.

Le radius fait absolument défaut, le carpe est composé seulement de cinq os; deux pour la rangée inférieure; ce sont le pyramidal et le pisiforme, trois pour la rangée supérieure : trapézoïde, grand os et os crochu. Les os les plus externes de chaque rangée, scaphoïde, semi-lunaire, trapèze, sont donc absents.

A la main, les trois métacarpiens les plus internes sont normalement conformés, et surmontés d'un nombre régulier de pha-

1. Kirmisson et Longuet, Nouveau cas de main bote congénitale, *Revue d'Orthopédie*, 1893, n° 1.

langes; mais le squelette de l'index et du deuxième métacarpien qui le supporte est très réduit en longueur. Il n'existe que deux

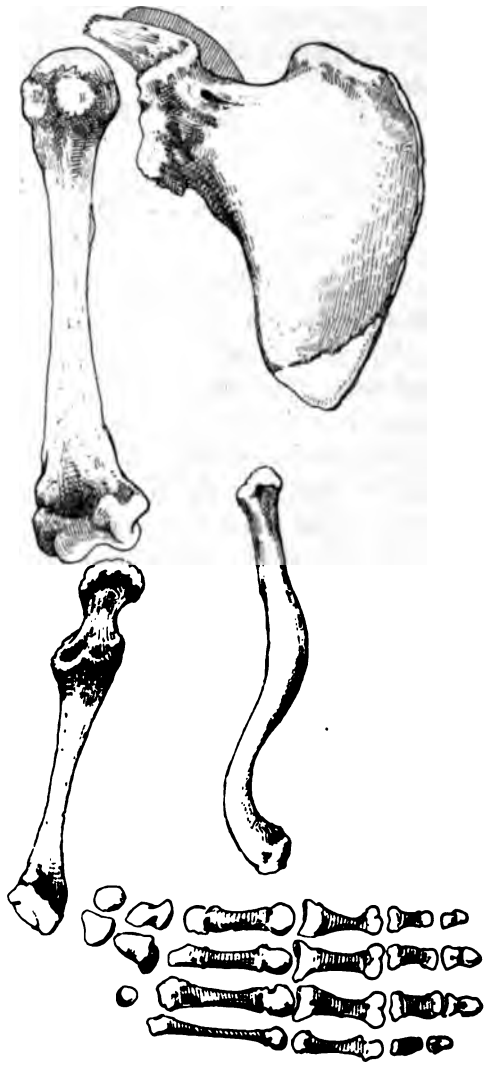

Fig. 212. — Main bote congénitale du côté droit. Enfant Fou... Germaine. Squelette; clavic omoplate et humérus bien conformés. Absence totale du radius; carpe réduit à 5 os; abse du pouce (Kirmisson).

phalanges réduites à des moignons cartilagineux qui sont appendu à un métacarpien très grêle. Le squelette du pouce manque com plètement.

Sur le cubitus, on remarque une très forte incurvation à concavité antérieure.

L'omoplate et la clavicule sont bien conformées.

L'humérus possède une gouttière de torsion, mais pas de coulisse bicipitale. Sa tête articulaire est très régulièrement arrondie. D'ailleurs, il est dit dans l'observation que les mouvements de l'épaule étaient intacts. Au contraire, l'extrémité inférieure de l'humérus présente des anomalies en rapport avec l'absence du radius. Après avoir incisé les ligaments de l'articulation du coude, constituant une capsule assez lâche, nous constatons que la trochlée humérale est seule recouverte de cartilage. Elle est à égale distance de l'épicondyle et de l'épitrochlée; le condyle huméral fait totalement défaut, et il n'y a pas à sa place de cartilage. La cavité sigmoïde du cubitus est bien conformée, mais ne permet que peu de mouvements de flexion et d'extension dans l'articulation du coude.

Anomalies musculaires, bras. — En rapport avec ces graves anomalies du squelette, il existe des anomalies importantes du côté des muscles. Les plus intéressantes portent sur le biceps; la longue portion de ce muscle fait complèment défaut, ce qui est en rapport avec l'absence de coulisse bicipitale notée précédemment. Le tendon d'insertion se rendant normalement à la tubérosité bicipitale du radius fait défaut. Le biceps vient se perdre peu à peu dans un faisceau musculaire, de forme rectangulaire, situé au devant de l'articulation du coude. Ce faisceau musculaire, qui croise en écharpe les os sous-jacents, s'insère en dehors sur le bord externe de l'humérus et sur sa tubérosité externe, pour se diriger obliquement en dedans; il reçoit, par sa partie supérieure, le biceps, et passe au-dessus du nerf médian. En bas, il n'a pas d'insertion osseuse, mais se confond avec une masse musculaire appartenant à la région antérieure de l'avant-bras.

Avant-bras, face antérieure. — A l'avant-bras, les anomalies musculaires sont très nombreuses, et il est parfois difficile de reconnaître le nom et la signification des faisceaux musculaires que l'on a sous les yeux. Il n'existe rien qui réponde au rond pronateur. Sur le côté interne, un faisceau musculaire se continuant en haut avec la masse musculaire de forme rectangulaire signalée plus haut, et inférieurement s'épanouissant au niveau du carpe, semble, par cette dernière insertion, correspondre au grand palmaire. Ce muscle est bordé en dedans par le nerf cubital et passe

au-dessus du nerf médian. En dehors de lui se trouve la masse

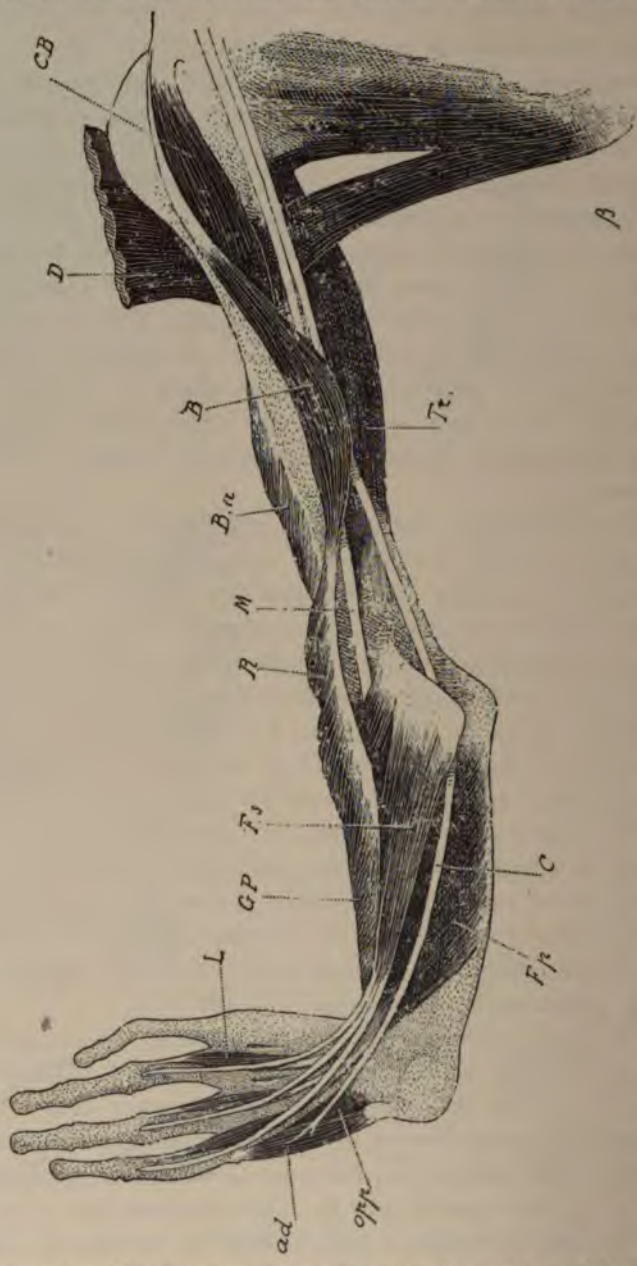

Fig. 213. — Main bote unilatérale droite (Enfant Fou..., Germaine). Dissection des muscles. — B, biceps, dont le tendon passe au devant du coude pour se continuer avec les muscles de l'avant-bras; CB, coraco-brachial; Ba, brachial antérieur; Tr, triceps; R, radiaux; GP, grand palmaire; Fs, Fp, fléchisseurs superficiel et profond; M, nerf médian; C, nerf cubital (Kirmisson).

des muscles fléchisseurs; le petit palmaire et le cubital antérieur sont absents.

Les muscles fléchisseurs superficiel et profond, confondus par leur extrémité supérieure, s'insèrent à la face profonde du faisceau rectangulaire étudié précédemment, sans adhérer au cubitus. En bas, ils se terminent à chacun des trois derniers doigts, en comptant à partir du bord cubital de la main. Aucun tendon fléchisseur ne se rend au doigt atrophié qui correspond à l'index. Pas de fléchisseur propre du pouce (absent dans ce cas), pas de carré pronateur.

Face externe. — Dans le groupe externe, le long et le court supinateur sont absents. Un petit muscle qui se confond en haut avec les muscles de la région postérieure de l'avant-bras, et qui se dirige vers la région externe du carpe, représente peut-être le groupe des radiaux. Nous n'avons pu préciser son point d'insertion inférieure.

Face postérieure. — Un faisceau né de l'épitrochlée se termine au bord interne du carpe; c'est le cubital postérieur. Pas d'anconé, pas d'extenseur propre du petit doigt; un seul faisceau se rendant au deuxième doigt (à partir du bord cubital), représente à lui seul l'extenseur des doigts.

Les muscles de la couche profonde n'existent pas.

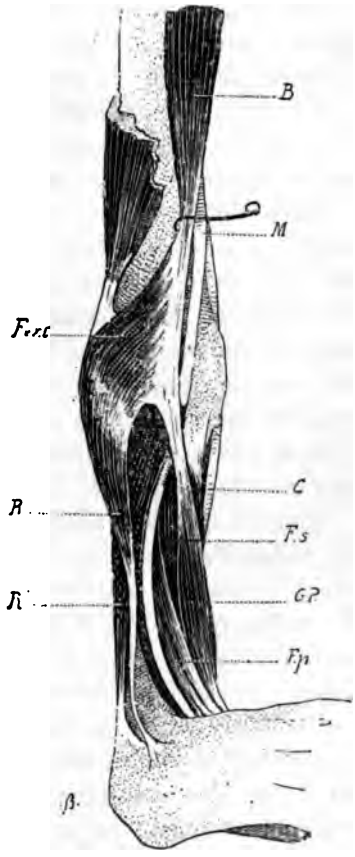

Fig. 211. — F. ext. — Faisceau musculaire passant au devant du coude, et se continuant par en haut avec le biceps B, par en bas, avec les radiaux R et le grand palmaire GP (Kirmisson).

Main. — Un faisceau charnu, partant du pisiforme et se terminant au côté externe du premier doigt (à partir du bord cubital), représente l'adducteur du petit doigt. Il est du reste innervé par un filet du nerf cubital. Plus profondément existe l'opposant du petit doigt. La présence de ces faisceaux permet d'affirmer que le doigt auquel ils s'insèrent est bien l'auriculaire. Sur le bord

externe de la main, aucun muscle ne répond à l'éminence thénar.

Nerfs. — Le médian longe, comme à l'état normal, le bord interne du biceps, passe au-dessous du faisceau rectangulaire, au-dessous du fléchisseur superficiel et du grand palmaire, et vient se terminer sur le bord externe de la main.

Le cubital passe, comme de coutume, dans la gouttière située entre l'olécrâne et l'épitrochlée, et se termine insensiblement vers le bord interne de la main.

Le radial, après s'être détaché par un tronc commun avec le circonflexe, passe dans la gouttière de torsion, et se termine au niveau du bras. Il est impossible de le suivre à l'avant-bras.

Dans l'observation précédente on trouve réunis tous les caractères qui appartiennent à l'absence congénitale du radius : le déjettement total de la main sur le bord radial de l'avant-bras; l'absence du pouce et du métacarpien correspondant, l'absence des os formant la rangée externe du carpe. Du côté de l'humérus, absence du condyle huméral et de la coulisse bicipitale, cette dernière en rapport avec l'absence de la longue portion du biceps. A l'avant-bras et à la main, absence des radiaux et des supinateurs, absence des muscles du pouce.

Tout le monde s'accorde à reconnaître que l'absence partielle du radius est beaucoup plus rare que l'absence totale de cet os. Dans l'immense majorité des cas, c'est sur l'extrémité inférieure du radius que porte la malformation. Nous en donnerons comme exemple le fait suivant, que nous avons pu recueillir dans notre service des Enfants-Assistés [1].

L'enfant Chal..., du sexe masculin, se présente à nous, porteur d'une double main bote congénitale. C'est un enfant très délicat, avec une tête volumineuse et un très léger degré de strabisme interne. Il existe en outre une atrophie presque complète du pavillon de l'oreille du côté droit. Celui-ci est recroquevillé et forme une espèce de moignon autour du conduit auditif.

Du côté des mains, les déformations sont à peu près symétriques. A droite, la main est déviée à angle droit sur le bord radial de l'avant-bras, avec tendance à se fléchir sur la face palmaire. Elle est mobile sur l'avant-bras et se laisse redresser jusqu'à former un angle très obtus. L'extrémité inférieure du cubitus

1. Kirmisson et Sainton. Notes sur deux cas de mains botes d'origine congénitale; *Revue d'Orthopédie*, t. III, 1892, p. 108.

forme une saillie très apparente sous les téguments; à ce niveau, la peau présente une petite dépression d'apparence cicatricielle,

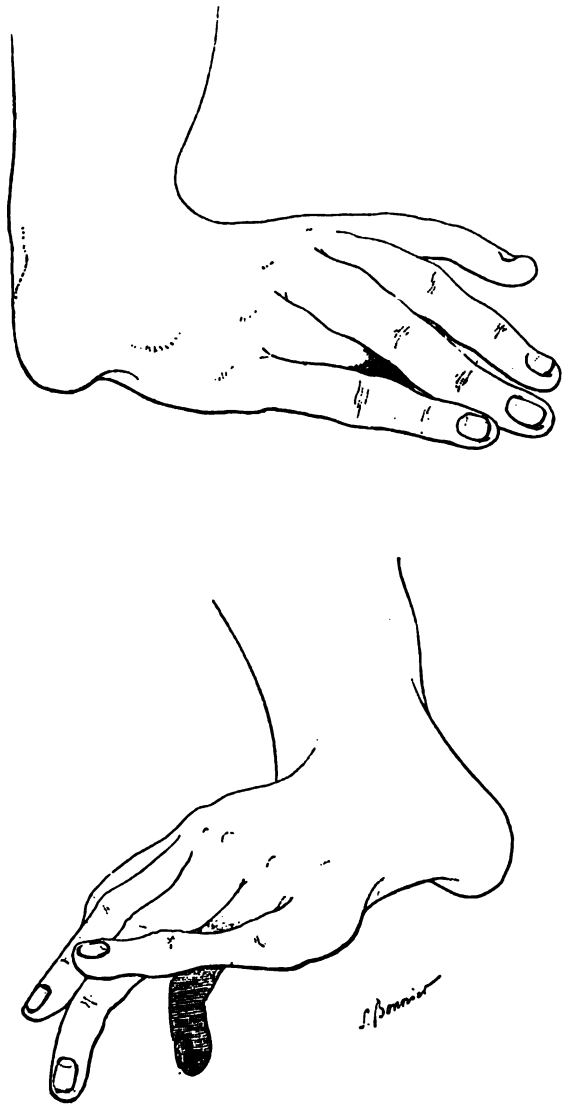

Fig. 215. — Mains botes de l'enfant Ch... (Kirmisson).

légèrement adhérente aux tissus sous-jacents. L'extrémité inférieure du radius est impossible à trouver par la palpation. Les

mouvements d'extension et de flexion de l'avant-bras sur le bras sont conservés; les mouvements de pronation et de supination sont très limités; à l'état de repos le membre est dans la pronation forcée. L'articulation scapulo-humérale est le siège d'une raideur qui rend difficiles les mouvements de rotation.

La main est composée de quatre doigts qui répondent par leur volume et leur forme aux quatre derniers doigts. Sur le bord radial de la main, il existe un cinquième appendice digital, formant une espèce de petit pouce.

A gauche, les déformations sont similaires. De ce côté, l'articulation de la main avec l'avant-bras est beaucoup plus raide, et le quatrième doigt, en comptant à partir du bord radial, présente une flexion permanente au niveau de l'union de la première avec la seconde phalange.

L'enfant ayant succombé à l'âge de dix mois, il nous a été possible de faire l'examen anatomique des membres supérieurs. Comme dans la première observation que nous avons rapportée, la longue portion du biceps fait complètement défaut. La courte portion, partie de l'apophyse coracoïde, comme à l'ordinaire, se prolonge sur la face interne de l'humérus jusqu'à la partie inférieure du bras. Au-dessous de ce faisceau du biceps (c'est-à-dire plus bas) naît un second faisceau charnu qui, partant de la cloison intermusculaire externe, vient croiser obliquement la face antérieure de l'articulation du coude, et s'insérer au niveau de l'épitrochlée, en se confondant avec l'origine des muscles épitrochléens. Sous ce faisceau passent le nerf médian et l'artère humérale.

A l'avant-bras, les fléchisseurs superficiel et profond se terminent par quatre tendons; le doigt surnuméraire représentant le pouce au côté externe de la main, ne possède pas de tendon propre; le carré pronateur fait défaut.

A la face externe de l'avant-bras, il n'existe aucun muscle répondant au long supinateur et aux radiaux.

A la face antérieure et profonde du coude, se voit un gros faisceau charnu qui, partant du bord antérieur de l'humérus, vient s'insérer tout le long du radius. Ce faisceau représente probablement les muscles de la région externe de l'avant-bras, dont nous avons noté l'absence.

Le faisceau superficiel obliquement étendu au devant de l'articulation du coude étant sectionné, et ses bords écartés, on met à nu le biceps, et l'on constate que, de son tiers inférieur, se détache

un tendon filiforme, qui se perd insensiblement dans le gros faisceau charnu radial que nous venons de décrire. Ce tendon grêle

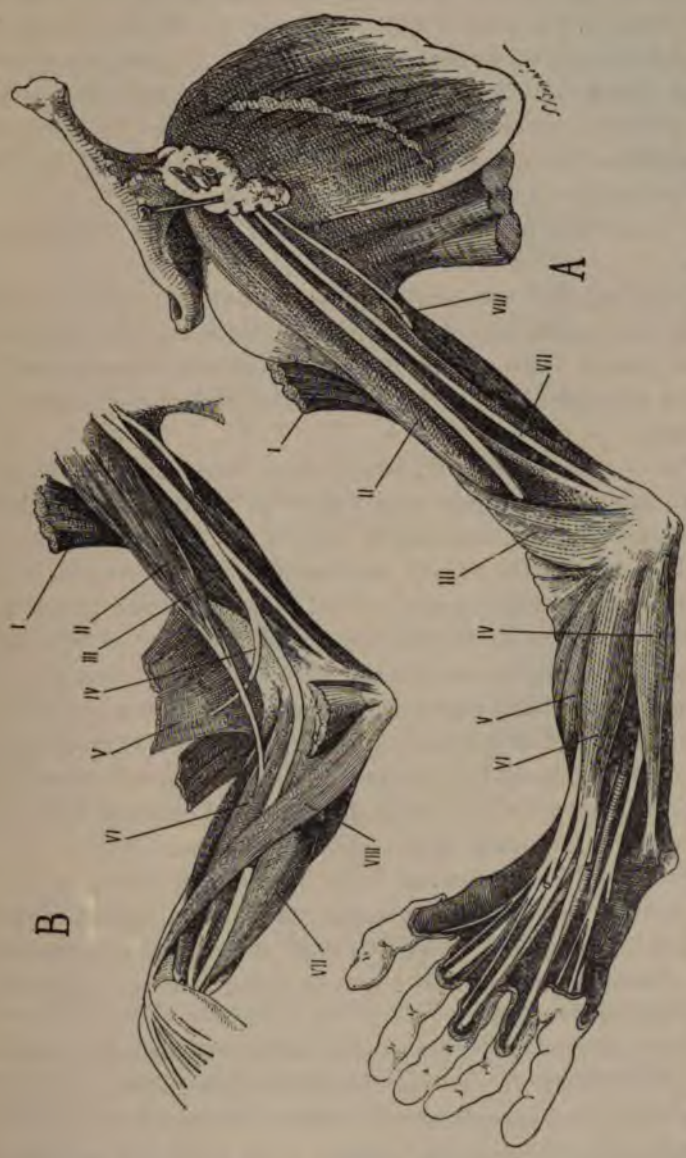

Fig. 216. — A : I, Section du deltoïde; II, biceps; III, faisceau musculaire, obliquement disposé au devant du coude; IV, cubital antérieur; V, faisceau répondant aux radiaux. — B : I et II, comme plus haut; V, faisceau musculaire obliquement étendu au devant du coude sectionné et relevé, pour laisser voir, VI, le tendon du biceps se fusionnant avec le faisceau musculaire qui représente les radiaux (Kirmisson).

représente sans doute la longue portion du biceps, dont nous avons noté l'absence.

A la main, on ne rencontre aucune trace de l'éminence thénar.

Nerfs. — Le nerf médian a son trajet normal au bras. Il passe au devant du coude, au-dessous du rond pronateur auquel il donne un filet nerveux, et au-dessus du faisceau charnu noté à la description des muscles. Un second filet se détache du médian, à peu de distance au-dessous du coude, et se rend dans le faisceau charnu dont nous avons noté l'existence à la région externe de l'avant-bras, et que nous avons dit représenter les muscles de la région externe absents. De ce nerf se détache, à son côté externe, un filet nerveux qui gagne la face postérieure de l'avant-bras.

Le nerf cubital semble présenter son trajet et sa distribution normale.

Le nerf radial, d'un très petit volume, contourne, comme à l'ordinaire, la face postérieure de l'humérus, en donnant des branches au biceps; puis il vient se placer dans la cloison intermusculaire externe, et se terminer dans les muscles de la face postérieure de l'avant-bras.

Squelette. — Sur l'humérus, nous notons l'absence de la longue portion du biceps, en rapport avec l'absence de coulisse bicipitale. La tête humérale elle-même est le siège d'une déformation considérable. Elle est aplatie d'avant en arrière, et représente un ovale très allongé dans son grand axe vertical. Sur l'humérus, vu par son plan antérieur, cette face articulaire n'est à découvert que dans une très petite partie de son étendue; au contraire, elle est presque entièrement visible sur l'humérus observé par son plan postérieur. En un mot, au lieu d'être dirigée en dedans, comme à l'état normal, la surface articulaire est tournée presque complètement en arrière. On comprend aisément, par cette disposition, l'absence des mouvements de rotation notée dans l'examen clinique.

L'articulation du coude paraît normalement disposée.

Avant-bras. — Le cubitus possède un développement normal et son apophyse styloïde forme, au côté interne de l'avant-bras, un relief d'autant plus prononcé que la main, dans son ensemble, est déviée du côté externe.

Le radius, au contraire, est considérablement atrophié, surtout dans sa moitié inférieure. Le renflement qui le termine par en bas à l'état normal, fait complètement défaut. Son apophyse styloïde, qui devrait dépasser celle du cubitus, n'est point appréciable. Il n'existe, entre le radius et le cubitus, aucun mouvement de pronation et de supination. Sans doute la main peut bien présenter les mouvements de torsion autour de son axe vertical qui

accompagnent habituellement la pronation et la supination; mais ces mouvements se passent entièrement dans l'articulation du poignet; l'articulation radio-cubitale supérieure n'y prend pas part.

Pas de tubérosité bicipitale; légère soudure du cubitus au radius, immédiatement au-dessous de l'articulation radio-cubitale supé-

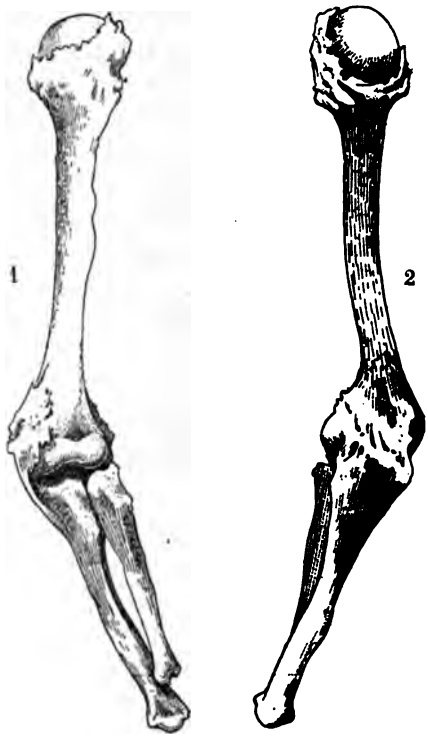

Fig. 217. — Squelette du membre supérieur gauche de l'enfant Ch... — 1, vu par la face antérieure; 2, vu par la face postérieure (Kirmisson).

rieure. La tête du radius n'est presque pas distincte du reste de l'os. L'extrémité inférieure du radius est très atrophiée.

Les longueurs respectives des différents os constituant le membre supérieur sont les suivantes :

Humérus	10 cent. 1/2
Cubitus	7 —
Radius	4 — 1/2

Ces mesures sont sensiblement les mêmes des deux côtés.

Main. — L'articulation du poignet présente une conformation toute spéciale, elle est très lâche, constituée par une capsule épaisse. Le scaphoïde et le semi-lunaire s'articulent avec l'extrémité inférieure du radius, le pyramidal avec le cubitus, comme à l'ordinaire.

Les métacarpiens sont au nombre de cinq. Celui qui répond au doigt externe est d'un plus petit volume. Ce métacarpien grêle s'articule directement avec le métacarpien voisin.

La disposition des os du carpe et leurs rapports avec les métacarpiens sont difficiles à établir : Sur le bord interne de la main, on voit le pisiforme, le pyramidal et l'os crochu s'articulant avec les deux derniers métacarpiens. Le grand os s'articule avec le troisième métacarpien; sur le bord externe, on ne trouve qu'un seul os, s'articulant avec le deuxième métacarpien.

Du côté des doigts, le squelette présente la conformation suivante : les quatre derniers doigts possèdent leurs trois segments osseux régulièrement conformés. Le doigt qui occupe la situation du pouce présente une première phalange longue de 15 millimètres, une seconde phalange ou phalangine longue de 7 millimètres, et enfin une phalangette d'une longueur à peu près égale. En un mot, les cinq doigts possèdent chacun trois phalanges parfaitement distinctes et régulièrement articulées entre elles.

On se rappelle que, sur le vivant, on avait noté une flexion permanente de la seconde sur la première phalange, au niveau du quatrième doigt. Cette flexion persiste après que le doigt a été privé de ses téguments, et l'obstacle paraît siéger dans les tendons fléchisseurs; ceux-ci étant coupés, le doigt se laisse parfaitement redresser.

On voit, d'après la lecture des deux faits précédents, qu'il existe, au point de vue anatomo-pathologique, les plus grandes analogies entre l'absence totale et l'absence partielle du radius : Dans l'un et l'autre cas, anomalies du côté du carpe et des doigts, anomalies s'étendant jusqu'à l'humérus lui-même. Du côté du système musculaire, absence des muscles de l'éminence thénar et des muscles de la région externe de l'avant-bras; au bras, absence de la longue portion du biceps, et présence, au devant de l'articulation du coude, d'un faisceau musculaire oblique dont il est difficile de donner la véritable interprétation.

En cas d'absence partielle du radius, c'est presque toujours l'extrémité inférieure de l'os qui fait défaut, comme dans le cas précé-

dent. Cependant, dans ces dernières années, Schmid[1] a appelé l'attention sur des cas beaucoup plus rares, dans lesquels c'est l'extrémité supérieure du radius qui manque. Il en rapporte deux observations; la première est relative à une jeune fille de quatorze ans, dont la mère a un pouce surnuméraire à la main droite. Un frère, âgé de dix ans, possède six doigts à chaque main. Dès la naissance de la fille, on remarqua chez elle l'existence d'un pouce surnuméraire du côté droit. Le bras droit est amaigri; les muscles de l'épaule sont plus faibles. Le tiers supérieur du radius fait défaut; on ne sent le radius que jusqu'un peu au-dessus du milieu de l'avant-bras; au-dessous de ce point, il est fusionné avec le cubitus. En bas, le radius a son épaisseur normale; en haut, il s'amincit et se termine en pointe. Le cubitus droit est plus court que le gauche et s'épaissit dans son tiers supérieur. A un centimètre et demi environ au-dessous du condyle huméral, on sent, surtout dans la flexion de l'avant-bras, sur la face externe du cubitus, une éminence osseuse du volume d'un petit pois, répondant à peu près au point où devrait se trouver la tête radiale.

Dans le second cas, il s'agit d'un petit garçon de cinq ans, dont le membre supérieur droit est plus mince et plus court que le gauche. Chez lui, on suit aisément avec le doigt le radius jusqu'à deux centimètres au-dessous du coude. L'extrémité supérieure est mousse et plus mince que le radius du côté opposé. Au point où devrait se trouver la tête radiale, on sent une saillie osseuse sur le cubitus.

Il est à remarquer que les deux faits précédents, dans lesquels c'est la partie supérieure du radius qui manque, ne doivent pas rentrer dans l'histoire de la main bote. En effet, à l'inverse de ce qui existe dans l'absence congénitale de la partie inférieure du radius, ici la main a sa position normale. On note seulement une abduction exagérée de l'avant-bras qui s'explique par ce fait que le cubitus, n'étant plus soutenu par la présence du radius à son côté externe, se laisse dévier en dehors.

B. *Absence congénitale du cubitus.* — L'absence congénitale du cubitus se rencontre beaucoup plus rarement que celle du radius; ainsi, tandis que Kümmel, dans son travail, a pu rassembler soixante-sept cas d'absence du radius, il n'a rencontré que treize cas d'absence du cubitus.

1. Oskar Schmid, Ueber eine bisher nicht beobachtete Form von partiellem Radiusdefect, *Zeitschrift für orthop. Chirur.*, 2e Band, 1 et 2 Heft, p. 59.

Tantôt le cubitus fait défaut en totalité, tantôt c'est sa partie supérieure, ou sa partie moyenne seulement qui manque. De même que l'absence congénitale du radius est liée le plus souvent à l'absence du pouce et de l'éminence thénar, de même, quand le cubitus manque, les doigts internes et la région hypothénar font défaut.

Les autres malformations concomitantes sont plus rares que dans l'absence congénitale du radius; celle qu'on trouve le plus souvent notée, c'est l'absence du péroné. Rarement l'affection est symétrique, et le côté droit paraît plus souvent affecté que le gauche.

La main est dans une attitude moyenne entre la pronation et la supination, déviée vers le bord cubital de l'avant-bras. Sa mobilité est peu entravée; celle du coude l'est ordinairement beaucoup, quelquefois même il y a ankylose complète.

Comme exemple de cette malformation, nous citerons le fait suivant d'absence congénitale du cubitus observé par Roberts sur un homme de soixante-treize ans[1]. L'humérus droit est normal; le cubitus fait défaut; le radius forme, avec l'extrémité inférieure de l'humérus, une articulation mobile dans tous les sens, mais qui ne permet ni flexion, ni extension complète. Les os du carpe qui s'articulent avec le radius existent seuls, ainsi que les deux premiers métacarpiens. Le pisiforme, le grand os et l'os crochu font défaut.

A gauche, on ne note rien d'anormal à l'avant-bras; l'index et le pouce sont réunis par une palmature. Le médius et l'annulaire manquent, laissant une fissure entre l'index et le petit doigt.

Pathogénie. — Il est impossible de donner une pathogénie unique, applicable à tous les cas de main bote avec ou sans absence d'une partie du squelette. Notons d'abord l'hérédité qui a été signalée comme cause dans certains faits exceptionnels. Bouvier en rapporte un exemple intéressant; c'est celui d'un homme atteint de main bote, avec absence du radius et du pouce. Cet homme a eu cinq enfants, dont un seul bien conformé, mort à quatre ans. Une fille a trois doigts; une autre, un seul; deux autres sont identiques. L'hérédité se trouve aussi notée d'une façon curieuse dans le fait d'absence congénitale du cubitus de Roberts, que nous venons de rapporter plus haut. La sœur du malade a la même difformité que lui. Un de ses neveux et trois de ses enfants la présentent également. Sa mère et sa grand'mère avaient un doigt raide.

1. J. Roberts, Absence congénitale du cubitus, in *Annals of Surgery*, janvier 1886, p. 135.

Mais, il faut bien le dire, ces exemples d'hérédité sont exceptionnels, et la théorie la plus générale qu'on puisse invoquer, c'est celle de M. Dareste, d'après lequel ces malformations sont à mettre sur le compte de l'étroitesse du capuchon amniotique, qui exerce sur les extrémités une compression pouvant déterminer une attitude vicieuse, et même, dans certains cas, aller jusqu'à la disparition par atrophie de certains des éléments anatomiques qui doivent constituer le squelette du membre. Non seulement il peut y avoir étroitesse de la cavité amniotique, mais encore il peut exister, à la face interne de l'amnios, des brides, des adhérences qui jouent un rôle dans la production de la malformation. On doit voir sans doute une trace de ces adhérences dans cette petite dépression cicatricielle qu'on rencontre toujours au niveau de l'extrémité inférieure du cubitus, dans les cas d'absence du radius; de même qu'elle existe au niveau du sommet de l'incurvation tibiale, en cas d'absence congénitale du péroné. Nous citerons à ce propos une observation intéressante que nous avons pu recueillir, en 1891, à notre policlinique des Enfants-Assistés. Il s'agit d'une petite fille de trois mois qui nous fut présentée avec une main bote palmaire du côté droit, et une cicatrice occupant obliquement le bord externe de l'avant-bras.

L'histoire est la suivante : Cette enfant nous est présentée par sa mère, parce que, nous dit-elle, le membre supérieur droit se développe moins que le gauche. A l'examen, on constate, à la partie inféro-externe de l'avant-bras, une cicatrice mesurant au moins quatre centimètres de longueur, et coupant obliquement, de haut en bas et d'arrière en avant, le bord externe de l'avant-bras. Il existe en outre une flexion permanente du poignet, avec rétraction des tendons fléchisseurs, en un mot une main bote palmaire, comme celle que donne la paralysie radiale. Nous voyons la sage-femme qui a fait l'accouchement, et elle nous déclare que l'enfant présentait, au moment de la naissance, dans le point actuellement occupé par la cicatrice, une plaie en voie de suppuration. Il n'existait ni brides amniotiques visibles, ni circulaires du cordon; l'accouchement s'est fait par le sommet en première position, sans intervention chirurgicale. Grâce à l'application d'un petit appareil en gutta-percha, nous avons pu obtenir chez cette enfant le redressement complet de la main, redressement dont nous avons vérifié la persistance plus de trois ans après. La cicatrice congénitale de l'avant-bras ne s'est naturellement pas effacée.

Nul doute qu'il ne faille voir dans cette plaie suppurante, existant au moment de la naissance, la trace d'adhérences amniotiques auxquelles on peut rapporter également la main bote palmaire.

A côté des faits dans lesquels on peut faire intervenir l'étroitesse de l'amnios, l'existence de brides ou d'adhérences amniotiques, il en est d'autres où l'on peut invoquer des phénomènes paralytiques; la preuve en est dans la coïncidence entre la main bote avec des altérations musculaires, avec des troubles de la parole et de l'intelligence, qui décèlent l'existence d'une maladie du système nerveux central.

Diagnostic. — Déjà nous avons donné, chemin faisant, tous les caractères de la main bote congénitale. Rarement les déviations se font purement dans le sens antéro-postérieur, et plus rarement encore, elles se font vers la région dorsale; Bouvier cite un seul cas de main bote dorsale congénitale; il s'agissait dans ce cas d'une déviation dorso-cubitale. Habituellement donc la main est entraînée vers la face palmaire de l'avant-bras, et il y a ceci d'intéressant que, tandis que, dans les cas d'intégrité du squelette, il s'agit habituellement de main bote cubito-palmaire, au contraire, en cas d'absence du radius, la main est entraînée vers le bord radial de l'avant-bras, en main bote radiale ou radio-palmaire.

Du reste, la palpation attentive de l'avant-bras, le sens même de la déviation, l'absence d'un ou plusieurs doigts, permettront de reconnaître les anomalies du côté du squelette. S'il reste quelque doute à cet égard, on peut s'aider de la radiographie pour préciser le diagnostic. Nous en donnerons comme exemple l'épreuve suivante que nous avons pu obtenir sur un petit malade de notre consultation des Enfants-Assistés, atteint d'une double main bote radio-palmaire, avec absence du radius (voyez fig. 218).

Quant à l'existence de phénomènes paralytiques, on s'en rend aisément compte par l'étude de la contractilité volontaire, et celle de la contractilité électrique des muscles; l'attitude des doigts est aussi très importante à considérer à cet égard. Qu'on compare sous ce rapport les deux figures suivantes qui reproduisent les mains botes de deux malades de mon service. On remarque immédiatement que, dans l'une où tous les muscles avaient conservé leur intégrité complète, les doigts sont dans l'extension, tandis que, dans l'autre, relative à un garçon atteint d'une main bote paralytique du côté gauche, en même temps que d'un double pied bot varus équin congénital, les doigts sont rétractés en forme de griffe vers la

face palmaire de la main, du fait de la paralysie des extenseurs et de la rétraction consécutive des fléchisseurs (voyez fig. 219 et 220).

Le pronostic est évidemment beaucoup plus fâcheux en cas d'absence partielle du squelette, beaucoup plus fâcheux aussi quand il y a paralysie musculaire avec rétraction des antagonistes.

Fig. 218. — Main bote avec absence totale du radius (Kirmisson).

Traitement. — Les éléments fondamentaux du traitement sont les manipulations combinées à l'emploi des appareils. Chez les petits enfants, j'ai l'habitude de me servir d'attelles en gutta-percha appliquées par-dessus une bande de flanelle, comme celles dont je fais usage dans le traitement du pied bot congénital. Plus tard, on peut avoir recours à des appareils orthopédiques plus puissants, par exemple des appareils en cuir moulé, articulés au niveau du poignet, comme l'appareil de Collin, ou bien encore des appareils dans lesquels on fait intervenir la traction élastique exercée par des tubes de caoutchouc.

Si la rétraction musculaire oppose une résistance trop grand

Fig. 219. — Main boto cubito-palmaire par rétraction du cubital antérieur (Kirmisson).

au redressement, on peut joindre à l'emploi des moyens précéden[illegible]

Fig. 220. — Main boto congénitale d'origine paralytique, associée à un double pied bot var[illegible] équin (Kirmisson).

la ténotomie qui, suivant le sens de la déviation, portera sur le grand et le petit palmaire, sur les deux radiaux externes, sur

les muscles cubital antérieur et postérieur. Sur un malade atteint de main bote cubitale, j'ai pratiqué avec succès la ténotomie sous-cutanée du cubital postérieur. Si d'ailleurs les tendons ne sont pas suffisamment en relief, et qu'on craigne de blesser les artères et les nerfs voisins, on peut, sans aucun inconvénient, substituer à la

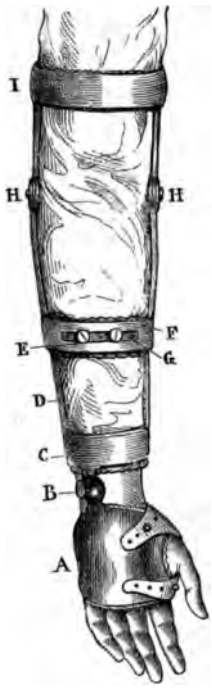

Fig. 221. — Appareil pour maintenir et redresser une main bote palmaire gauche. — A, palette métallique soutenant la main à laquelle la fixent des courroies; B, articulation en genouillère permettant de donner à la palette les inclinaisons indiquées, par le sens de la déviation; CFI, embrasses reliant les montants latéraux; DEG, vis destinées à limiter le mouvement de rotation de la partie antérieure de l'appareil; H, articulation pour laisser libres les mouvements de flexion et d'extension de l'avant-bras.

Fig. 222. — Résultat opératoire fourni par la section à ciel ouvert des tendons cubital antérieur et petit palmaire, dans le cas de main bote figurée plus haut (voyez fig. 219). (Kirmisson.)

ténotomie sous-cutanée la section à ciel ouvert; c'est ce que nous avons fait sur le malade dont nous avons déjà donné antérieurement l'image. Chez lui, nous avons sectionné à ciel ouvert les tendons du cubital antérieur et du petit palmaire. Le résultat définitif, comme on peut en juger, a été très satisfaisant (voyez fig. 222).

Quant à la section des fléchisseurs des doigts, elle ne nous

semble pas devoir être conseillée; il est à craindre en effet qu'elle ne compromette les fonctions des doigts, en cas de non-réunion des extrémités tendineuses sectionnées. D'autre part, si les antagonistes sont paralysés, la déformation se reproduira fatalement, en dépit de la ténotomie. C'est pour cela que nous n'avons pas opéré dans le cas de main bote palmaire avec paralysie des extenseurs que nous avons figuré plus haut (voyez fig. 220).

En cas d'absence d'un des os de l'avant-bras, ce qui entrave surtout le fonctionnement du membre, c'est le défaut de solidité du poignet. Ce qu'il faut, c'est réaliser la soudure de l'articulation radio-carpienne. Pour cela, on pourra recourir à l'opération qui a été conseillée par Bardenheuer, dans le cas d'absence congénitale du radius. Elle consiste à sectionner longitudinalement l'extrémité inférieure du cubitus, et à fixer, dans la fente osseuse ainsi obtenue, les os du carpe à l'aide de clous. Un appareil plâtré est laissé en place, pendant quatre à cinq semaines. Bardenheuer dit avoir opéré trois fois par ce procédé, et avoir obtenu un résultat avantageux au double point de vue de la forme et de la fonction[1]. Le procédé de Bardenheuer a été employé avec succès par Mac Curdy[2]. Il s'agissait d'un enfant de cinq mois, présentant une double main bote congénitale avec absence des radius. Dans ce cas, les parties molles étaient trop courtes pour permettre l'opération sans résection d'une partie du cubitus. Le semi-lunaire et l'extrémité inférieure du cubitus furent perforés, et réunis par des fils de soie. Il fallut sectionner les tendons du côté radial, avant de pouvoir redresser la main. L'opération fut faite seulement du côté gauche; l'opération du côté droit était déjà projetée, quand le malade succomba, cinq mois après, à la phtisie.

Dans le cas qu'il a publié, Reginald Sayre a fait porter la résection, non sur le cubitus, mais bien sur le carpe. On voit, d'après les quelques exemples que nous venons de citer, que ces opérations sont loin d'être faciles; section des tendons, résection du cubitus ou des os du carpe, sont nécessaires pour arriver au redressement. C'est à l'avenir qu'il appartient de nous apprendre la valeur exacte de pareilles interventions.

1. Rincheval, Ein neuer Operationsverfahren zur Behandlung congen. Def. eines Unterarm und Unterschenkel Knochens, *Arch. f. klin. Chir.*, Band 48, 1 p. 802.
2. *New York med. Journ.*, 28 septembre 1895, p. 406.

III. — LUXATIONS CONGÉNITALES DU COUDE

D'une manière générale, les luxations congénitales du coude sont fort rares. Il y a toutefois une distinction à établir, sous ce rapport, entre les luxations simultanées des deux os de l'avant-bras et les luxations isolées du radius. Les premières sont tellement exceptionnelles qu'au dire de Hoffa, il n'en existerait que deux exemples, l'un de Chaussier, concernant une luxation en arrière, l'autre de Höffmann, dans lequel le déplacement avait lieu en avant. Les luxations isolées de la tête du radius méritent une plus grande attention, puisque, dans un travail récent, Bonnenberg[1] a pu en réunir trente et un cas. Tantôt elle existe seule, tantôt associée à d'autres malformations. Ainsi, par exemple, dans un cas de Servier, il existait une double luxation du radius en arrière, en même temps qu'une luxation congénitale de la rotule et un pied bot[2]. Le fait de Mitscherlich[3] est relatif à une petite fille de six ans qui, outre un double pied bot, présentait des contractures congénitales de la main et des doigts et une luxation de la tête des radius en avant. La luxation peut avoir lieu, soit en arrière, soit en avant ou en dehors, être unilatérale, ou bilatérale. D'après les relevés de Bonnenberg, la luxation latérale serait la plus rare, puisqu'il n'en compte que 12 cas, au lieu de 39 cas de luxations unilatérales.

Quant au sens suivant lequel se fait la luxation, le travail de Bonnenberg fournit les résultats suivants :

1° *Luxations bilatérales :*

A. En dehors	Néant.
B. En arrière	8 cas.
C. En avant	4 —

2° *Luxations unilatérales :*

A. En dehors	3 cas.
B. En arrière	12 —
C. En avant	3 —

1. Bonnenberg, Die Luxatio Capituli radii congenita, *Zeitschrift für Orthop. Chirur.*, 1893, II Band, 4e Heft, p. 376.
2. Servier, *Gazette hebdom.*, 2e série, t. IX, 14 avril 1872.
3. Mitscherlich, *Archiv für Klinis. Chirur.*, 6e Band, 1865.

L'hérédité a été notée dans plusieurs faits. C'est ainsi qu'Abbot[1] a publié dans ces dernières années l'exemple d'une famille dans laquelle, au cours de quatre générations successives, ont été observés sept exemples de luxation congénitale de la tête du radius.

Un détail particulier qui se rencontre souvent dans les observations, c'est l'allongement anormal du radius, et surtout du col du radius. Souvent on note une absence partielle du condyle huméral; quant au cubitus, il était arrêté dans son développement dans un cas de Deville[2], et dans le fait de Senftleben, il était remplacé par un cordon ligamenteux[3]. La tête radiale est toujours mal conformée, petite, et, en partie, privée de cartilage. Dans le fait particulier à Bonnenberg, l'intervention chirurgicale a permis de constater, en avant et au-dessus du condyle huméral, une cavité dans laquelle venait se loger la tête du radius pendant les mouvements de flexion; cinq fois il y avait fusion du cubitus avec le radius.

La luxation congénitale de la tête radiale ne possède pas de signes qui lui appartiennent en propre; le fait de la bilatéralité des lésions peut être donné comme une présomption. On a donné comme signe la grande mobilité de l'articulation, par opposition aux mouvements limités qu'on trouve dans les luxations traumatiques; mais, d'après Bonnenberg, cette mobilité exagérée n'a été rencontrée que dans 10 cas sur 31 ; on la trouverait surtout dans la luxation en dehors.

On comprend que la seule conduite à tenir, si la luxation cause une trop grande gêne, c'est la résection de la tête du radius. Déjà Langenbeck, en 1865, avait pratiqué la résection complète du coude chez la malade dont l'histoire a été rapportée par Mitscherlich; Bessel-Hagen a obtenu un succès en réséquant la tête du radius seule. Dans le cas qui sert de base au travail de Bonnenberg, Hoffa a pratiqué de même avec un bon résultat la résection de 3 centimètres de l'extrémité supérieure du radius.

Comme exemple de luxation isolée du radius, nous rapporterons le fait suivant que nous avons pu étudier grâce à l'obligeance du professeur Pinard, qui nous avait adressé ce malade. Il s'agit

1. Abbot, Luxation congénitale du coude chez des membres de la même famille, pendant quatre générations successives, *Pathol. Society*, Londres, 5 avril 1892.
2. Deville, *Bull. de la Soc. anatomique*, 1849, p. 153.
3. Senftleben, *Archiv für patholog. Anat. de Virchow*, 45e Band, 1869.

d'un garçon de neuf ans et demi, qui, outre un arrêt de développement du membre inférieur droit, présentant un raccourcissement de 9 centimètres, avait des malformations très complexes des deux membres supérieurs. Les humérus sont, chez lui, sensiblement égaux, et mesurent 22 centimètres de l'acromion à l'épitrochlée; la malformation porte surtout sur les avant-bras.

Fig. 223. — Main gauche.

L'avant-bras gauche possède deux os, le cubitus, qui paraît atrophié en longueur, et le radius, qui le dépasse de beaucoup par en bas. La main se compose de deux os, deux métacarpiens supportant chacun un doigt; mais les deux doigts sont soudés par une syndactylie. Au côté externe du premier de ces métacarpiens, est articulé un pouce normal auquel l'enfant imprime des mouvements de flexion et de pronation.

La malformation est encore plus prononcée du côté droit. Ici, le

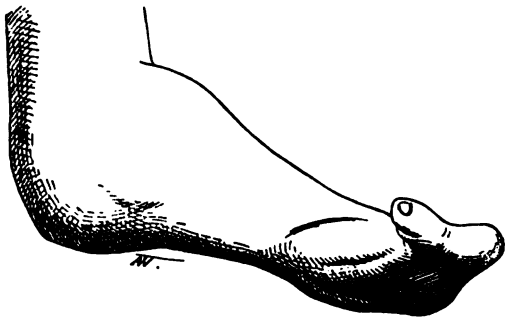

Fig. 224. — Avant-bras droit, avec atrophie partielle du cubitus et luxation de la tête radiale en haut et en dehors (Kirmisson).

cubitus est incomplètement développé, il ne dépasse pas la moitié de l'avant-bras, et se termine là par une pointe effilée. Il existe une luxation de la tête du radius en haut et en dehors; en outre, cet os présente une incurvation à convexité antéro-externe.

La main est représentée par un doigt unique, fléchi à angle aigu vers sa partie moyenne. L'enfant imprime des mouve-

ments actifs à l'avant-bras en totalité; mais il ne peut imprim à ce doigt unique, que des mouvements insignifiants.

Fig. 225. — Absence partielle du cubitus; luxation de l'extrémité supérieure du ra en haut et en dehors (Kirmisson).

La radiographie qui a été faite, et dont nous donnons ici la re duction, montre bien, pour l'avant-bras droit, l'absence presque c plète du cubitus, réduit à un noyau osseux répondant au coude, e luxation en haut et en dehors de l'extrémité supérieure du radi

IV. — LUXATIONS CONGÉNITALES DE L'ÉPAULE

Les luxations congénitales de l'épaule sont d'une rareté extrême. La plupart des cas qui ont été donnés comme tels appartiennent en réalité aux luxations paralytiques, ou sont la conséquence de traumatismes produits au moment de l'accouchement. Cependant, si l'on accepte les faits publiés comme d'origine congénitale, il y aurait lieu d'en admettre trois variétés :

a. Luxation sous-coracoïdienne. — Comme exemple de cette variété, on peut citer le fait étudié anatomiquement par Smith. Il s'agit d'une malade de vingt-neuf ans, présentant une double luxation congénitale des épaules. Chez elle, le moignon de l'épaule était aplati, l'acromion faisait une saillie très apparente, la tête humérale était située au-dessous de l'apophyse coracoïde. Le coude était écarté du corps, mais pouvait en être aisément rapproché.

L'examen anatomique démontra que, du côté gauche, il existait à peine une trace de la cavité glénoïde normale ; à droite, on trouvait seulement le bord externe de cette cavité. Sur le bord postérieur de l'apophyse coracoïde, en partie sur la paroi thoracique, en partie sur le bord axillaire de l'omoplate, se voyait une cavité de nouvelle formation. La capsule articulaire enveloppait complètement la néarthrose. Ammon a décrit un cas semblable chez un homme de cinquante ans, et Melicher chez un enfant de trois jours.

b. Luxation en haut (sus-acromiale). — J. Guérin a décrit deux cas de luxation congénitale en haut, l'un chez un garçon de treize ans, l'autre chez un fœtus présentant en même temps d'autres malformations. Il y avait subluxation de la tête humérale en haut et en dehors ; l'acromion et l'apophyse coracoïde étaient également repoussés par en haut.

c. Luxation en arrière (sous-acromiale et sous-épineuse). — Smith a décrit une luxation congénitale chez une femme de quarante-deux ans, dont la tête humérale était située au-dessous et en arrière de l'acromion, formant là, sous la peau, une saillie arrondie. A l'autopsie, on ne trouva aucune trace de la cavité articulaire normale ; sur le bord externe du col de l'omoplate, il

s'était développé une cavité de nouvelle formation. Küster a décrit une luxation bilatérale congénitale de la tête humérale en arrière, chez un enfant d'un an.

C'est encore aux luxations en arrière de la variété sous-épineuse que se rapportent les deux faits récemment publiés par Scudder[1], et qui présentent ceci de particulier qu'ils ont été observés chez deux enfants d'une même famille.

Nous-même nous avons eu l'occasion d'observer une luxation congénitale de l'épaule droite, de la variété sous-acromiale, chez une jeune fille de quatorze ans. Chez elle, le membre en totalité était atrophié et plus court que celui du côté opposé, les mouvements de l'épaule et, en particulier, les mouvements d'élévation, étaient très incomplets.

V. — MALFORMATIONS CONGÉNITALES DE L'OMOPLATE

REFOULEMENT DE L'OMOPLATE PAR EN HAUT

Il s'agit ici d'une singulière malformation encore bien peu connue, et consistant dans le refoulement de l'omoplate par en haut, avec ou sans exostose, au niveau de l'angle supérieur et interne. C'est Sprengel qui, pour la première fois, en 1891, attira l'attention sur ce sujet, dans un mémoire où il rapportait 4 observations personnelles[2]. Depuis lors, quelques faits nouveaux ont été publiés, et aujourd'hui nous pouvons compter 17 exemples de cette curieuse malformation. A part les trois cas qui nous sont personnels et que nous avons fait connaître dans la *Revue d'Orthopédie*[3], tous les faits publiés jusqu'ici appartiennent à la littérature allemande. On en trouvera l'énumération dans un travail de Wolffheim[4] paru en 1896, et dans lequel l'auteur donne une observation inédite, empruntée à la pratique de Karewski.

1. Scudder, Deux cas de luxation congénitale de l'épaule, *Archives of Pediatrics*, 1890, VII, p. 260.
2. Sprengel, Die angeborene Verschiebung des Schulterblattes nach oben; *Archiv für klin. Chirur.*, XLIIe Band, 3e Heft, p. 545.
3. Kirmisson, De quelques malformations congénitales de l'omoplate; *Revue d'Orthopédie*, 1er septembre 1893, p. 343, et 1er septembre 1897.
4. Ludwig Wolffheim, Ueber den angeborenen Hochstand des Schulterblatts; *Zeitschrift für Orthop. Chirur.*, 4e Band, 2e et 3e Heft, 1896. p. 196.

Nous ne croyons pouvoir mieux faire, pour donner une idée exacte de la malformation dont nous tentons d'esquisser ici l'histoire encore bien incomplète, que de rapporter tout d'abord nos trois observations personnelles.

Obs. I. — Il s'agit d'une petite fille de onze ans et demi, qui s'est présentée à notre consultation des Enfants-Assistés, le 16 jan-

Fig. 226. — Refoulement congénital de l'omoplate droite par en haut, chez une jeune fille de 11 ans et demi (Kirmisson).

vier 1890. Cette enfant a toujours été bien portante ; elle a commencé à marcher à l'âge de quinze mois, et elle n'a jamais présenté de déformations rachitiques des membres. Vers Noël, la mère est tombée malade ; l'enfant a dû la remplacer dans le ménage, et s'est fatiguée plus que de coutume. C'est à partir de ce moment que la mère a commencé à s'apercevoir que l'épaule droite de sa fille était remontée au-dessus de la gauche et faisait, en arrière, une saillie plus considérable que celle du côté opposé.

En effet, quand nous examinons l'enfant, nous constatons que l'angle inférieur de l'omoplate droite est à 3 centimètres au-dessus de celui du côté gauche. Il est en même temps plus écarté de la ligne des apophyses épineuses; l'écartement mesure 3 centimètres à gauche, 5 centimètres à droite. On voit, sur la figure ci-jointe, que la ligne allant de la nuque au moignon de l'épaule est plus élevée et moins excavée à droite qu'à gauche. Si l'on prend entre les doigts les parties molles de la région sus-claviculaire, on constate que le bord superieur ou cervical de l'omoplate fait par en haut, dans l'épaisseur du trapèze, une saillie beaucoup plus manifeste que d'habitude; il est très rapproché de l'épine de l'omoplate, de sorte que la fosse sus-épineuse paraît très peu développée. Dans son mouvement de propulsion par en haut, le bord supérieur de l'omoplate s'est tellement rapproché de la clavicule qu'on a peine à insinuer les doigts entre les deux, et quand on cherche à le faire pour se rendre compte de la configuration exacte des parties, on ne tarde pas à déterminer de la douleur et des contractures musculaires qui rendent très difficile à apprécier la déformation.

En même temps que cette différence de niveau des deux omoplates, nous constatons chez cette enfant une légère courbure sigmoïde du rachis; la colonne vertébrale décrit, dans la région cervico-dorsale, une petite courbe dont la convexité est tournée à droite, tandis que, dans la partie inférieure de la région dorsale, il existe une courbure en sens inverse, c'est-à-dire à convexité gauche. Les contours du thorax présentent un centimètre de plus à droite qu'à gauche. Les mouvements d'élévation du bras droit jusqu'à la verticale sont douloureux et ne peuvent être exécutés complètement.

Pendant près d'un an, cette jeune fille a suivi à notre consultation un traitement orthopédique, consistant surtout dans la suspension et dans les exercices du bras gauche. La scoliose n'a eu aucune tendance à s'aggraver; l'inégalité entre les deux moitiés du thorax a diminué; l'écartement de l'angle inférieur de l'omoplate gauche par rapport à la ligne des apophyses épineuses mesurait, à la fin du traitement, 4 centimètres, tandis qu'on trouvait à droite 5 centimètres d'écartement; mais nous n'avons rien gagné sous le rapport de la différence de niveau en hauteur; l'omoplate droite est toujours demeurée à 3 centimètres au-dessus de la gauche.

Obs. II. — Il s'agit d'une petite fille de quatre ans qui m'a été présentée par notre confère, le Dr Patin (de Boulogne-sur-Mer). Il est à noter, dans les antécédents, que le père est affecté de tic du cou et de la face et d'un très léger bégaiement. La mère, étant enceinte de quatre mois, a été jetée à terre par un chien, sans

Fig. 227. — Refoulement de l'omoplate droite par en haut chez une petite fille de 4 ans (Kirmisson).

d'ailleurs se faire grand mal; mais elle a été vivement impressionnée par cet accident. L'enfant est née avec une ectopie anale, compliquée d'atrésie incomplète, qui a été opérée avec succès.

Les parents se rappellent que, dès son plus jeune âge, la petite fille avait une tendance marquée à se servir de la main gauche, de préférence à la droite, soit qu'elle voulût saisir le bord de son berceau ou un objet quelconque. Vers l'âge de quatre mois,

l'enfant roula du lit de la mère jusqu'à terre. La chute semble avoir été amortie par des coussins, et elle ne s'en est nullement ressentie.

La petite fille, nourrie par sa mère, partiellement du moins jusqu'à quatorze mois, n'a jamais fait de maladie sérieuse, elle n'a rien eu qui ressemble à une atteinte de paralysie infantile.

C'est vers l'âge de quatorze mois que l'on s'est aperçu, pour la première fois, de l'existence de la scoliose. Pour ce qui est du déplacement de l'omoplate droite par en haut, il a été constaté par le Dr Patin, un an environ avant que la malade me fût présentée, c'est-à-dire vers l'âge de trois ans.

Au moment où j'ai pu examiner cette enfant, il existait chez elle une scoliose dorsale à convexité gauche, lombaire à convexité droite. Les deux courbures étaient d'ailleurs peu prononcées; la flèche ne dépassait pas 4 à 5 millimètres. Mais ce qui attirait surtout l'attention, c'était le déplacement de l'omoplate droite. Celle-ci, située beaucoup plus haut que la gauche, confinait par son angle inférieur à la ligne des apophyses épineuses; son bord axillaire, transversalement dirigé, regardait directement en bas; son angle supérieur et interne faisait une saillie anormale dans la région sus-claviculaire. Le bord supérieur du trapèze n'était le siège d'aucune rétraction; mais, quand on soulevait l'enfant sous les bras, on sentait dans l'aisselle une corde tendue formée par le grand dorsal.

Depuis lors, j'ai eu l'occasion de revoir une fois cette enfant; la situation ne s'était pas notablement modifiée; la scoliose n'avait pas progressé, la surélévation de l'omoplate droite était restée la même.

Obs. III. — Le samedi 19 mai 1894, je suis appelé à voir, avec mon ami et ancien collègue d'internat le Dr Guyard, et le Dr Damalix (de Saint-Maurice), un petit garçon de six mois qui m'est présenté comme étant atteint d'une déviation vertébrale. Je trouve, en effet, chez lui une scoliose dorsale à convexité gauche. Le côté gauche du thorax a plus d'ampliation que le droit; mais ce qui attire immédiatement mon attention, c'est une malformation très évidente de l'omoplate gauche. Celle-ci est notablement surélevée par rapport à la droite; son grand axe, au lieu d'être vertical, se rapproche de la direction horizontale. Du bord spinal se détache, au niveau de l'épine de l'omoplate, une apophyse osseuse volumineuse, qui se porte obliquement en haut et en

dedans, et arrive presque au contact de la 7e apophyse épineuse cervicale. Il est impossible d'imprimer aucun mouvement d'ensemble à l'omoplate, qui paraît comme soudée à la colonne vertébrale elle-même, au moyen de cette apophyse dont nous venons de parler. On ne parvient pas à insinuer le doigt entre le bord supérieur de l'omoplate et la clavicule, tant est étroit le triangle sus-claviculaire. L'articulation de l'épaule a conservé une certaine mobilité; mais le bras est toujours porté dans la rotation en arrière et en dehors. Vu l'âge de l'enfant, aucune intervention

Fig. 228. — Refoulement congénital de l'omoplate gauche par en haut chez un petit garçon de 3 ans et demi. En *a* se voit une exostose, qui, se détachant du bord spinal, confine à la ligne des apophyses épineuses (Kirmisson).

chirurgicale n'était possible. Je me contentai d'engager les parents à maintenir le tronc de l'enfant dans la rectitude, au moyen d'un bandage modérément serré, réservant pour une époque ultérieure l'ablation de l'exostose du bord spinal.

Le 1er juin 1897, je revois cet enfant qui est âgé aujourd'hui de trois ans et demi. Il s'est normalement développé; mais l'état local est resté sensiblement le même. Il existe toujours une légère scoliose dorsale à convexité gauche, dont la flèche mesure 3 à 4 millimètres environ; le tronc étant incliné en avant, on constate une légère voussure de l'angle postérieur des côtes gauches. L'omoplate gauche est surélevée de 3 centimètres au-dessus de la droite. On voit, sous la peau, à la région de la nuque, un os attenant à la colonne vertébrale, au niveau de la 7e apophyse épineuse cer-

vicale. Le bras ne peut être élevé au delà de l'angle droit. Pendant les mouvements du bras, des craquements se font entendre; il est bien difficile de préciser les rapports exacts de l'exostose avec le bord supérieur de l'omoplate, l'enfant faisant immédiatement des mouvements d'élévation du moignon de l'épaule et d'abaissement de la tête, de façon à effacer la région sus-claviculaire, dès qu'on cherche à exercer une palpation profonde. Nous avions compté sur les rayons de Rœntgen, pour nous éclairer sur les véritables rapports de cette exostose; malheureusement notre espoir a été déçu; sans doute cette saillie de nature cartilagineuse s'est laissé traverser par les rayons, et n'a pas marqué sa trace sur les épreuves.

A la lecture des observations précédentes, on pourra se faire une bonne idée de la malformation singulière dont nous essayons de donner ici une description forcément bien incomplète, vu l'insuffisance des documents que nous possédons à l'heure actuelle sur cette question. Le fait principal, celui qui attire immédiatement l'attention, c'est la surélévation considérable d'une des omoplates, la gauche le plus souvent, puisque, sur les dix-sept observations publiées, il en est dix dans lesquelles la malformation occupait le côté gauche, tandis que, sept fois seulement, elle avait pour siège le côté droit. Sans doute il est des cas de scoliose grave dans lesquels on constate aussi une inégalité de niveau très prononcée entre les deux omoplates; mais, dans ces cas, l'ascension de l'omoplate trouve son explication dans une voussure énorme des côtes, qui fait défaut quand il s'agit d'un soulèvement de l'os d'origine congénitale. Un autre caractère par lequel le refoulement congénital de l'omoplate par en haut se différencie de celui qu'on observe dans certaines formes de scoliose très prononcée, c'est que, dans les scolioses graves, en même temps que l'omoplate est surélevée, elle est aussi beaucoup plus écartée de la ligne des apophyses épineuses. Dans les déplacements congénitaux, au contraire, en même temps qu'elle est surélevée, l'omoplate a subi ordinairement un mouvement de rotation tel, que son bord axillaire devient horizontal, et que son angle inférieur se rapproche beaucoup de la ligne médiane. Ce mouvement de bascule de l'omoplate était très marqué dans nos deux dernières observations; il a frappé également Karewski chez la jeune fille dont l'histoire est rapportée par Wolffheim.

Ce n'est pas à dire que, dans le refoulement congénital de l'omoplate par en haut, la colonne vertébrale soit parfaitement rectiligne; bien au contraire, puisque, dans nos trois observations, nous avons

noté l'existence d'un certain degré de scoliose. Mais il s'agissait toujours de déviations scoliotiques très peu prononcées, dont la flèche ne dépassait pas 4 à 5 millimètres; et bien que nous ayons pu suivre nos malades plusieurs années, nous n'avons pas vu que cette scoliose eût tendance à s'aggraver. Si nous en croyons notre observation personnelle, cette scoliose serait la règle, puisque nous la retrouvons chez nos trois malades. D'après le travail de Wolffheim, elle serait notée onze fois dans les dix-sept observations publiées; mais peut-être certains auteurs ont-ils omis de noter ce détail d'une manière spéciale. Quant au sens de la scoliose, dans l'immense majorité des cas, sa convexité est dirigée du côté où siège la surélévation de l'omoplate; deux fois seulement, dans un cas de Perman et dans la première de nos observations personnelles, la convexité était dirigée du côté sain. L'élévation du moignon de l'épaule détermine une modification correspondante dans la ligne allant de la nuque à l'articulation scapulo-humérale. Si l'on jette les yeux sur les trois figures que nous donnons plus haut, on verra que, dans tous les cas, cette ligne est plus courte et plus droite, moins excavée que la ligne correspondante du côté opposé. Le bord supérieur de l'omoplate se rapproche tellement de la clavicule que la région sus-claviculaire est effacée et que la palpation en est rendue très difficile.

Une autre circonstance contribue à rendre plus difficile l'examen de la région; c'est qu'à peine cherche-t-on par une palpation profonde à se rendre un compte exact de la véritable disposition anatomique, que le malade, par un mouvement instinctif de défense, incline la tête vers le côté malade, en même temps qu'il exagère encore l'élévation du moignon de l'épaule, effaçant ainsi complètement la région sus-claviculaire. On comprend qu'un examen complet soit rendu impossible, et que certaines erreurs aient été commises. Ainsi, par exemple, Th. Kœlliker, dans ses trois observations, avait cru à l'existence d'une exostose véritable, tandis que, pendant l'opération, il a pu s'assurer qu'il s'agissait en réalité d'un allongement considérable de l'angle supérieur de l'omoplate, qui se recourbait en même temps en avant, de façon à se rapprocher beaucoup de la clavicule. Hoffa, dans le cas qui lui est personnel, a pu constater pendant l'opération que ce qu'il avait pris pour une exostose du bord supérieur n'était autre chose que l'épine de l'omoplate. Il semble du reste qu'à cet égard, il y ait lieu d'établir une division parmi les faits publiés. Dans les uns, comme dans nos

deux premières observations, il n'est nullement fait mention d'exostose, tandis que, chez notre troisième malade, on voit manifestement une saillie osseuse volumineuse, qui confine à l'apophyse épineuse de la 7e vertèbre cervicale. Par là, cette dernière observation se rapproche des faits qui ont été publiés par Kœlliker.

Les troubles fonctionnels sont en général très peu accusés; aussi s'explique-t-on que souvent la malformation de l'omoplate n'ait été découverte que par hasard. Tout se borne le plus souvent à une gêne dans les mouvements d'élévation du bras, comme dans les cas que nous avons observés. Mais dans quelques cas, et le fait a été noté par nous dans notre troisième observation, à cette gêne fonctionnelle s'ajoute une attitude vicieuse du membre par laquelle le bras est maintenu dans la rotation en arrière et en dehors, appliqué sur la partie postérieure du tronc, comme s'il y avait été pendant longtemps attaché. Cette attitude vicieuse existait dans certains des cas de Sprengel; elle se retrouvait dans le cas de Hoffa, et dans notre troisième observation. Sprengel est parti de là pour donner une théorie pathogénique de cette malformation.

D'après lui, la cause initiale serait la petite quantité de liquide amniotique; le bras appliqué sur la partie postérieure du tronc y serait maintenu par la contraction des parois utérines, et la malformation observée à la naissance ne serait que la conséquence de cette attitude vicieuse longtemps prolongée. Dans le cas de Hoffa, on avait été frappé par la petite quantité du liquide amniotique. Dans notre troisième observation, au moment où nous avons vu pour la première fois le petit malade à l'âge de six mois, nous avons constaté chez lui une rotation permanente du bras en arrière et en dehors. Mais le fait était absent dans nos deux premières observations; aussi avions-nous émis l'idée qu'il s'agissait beaucoup plutôt d'une malformation primitive de l'omoplate. Nous nous appuyions, pour avancer cette idée, sur l'examen d'une pièce anatomique du laboratoire de M. Bar, accoucheur des Hôpitaux. Il s'agit d'un enfant mort peu d'heures après la naissance, et qui présentait, en même temps qu'une luxation congénitale de la hanche et des malformations multiples du côté du squelette, une disposition particulière des deux omoplates. Il existait un arrêt de développement de l'omoplate portant, non seulement sur la région glénoïdienne, mais encore sur les diverses parties de cet os. La fosse sous-épineuse a presque complètement disparu; la déformation paraît plus accentuée sur l'omoplate droite que sur l'omoplate gauche. Il résulte de

cette disposition que l'omoplate, au lieu d'avoir son grand axe vertical, est surtout développée dans le sens transversal. La direction se rapproche en un mot de ce qu'elle est chez les quadrupèdes, c'est-à-dire presque perpendiculaire à la colonne vertébrale, au lieu de lui être parallèle, comme chez l'homme à l'état normal. Elle se rapproche aussi beaucoup de ce que nous avons observé dans les

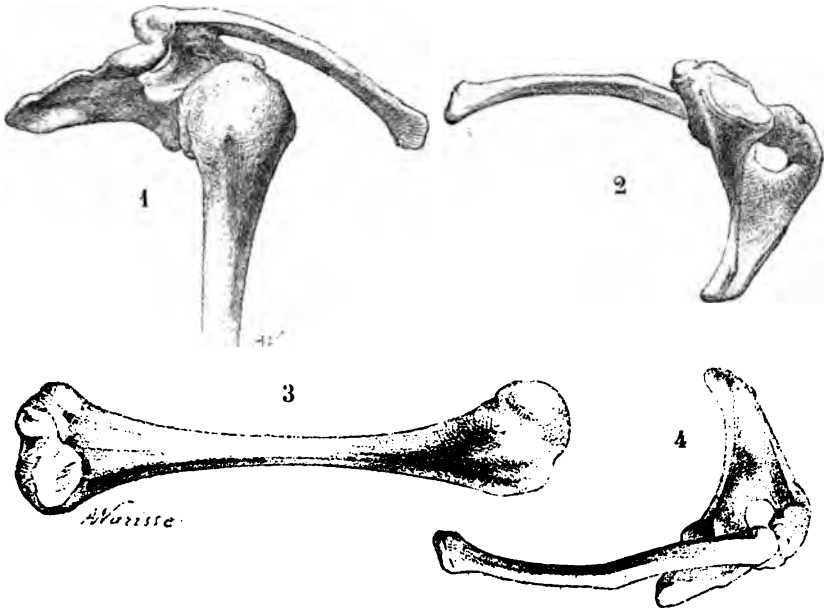

Fig. 229. — 1. Vice de conformation de l'omoplate. Cette figure représente l'omoplate droite à peu près dans la position qu'elle occupait normalement sur le fœtus. La clavicule, qui devrait se trouver à gauche de la figure a été reportée à droite, afin de montrer l'atrophie de l'acromion. L'épine de l'omoplate forme une saillie très considérable limitant une fosse sous-épineuse visible sur la figure, et une fosse sus-épineuse (non visible ici) profonde, mais très étroite. La face costale est à peine large de 3 à 4 millimètres; — 2. Même pièce que sur la figure précédente. Omoplate gauche. La clavicule a été déjetée par en bas; la cavité glénoïde est visible à gauche de la figure. Ce qu'on voit ici, c'est la face supérieure de l'épine de l'omoplate, limitant une fosse sus-épineuse très étroite; — 3. Humérus gauche normalement développé; — 4. Omoplate gauche. Fosse sous-épineuse transversalement dirigée.

cas de refoulement congénital de l'omoplate par en haut; l'omoplate qui est le siège de la lésion est en effet atrophiée dans toutes ses dimensions; en même temps elle a subi un mouvement de rotation tel que son bord axillaire, au lieu d'avoir une direction verticale, est presque transversalement dirigé. Cette atrophie et ce mouvement de rotation ont été expressément notés chez le malade de Karewski dont l'histoire est rapportée par Wolfftheim. Du reste,

je le répète, je n'ai nullement l'intention de traiter ici d'une façon définitive cette question de pathogénie; les faits sont encore en trop petit nombre, et surtout nous manquons pour cela de la sanction de l'anatomie pathologique. C'est l'avenir qui nous dira si la malformation congénitale de l'omoplate que nous avons actuellement en vue doit être considérée comme primitive, ou si elle est seulement consécutive à une attitude vicieuse longtemps prolongée; il y aurait aussi à envisager le rôle qui revient aux exostoses du bord supérieur de l'omoplate, dans les cas où on les a rencontrées. Quoi qu'il en soit, il est une pathogénie que nous ne saurions adopter, c'est celle qui met l'affection sur le compte de la rétraction primitive des muscles, comme dans le torticolis; cette rétraction peut porter sur le trapèze, sur le sterno-mastoïdien, sur le grand dorsal; mais elle nous paraît toujours être secondaire à la malformation osseuse, et non pas jouer le rôle de cause initiale.

Le plus souvent, avons-nous dit, les troubles fonctionnels sont à peine accusés, et le refoulement de l'omoplate par en haut ne s'accompagne pas d'autres vices de conformation. Mais, dans quelques cas, on a noté, en coïncidence avec cette malformation de l'épaule, d'autres arrêts de développement; ainsi, dans le cas de Hoffa, il y avait une absence totale du radius; Wolffheim a noté un développement incomplet du grand pectoral, qui descendait seulement jusqu'à la troisième côte, tandis que, du côté opposé, il s'insérait aux cinq premières côtes.

Le traitement se réduit jusqu'ici à peu de chose. Un traitement orthopédique, consistant dans le massage et la mobilisation de l'épaule, soit par la gymnastique active, soit par les mouvements communiqués, est logiquement indiqué; mais, nous devons le dire, dans notre première observation, où la malade a été soumise pendant longtemps dans notre service au traitement orthopédique, le résultat obtenu n'a pas eu grande valeur. Existe-t-il une exostose du bord supérieur, on peut en pratiquer l'ablation, comme l'a fait Kœlliker; après cette résection osseuse, l'omoplate se laissa facilement abaisser dans une certaine étendue. L'ablation de l'exostose volumineuse que porte notre petit malade de l'observation III nous paraît également indiquée, et nous en avons fait à la famille la proposition.

VI. — ANOMALIES CONGÉNITALES DE LA CLAVICULE

Les anomalies congénitales de la clavicule sont excessivement rares, et s'accompagnent le plus souvent d'une anomalie du membre supérieur correspondant. C'est ainsi que, chez les phocomèles, la clavicule manque ou n'existe qu'à l'état rudimentaire. Lediberder [1] a disséqué un nouveau-né chez lequel la clavicule, l'omoplate et tout le membre supérieur gauche étaient absents.

Fig. 230. — Absence des clavicules. — Absence congénitale des deux clavicules (Kappeler).

Bennett [2] a trouvé une clavicule bifide à son extrémité externe; l'une des branches s'articulait normalement; l'autre, plus large, dirigée en arrière, naissait en dehors du tubercule coracoïde, et s'unissait, par une articulation complète, avec le bord supérieur de l'épine de l'omoplate.

L'absence congénitale de la clavicule peut, du reste, être partielle ou totale. Dans le cas d'absence partielle, c'est l'extrémité externe de l'os qui fait défaut; l'extrémité interne est réduite à un moignon de 1 à 7 centimètres de longueur, s'articulant lâchement avec le sternum. Ce qu'il y a de remarquable, c'est que, dans les cas d'absence partielle, aussi bien que dans les cas d'absence totale, comme celui qui a été décrit par Luschka [3], les fonctions du membre sont très peu troublées; les mouvements physiologiques

1. Lediberder, Absence de la clavicule, de l'omoplate et du membre supérieur gauches, chez un enfant qui a vécu seize jours. *Bull. de la Soc. anatomique*, t. X, p. 2, 1856.

2. Bennett, Congenital Deformity of the clavicle, *The Irisch Hosp. Gazette*, n° 4, p. 62, 1893.

3. Luschka, Die Anatomie der Glieder des Menschen, 1865, S. 22; cas de P. Niemeyer, relatif à une absence totale de la clavicule gauche avec scoliose à convexité droite, chez un jeune homme de quinze ans.

et la fixation de l'omoplate sont rendus possibles par la contrac tion musculaire.

Dans le cas de Kappeler [1], dont nous donnons ici la reprodu tion, la clavicule n'avait à droite que un centimètre, à gauch quatre centimètres, et s'articulait lâchement avec le sternum, l'e trémité externe faisant défaut. Cependant la jeune fille qui p sentait ce vice de conformation pouvait se balancer, en pre point d'appui sur les membres supérieurs; les omoplates éta fixées par la contraction musculaire.

1. Kappeler, Un cas d'absence presque totale des clavicules (avec pla *Archiv der Heilkunde*, 1875, p. 265.

CHAPITRE TROISIÈME

MALADIES CONGÉNITALES DU MEMBRE INFÉRIEUR

I. — DU PIED BOT

Parmi les difformités auxquelles la chirurgie orthopédique doit porter remède, le pied bot est l'une des plus importantes, tant par sa fréquence que par la multiplicité des interventions auxquelles il a donné lieu.

Notons tout d'abord que cette expresssion de *pied bot* n'a pas par elle-même de signification précise. Elle est tirée d'un vieux mot français signifiant arrondi, émoussé, et fait allusion à la forme arrondie, globuleuse, que prend le pied dans ce genre de difformité.

Il n'est pas facile de donner du pied bot une définition satisfaisante au point de vue scientifique; nous le définirons : Une attitude vicieuse et permanente du pied sur la jambe, telle que le pied ne repose plus sur le sol par ses points d'appui normaux.

Suivant le sens dans lequel se produit la difformité, on a établi plusieurs espèces de pieds bots. Il est dit *équin*, lorsque le talon est maintenu élevé au-dessus du sol et que la marche se fait sur l'avant-pied; au contraire, le pied bot est dit *talus*, lorsque le pied est fixé dans une flexion forcée sur la jambe et que le talon porte seul sur le sol. Le pied est-il enroulé sur lui-même, autour de son bord interne, dans un mouvement d'adduction forcée, de sorte que sa pointe regarde en dedans, on lui donne le nom de *varus*; inversement, si le pied est étalé, aplati, porté dans un mouvement forcé d'abduction, de sorte que sa pointe regarde en dehors, il prend le nom de *valgus*. Mais ces quatre dénominations sont loin de représenter, à elles seules, toutes les attitudes vicieuses que peut prendre

le pied sur la jambe. Le plus souvent, au contraire, deux de ces attitudes se combinent entre elles, pour donner naissance à une déformation nouvelle; c'est ainsi que, dans le pied bot congénital, le varus est habituellement associé à l'équinisme pour devenir le *varus équin* congénital, de même que le talus s'associe au valgus pour donner le pied bot *talus valgus*.

Fréquence. — Il est assez difficile de se faire une idée exacte de la fréquence du pied bot congénital. Nous rappellerons toutefois la statistique de Chaussier [1] qui, sur 23 923 nouveau-nés, a trouvé 37 pieds bots, soit 1 sur 646 environ. Le chiffre obtenu par M. Lannelongue [2] est beaucoup plus faible, puisque, sur 15 229 nouveau-nés, il ne compte que 8 pieds bots, soit 1 sur 1903.

Dans sa statistique faite à l'hôpital de la Charité de Berlin, Bessel-Hagen trouve un chiffre intermédiaire aux deux précédents, soit 1 pour 1100 ou 1200.

Si, maintenant, nous comparons la fréquence du pied bot congénital à celle des autres difformités, nous notons les résultats suivants : sur 10 217 difformités de toutes espèces traitées au *Royal orthopedic Hospital*, Tamplin compte 1780 pieds bots d'origine congénitale, soit 1 sur 5,170. La proportion obtenue par Lonsdale est à peu près la même : 495 pieds bots sur 3000 difformités, soit 1 sur 6. D'après Bessel-Hagen, la fréquence du pied bot par rapport aux autres difformités serait de 1 sur 10 environ.

Dans les 5 premières années de notre consultation des Enfants-Assistés, nous avons pu observer 166 cas de pieds bots congénitaux sur un ensemble de 1100 difformités.

La fréquence plus grande du pied bot congénital dans le sexe masculin est bien établie. Déjà sur 574 pieds bots d'origine congénitale, Vincent Duval comptait 364 garçons contre 210 filles. De même Heine a trouvé 95 garçons pour 50 filles; Bessel-Hagen, pour 156 garçons, trouve 79 filles, sur un total de 245 cas. De même, notre statistique nous montre la fréquence beaucoup plus grande du pied bot congénital dans le sexe masculin. Nous trouvons en effet, sur nos 166 cas de pied bot congénital, 137 garçons et seulement 29 filles.

La statistique donnée par Samuel Ketch [3], et tirée du service de

1. Chaussier, Discours à la Maternité, 1812.
2. Lannelongue, *Du pied bot congénital*, Thèse d'agrég., 1869.
3. Samuel Ketch, Etiology of club-foot; *Transact of the American orthop. Assoc.*, 1892, t. V, p. 159.

Newton Shaffer, vient encore confirmer les chiffres précédents. Sur 196 cas de pieds bots congénitaux, l'auteur en compte en effet 126 chez des garçons et 70 chez des filles.

Tantôt le pied bot est unilatéral, tantôt il est double; les statistiques s'accordent à démontrer la fréquence plus grande du pied bot double, et, quand la difformité est simple, son siège plus fréquent à droite qu'à gauche.

Bessel-Hagen trouve, sur 231 cas, 121 pieds bots doubles et 92 simples. De ces derniers, 41 siégeaient à droite, et 51 à gauche.

De ses 196 cas de pieds bots congénitaux, Samuel Ketch en compte 87 doubles, 57 siégeant à droite et 49 à gauche.

Notre statistique personnelle nous fournit les résultats suivants : 82 pieds bots doubles, 50 siégeant à droite et 28 à gauche.

Pour ce qui est du sens de la difformité, il n'y a pas d'hésitation possible. La forme de beaucoup la plus fréquente, c'est le varus équin; le varus, l'équin pur et le talus sont tout à fait exceptionnels. On rencontre un peu plus souvent le talus valgus.

Sur un total de 764 cas, la statistique de Tamplin donne :

Varus de toutes les variétés	703 cas.
Valgus	42 —
Talus	19 —
Total	764 cas.

De même, pour William Parker (*Brit. med. Assoc.*, 1888), le varus représente 90 à 95 0/0 de tous les pieds bots congénitaux.

La statistique de Bessel-Hagen donne :

Pied bot varus équin	86,0 0/0.
Pied valgus et talus valgus	11,2
Pied équin	0,7
Pied talus	1,0
Pied équin valgus	0,3

Sur ses 196 exemples de pieds bots congénitaux, Samuel Ketch compte :

Équins varus	151
Équins valgus	3
Varus purs	14
Valgus purs	2
Équins purs	4
Talus purs	16

Notre statistique personnelle dépose dans le même sens. Nous trouvons, en effet, sur nos 166 pieds bots congénitaux :

Varus équin	140
Talus valgus	16
Varus purs	4
Équin	1
Talus	1

Habituellement, lorsque le pied bot est double, la difformité est de même sens à chacun des deux pieds; il est tout à fait exceptionnel de rencontrer des difformités en sens inverse, par exemple le varus équin d'un côté, associé au talus valgus du côté opposé. Ketch dit que cette particularité ne s'est rencontrée que trois fois dans sa statistique. Nous-même ne l'avons observée que deux fois. Dans un cas, chez un enfant qui présentait, avec un pied bot varus équin congénital du côté droit, une tendance au talus valgus à gauche. Le second fait est celui d'un jeune garçon de sept ans et demi qui présentait deux pieds bots de sens opposé, en même temps qu'une double paralysie faciale. L'enfant est venu au monde avec un double pied bot; à droite, c'est un pied bot varus équin congénital, classique; à gauche, le pied était de la variété talus directe, de sorte que la face dorsale du pied était en contact immédiat avec la partie antérieure de la jambe. La position réciproque des deux pieds, au dire de la mère, était la suivante : le droit (varus équin) embrassait dans sa concavité la face plantaire du pied gauche, et contribuait ainsi à appliquer plus étroitement encore la face dorsale de ce pied sur la partie antérieure de la jambe correspondante. Cet enfant, avons-nous dit, présentait en même temps une double paralysie faciale, traduisant son existence par l'immobilité complète du masque facial, l'impossibilité pour le malade de fermer les paupières, et le larmoiement.

Ce fait nous amène à parler des cas qui sont loin d'être exceptionnels, dans lesquels le pied bot se complique de l'existence de quelque autre malformation. De ce nombre sont la main bote, l'amputation congénitale des orteils ou des doigts, le bec-de-lièvre, le spina-bifida. Cette dernière coïncidence est assez fréquente et nous devrons y revenir à propos de la pathogénie. Chez deux enfants, nous avons vu une double main bote, associée à l'existence d'un double pied bot varus équin congénital. William

Taylor[1] a communiqué un cas de cette nature à l'*American orthop. Assoc.* D'après les recherches auxquelles il s'est livré, de pareils faits sont tout à fait exceptionnels. On trouvera encore dans les comptes rendus de l'*American orthop. Association*, un cas semblable communiqué par William Wirt [2]. Il s'agissait d'un jeune enfant de sept mois qui, en même temps qu'un double pied bot varus équin extrêmement prononcé, présentait une double main bote et un développement imparfait de toutes les articulations. Les rotules étaient rudimentaires et luxées en dehors; les cuisses étaient fléchies et dans la rotation en dehors; à droite, il existait en outre une luxation congénitale de la hanche. Citons encore un fait de Chrystie [3] relatif à un jeune enfant de deux ans et demi qui présentait un pied bot varus équin avec absence du gros orteil, du premier métatarsien et du premier cunéiforme. Nous-même nous avons pu recueillir un certain nombre d'exemples de ces malformations accompagnant l'existence d'un pied bot congénital. Chez une petite fille de notre service, il existait, en même temps qu'un pied bot varus équin congénital du côté droit, des amputations congénitales des doigts des deux mains. Chez un petit garçon de vingt-neuf mois, nous avons constaté, en même temps qu'un pied bot varus équin congénital du côté gauche, une syndactylie des quatre derniers orteils du même pied. Notons enfin d'une manière spéciale le cas d'une petite fille de huit ans, présentant, en même temps qu'un pied bot varus équin congénital du côté gauche, des malformations multiples du côté des orteils et des doigts. Sur le pied atteint de pied bot, le squelette du gros orteil est atrophié; il y a une mobilité anormale des articulations; la malade peut seulement imprimer à cet orteil de petits mouvements d'extension et d'abduction. Sur le pied droit, on trouve des malformations multiples des orteils; le gros orteil présente, à l'union de la première avec la seconde phalange, un sillon très profond analogue à celui de l'aïnhum. Le gros orteil est lui-même relié au second, au niveau de la phalange unguéale, par une bride qui, partant de la face plantaire des deux premiers orteils réunis, se dirige obliquement en bas et en dehors, et soude ces deux premiers

1. William S. Taylor, Double club-hand and double club-foot; *American orthop. Associat.*, 1892, vol. V, p. 94.
2. Wirt, A case of double club-foot, double club-hand, and multiple deformities; *Transact of the american orthop. Associat.*, 1891, vol. IV, p. 32.
3. Chrystie, Congenital club-foot with absence of the great toe and the contiguous bones of the instep; *Transact of the american orthop. Assoc.*, 1891, vol. IV, p. 32.

orteils avec le quatrième et le cinquième, qui sont eux-mêmes fusionnés.

La main droite présente les malformations suivantes : le pouce se termine par un moignon conique, portant à son sommet une petite cicatrice circulaire. Son squelette est réduit à une phalange rudimentaire; la phalange unguéale est complètement absente; le métacarpien est bien conformé; la mobilité du pouce est intacte. L'index est représenté par un mamelon supporté par un pédicule étroit, renfermant dans son épaisseur un squelette solide. Le médius est beaucoup plus développé en longueur que l'index, il est représenté par deux mamelons saillants, séparés l'un de l'autre par un sillon circulaire, et porte à sa base un deuxième sillon d'étranglement qui le sépare du métacarpe; il paraît posséder un squelette complet. L'annulaire est bien conformé, à part un sillon d'étranglement existant à la base de la première phalange; le petit doigt est normal.

A la main gauche, le pouce est normal, ainsi que le petit doigt; l'index est légèrement déformé, gros, tordu sur lui-même, présentant des troubles trophiques de l'ongle. Le médius est amputé de sa dernière phalange; il est terminé en massue, et ne possède pas d'ongle; l'annulaire est plus court encore que l'index.

Si nous cherchons à pénétrer plus intimement dans l'étiologie du pied bot congénital, il faut bien avouer que nous savons peu de choses à cet égard. Tout d'abord on a incriminé comme cause l'hérédité; mais celle-ci ne se retrouve que dans un très petit nombre d'observations. A cet égard encore, les chiffres fournis par la statistique de Samuel Ketch sont confirmés par ceux de notre statistique personnelle : sur ses 196 cas de pied bot, Ketch en a relevé 10 seulement où l'hérédité jouait un rôle évident. Dans aucun de ces cas, le père et la mère n'avaient de pied bot. Dans un cas, c'était le grand-père maternel qui présentait une difformité semblable; quatre fois, le pied bot se retrouvait chez des oncles; trois fois chez des frères du malade; une fois chez une sœur; une fois chez un cousin; une fois enfin, chez un autre enfant de la famille.

Nos 166 cas de pied bot congénit[illegible] nous ont fourni quatre fa[illegible] seulement dans lesquels l'hérédité [illegible]ntre en jeu [illegible] dente. Un enfant de dix ans, atte[illegible] génital du côté gauche, nous a [illegible] même, avait été atteinte d'u[illegible]

opéré deux enfants, un frère et une sœur, tous deux atteints de pieds bots. La petite fille, âgée de trois ans et demi, avait un pied bot varus équin congénital du côté gauche; le petit garçon, âgé de six ans, était atteint d'un double pied bot varus équin congénital.

Redevenue enceinte, la mère de ces deux enfants est venue plus tard nous présenter un nouveau-né âgé de dix-neuf jours, atteint lui-même d'un double pied bot varus équin congénital. Notre troisième exemple d'hérédité a été recueilli sur un enfant de deux mois, présentant un double pied bot varus équin congénital.

Ce petit garçon est un jumeau; le second enfant, une fille, est bien conformé. La famille se compose de sept enfants, dont le quatrième, âgé aujourd'hui de six ans, est atteint d'un pied bot unilatéral droit.

Notre dernier exemple est celui de deux jeunes frères, l'un de quatre ans, l'autre de cinq et demi, tous deux atteints d'un double pied bot varus équin d'origine congénitale. 4 faits d'hérédité sur 166, dans notre statistique porsonnelle, 10 sur 196, dans celle de Ketch, ce sont là des chiffres trop faibles pour qu'on puisse attribuer une importance réelle à l'hérédité, dans l'étiologie du pied bot congénital.

Pathogénie. — Nous abordons ici le point le plus difficile dans l'étude du pied bot congénital. Le plus souvent, en effet, quand nous interrogeons les parents, nous ne trouvons, ni dans la grossesse, ni dans l'accouchement, aucune circonstance qui puisse nous expliquer la production de la difformité, et nous en sommes réduits à des hypothèses. On peut grouper sous trois chefs principaux les nombreuses hypothèses qui ont été formulées à ce sujet: *a*. arrêt de développement et malformations primitives du squelette; *b*. altérations primitives du système nerveux; c. attitudes vicieuses pendant la vie intra-utérine.

a. Arrêt de dével[illegible]nt et malformations [illegible] squelette. — La théor[illegible] formations osseuses primitives a été admise par un [illegible] d'auteurs, tels que Scarpa, Bouvier, Lannelongue, H[illegible]ns. On trouve, en effet, dans le pied bot [illegible] nombre de malformations osseuses. Ce[illegible]quence et la constance de leurs [illegible]res. Mais reste à savoir si ces [illegible] primitives, ou si, plutôt, elles [illegible] vicieuse longtemps p[illegible]

longée. A côté de ces faits, il en est d'autres dans lesquels on a constaté l'absence d'un ou plusieurs os du tarse, notamment le scaphoïde, de l'épiphyse inférieure des os de la jambe, ou même l'absence totale du péroné. Déjà nous avons cité à cet égard le cas de Chrystie. Mais de pareils faits sont exceptionnels, et l'on ne saurait baser sur eux une théorie générale du pied bot congénital.

b. Altérations primitives du système nerveux. — Admise par Morgagni, Béclard, Rudolphi, la théorie nerveuse a été défendue surtout par J. Guérin. Elle admet que, sous l'influence de malformations ou d'altérations pathologiques du système nerveux, certains muscles ou groupes musculaires sont parésiés; les muscles antagonistes deviennent prépondérants; ils entraînent le pied de leur côté, et, par la rétraction qu'ils subissent, ils créent une difformité persistante.

Cette théorie repose sur un certain nombre de faits incontestables, parmi lesquels il faut citer tout d'abord la coïncidence si souvent notée d'un pied bot avec un spina-bifida. Nous-même, nous avons observé plusieurs faits de cette nature; nous citerons entre autres le cas d'un jeune homme de notre service qui, en même temps qu'un spina-bifida lombaire, présentait une luxation congénitale et un pied bot varus équin du côté droit. On peut lui rapporter également les faits déjà cités par nous, et dans lesquels, au pied bot se trouve associée une main bote. Gibb, cité par Thorens [1], a trouvé, dans un cas de pied bot congénital, un foyer hémorragique dans l'hémisphère du côté opposé. Charles Leale [2] a rapporté un fait analogue, dans lequel il y avait une apoplexie méningée chez un enfant présentant un pied bot talus et une main bote palmaire. Dans le cas étudié par Michaud [3], il y avait, dans la région dorso-lombaire, un foyer de myélite avec sclérose consécutive des cordons latéraux. Sayre dit avoir observé un certain nombre de pieds bots congénitaux, dans lesquels se retrouvaient des paralysies musculaires et tous les caractères qui appartiennent aux pieds bots paralytiques. Des faits semblables ont été rencontrés par M. Lannelongue, et sont mentionnés dans la thèse de M. Schwartz. Mais on peut opposer aux faits précédents des obser-

1. Thorens, *Documents pour servir à l'histoire du pied bot varus congénital*; thèse de doct. de Paris, 1873.
2. Ch. Leale, *American Journal*, juillet 1870.
3. Michaud, Note sur la pathogénie du pied bot congénital; *Arch. de Physiol.*, 1870, t. III, p. 586.

vations, comme celles de M. Troisier [1], qui a trouvé la moelle parfaitement intacte. Et d'ailleurs nous savons que, dans le pied bot congénital, les muscles de la jambe sont d'ordinaire parfaitement sains. C'est ce qui ressort des études de Broca, de Bouvier et d'Adams. Nous-même, dans tous les cas où nous avons fait l'autopsie de pieds bots congénitaux chez le nouveau-né, nous avons trouvé les muscles parfaitement sains; de même, lorsque nous les avons explorés sur le vivant, nous avons trouvé leurs propriétés électriques intactes.

Dernièrement, cette théorie de l'origine nerveuse primitive du pied bot varus équin congénital a été reprise par M. Courtillier [2], se basant sur des examens histologiques pratiqués par MM. Achard et Durante. Dans deux cas de pied bot talus congénital, M. Achard a pu constater de petites plaques de sclérose siégeant, soit dans le cordon postérieur, soit dans le faisceau pyramidal. Dans un fait de double pied bot varus équin congénital, M. Durante a rencontré, dans la région lombaire supérieure, des lésions de la substance blanche ou de la substance grise. Il s'agit en somme d'une atrophie caractérisée par la disparition d'un certain nombre de cellules et de tubes nerveux; mais, nulle part, dit l'auteur, on n'a observé de foyer ancien ou récent, même minime, dans les cornes, ce qui distingue ce cas des faits de paralysie infantile.

Ces examens anatomiques sont sans doute fort intéressants et viennent s'ajouter à ceux que nous avons cités antérieurement, pour démontrer l'existence de pieds bots congénitaux d'origine nerveuse. Mais de là à faire de cette dernière théorie une explication pathogénique générale de tous les pieds bots congénitaux, comme le veut M. Courtillier, il y a une grande exagération, et nous croyons, pour notre part, cette théorie mal fondée.

c. Attitudes vicieuses pendant la vie intra-utérine. — On a invoqué, comme causes du pied bot, les traumatismes éprouvés par la mère pendant la grossesse. Mais, ainsi que nous l'avons noté précédemment, le plus souvent on ne trouve aucune circonstance de ce genre dans les antécédents; la grossesse et l'accouchement ont été normaux. On en peut dire autant de l'explication invoquée

1. Coyne et Troisier, Pied bot varus congénital double; examen de la moelle épinière; *Arch. de Physiol.*, septembre et octobre 1872, p. 655.

2. Voyez Courtillier et Durante, Contribution à la pathogénie du pied bot congénital; *Gazette hebdom. de méd. et de chir.*, 21 mars 1897, n° 23, et Courtillier, Contribution à l'étiologie et à la pathogénie du pied bot congénital, *Arch. génér. de médecine*, mai et juin 1897.

par Ferdinand Martin[1], dans un mémoire adressé à l'Académie de Médecine, et adoptée par Cruveilhier[2] dans son rapport, à savoir le défaut de liquide amniotique, exposant le pied à la compression de la part des parois utérines. Lucke[3] s'est fait le défenseur de cette théorie; il cite à l'appui trois enfants nés avec des pieds bots chez des femmes où l'eau de l'amnios était très peu abondante, des cas où il y avait à la fois un pied valgus et un pied varus s'appuyant l'un contre l'autre, et un durillon au niveau du point de pression. On a pu invoquer aussi comme cause le fait de l'enroulement du cordon autour du pied, l'existence de brides amniotiques, agissant pour maintenir l'organe dans une attitude vicieuse. Bessel-Hagen a cité des faits de cette nature, et nous-même nous avons mentionné déjà le cas de cette petite fille qui, avec un pied bot varus équin congénital du côté gauche, présentait des malformations multiples du côté des orteils et des doigts, avec une bride reliant entre eux les orteils du côté de leur face plantaire. — Mais il faut bien le dire, ce ne sont là que des cas d'exception.

Une autre théorie, c'est celle qui voit dans le pied bot un arrêt de développement, c'est-à-dire la persistance d'une attitude normale à une certaine période de la vie intra-utérine. Cette théorie est basée sur cette remarque, parfaitement juste d'ailleurs, que, chez tous les nouveau-nés, il y a une tendance manifeste à l'adduction de la pointe du pied. Hueter admettait ainsi que le pied bot varus équin n'était autre chose que l'exagération d'une attitude normale. Eschricht[4] a donné à cette théorie une forme particulière, en assignant comme cause au développement du pied bot varus équin congénital l'absence de la rotation qui, à un moment donné, doit, selon lui, se produire chez le fœtus du côté des membres inférieurs. D'après Eschricht, pendant les premières périodes de la vie embryonnaire, les membres inférieurs sont dans la rotation complète en dehors, les pieds eux-mêmes sont placés dans l'attitude de l'adduction forcée, avec renversement complet de la face plantaire en haut et en dedans, de sorte que le cinquième orteil de chacun des deux pieds arrive au contact, tandis que le gros orteil se dirige en dehors. Plus tard, la rota-

1. F. Martin. *Mémoire sur l'étiologie du pied bot*, Paris, 1839, et *Bull. de l'Ac. de Méd.*, 5 juin 1838, t. III, p. 800.
2. Cruveilhier, *Bull. de l'Ac. royale de Méd.*, t. II, p. 800; t. III, p. 111-177.
3. Lucke, Ueber den angeborenen Klumpfuss, *Sammlung klin. Vorträge*, n° 6,389.
4. Eschricht, Ueber die fœtal Krümmungen, *Deutsche Klinik*, 1er novembre 1851.

tion en dehors disparaît peu à peu pour faire place à la rotation en dedans, qui corrige l'attitude du pied en varus. Cette théorie, adoptée par Berg, Kocher, etc., est celle à laquelle se range M. Dareste [1], dans ses études de tératogénie. D'après lui, le pied équin représente le premier état du membre postérieur avant sa division en segments. Le renversement du pied en dedans, ou le varus, correspond à un âge plus avancé de la vie embryonnaire. Le pied bot ne serait autre chose que la persistance de cette attitude, normale à une certaine période de la vie embryonnaire. Le pied bot congénital rentrerait donc dans les malformations produites par un arrêt de développement. Quant à la cause de cet arrêt de développement, il faudrait, d'après une théorie générale adoptée par M. Dareste, la rechercher dans une anomalie de l'amnios, qui viendrait exercer une compression sur l'extrémité inférieure de l'embryon, et maintenir d'une manière permanente le pied dans une attitude qui devait n'être que passagère.

D'après Bessel-Hagen [2], la théorie d'Eschricht ne répondrait pas à la réalité des faits. Ses recherches lui ont montré que, au début, sur l'embryon de 30 millimètres, le pied est dans l'extension complète; plus tard, sur les embryons de 30 à 40 millimètres, le pied est légèrement fléchi vers la face plantaire; sur les embryons de 90 à 100 millimètres, le pied est à angle droit sur la jambe et bien conformé. Pour lui, c'est seulement dans les derniers mois que se montre la supination (adduction), due au manque de place et à la compression utérine, le liquide amniotique diminuant. De son côté, Scudder [3] a cherché à se rendre compte de la valeur de la théorie d'Eschricht. Dans ce but, il a examiné 69 embryons bien conservés, et il arrive à cette conclusion que c'est seulement jusqu'à la sixième semaine que la position et la forme des extrémités inférieures obéissent à des lois déterminées. Sur 12 préparations se rapportant à cet âge de six semaines, il a trouvé la cuisse dans la rotation en dehors, et le pied en varus équin. Plus tard, cette attitude du fœtus ne se retrouve plus avec la même constance. Les recherches de Scudder ne renversent donc pas complètement la théorie d'Eschricht et de Berg; elles prouvent seulement que les influences qui agissent pour provoquer l'arrêt

1. Dareste, *Production artificielle des monstruosités*, Paris, 1891.
2. Bessel-Hagen, *Die Pathologie und Therapie des Klumpfusses*, éd. Peters, Heidelberg, 1889.
3. Scudder, Congenital Talipes Equino-varus, *Boston med. and surg. Journ.*, 1887, p. 307 et 424.

de développement s'exercent pendant les premières semaines de la vie intra-utérine.

De tout ce qui précède, il résulte qu'on ne saurait adopter une théorie pathogénique générale, applicable à toutes les variétés du pied bot congénital. Sans doute, les malformations osseuses primitives peuvent être invoquées dans les faits où l'un ou plusieurs des os de la jambe, du tarse ou même du métatarse, font défaut. Sans doute aussi il est des cas pour lesquels la théorie nerveuse est applicable; ce sont ceux dans lesquels on a rencontré, dans le système nerveux, des lésions (hydrocéphalie, spina-bifida), et, dans les membres atteints de pied bot, des caractères analogues à ceux du pied bot paralytique. Mais, dans l'immense majorité des cas, c'est la théorie de l'arrêt de développement qui doit être invoquée. Elle est en rapport avec l'attitude normale du pied en adduction chez le nouveau-né. Elle nous rend compte des faits de pieds bots varus équins, qui représentent le plus grand nombre des cas de pied bot congénital. Il est vraisemblable d'ailleurs que les diverses formes de pieds bots congénitaux reconnaissent des causes différentes; ainsi, la théorie de l'arrêt de développement ne serait applicable qu'au pied bot varus équin, tandis que des influences accidentelles, brides amniotiques, compression des parois utérines, pourraient rendre compte des formes beaucoup plus rares, telles que le talus et le valgus.

Ici d'ailleurs se bornent les considérations générales, applicables au pied bot congénital. Les diverses formes de l'affection, varus équin, talus, valgus, donnent lieu à des descriptions anatomo-pathologiques et cliniques tellement spéciales, qu'il y a lieu de les décrire chacune isolément.

1° DU PIED BOT VARUS ÉQUIN CONGÉNITAL

C'est, nous le rappelons, la forme la plus habituelle du pied bot congénital. Nous ne saurions donc attacher à son étude une très grande importance.

Symptômes. — Le pied est dans une position d'adduction forcée sur la jambe, c'est-à-dire que la pointe du pied est tournée en dedans, tandis que son bord externe est dirigé plus ou moins en avant. A cette adduction s'ajoute un mouvement d'enroulement du pied autour de son bord interne, mouvement dont le centre est au niveau de l'articulation médio-tarsienne. Il en résulte la for-

mation, sur le bord interne de l'organe, d'un pli cutané vertical, marquant le sommet de l'angle que forment entre eux l'avant-pied et l'arrière-pied. Cet angle est plus ou moins prononcé suivant les cas. D'après cela, on peut décrire à la déformation trois degrés : le premier est celui dans lequel l'enroulement du bord interne du pied représente un angle obtus; dans le second degré, l'avant-pied et l'arrière-pied forment entre eux un angle droit; dans le troisième degré, la déformation atteint l'angle aigu. Sur la face dorsale externe du pied, se dessinent les saillies osseuses formées par la tête de l'astragale et l'extrémité antérieure du calcanéum. Au contraire, les saillies osseuses répondant au scaphoïde et au premier cunéiforme, cachées au fond de la dépression que présente le bord interne du pied, sont difficilement appréciables. La malléole interne ne fait pas le même relief qu'à l'état normal. A l'enroulement du bord interne du pied et à l'adduction, qui caractérisent le varus, se joint un degré variable d'équinisme, marqué par l'ascension du talon, dont la saillie est en même temps atrophiée et déviée en dedans, par suite de la puissance adductrice du triceps sural, combinée à sa force d'extension. Le tendon d'Achille rétracté forme, à la partie postérieure de l'articulation tibio-tarsienne, une corde plus ou moins appréciable; sa rétraction détermine une plicature de la peau et du tissu cellulaire sous-cutané, sous la forme de deux ou trois replis transversaux, situés au-dessus de la saillie du talon.

Fig. 231. — Pied bot varus équin congénital, 1er degré. — Le pied forme avec l'axe de la jambe un angle obtus (Kirmisson).

Si les déformations qui caractérisent le pied bot varus équin congénital peuvent être classées d'après leur intensité, il est une autre classification non moins importante à établir; c'est celle qui est fondée sur la difficulté plus ou moins grande que l'on éprouve à obtenir la réduction. Dans certains cas, en effet, on arrive très aisément à réduire avec les mains la difformité; dans d'autres cas,

la réduction manuelle présente une difficulté plus considérable; il est enfin des pieds bots dans lesquels cette réduction manuelle est tout à fait impossible.

Plus on s'éloigne du moment de la naissance, plus la difformité abandonnée à elle-même présente d'obstacles à la réduction; plus aussi les différentes malformations qui concourent à sa production se caractérisent. C'est alors surtout que se prononce l'atrophie

Fig. 232. — Pied bot varus équin congénital, 2e degré. — Le pied forme avec l'axe de la jambe un angle droit (Kirmisson).

Fig. 233. — Pied bot varus équin congénital au 3e degré. Le pied forme avec l'axe de la jambe un angle aigu (Kirmisson).

musculaire du membre inférieur, conséquence de son inactivité; en même temps on voit très fréquemment se produire, au niveau du genou, une difformité compensatrice, nous voulons parler du genu valgum. C'est surtout, en effet, chez les enfants qui ont déjà marché, chez ceux qui ont porté pendant longtemps des appareils lourds, et immobilisant la totalité du membre inférieur, qu'on voit se produire cette déformation secondaire du genou. Elle est la conséquence des efforts continuels que fait le malade pour lutter contre

l'adduction du pied et imprimer au membre inférieur un mouvement de rotation en dehors. La faiblesse des ligaments et l'atrophie musculaire aidant, on comprend que ces efforts continuels finissent par amener une déviation permanente de la jambe en dehors.

Une autre conséquence de la déformation persistante du pied, c'est la production, au niveau des points sur lesquels se fait sentir une pression anormale pendant la marche, de durillons et de bourses séreuses qui ajoutent à la difformité. Ces durillons et ces bourses séreuses sont encore la conséquence des pressions exercées par les appareils. On les voit se produire au niveau de la malléole externe, de la tête de l'astragale, sur la grande apophyse du calcanéum, au niveau du cuboïde, et de l'extrémité postérieure du cinquième métatarsien, sur toute la longueur du bord externe du pied. Il nous est arrivé d'en compter jusqu'à six chez un même sujet. Ces bourses séreuses, lorsqu'elles s'enflamment et viennent à s'ulcérer, rendent encore plus misérable la situation du malade, en lui imposant de nouvelles douleurs, et en exagérant les difficultés de la locomotion.

Souvent, en même temps que le pied bot congénital, on note des malformations du côté des orteils, syndactylie, absence d'un ou plusieurs orteils.

Suivant les cas, la déformation participe plus ou moins des caractères de l'équinisme, ou se rapproche, au contraire, davantage du varus. A la longue également, on voit se surajouter à la difformité les caractères du pied creux, tenant à la rétraction de l'aponévrose plantaire qui se tend sous la forme d'une corde, allant de la tubérosité interne du calcanéum à la base du gros orteil. Le pied tend alors à prendre la forme globuleuse, son bord externe se rapprochant du bord interne, et l'on voit se former, à la face plantaire, un sillon longitudinal qui la divise en deux moitiés égales. Par l'addition successive de ces déformations, on arrive ainsi aux degrés les plus prononcés de la difformité, ceux dans lesquels il existe une subluxation complète au niveau de l'articulation médiotarsienne, où le pied pelotonné sur lui-même représente une masse informe, et où la station s'exerce sur la face dorsale du pied recouverte de durillons et de bourses séreuses, comme sur un véritable pilon. Le bord interne du pied est alors tourné directement en haut; son bord externe regarde en bas, la face dorsale en avant et en dehors, la face plantaire en arrière et en dedans; le talon est plus ou moins surélevé au-dessus du niveau du sol.

Tantôt le pied bot congénital est unilatéral, tantôt il est double; dans ce dernier cas, les malformations qui le caractérisent sont le plus souvent symétriques; mais il est très habituel de voir la déformation plus prononcée et plus difficilement réductible sur l'un des deux membres inférieurs, le plus souvent du côté gauche. Nous en donnerons bientôt la raison, à propos de l'anatomie pathologique. Il est très exceptionnel de rencontrer un pied varus équin d'un côté, associé à un valgus du côté opposé. C'est surtout dans les cas de lésions du système nerveux, de spina-bifida par exemple, qu'une semblable coïncidence a été signalée.

Quant aux troubles fonctionnels, ils sont beaucoup plus marqués dans les cas de pied bot double. Dans le pied bot simple, en effet, le malade s'appuie sur le membre difforme comme sur un véritable pilon, et il a une base de sustentation suffisante. Dans le pied bot double, au contraire, il marche en entrecroisant les deux pieds, qu'il porte successivement l'un au-devant de l'autre; les deux genoux s'entrechoquent, le malade trébuche souvent, et parfois même il ne peut progresser qu'en s'aidant d'un bâton.

Anatomie pathologique[1]. — Elle est extrêmement complexe; il n'est pas en effet un seul des éléments qui entrent dans la constitution anatomique du pied, qui ne participe aux altérations caractéristiques du pied bot varus équin congénital. Nous devrons donc passer successivement en revue ces altérations dans la peau et le tissu cellulaire sous-cutané, les aponévroses, les tendons, les ligaments, et les os. Nous commencerons par les altérations du squelette, qui sont les plus importantes.

Ces altérations osseuses ont été très bien étudiées par Adams d'abord[2], puis par Parker et Shattock[3], Scudder (de Boston)[4]; nous les décrirons, en nous appuyant sur l'examen de douze pièces que nous avons pu recueillir dans notre service des Enfants-Assistés[5].

L'élément prédominant dans le pied bot varus équin congénital, c'est, avons-nous dit, le varus; aussi est-ce sur l'articulation médio-tarsienne, et en particulier sur l'astragale, que portent les lésions principales :

1. Voyez sur ce sujet, Farabeuf, *Précis de manuel opératoire*, 4e édition, 1893-95, p. 816.
2. Adams, *Club foot*, 2e édit., London, Churchill, 1873.
3. Parker, *Congenital club foot, its nature and treatment*, London, 1887.
4. Scudder, Congenital Talipes Equino-varus; *Boston med. and surg. Journal*, 1887, p. 307 et 424.
5. Kirmisson et Charpentier, *L'obliquité du col de l'astragale dans le pied bot varus équin congénital; son mode de mensuration*. Revue d'Orthopédie, 1895, p. 291.

1° Astragale. — Tout l'astragale est aplati de haut en bas; en même temps, du fait de l'équinisme, il est subluxé en avant, sur les os de la jambe. La partie postérieure, qui reste en contact permanent avec la mortaise péronéo-tibiale, est considérablement atrophiée et amincie, au point que la gouttière destinée au passage du tendon fléchisseur propre du gros orteil cesse parfois d'être

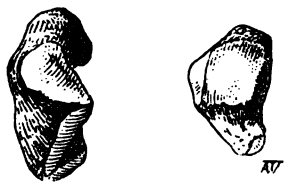

Fig. 234. — Calcanéum et astragale d'un enfant de 5 mois 1/2. Le calcanéum est fortement incurvé sur lui-même, la tête de l'astragale atrophiée et très oblique sur le col (Kirmisson).

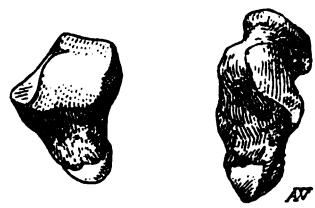

Fig. 235. — Calcanéum et astragale d'un enfant de 8 mois. Obliquité énorme du col de l'astragale sur le corps et atrophie de la tête de l'os (Kirmisson).

visible. Comme l'a fait observer Adams, cette partie postérieure de la surface articulaire, restée seule en contact avec la mortaise jambière, est parfois séparée de la partie antérieure devenue non-articulaire par une crête saillante. Des deux surfaces articulaires latérales, celle qui répond à la malléole péronière est très développée, ainsi que le fait est noté d'une façon spéciale dans trois de nos observations; au contraire, la facette articulaire interne, celle qui est en rapport avec la malléole tibiale, est beaucoup moins marquée qu'à l'état normal. Mais les altérations les plus importantes portent sur la tête et sur le col de l'os. La tête de l'astragale est atrophiée, en même temps qu'elle est déjetée en dedans; il en résulte que le col est allongé du côté externe, tandis qu'il est au contraire raccourci du côté interne. Bouvier décrit à la déformation de la tête astragalienne les trois degrés suivants : 1° dans le premier degré, il y a seulement un léger déplacement de la facette scaphoïdienne en dedans; 2° dans le deuxième degré, la tête se rétrécit et tend à devenir pointue; 3° enfin, le troisième degré est caractérisé par ce fait que la surface articulaire conique est située tout à fait au côté

Fig. 236. — Enfant de trois mois et demi. Déformation des deux astragales (Kirmisson).

interne de l'astragale ; la tête forme alors le sommet mousse de l'éminence représentée par le col. Une déformation de la tête astragalienne qui a été bien signalée par Adams, et que l'on trouve souvent, c'est celle dans laquelle la tête, au lieu de présenter une surface sphéroïde, affecte la forme d'un coin dont le sommet est dirigé en avant. De chaque côté de cette crête saillante se trouvent deux surfaces articulaires dont l'interne s'articule avec le scaphoïde, tandis que l'externe répond au cuboïde.

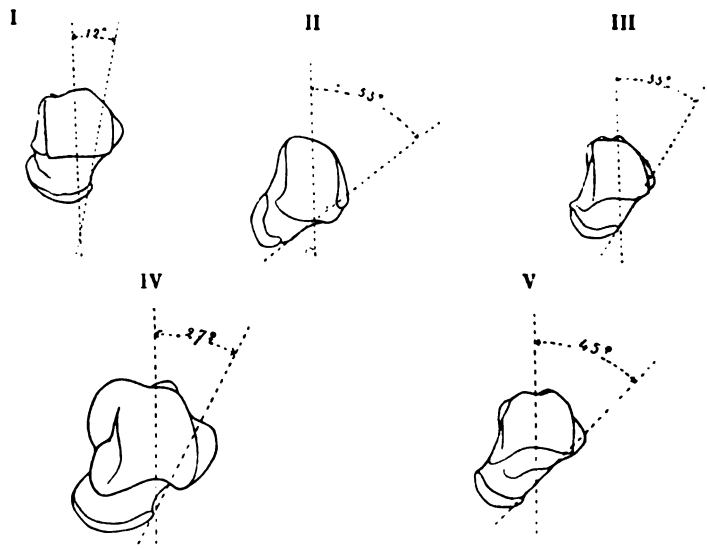

Fig. 237. — I, astragale normal d'adulte ; — II, astragale normal de fœtus à terme ; obliquité du col, 35° ; — III, astragale de pied bot, obliquité du col, 35° ; — IV, astragale de chimpanzé adulte, obliquité du col, 27° ; — V, astragale de jeune orang ; obliquité du col, 45° (Parker).

Six fois, sur nos douze observations, cette déformation est notée d'une façon particulière. Mais le trait le plus caractéristique dans les déformations de l'astragale, c'est l'obliquité exagérée de la tête et du col, par rapport au corps de l'os. C'est là un des obstacles les plus considérables qui s'opposent à la réduction. Et il ne s'agit pas là, comme on a pu le croire, d'une déformation secondaire, se produisant seulement dans les pieds bots invétérés. Adams a parfaitement montré qu'elle se trouvait même chez le nouveau-né. Les recherches de Parker et Shattock, celles de Scudder, auxquelles nous avons déjà fait allusion, ont confirmé sur ce point le travail d'Adams.

Les mensurations qu'a pratiquées Parker lui ont donné les résultats suivants :

L'angle formé par la tête et le corps de l'astragale mesure :

Chez le nouveau-né	38°
Chez l'adulte	10°,15
Dans le pied bot, il va de 49°,6 à	64

Scudder a repris ces mensurations, et il a trouvé :

Sur 25 adultes, l'angle égalait	13°,98
— 11 fœtus, —	35 ,92
— 2 pieds bots de fœtus, l'angle égalait	50 ,50

Réunissant ses chiffres à ceux obtenus précédemment dans leur travail par Parker et Shattock, Scudder arrive aux moyennes suivantes :

Angle formé entre eux par la tête et le corps de l'astragale :

Adultes	12°,32
Fœtus	35 ,76
Pieds bots	50 ,05

Tous ces résultats parlent dans le même sens, et s'accordent à démontrer que, dans le pied bot varus équin congénital, la tête de l'astragale présente une inclinaison vicieuse sur le corps de l'os. Par là, l'astragale s'éloigne des conditions observées chez l'adulte, pour se rapprocher d'un état normal sur le pied du nouveau-né; par là encore, l'astragale se rapproche, dans le pied bot, de ce qu'on observe normalement dans la famille des primates, chez l'orang et le chimpanzé, par exemple :

Parker et Shattock ont trouvé comme obliquité du corps sur le col, 57° chez un chimpanzé adulte, et 45°, chez un jeune orang. Il ne faut pas oublier, en effet, que le pied, chez ces animaux, en même temps qu'il sert à la progression, est utilisé aussi pour la préhension; il est donc admirablement disposé pour l'adduction. Le pied bot peut à cet égard être considéré comme une altération régressive, nous rapprochant de la famille des primates.

Mais ce qui ne manquera pas de surprendre le lecteur, c'est que l'obliquité du col sur le corps de l'astragale qui, si marquée qu'elle soit, répond toujours à un angle obtus, soit exprimée dans les recherches des auteurs précédents par des chiffres aussi faibles.

Cela tient à ce que ces auteurs ont mesuré, non pas l'angle formé par l'axe du corps sur l'axe du col, mais bien l'angle formé par l'axe du corps avec la ligne suivant le bord externe du col. Ce procédé nous semble à la fois peu logique et légèrement inexact; car, en jetant les yeux sur les figures ci-jointes, il sera facile de se convaincre que l'axe du col et la ligne suivant le bord externe de ce même col, ne sont pas rigoureusement parallèles.

Il nous a donc semblé préférable de mesurer l'angle formé par l'axe du corps avec l'axe du col de l'astragale. Les résultats de ces mensurations, pratiquées sur les douze pieds bots que nous avions à notre disposition, ont été consignés dans un travail que

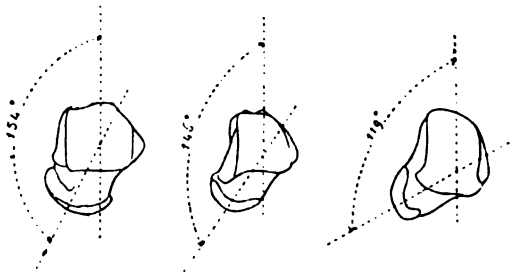

Fig. 238. — Reproduction des figures 1, 2 et 3 de Parker, avec l'angle mesuré selon la formule de M. Kirmisson.

nous avons publié en collaboration avec un de nos élèves, M. Charpentier [1]. Nous avons trouvé comme moyenne de nos mensurations 137°, pour le pied bot, 152° à 161° pour l'enfant; 156° à 161° pour l'adulte. Ces résultats viennent confirmer ceux des auteurs que nous avons cités plus haut. Mais ils nous semblent exprimés d'une façon plus logique, en ce sens que plus l'angle se caractérise, plus le chiffre qui exprime cet angle diminue; tandis que, dans le mode de mensuration des auteurs anglais, à des angles de plus en plus forts correspondaient des chiffres de plus en plus élevés.

2° Calcanéum. — Bien qu'assez constantes, les altérations du calcanéum sont moins importantes que celles de l'astragale. Du fait de l'équinisme, le calcanéum, comme l'astragale, a changé de direction. Au lieu d'être horizontalement dirigé, son axe antéro-postérieur devient plus ou moins oblique, au point même de se rapprocher de la position verticale. Son apophyse postérieure est

1. Kirmisson et Charpentier, *L'obliquité du col de l'astragale dans le pied bot*, etc. Revue d'Orthopédie, 1895, p. 291.

attirée en haut et en dedans par le tendon d'Achille; elle est souvent atrophiée et amincie; au contraire l'apophyse antérieure, très développée, fait une saillie anormale sous la peau de la face dorsale externe du pied. Outre ce changement de direction, le calcanéum a subi parfois une très forte incurvation sur lui-même, de telle sorte que la concavité de sa face interne, autrement dit, la gouttière calcanéenne, est très exagérée; la face externe est fortement convexe et fait sous la peau une saillie plus marquée qu'à

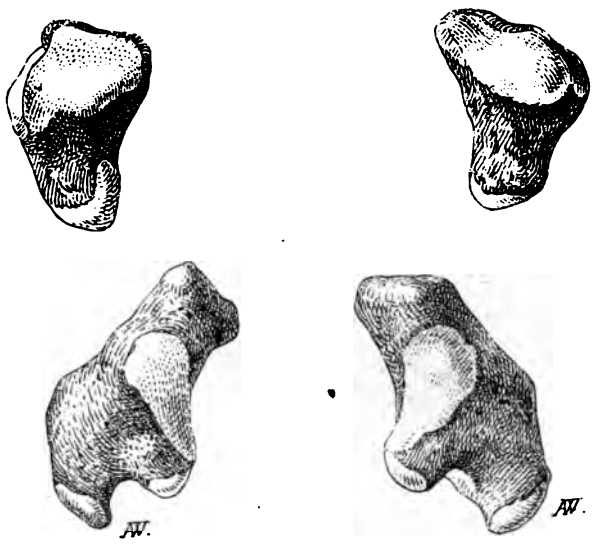

Fig. 239. — Enfant de deux ans et demi. Double pied bot varus équin congénital. Déformation des calcanéums et des astragales (Kirmisson).

l'état normal. Parfois cette incurvation du calcanéum sur lui-même est telle que le grand axe des articulations sous-astragaliennes, au lieu d'être dans le sens antéro-postérieur, tend à se rapprocher de la direction transversale. C'est ce qui existe sur une de nos pièces.

3° Scaphoïde. — En rapport avec les changements de forme et de direction de la tête de l'astragale, il faut s'attendre à rencontrer des changements correspondants du côté du scaphoïde. C'est en effet ce qui arrive; toutefois ces altérations portent beaucoup plus sur le siège et la direction de l'os que sur sa forme elle-même. Au lieu d'être horizontalement dirigé et de s'emboîter exactement sur la tête de l'astragale, le scaphoïde laisse à nu toute la partie antérieure et externe de cette tête, il s'articule seulement

avec sa partie externe, laissant à nu la plus grande partie de étendue, et souvent, comme nous l'avons déjà dit, les deux faces articulaires, l'ancienne et la nouvelle, sont séparées l de l'autre par une crête saillante. Le scaphoïde tend à pre une direction verticale, sa grosse tubérosité étant attirée en ' et en arrière par le tendon du jambier postérieur. Elle a

Fig. 240. — Enfant de dix-neuf mois et demi, pied bot varus équin congénital du côté Pied vu par la face plantaire. Articulation du scaphoïde avec la malléole interne (Kirmi

ainsi en contact avec le sommet de la malléole interne, au de s'articuler quelquefois avec elle, comme cela existait sur de nos pièces.

Les autres os du tarse ne subissent que des modifications importantes. D'après Adams, le cuboïde, chez le nouveau-né, toujours normal. Nous avons noté, sur quelques-unes de pièces, un développement exagéré de son bord externe et tubérosité postérieure.

Altérations osseuses chez l'adulte. — Chez l'adulte, on

contre les mêmes déformations osseuses, mais elles sont encore plus accusées. C'est ici surtout qu'on observe l'incurvation du calcanéum sur lui-même, exagérant la profondeur de la gouttière calcanéenne, rendant convexe la face externe de l'os, au point qu'elle s'articule parfois directement avec la malléole péronière.

L'astragale est petit, atrophié dans tous ses diamètres; sa direction est voisine de la verticale.

La surface trochléaire, plus petite qu'à l'état normal, est divisée en deux parties, comme l'a indiqué Adams, par une crête horizontale saillante. De ces deux parties, la postérieure seule est en rapport avec la mortaise tibio-péronière. La tête astragalienne, petite, déformée, est articulaire seulement par son côté interne.

Le scaphoïde est souvent atrophié; le cuboïde au contraire, augmenté de volume, surtout aux dépens de son bord externe et de sa tubérosité postérieure, de sorte qu'il tend à prendre la forme d'un coin dont le sommet regarde en dedans, tandis que sa base est dirigée en dehors. Dans les cas où la difformité est très prononcée, parfois les deux os de la seconde rangée du tarse, cuboïde et scaphoïde, sont complètement subluxés sur les os de la première rangée, comme cela se voit sur la pièce 545 A du musée Dupuytren.

Les os de la jambe participent quelquefois aux altérations; ils présentent une torsion anormale de haut en bas et de dedans en dehors, telle que la malléole interne est dirigée en avant, et la malléole externe en arrière. Cette torsion est très visible sur les pièces 544 B et 545 déposées par Broca et Guersant au musée Dupuytren.

Parfois, le péroné, dans sa totalité, est très atrophié; il est pour ainsi dire filiforme, comme on le voit sur la pièce 545 A du musée Dupuytren. Au reste, le membre inférieur dans son ensemble subit un mouvement de rotation en dehors; de là, des altérations portant sur le fémur et sur le bassin lui-même. Meyer (de Zurich) [1] a montré que, dans les cas de double pied bot invétéré, le bassin s'incline en avant, en déterminant une lordose lombaire et un rétrécissement transversal de la cavité pelvienne.

Dans les mêmes cas de pieds bots invétérés, les os subissent parfois des troubles de nutrition, qui se traduisent par de l'ostéo-porose ou de la dégénérescence graisseuse, déterminant la

1. Meyer (de Zurich), Einfluss des Klumpfusses auf das Rumpfskelett, *Centralb. für Chirur.*, n° 49. q. 928, 1887.

friabilité du tissu osseux. Dans ces cas encore, les différentes articulations du tarse peuvent devenir le point de départ d'ankyloses fibreuses, et même d'ankyloses osseuses.

Muscles, Tendons, Aponévroses. — Les muscles, les vaisseaux et les nerfs sont généralement sains. On ne trouve pas, primitivement du moins, de transformation fibreuse des muscles; quant à la dégénérescence graisseuse qu'on note parfois dans les pieds bots anciens, elle doit être considérée comme secondaire.

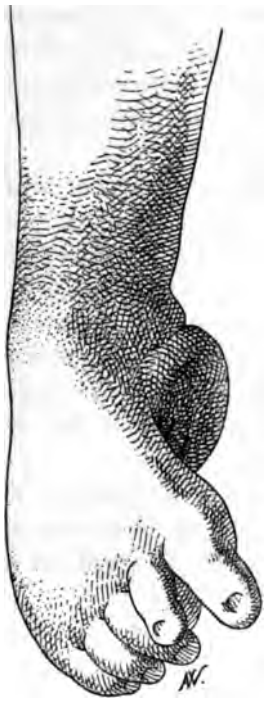

Fig. 241. — Pied bot varus équin congénital, mais d'origine paralytique. (On remarquera la chute et le chevauchement des orteils) (Kirmisson).

Il est toutefois à cette règle générale quelques exceptions. Sur un enfant présentant, en même temps qu'un double pied bot varus équin congénital, un spina-bifida, Adams a trouvé une atrophie avec dégénérescence graisseuse des extenseurs propre du pouce et commun des orteils. Dans un second fait, l'atrophie s'étendait à tous les muscles de la région antérieure de la jambe et aux péroniers latéraux. L'auteur a eu l'occasion d'examiner anatomiquement deux autres cas semblables. Qu'il y ait des altérations musculaires dans un cas de spina-bifida, c'est ce que les lésions nerveuses, existant dans cette malformation du rachis, nous permettent aisément de comprendre; en dehors de ce cas, il est bien difficile de dire quelles sont les altérations primitives du système nerveux auxquelles se rattachent les atrophies musculaires constatées. Quoi qu'il en soit, les faits de cette nature contribuent encore à établir ce que nous avons dit à propos de la pathogénie, à savoir que tous les pieds bots congénitaux ne sauraient reconnaître une cause unique. A côté des pieds bots primitifs, tenant à la persistance d'une attitude vicieuse, il est des pieds bots secondaires, dépendant d'une maladie primitive du système nerveux, et analogues, par conséquent, aux pieds bots acquis. Adams fait remarquer qu'en clinique ces altérations musculaires peuvent être reconnues à l'impossibilité pour le petit malade d'imprimer à

ses orteils des mouvements d'extension. Il représente un cas de ce genre dans lequel les orteils étaient dans une position permanente de flexion, avec impossibilité de les relever. Pour nous, dans les autopsies de pied bot congénital que nous avons eu l'occasion de faire jusqu'ici, nous n'avons jamais rencontré d'altérations musculaires. Mais, sur un petit malade de notre consultation atteint de pied bot varus équin congénital du côté droit, nous avons noté cette flexion permanente des orteils avec impossibilité de les relever, qui nous a fait établir une assimilation entre ce fait et les diverses formes de pied bot auxquelles donne lieu la paralysie infantile (voyez fig. 241).

Pour ce qui est de la rétraction tendineuse, il est inutile d'insister longuement sur la rétraction du tendon d'Achille, tant est connue la part qui lui revient dans la constitution de la difformité. D'autres tendons, par leur rétraction, peuvent également contribuer à maintenir le pied dans son attitude vicieuse; de ce nombre sont les tendons des muscles jambiers antérieur et postérieur. Les tendons fléchisseurs eux-mêmes sont rétractés dans le pied bot invétéré.

Le rôle joué par l'aponévrose plantaire n'est pas moins important. Au moment même de la naissance, ce rôle est le plus souvent nul; mais plus tard, au fur et à mesure que la difformité s'accuse davantage en persistant, la rétraction de l'aponévrose plantaire s'exagère. C'est surtout la bandelette interne de cette aponévrose, celle qui va de la tubérosité du calcanéum à la base du premier orteil, qui est le siège de la rétraction. Elle constitue sous la peau une corde facilement appréciable par la palpation, qui devient de plus en plus saillante, au fur et à mesure qu'on cherche à dérouler le pied, et qui, par son action prolongée, imprime au pied bot varus équin tous les caractères du pied creux.

Ligaments articulaires. — Ce ne sont pas seulement les os, les tendons et les aponévroses qui constituent des obstacles à la réduction; les ligaments articulaires eux-mêmes sont le siège d'une rétraction dont il est parfois difficile de triompher. Comme on le comprend aisément, d'après la disposition des parties, ce sont les ligaments du bord interne du pied, en particulier les faisceaux antérieurs du ligament latéral interne de l'articulation tibio-tarsienne, et le ligament astragalo-scaphoïdien, sur lesquels porte la rétraction; tandis qu'au contraire, les ligaments de la face dor-

sale externe du pied sont relâchés. Holmes Coote [1] a montré un pied bot adulte sur lequel, après section de tous les tendons, la réduction demeurait impossible. William Parker [2], de son côté, dit avoir constaté que, la peau et les muscles enlevés, la difficulté de réduction persiste; pour lui, elle tient à la rétraction des ligaments internes, et, en particulier, du ligament astragalo-scaphoïdien. Quant à nous, nous avons bien souvent, dans nos autopsies, vérifié la part qui revient à la rétraction des ligaments dans la déformation du pied bot varus équin congénital, cette déformation persistant tout entière après l'enlèvement de la peau, des muscles et des tendons, pour se corriger en grande partie dès que les ligaments internes étaient sectionnés.

Peau et Tissu cellulaire sous-cutané. — Il n'est pas jusqu'à la peau et au tissu cellulaire qui la double, qui ne soient rétractés dans certains cas graves de pied bot varus équin congénital. Cela est si vrai que souvent, au moment de l'autopsie, en portant brusquement la pointe du pied en dehors, de manière à corriger le varus, nous avons produit une déchirure verticale de la peau, perpendiculaire au bord interne du pied et répondant à l'articulation médio-tarsienne. Sur le vivant lui-même, pendant les manipulations destinées à corriger le varus, nous avons vu plus d'une fois de légères fissures de la peau se produire dans le même point, nous obligeant à procéder avec beaucoup de douceur au redressement.

En terminant ce qui a trait à l'anatomie pathologique du pied bot varus équin congénital, nous dirons, sous forme de conclusion, que cette anatomie pathologique est infiniment plus compliquée qu'on a pu le croire autrefois. De tous les tissus qui entrent dans la constitution anatomique du pied, peau et tissu cellulaire sous-cutané, muscles et ligaments, tendons, aponévroses, squelette même, il n'en est pas un seul qui ne puisse participer aux lésions. Nous sommes donc bien loin du temps où l'on a pu croire qu'il suffisait de pratiquer la section sous-cutanée d'un ou plusieurs tendons pour obtenir la guérison du pied bot varus équin congénital, et nous aurons à tenir grandement compte de cette anatomie pathologique, quand nous examinerons la question du traitement.

Diagnostic. — Le diagnostic du pied bot varus équin congénital ne présente, en général, aucune difficulté. Toutefois il faut dis-

1. Holmes Coote, *St Bartholomew's Hosp. Reports*, 1866.
2. William Parker, *Congenital Club Foot*, London, 1887.

tinguer les formes légères du pied bot de l'état normal chez le nouveau-né. La tendance à l'adduction est en effet la règle au moment de la naissance; il arrive, en outre, que le pied ait subi, pendant la vie intra-utérine, une compression qui exagère encore la position d'adduction, et lui imprime absolument l'attitude du pied bot. Mais, tandis que, dans le pied bot, la déformation est permanente, l'enfant peut, au contraire, lorsqu'il s'agit d'une simple attitude d'adduction exagérée, redresser lui-même son pied. Dans les cas de doute, M. Guéniot a conseillé d'exposer à un feu vif la plante des pieds qu'on voit se redresser sous l'influence de cette excitation. Il nous est arrivé de voir des enfants qui nous étaient présentés comme atteints de pied bot, et de démontrer aisément qu'il s'agissait d'une simple apparence, le pied se laissant, sans le moindre effort, ramener à l'attitude normale.

L'examen soigneux des os et des articulations, celui des muscles et des tendons, des aponévroses et des ligaments, doit compléter le diagnostic. Déjà nous avons indiqué la flexion permanente des orteils avec impossibilité pour le malade de leur imprimer un mouvement d'extension, comme indiquant l'atrophie des muscles de la région jambière antérieure. C'est là une circonstance de nature à aggraver le pronostic, puisque la rupture définitive de l'équilibre musculaire rendra beaucoup plus difficile la correction de la difformité.

Plus tard, quand il s'agit d'un enfant qui a commencé à marcher, il faut examiner successivement le pied à l'état de repos et pendant la marche, pour se rendre compte des modifications imprimées à la difformité par la marche et par la station. On peut s'aider aussi de la méthode des empreintes, c'est-à-dire faire marcher le malade sur un papier couvert de noir de fumée, pour reconnaître les modifications qui sont survenues dans les conditions de la station. D'une manière générale, la déformation s'accentue toujours pendant la marche; les muscles adducteurs dont la contraction est prépondérante tendent à entraîner le pied dans le sens de leur action.

Le plus souvent les antécédents permettent de séparer nettement le pied bot accidentel du pied bot congénital. Mais, en l'absence de tout antécédent, il peut arriver qu'on éprouve un sérieux embarras à reconnaître la variété à laquelle on a affaire. Telle est en effet l'atrophie musculaire, dans certains pieds bots invétérés d'origine congénitale, qu'on serait tenté de les rapporter aux pieds

bots paralytiques, qui constituent l'immense majorité des pieds bots acquis. D'une manière générale, on peut dire que les altérations osseuses sont plus considérables dans le pied bot congénital; la rétraction ligamenteuse est aussi plus marquée, et les difficultés de réduction sont plus grandes. Une autre différence est tirée de l'état des muscles. Sans doute l'atrophie peut être considérable dans les pieds bots invétérés d'origine congénitale; mais, dans l'immense majorité des cas, ces muscles ont conservé leurs propriétés électro-physiologiques, tandis que, dans la paralysie infantile, les muscles accusent la réaction de dégénérescence. Le sens même de la difformité est un caractère différentiel; tandis, en effet, que le pied bot varus équin congénital représente la variété de beaucoup la plus fréquente parmi les pieds bots congénitaux, au contraire, l'équin pur et le valgus se rencontrent souvent parmi les pieds bots accidentels. Il est en outre assez fréquent, dans les pieds bots paralytiques, de trouver des déformations de sens contraire aux deux pieds; cette même particularité est tout à fait exceptionnelle dans les pieds bots congénitaux, où la difformité de chacun des deux pieds est habituellement de même sens.

Pronostic. — Le pronostic est basé sur l'existence d'une difformité simple ou double, celle-ci déterminant une gêne fonctionnelle beaucoup plus considérable. Il faut tenir compte aussi du degré de la difformité et de la difficulté plus ou moins grande de la réduction. Le pronostic s'aggrave avec les progrès de l'âge; il s'aggrave encore du fait de l'absence de traitement antérieur, du fait d'une ou plusieurs récidives à la suite du traitement. Toutefois la méthode antiseptique, en donnant à nos interventions dans la cure du pied bot une très grande bénignité, en a singulièrement élargi le cadre; aussi obtenons-nous, à l'heure actuelle, des guérisons beaucoup plus complètes et beaucoup plus nombreuses que nos devanciers.

Traitement. — La première question qui se pose à propos du traitement, c'est celle de savoir à quelle époque il convient de commencer la cure du pied bot congénital. Contre le traitement entrepris immédiatement après la naissance, on objecte la finesse extrême de la peau chez les jeunes enfants; il en résulte qu'il est très difficile de prendre sur le pied les points d'appui nécessaires à l'application des appareils de redressement. L'objection en elle-même est parfaitement fondée; sans doute la peau des nouveau-nés est d'une délicatesse extrême, et l'on ne saurait prendre trop

de précautions pour éviter les eschares qui pourraient se produire au niveau des points de pression. On objecte encore au traitement commencé aussitôt après la naissance la fréquence des récidives. Celles-ci sont très fréquentes en effet; mais elles ne tiennent pas à l'époque à laquelle a commencé le traitement; elles sont bien plutôt imputables à un traitement insuffisant, soit que celui-ci ait été mal dirigé, ou qu'il ait été poursuivi pendant un temps trop court.

Il n'est donc pas d'argument sérieux pour faire retarder le début du traitement; il est au contraire d'excellentes raisons pour entreprendre le plus tôt possible la cure du pied bot congénital. La première de ces raisons, c'est l'existence de déformations osseuses primitives. J. Wolff fait remarquer que, dans les premiers mois de l'existence, le développement du pied est très actif. Il en résulte que les obstacles au redressement grandissent aussi très rapidement, et que, plus on tardera, plus on aura de peine à obtenir la réduction. Toutefois il n'est pas nécessaire de commencer le traitement dès le jour même de la naissance. Voici quelle est notre pratique à cet égard : nous commençons par observer pendant quelque temps le nouveau-né pour nous assurer que sa nutrition se fait bien, et quand nous sommes tranquilles de ce côté, c'est-à-dire au bout de quinze jours à trois semaines, nous commençons le traitement.

Il convient de bien préciser tout d'abord que, dans le pied bot varus équin congénital, le seul dont nous nous occupions en ce moment, il est deux éléments distincts : 1° l'adduction et l'enroulement du pied autour de son bord interne, qui constituent le varus; 2° l'hyperextension de l'articulation tibio-tarsienne caractérisant l'équinisme. C'est pour n'avoir pas observé cette division essentielle, qu'on a eu à enregistrer tant de récidives et tant d'insuccès dans la cure du pied bot congénital. On a traité indistinctement par la section sous-cutanée du tendon d'Achille tous les pieds bots d'origine congénitale, et l'on s'est imaginé par là avoir fait tout le nécessaire pour obtenir à la fois la guérison de l'équinisme et celle du varus; c'est là une erreur absolue. Sans doute, dans les cas où la difformité est très légère, la réduction s'obtient aisément au prix de quelques manipulations, et l'on peut agir à la fois sur le varus et sur l'équinisme. Mais, pour peu que l'obstacle soit considérable, on se trouvera bien, suivant le conseil qui a été donné par Adams, de faire la réduction en deux temps, en s'adressant : 1° au varus;

2° à l'équinisme. Le même conseil est donné par MM. Bradford et Lovett.

Pour nous, depuis longtemps déjà, nous avons adopté cette pratique. Contrairement à certains auteurs, nous pensons que jamais le traitement du pied bot varus équin congénital ne doit commencer par la ténotomie du tendon d'Achille. Des deux éléments qui entrent dans la constitution de la difformité, c'est le varus qui est la condition essentielle, l'équinisme n'est que l'accessoire. Et de fait, quand nous examinons les malades qui ont récidivé à la suite de la section du tendon d'Achille, nous sommes frappés de voir que, chez eux, l'équinisme est assez bien corrigé; ce qui persiste, c'est le varus. Si, au contraire, on a recours à la cure en deux temps, on a l'avantage, en respectant l'équinisme, de posséder, dans le tendon d'Achille rétracté, un excellent point d'appui qui rend plus efficaces les manœuvres dirigées contre le varus.

Voici donc comment nous procédons : Dès que la nutrition de l'enfant nous paraît suffisamment assurée, nous commençons le traitement par le massage, en nous adressant tout d'abord au varus. Supposons qu'il s'agisse du pied gauche. Entre le pouce et les doigts de la main gauche, nous saisissons solidement le talon de l'enfant, tandis qu'avec les doigts de la main droite nous portons, par une série de petits mouvements successifs, d'intensité croissante, la plante du pied en dehors. Parfois la peau du bord interne du pied, au niveau de l'articulation médio-tarsienne, est tellement rétractée, qu'on voit se produire à ce niveau, comme nous l'avons noté précédemment, de petites fissures. C'est une raison pour mettre beaucoup de douceur et de lenteur dans les manœuvres. Celles-ci seront répétées matin et soir; dans l'intervalle des séances, la peau sera saupoudrée de poudre de riz ou d'amidon. Mais quelle que soit la valeur du massage, il ne saurait suffire à procurer la guérison. Pour arriver à un résultat satisfaisant, il faut, dans l'intervalle des séances, maintenir le résultat obtenu par l'application d'un petit appareil. Pour cela, nous entourons, au moyen d'une bande de flanelle, le pied et la jambe de l'enfant; par-dessus cette bande, nous appliquons une petite attelle, qui elle-même est maintenue en place par une bande de toile. Cette attelle peut du reste être appliquée, soit au côté externe, soit au côté interne du membre; appliquée au côté externe, elle agit en portant la pointe du pied en dehors; est-elle placée au côté interne, elle tend à redresser l'angle que forme le bord interne du pied a

niveau de l'articulation médio-tarsienne. J'engage du reste les parents à placer l'attelle, tantôt en dedans, tantôt en dehors, de façon à multiplier les points de pression, et à éviter la production d'eschares.

Bien faites et suivies de l'application d'un appareil convenable, les séances de massage arrivent à procurer la guérison du varus au bout d'un temps variable, mais qui ne dépasse pas ordinairement trois à quatre semaines. On peut alors passer au second temps du traitement, c'est-à-dire s'occuper de la guérison de l'équinisme. C'est encore au massage que nous nous adressons pour obtenir ce résultat. Cette fois, prenant à pleine main l'extrémité inférieure de la jambe, nous imprimons avec l'autre main, au pied en totalité, de petits mouvements de flexion sur l'extrémité inférieure du tibia, augmentant chaque jour l'intensité et la durée

Fig. 242. — Pied bot varus équin congénital (Adams).

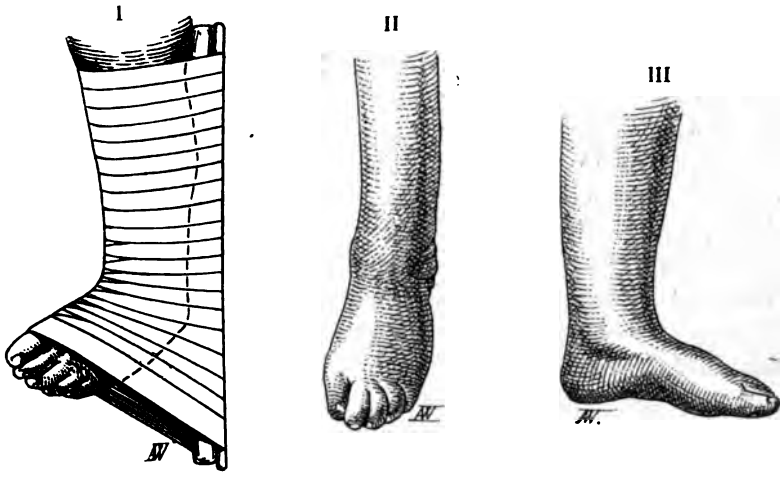

Fig. 243. — Méthode d'Adams ou de la réduction en deux temps. — I. Application de l'attelle externe destinée à réduire le varus; — II. Le 1er temps est achevé, le varus est réduit, le pied bot transformé en équin pur; — III. Résultat définitif après l'accomplissement du second temps: l'équinisme est corrigé.

des efforts, jusqu'à ce que nous arrivions à placer le pied à angle droit sur la jambe. Ce résultat obtenu, il ne faut pas toutefois s'imaginer qu'on ait réalisé la guérison définitive du pied bot. Il est

en effet, dans la cure, deux éléments qu'on ne doit pas perdre de vue pour arriver au but définitif. Il faut : 1° réduire la difformité; 2° la maintenir réduite ; et pour cela, il faudra, pendant bien longtemps encore, faire porter à l'enfant des appareils contentifs, sous peine de voir se reproduire l'adduction, et, avec elle, l'enroulement du bord interne du pied. Chez les jeunes enfants, l'appareil contentif dont nous nous servons, c'est la botte en gutta-percha, déjà recommandée par Giraldès. Après avoir enveloppé le pied et la jambe avec une bande de flanelle, comme nous l'avons indiqué précédemment, nous modelons par-dessus celle-ci la botte en gutta-percha, et nous avons soin de maintenir le pied à angle droit, pendant tout le temps nécessaire à la dessiccation de l'appareil. Celui-ci est enlevé chaque jour pour le massage, puis remis en place.

Mais il peut arriver que la résistance opposée par la rétraction du tendon d'Achille soit telle que les manipulations les mieux faites ne puissent en triompher. Il devient alors nécessaire d'avoir recours à la section sous-cutanée du tendon d'Achille.

Ténotomie du tendon d'Achille. — Bien que cette petite opération soit complètement dépourvue de gravité, il importe cependant, pour lui donner toute sa valeur et éviter toute chance d'accidents, de la pratiquer d'après des règles parfaitement précises. Du moment où le principal danger que l'on court, c'est la blessure de l'artère et du nerf tibial postérieur, nous ne comprenons pas, pour notre part, qu'on ait pu dire qu'il était indifférent de pratiquer la ponction de la peau, soit au côté externe, soit au côté interne du tendon. En faisant cette ponction au côté interne, et en dirigeant par conséquent la pointe du ténotome du côté opposé à l'artère et au nerf, on est certain de ne pas les blesser. C'est donc au côté interne de ce tendon, à un travers de doigt environ au-dessus de son point d'insertion au calcanéum, que nous pratiquons la ponction de la peau. Un autre point, bon à connaître, dans la ténotomie du tendon d'Achille, c'est que ce tendon ne se trouve pas, dans le pied bot congénital, comme on pourrait le croire tout d'abord, sur la partie moyenne du talon. Il ne faut pas perdre de vue que les muscles du triceps sural ne sont pas seulement extenseurs, mais, en même temps, adducteurs du pied sur la jambe. Dès lors, la rétraction de ces muscles rapprochant l'un de l'autre leurs points d'insertion, le talon se trouve dévié en dedans, le tendon d'Achille lui-même est porté en dedans de la ligne médiane du talon, où il

est facile de le sentir sous la forme d'un cordon saillant, dur et résistant, pendant les efforts faits pour fléchir le pied sur la jambe. L'instrument chemine entre la peau et la face superficielle du tendon d'Achille, et pour qu'il se fasse plus aisément sa voie, l'aide, pendant ce temps de l'opération, maintient le pied dans l'extension forcée, ce qui relâche les téguments. Le ténotome pointu étant retiré, le ténotome mousse est introduit à son tour par l'orifice de la ponction ; lorsque l'instrument, cheminant entre la face profonde de la peau et le tendon, dépasse ce dernier par son extrémité mousse, on lui imprime une torsion d'un quart de cercle, qui le rend perpendiculaire à la direction du tendon d'Achille, le tranchant étant dirigé vers la face profonde. A ce moment, l'aide imprime au pied un mouvement de flexion forcée, pendant lequel le tendon vient de lui-même, pour ainsi dire, se faire sectionner par l'instrument. Il s'écoule à peine quelques gouttelettes de sang, et la petite plaie est recouverte d'un pansement antiseptique.

La conduite des chirurgiens a différé jusqu'à ces dernières années sur la position à donner au pied, immédiatement après la ténotomie. L'opinion générale autrefois était qu'il convenait de laisser, pendant deux ou trois jours, le pied dans son attitude vicieuse, de façon à permettre à la petite plaie de se cicatriser, et à éviter la production d'accidents inflammatoires. Déjà cependant Syme (d'Edimbourg) professait qu'on pouvait sans inconvénient pratiquer le redressement immédiat après la ténotomie. Dans un travail publié en 1888, M. Walsham [1], chargé du service orthopédique à Saint-Bartholomew's Hospital, a défendu la même opinion. Pour nous, nous avons toujours eu recours au redressement immédiat après la ténotomie, et nous n'avons eu qu'à nous en louer. C'est donc cette manière de faire que nous conseillons, comme étant de nature à procurer des résultats beaucoup plus rapides et beaucoup plus complets.

Mais la ténotomie faite, et le redressement opéré, il faut le maintenir. L'appareil auquel nous donnons la préférence à cet égard chez les jeunes enfants, comme nous l'avons déjà dit, c'est la bottine en gutta-percha modelée par le chirurgien lui-même. L'appareil est laissé en place pendant huit à dix jours. Au bout de ce temps, il est enlevé pour permettre matin et soir le redressement manuel du pied, auquel on ajoute des frictions excitantes et des

1. Walsham, The Treatment of club foot by immediate restoration of the parts to their normal position after tenotomy, *The Lancet*. 19 mai 1888.

massages propres à favoriser la nutrition du membre et le développement du système musculaire. L'enfant avançant en âge, le pied a besoin d'être maintenu par un appareil plus solide;

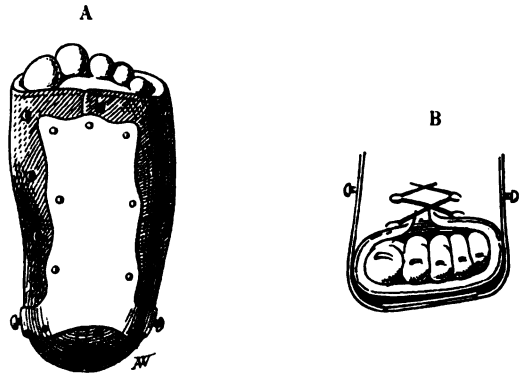

Fig. 244. — A, petite guêtre en cuir moulé avec étrier métallique; B, coupe destinée à montrer l'obliquité de la semelle fortement surélevée à la partie externe (Kirmisson).

c'est alors que nous substituons aux bottines en gutta-percha de petites guêtres en cuir moulé, auxquelles sont surajoutées des semelles métalliques et deux tuteurs en acier, remontant sur les parties latérales de la jambe. Pour augmenter l'efficacité de l'appareil, nous avons soin de ne pas disposer horizontalement la semelle métallique, mais de lui donner une direction oblique, de sorte que son côté externe soit plus élevé que le côté interne, et que la pointe du pied soit ainsi portée en dehors, en valgus. Dans les cas où nous voulons obtenir le redressement lent par les appareils, soit comme mode de traitement primitif, soit comme adjuvant de la ténotomie, nous avons recours à une botte en cuir moulé (voy. fig. 245) articulée à la fois au niveau du talon, et au niveau de l'articulation médio-tarsienne. L'articulation au niveau du talon nous permet de corriger graduellement l'équinisme; l'articulation répondant à la concavité de la voûte plantaire est en forme de noix; elle nous permet d'im-

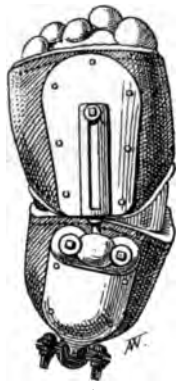

Fig. 245. — Bottine en cuir moulé articulée en A au niveau du talon, de façon à lutter contre l'équinisme, et en B au niveau de l'articulation médio-tarsienne. Cette dernière articulation est en forme de noix, permettant tous les mouvements et pouvant combattre à la fois l'adduction de la pointe du pied et la torsion autour du bord interne (Kirmisson).

primer à l'avant-pied sur l'arrière-pied tous les mouvements, mouvements dont le centre est au niveau de l'articulation médio-tarsienne ou de Chopart. Nous pouvons à la fois lutter contre l'adduction de la pointe du pied, et contre l'enroulement ou torsion se passant dans l'articulation médio-tarsienne.

Il importe, pour arriver à un résultat complet, que les appareils soient portés d'une manière continue. Quoi qu'on fasse en effet, dans le pied bot congénital, le pied a une tendance constante à se porter en adduction. Il suffit de laisser libres pendant quelques instants les membres inférieurs, pour voir l'enfant porter incessamment la pointe du pied en dedans. Cette tendance à l'adduction se manifeste constamment aussi pendant la marche ; aussi est-ce une raison pour laquelle nous faisons marcher nos petits malades le plus tard possible, pas avant l'âge de dix-huit mois à deux ans. Nous soutenons alors l'articulation tibio-tarsienne au moyen de bottines spéciales construites d'après les mêmes données que les guêtres en cuir moulé décrites précédemment, c'est-à-dire surélevées au côté externe pour déjeter la pointe du pied en dehors, et possédant des tuteurs latéraux en acier, insérés dans la tige de la bottine. Malgré cela, cette tendance est si forte que, dans les premiers temps encore, l'enfant marche la pointe du pied dirigée en dedans ; si d'ailleurs l'enroulement du pied est détruit, si l'enfant appuie bien sur le sol par toute l'étendue de la face plantaire, nous ne nous inquiétons pas de cette tendance à l'adduction. Elle disparaîtra peu à peu, au fur et à mesure que l'enfant, avançant en âge, devient à même de comprendre les observations qu'on lui fait à cet égard. En même temps, les massages sont continués, et l'on y joint l'électrisation des muscles abducteurs, extenseur commun des orteils et péroniers latéraux. Comme on le voit, nous

Fig. 246. — Appareil pour le redressement du pied bot varus équin.

ne faisons pas porter à l'enfant ces appareils lourds et compliqués, dont il existe un si grand nombre de modèles, et qui, tous, dérivent du soulier de Scarpa ou du sabot de Venel. Nous ne comptons pas sur l'efficacité de ces appareils; avec eux, quoi qu'on fasse, le pied se porte dans l'adduction pendant la marche. Pour lutter contre cette tendance fatale, on fait remonter les tuteurs métalliques jusqu'au-dessus du genou; l'adduction persiste quand même; on remonte plus haut encore, on ajoute à l'appareil une ceinture pelvienne reliant les deux membres l'un à l'autre, dans les cas de pied bot double, et malgré cela, le pied se porte encore dans l'adduction. Si la partie pédieuse est trop serrée, on voit se produire des durillons enflammés, des eschares; relâche-t-on l'appareil pour le rendre plus supportable, la difformité se reproduit. Et le nombre est grand des malades que nous voyons arriver vers nous, porteurs de ces appareils lourds et compliqués, avec des déformations invétérées du pied, pour lesquelles nous sommes obligés d'avoir recours à des interventions plus complexes. Ainsi donc, notre principe dans le traitement du pied bot varus équin congénital, c'est de ne pas compter sur les appareils de redressement permettant la marche; nous opérons le redressement d'abord d'une manière aussi complète que possible, et c'est seulement quand celui-ci est obtenu que nous permettons la marche au moyen des bottines spéciales que nous avons décrites. J'ajoute que, longtemps encore, pendant la nuit, nous faisons usage des petites bottes en cuir moulé, dont nous avons précédemment donné la description.

Mais c'est là bien évidemment l'idéal; or, il peut se faire, ou que le traitement n'ait pas été commencé à temps, ou qu'il n'ait pas été bien dirigé, ou encore qu'il ait été trop tôt interrompu. Dans ces diverses circonstances, les difformités osseuses s'accentuent, elles s'aggravent du fait de l'adjonction de durillons enflammés : on arrive aux formes plus ou moins complexes du pied bot invétéré. Dès lors, les moyens que nous venons d'exposer peuvent n'être plus suffisants.

En cas de récidive, la ténotomie du tendon d'Achille peut être pratiquée une seconde, et même une troisième fois; mais il faut bien savoir que ces ténotomies secondaires sont loin de donner des résultats aussi avantageux que les ténotomies primitives. Les choses en effet se passent d'une façon toute différente; au moment où s'achève la section du tendon, on n'a pas la sensation d'un

obstacle qui cède brusquement; on n'entend pas le claquement parfois perceptible à ce moment. Il peut même arriver qu'on croie n'avoir pas fait une section complète; c'est seulement en passant le doigt sur la peau, au niveau de la ténotomie, qu'on sent la dépression répondant à l'écartement des deux bouts du tendon. Mais cette dépression est toujours de peu d'importance. La cause en est dans les adhérences entre le tendon et sa gaine, qui sont restées comme traces de la ténotomie précédente; aussi l'écartement fourni par les deux bouts du tendon dans ces ténotomies secondaires, est-il peu considérable, et le résultat pour le redressement de l'équinisme, n'a souvent que peu de valeur. Quoi qu'il en soit, je le répète, ce n'est pas une raison pour proscrire ces ténotomies secondaires, qui, si elles sont impuissantes à procurer à elles seules le redressement, peuvent du moins y collaborer utilement.

Section sous-cutanée de l'aponévrose plantaire. — Une autre opération qu'on est souvent conduit à pratiquer, dans le traitement du pied bot varus équin invétéré, c'est la section sous-cutanée de l'aponévrose plantaire. Souvent, en effet, comme nous l'avons dit à propos de l'anatomie pathologique, on voit se produire, dans le pied bot récidivé ou abandonné à lui-même, une rétraction considérable de l'aponévrose plantaire, qui maintient l'enroulement du bord interne du pied et met obstacle au redressement. Il devient alors nécessaire de pratiquer la section sous-cutanée de l'aponévrose plantaire, opération d'une simplicité extrême, et tout à fait exempte de gravité, si elle est pratiquée d'une manière méthodique. En clinique, cette aponévrose se présente sous la forme d'un cordon dur et résistant, tendu de la tubérosité interne du calcanéum à la base du gros orteil; mais il faut bien savoir que ce n'est là que le bord interne de l'aponévrose, qui constitue une bandelette triangulaire dont le sommet est tourné en arrière, tandis que sa base, dirigée en avant, affecte la forme de languettes qui vont se porter vers la base des quatre premiers orteils. La section doit être faite vers le milieu de la voûte plantaire, à égale distance entre le talon et l'articulation métatarso-phalangienne du gros orteil. Ce dernier étant porté dans l'extension forcée, de façon à tendre et à rendre bien saillante la bandelette aponévrotique, le ténotome pointu est introduit de dedans en dehors, sur le bord interne du pied. On doit se rappeler à ce moment que l'aponévrose n'est pas un simple cordon arrondi, mais bien une bandelette d'une certaine largeur, et pousser la pointe du ténotome

jusqu'au delà de la partie moyenne de la région plantaire, afin de pouvoir sectionner l'aponévrose dans toute sa largeur. Au ténotome pointu est alors substitué un ténotome mousse et convexe, qui sectionne l'aponévrose, pendant que le gros orteil est maintenu dans l'extension forcée. Grâce à cette précaution, la languette aponévrotique est tellement tendue qu'elle se rompt parfois avec bruit, sous l'effort du ténotome. En procédant ainsi, c'est-à-dire en attaquant l'aponévrose vers sa partie moyenne, et à l'aide d'un ténotome convexe dont le talon n'appuie pas sur les tissus profonds, on a l'avantage de sectionner l'aponévrose dans sa totalité, et de n'être pas exposé à blesser les vaisseaux et les nerfs sous-jacents, vu l'épaisseur des muscles qui séparent ce feuillet fibreux des organes qu'il faut ménager.

Ténotomie des muscles jambiers antérieur et postérieur. — La ténotomie du tendon d'Achille, la section sous-cutanée de l'aponévrose plantaire, peuvent n'être pas suffisantes. Il est encore d'autres tendons dont la rétraction concourt à maintenir la difformité et qu'il devient parfois nécessaire de sectionner; ce sont les tendons des muscles jambiers antérieur et postérieur. Étant données la situation et les connexions anatomiques du jambier antérieur, on comprend que ce muscle soit facilement sectionné. Il fait, sur la face dorsale du pied, une saillie nettement reconnaissable, et il est assez éloigné de l'artère tibiale antérieure, située à son côté externe, pour qu'on n'ait aucune crainte de blesser ce vaisseau. Il n'en est pas de même pour le tendon du jambier postérieur : quel que soit le soin apporté dans la section, on est toujours exposé à blesser l'artère tibiale postérieure. Bonnet et Malgaigne disent avoir connaissance de plusieurs accidents de cette nature; on en trouvera d'autres cités dans l'ouvrage d'Adams. D'autre part, il est possible, si l'on craint de pénétrer trop profondément, qu'on laisse échapper le tendon qu'il s'agit de diviser. Entre ces deux alternatives, il vaut mieux avoir recours à la ténotomie à ciel ouvert de ce tendon qui, à l'heure actuelle, ne saurait avoir aucun inconvénient sérieux. Ajoutons, du reste, que, pour notre part, il nous est arrivé bien rarement de pratiquer la section isolée du tendon jambier postérieur. Dans les cas, en effet, où la section de ce tendon est indiquée, nous avons habituellement recours à l'opération de Phelps.

Redressement forcé. Tarsoclasie. — Même combinées entre elles, les diverses ténotomies que nous venons de passer en revue ne

sauraient suffire à procurer la guérison du pied bot invétéré. Il faut en effet ne pas perdre de vue que la rétraction tendineuse ne constitue pas l'unique obstacle, ni même bien souvent l'obstacle principal à la réduction. Il est même des pieds très déformés dans lesquels la rétraction tendineuse est absente. Tout l'obstacle vient alors des os et des ligaments. Contre cet élément si important dans la cure du pied bot invétéré, nous avons, dans la réduction forcée sous le chloroforme, un moyen très puissant. Soit seul, soit associé à la ténotomie, le redressement forcé sous le chloroforme peut amener la guérison dans bon nombre de cas de pieds bots invétérés. Il n'est pas nécessaire d'en donner ici une longue description; les manœuvres qui le composent sont les mêmes que celles mises en usage dans le massage ordinaire du pied bot. Elles sont seulement poursuivies avec plus d'insistance, et conduites avec plus de force, ce que permet l'anesthésie, supprimant à la fois la douleur et la contracture musculaire. S'adressant d'abord au varus, l'opérateur saisit solidement d'une main le talon, tandis que l'autre main, par une série de secousses successives, porte la pointe du pied en dehors. Le centre du mouvement est l'articulation médio-tarsienne. Le second temps de l'opération est le redressement de l'équinisme. Cette fois, la main gauche saisit le bas de la jambe, de façon à la fixer solidement, pendant que la main droite, appuyant vigoureusement sur la concavité de la voûte plantaire, imprime au pied des mouvements de redressement successifs, jusqu'à ce qu'elle arrive à le placer à angle droit sur la jambe. Pendant ces différents temps de l'opération, bien souvent de petits craquements se font entendre, traduisant l'existence de petites ruptures ligamenteuses; peut-être même se produit-il parfois de légers tassements osseux. Mais ces lésions sont sans importance; les douleurs auxquelles elles donnent lieu se calment rapidement, et elles n'ont dans la suite jamais amené la moindre complication.

Une fois le redressement obtenu, le pied est immobilisé au moyen d'un appareil plâtré, dans lequel j'ai l'habitude de le maintenir pendant six semaines environ. Après quoi, le malade marche avec une simple bottine munie de tuteurs latéraux en acier. Si le redressement complet n'a pu être obtenu en une seule séance, ou s'il se produit des récidives, il est possible qu'on soit obligé d'avoir recours à des redressements successifs sous le chloroforme, de manière à arriver au résultat définitif. Mais l'effort à déployer est souvent considérable; aussi a-t-on eu l'idée de substituer à la force

manuelle l'emploi d'appareils mécaniques ou *tarsoclastes*, dont un bon nombre de modèles existent aujourd'hui dans l'arsenal chirurgical. Dans les uns, le redressement est obtenu au moyen d'un levier, comme dans l'appareil de Bradford; dans les autres, c'est au moyen de vis, comme dans les appareils de Thomas (de Liverpool) et de Shaffer. Nous ne contestons pas les bons résultats qu'on a pu obtenir à l'aide de ces divers instruments; mais ce que nous leur reprochons, c'est d'exercer en différents points de la surface du pied des pressions dangereuses, qui peuvent donner

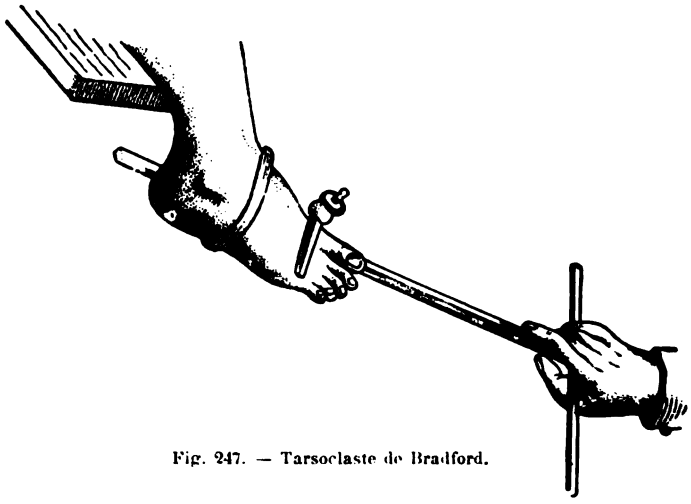

Fig. 247. — Tarsoclaste de Bradford.

naissance à des eschares. Un petit malade que nous avons opéré d'un pied bot invétéré, après plusieurs récidives, avait justement subi le redressement au moyen d'un de ces tarsoclastes. Des eschares profondes, mettant à nu le squelette, s'étaient produites chez lui et avaient demandé plusieurs mois pour arriver à la guérison. Ce qu'il y a de particulièrement fâcheux en pareil cas, ce sont, non seulement les douleurs qui résultent de l'accident, mais encore l'interruption du traitement qui en est la conséquence forcée; aussi voit-on en pareil cas se produire la récidive, et le malade se trouve en définitive avoir souffert en pure perte. Pour notre part, dans tous les cas où le redressement forcé par le simple effort des mains est impossible, nous préférons avoir recours à la section à ciel ouvert de toutes les parties molles qui s'opposent au redressement.

Section a ciel ouvert des parties molles. — *Méthode de Phelps. — Large arthrotomie médio-tarsienne; section du ligament en* Y (Kirmisson). — En 1888, observant à l'hôpital Necker, dans le service du professeur Le Fort que je remplaçais en ce moment, un jeune garçon d'une dizaine d'années, atteint de pied bot varus équin congénital, je faisais observer à mes élèves que toutes les parties molles, au niveau du bord interne du pied, étaient le siège d'une rétraction considérable, et que la section complète de ces parties molles, au moyen d'une large incision à ciel ouvert, faciliterait singulièrement le redressement. Mais il s'agissait là d'un malade que M. Le Fort traitait par des redressements successifs, suivis de l'application d'appareils plâtrés, et qu'il désirait conduire lui-même jusqu'à complète guérison. Je ne pouvais donc, en son absence, me permettre de l'opérer; mais je me promettais bien, à la prochaine occasion, de mettre à exécution le plan que j'avais conçu. Cette occasion ne tarda pas à se présenter à moi. En effet, en arrivant à l'Hôtel-Dieu, où je remplaçai le professeur Richet pendant l'année scolaire 1888-89, je trouvai un jeune enfant de six ans, atteint d'un double pied bot varus équin congénital, qui avait successivement subi sans résultat deux ténotomies du tendon d'Achille, puis une double extirpation de l'astragale. Ce fut sur lui que je pratiquai ma première opération de section à ciel ouvert des parties molles, le 10 février 1889. Mais dès que je fis quelques recherches bibliographiques à ce sujet, je ne tardai pas à trouver la trace de la communication qu'avait faite sur ce point M. Phelps (de New-York) au Congrès de Copenhague en 1884 [1], communication qui, jusqu'à ce moment, était passée complètement inaperçue en France. Sans chercher, un seul instant, à m'approprier une idée qui avait déjà été mise en pratique par un autre chirurgien, je présentai l'opération sous le nom d'opération de Phelps; toutefois je lui imprimai dès le début une modification sur laquelle j'insisterai, parce que je lui attribue une très grande importance, et que, suivant moi, elle contribue puissamment au résultat. M. Phelps a fait sa première opération le 25 juillet 1880, sur une enfant de six ans et demi, atteinte d'un double varus équin. Il pratiqua directement au-dessus de l'articulation médio-tarsienne, une incision comprenant les trois quarts de la face plantaire, et dans laquelle furent intéressées toutes les parties molles, même les vaisseaux et les

1. Phelps, *Treatment of certains forms of club foot by open incision*, Congrès international de Copenhague, 1884.

nerfs. Sur le second pied, grâce à l'application préalable de la bande d'Esmarch, les vaisseaux et les nerfs purent être ménagés. Il avait fait, au préalable, la section sous-cutanée du tendon d'Achille; les os purent alors, avec quelque effort, être remis en place. L'écartement des lèvres de l'incision, après la réduction de la difformité, alla à 39 millimètres, ce qui représentait exactement le raccourcissement du bord interne du pied mesuré avant l'opération. Les plaies étaient entièrement cicatrisées au bout de trois semaines, et le résultat définitif très satisfaisant.

On remarquera, d'après le récit de cette opération, que Phelps faisait une incision très considérable du côté de la face plantaire; d'autre part, il dit qu'après avoir fait la section des tendons jambiers antérieur et postérieur, il essaie quelques manœuvres de réduction; si elles échouent, il attaque alors le ligament astragalo-scaphoïdien et ouvre largement l'articulation médio-tarsienne. Ce dernier temps de l'opération, présenté comme facultatif pour ainsi dire dans la communication de Phelps, est devenu pour moi le point fondamental, essentiel, de toute l'intervention. Après avoir sectionné les tendons jambiers antérieur et postérieur, je coupe également les ligaments astragalo-scaphoïdiens, et portant la pointe du pied en dehors, je fais bâiller largement l'articulation médio-tarsienne; j'introduis alors dans l'interligne articulaire un bistouri à lame étroite, avec lequel je sectionne aussi complètement que possible, dans la profondeur, le ligament en Y. Un autre point par lequel mon mode opératoire diffère de celui de Phelps, c'est que je donne à l'incision plantaire le moins d'étendue possible, de façon à ménager les vaisseaux et les nerfs, intéressant seulement les fibres les plus internes du muscle adducteur du gros orteil. Enfin, un point qu'il est très important de préciser, c'est que je ne m'arrête pas à la section des diverses parties que je viens d'énumérer; je termine par la réduction forcée de la difformité, jusqu'à ce que le pied, dont le bord interne est entièrement redressé, soit placé à angle droit sur la jambe. C'est pour n'avoir peut-être pas suffisamment insisté sur ces différents points, qui, cependant, ont été indiqués dans la thèse de mon élève, le Dr Bonnemaison [1], que je n'ai pas entraîné la conviction de certains de mes collègues, qui n'ont pas obtenu de l'opération de Phelps des résultats aussi avantageux que ceux que j'annonçais moi-même. Il importe donc

1. Bonnemaison, *De l'opération de Phelps et de l'arthrotomie médio-tarsienne* (procédé de Kirmisson); thèse de doct., Paris, 1892.

de bien préciser le manuel opératoire. Aussi entrerai-je ici dans des détails plus minutieux que dans mes publications antérieures.

La peau du pied ayant été soigneusement lavée, on pratique, perpendiculairement au bord interne du pied, une incision transversale. Elle commence à un centimètre environ en dehors du tendon du jambier antérieur, de façon à mettre à découvert ce tendon, et s'étend jusqu'au tiers interne de la face plantaire. Le point de repère pour cette incision est le pli vertical que détermine l'enroulement du bord interne du pied, au niveau de l'articulation médio-tarsienne. Toutefois, telle est l'ascension subie par le scaphoïde, qui vient quelquefois, comme nous l'avons noté précédemment, s'articuler avec le sommet de la malléole interne, qu'on fera bien, pour être certain d'ouvrir l'articulation de Chopart, de se porter un peu en arrière de ce pli, à un demi-centimètre environ, de manière à se rapprocher du sommet de la malléole. Sans cette précaution, on courrait risque d'ouvrir, comme le fait nous est arrivé une ou deux fois, non l'articulation de Chopart, mais l'articulation du scaphoïde avec le premier cunéiforme.

La peau ayant été sectionnée dans l'étendue que nous venons d'indiquer, on aperçoit, rampant dans le tissu cellulaire sous-cutané, l'origine de la veine saphène interne ; elle est isolée avec le bistouri, saisie entre deux pinces et sectionnée. Continuant la dissection du côté de la face dorsale du pied, on aperçoit le tendon du jambier antérieur qui est également sectionné avec le bistouri, et qui se rétracte immédiatement dans sa gaine. La dissection est alors portée du côté du bord interne du pied et de la face plantaire; l'aponévrose et les fibres des muscles du gros orteil sont sectionnées. Habituellement, pendant cette section, une ou deux artérioles sont ouvertes ; elle sont immédiatement saisies avec des pinces, et la torsion suffit pour arrêter l'hémorragie. Ce n'est qu'exceptionnellement qu'il m'est arrivé d'être obligé de faire une ligature. Tordant le pied suivant son axe antéro-postérieur, de façon à porter en avant son bord interne, on aperçoit la tubérosité du scaphoïde, et l'on peut la toucher du doigt; le bistouri porté derrière cette tubérosité osseuse, sectionne le tendon du jambier postérieur, qui se rétracte immédiatement, comme l'avait fait le tendon du jambier antérieur. Le moment est venu d'ouvrir l'articulation médio-tarsienne. Pour cela, le pied est maintenu dans l'attitude que nous avons décrite précédemment, c'est-à-dire son bord interne tourné en haut; appliquant deux écar-

teurs, l'un du côté de la face dorsale, l'autre vers la face plantaire, l'aide fait bâiller largement la plaie. Entre le tubercule du scaphoïde et le bord antérieur de la malléole interne, le bistouri sectionne les fibres du ligament latéral interne de l'articulation tibio-tarsienne, puis celles des ligaments astragalo-scaphoïdiens. L'articulation astragalo-scaphoïdienne est alors largement ouverte; rien n'est plus facile que d'y engager la pointe d'un bistouri à lame étroite qui, lentement, à petits coups, sectionne dans la profondeur les fibres du ligament en Y. Le varus est alors détruit; reste à s'occuper de l'équinisme. Si la rétraction du tendon d'Achille oppose un obstacle considérable au redressement, on en pratique la section sous-cutanée suivant le procédé habituel. La section du tendon d'Achille est-elle inutile, on fait immédiatement le redressement forcé, dont le but est de placer le pied à angle droit sur la jambe. Souvent, pendant ce redressement, on sent se produire sous la main de petits craquements, qui dénotent la rupture de fibres aponévrotiques et ligamenteuses; parfois même, la peau se rompt, ce qui augmente l'étendue de la plaie du côté de la face plantaire. Le redressement complet obtenu, le pied se maintient facilement à angle droit sur la jambe; sur son bord interne, il existe une large plaie, mesurant 3 à 4 centimètres dans le sens antéro-postérieur. Les vaisseaux qui avaient été saisis entre des pinces sont tordus; la plaie est touchée à la solution phéniquée, et pansée à plat avec la gaze iodoformée. J'avais tout d'abord l'habitude de tamponner cette plaie à la gaze iodoformée, mais j'ai vu la gaze adhérer intimement aux bourgeons charnus, ne pouvoir être retirée sans hémorragie, et retarder la cicatrisation. Aussi ai-je renoncé à cette pratique. Le pied enveloppé d'ouate est maintenu dans la position qu'on lui a donnée, au moyen d'un appareil plâtré remontant jusqu'au-dessus du genou, de façon à immobiliser complètement les muscles du tendon d'Achille.

Généralement cet appareil peut être laissé en place pendant quinze jours ou trois semaines; quand on l'enlève, on trouve la plaie en partie comblée par des bourgeons charnus; un nouveau pansement est mis en place, et la cicatrisation demande, en moyenne, pour être complète, deux à trois mois. Je ne comprends pas, pour ma part, la proposition qui a été faite par certains chirurgiens de pratiquer la réunion immédiate après l'opération de Phelps; agir ainsi, c'est se priver d'un des principaux avantages de l'opération, qui supprime justement les obstacles à la réduction

venant de la peau et du tissu cellulaire sous-cutané. La preuve que cette résistance est souvent considérable, c'est, comme nous le disions tout à l'heure, qu'on voit se produire, pendant le redressement forcé, des ruptures plus ou moins étendues de la peau. Dès que la cicatrication est complète, les malades commencent à marcher à l'aide de simples bottines à semelle surélevée en dehors et à tuteurs latéraux en acier, insérés dans la tige de la bottine. Con-

Fig. 248. — Marius G..., enfant vu de face, avant l'opération (Kirmisson).

trairement à ce qui a été dit par certains auteurs, je ne fais jamais porter à mes malades d'appareil orthopédique. Les massages et l'électrisation complètent le traitement; du reste, sous l'influence de la marche, les muscles ne tardent pas à se développer.

J'ai fait connaître au Congrès français de chirurgie de 1896, les résultats qui m'ont été fournis par la section à ciel ouvert et la large arthrotomie médio-tarsienne, dans le traitement du pied bot varus équin congénital. A ce moment, le total de mes opérations s'élevait à 76, portant sur 51 malades, dont 25 étaient atteints de pied bot double, et 26 de pied bot simple. Le plus jeune de mes opérés avait quinze mois. C'était un petit garçon du service des

Enfants-Assistés, atteint de double pied bot varus équin congénital, qui n'avait jamais été soumis à aucun traitement; chez lui, la déformation était tellement difficile à corriger que j'ai dû faire, d'un côté, l'opération de Phelps. J'ai suivi cet enfant pendant plusieurs années; il a fini par obtenir une complète guérison. Un autre petit garçon atteint de pied bot double, et qui n'avait jamais été traité, a été opéré à l'âge de deux ans; quelques-uns avaient trois ans ou trois ans et demi. Mais le plus grand nombre de nos

Fig. 249. — Le même, vu de dos; avant l'opération (Kirmisson).

Fig. 250. — Malade, quatre ans et demi après l'opération (Kirmisson).

malades étaient compris entre trois et dix ans; nous trouvons fréquemment dans nos observations cinq, six, sept, huit, neuf et dix ans. Deux de nos malades avaient quatorze ans, et deux autres, treize; les plus âgées (deux filles) avaient l'une seize, et l'autre dix-neuf ans.

Pour montrer que nous n'avons pas fait l'opération à la légère, nous ferons observer que, sur nos 51 malades, il s'en est trouvé 23 qui avaient subi antérieurement la section du tendon d'Achille; 9 avaient subi, à deux reprises différentes, la ténotomie; une petite fille de sept ans avait même subi trois ténotomies successives, l'une à vingt jours, l'autre à dix mois, la troisième à vingt-trois mois. Deux de nos malades avaient été soumis au redressement forcé à l'aide d'un tarsoclaste; chez l'un d'eux, il en était résulté

une eschare profonde, allant jusqu'au squelette; on avait dû interrompre tout traitement; d'où prompte récidive. Enfin trois malades avaient subi antérieurement sans résultat l'extirpation de l'astragale.

Parmi les 51 malades opérés, il en est un seulement chez lequel nous avons observé une complication grave. C'est un garçon de neuf ans et demi, atteint d'un double pied bot et d'une double main

Fig. 251. — Léon L..., sept ans; malade avant l'opération. Deux ténotomies antérieures, l'une à un mois, la seconde à deux ans (Kirmisson).

Fig. 252. — Léon L... deux ans après l'opération (Kirmisson).

bote; chez lui, la circulation paraît se faire difficilement; même en dehors de l'application d'appareils, les extrémités sont toujours violacées. A la suite de notre opération, nous avons vu se produire sur le pied gauche, une eschare qui s'est étendue jusqu'à l'os, et qui a déterminé la perte du petit orteil; les tendons fléchisseurs sont restés rétractés, les orteils sont en griffe; en un mot, le résultat fonctionnel laisse beaucoup à désirer. Un autre de mes petits malades a eu une eschare, mais celle-ci superficielle, et qui n'a entraîné aucune conséquence fâcheuse. Enfin, sur une enfant opérée à la consultation, nous avons vu se développer une lymphangite qui a déterminé un abcès de la face dorsale du pied. Ce sont là les seules complications que nous ayons observées.

Chez d'autres malades, relativement âgés, par exemple, deux jeunes filles de seize et de dix-neuf ans, un jeune garçon de treize ans, l'opération de Phelps ne nous a pas permis d'obtenir immédiatement un redressement complet; nous avons dû y joindre le redressement forcé sous le chloroforme. Six fois encore, nous avons dû compléter par ce moyen le résultat obtenu. Chez deux de ces malades, il est resté un certain degré d'équinisme; chez l'un

Fig. 253. — Paul B... Malade avant l'opération, à l'âge de 10 ans; deux ténotomies antérieures, l'une à six semaines, l'autre à cinq ans (Kirmisson).

Fig. 254. — Même malade (Paul B...) deux ans et neuf mois après l'opération (Kirmisson).

d'eux, que nous avons revu trois ans et demi après l'opération, cet équinisme léger ne gêne nullement la marche, et le jeune homme est très satisfait du résultat obtenu.

Il est un certain nombre de malades que nous avons pu suivre un temps suffisant, un an ou deux, par exemple, pour nous assurer de la persistance des bons résultats obtenus. Il en est même dix, représentant quinze opérations, puisque chez cinq d'entre eux la difformité était double, que j'ai pu suivre pendant trois, quatre et cinq ans : tous restaient guéris. Toutefois chez l'un d'eux, qui avait subi, deux ans auparavant, une double opération de Phelps, le résultat cherché a été dépassé du côté gauche; il s'est produit un véritable effondrement de la voûte plantaire et une déviation du

pied en valgus; mais, de ce côté aussi, l'enfant marche facilement, en appuyant bien sur la plante du pied (voyez fig. 252).

On a souvent reproché à l'opération de Phelps de créer, sur le bord interne du pied, une cicatrice adhérente au squelette, source de douleurs et de gêne pendant la marche. Chez aucun de mes malades, ce reproche ne m'a paru justifié. L'évolution de la cicatrice est même un des points les plus curieux dans l'étude de cette opération. Peu à peu, elle se mobilise; elle cesse d'être adhérente aux os, et aucun des malades que j'ai revus n'en éprouvait de gêne.

Opérations portant sur le squelette. — *Différents procédés de tarsectomie.* Depuis le jour où, sur le conseil de Little, Solly pratiqua pour la première fois l'extirpation du cuboïde pour la guérison d'un pied bot invétéré (1854), les procédés de tarsectomie se sont singulièrement multipliés. On a enlevé successivement tous les os du tarse : on en est venu même à les enlever tous simultanément. « Il faut, dit M. Lucas-Championnière[1], détruire les os du tarse, de façon à pouvoir exagérer en tous sens les redressements; et, dès lors, j'ai enlevé tous les os du tarse en respectant seulement la partie postérieure du calcanéum. »

J'ai cru devoir citer le texte même de l'auteur, afin de n'être pas accusé d'avoir dénaturé sa pensée. Pour ma part, je suis d'un avis diamétralement opposé; je crois qu'il faut, autant que possible, conserver intact le squelette du pied. Par là, on se rapproche du but idéal de la chirurgie orthopédique, qui doit être de rétablir à la fois la forme et les fonctions. Les opérations osseuses me paraissent donc seulement, dans le traitement du pied bot, des procédés d'exception, qui ne trouveront leur application que dans les cas où les divers procédés que nous avons énumérés jusqu'ici sont restés impuissants. Nous n'avons pas l'intention de passer en revue les très nombreux procédés de tarsectomie qui ont été successivement imaginés. Nous mentionnerons seulement l'ablation de l'astragale, et l'excision cunéiforme du tarse, qui nous paraissent susceptibles de trouver, dans quelques cas, leur application.

a. Ablation de l'astragale. — Conseillée par Lund (de Manchester), en 1872[2], l'extirpation de l'astragale fut présentée comme

1. Lucas-Championnière, Discussion sur le pied bot; *Congrès français de chirur.*, 20 nov. 1896, p. 146.
2. Lund, *The Lancet*, 15 mars 1873; et *British med. Journ.*, 1878, t. II, p. 280 et 656.

entravant, moins que l'ostéotomie cunéiforme, le développement ultérieur du pied. En diminuant la longueur du membre, elle permet de réduire aisément l'équinisme; mais elle reste sans action contre la tendance à l'adduction du pied et contre l'enroulement de son bord interne. Or, ce sont là les éléments les plus importants, ceux sur lesquels il faut avant tout agir dans la cure du pied bot varus équin congénital. L'ablation de l'astragale a, en outre, pour conséquence d'affaiblir la voûte plantaire; elle permet aux os de la jambe de glisser en avant sur le tarse, en amenant un raccourcissement de la partie antérieure du pied. Du reste, pas plus que les autres méthodes de traitement, l'ablation de l'astragale ne saurait être donnée comme un moyen infaillible, et trois fois au moins, nous avons dû intervenir pour des pieds bots qui avaient récidivé après cette opération.

b. Excision cunéiforme du tarse. — Conseillée en 1854 par Little, puis reprise en 1874 par Richard Davy, l'extirpation du cuboïde fut bientôt jugée une opération insuffisante, et elle céda la place à l'excision cunéiforme du tarse. Déjà celle-ci avait été tentée en 1866, à Heidelberg, par Otto Weber; mais le malade était mort de pourriture d'hôpital. En 1876, elle fut reprise par Davies-Colley, et, depuis lors, elle est restée dans la pratique. Elle comprend deux variétés, suivant que la résection porte sur la région antérieure du tarse, ou sur sa rangée postérieure. En enlevant sur le bord externe du pied un coin à base tournée en dehors, la tarsectomie cunéiforme permet de lutter contre la tendance à l'adduction de la pointe du pied, et contre l'enroulement de son bord interne. Aussi nous paraît-elle mieux répondre au but que l'extirpation de l'astragale. Elle sera, du reste, plus ou moins étendue suivant les cas; c'est-à-dire que tantôt elle se limitera à l'articulation calcanéo-cuboïdienne; tantôt elle portera sur toute la largeur du tarse et s'étendra à l'articulation du scaphoïde avec l'astragale.

Partisan des ablations osseuses aussi limitées que possible, j'accepte, pour ma part, le procédé opératoire conseillé en 1883 par Rydygier, et plus récemment par notre collègue, Ch. Nélaton[1]. Il consiste à faire une résection portant sur la tête de l'astragale et sur la grande apophyse du calcanéum, dans le but de corriger le varus; on y joint l'ablation d'un coin osseux au côté externe de

1. Ch. Nélaton, Traitement du pied bot invétéré; *Bull. et mém. de la Soc. de chir.*, 20 janvier 1890, p. 61.

l'astragale, dans les cas où la surface articulaire externe de cet os hypertrophiée, s'oppose à la réduction de l'équinisme.

En ce qui me concerne, trois fois seulement jusqu'ici, j'ai ajouté à la section à ciel ouvert des parties molles et à la large arthrotomie médio-tarsienne une excision cunéiforme sur le bord externe du pied. Mais, je le répète, ces opérations ne doivent constituer, suivant moi, que de très rares exceptions, et je me range à l'avis des chirurgiens orthopédistes actuels, Julius Wolff, Hoffa, Lorenz, etc., d'après lesquels les interventions chirurgicales sur le squelette ne doivent pas trouver place, d'une manière générale, dans la cure du pied bot varus équin congénital.

2° DES AUTRES FORMES DU PIED BOT CONGÉNITAL

Le pied bot varus équin représente l'immense majorité des cas de pied bot congénital; les autres formes ont une importance beaucoup moindre, d'abord en ce qu'elles sont fort rares, ensuite parce qu'elles sont bien loin de présenter les mêmes difficultés au point de vue du traitement. Nous en dirons cependant quelques mots.

Fig. 255. — Pied bot talus congénital (figure empruntée à Adams).

1° Pied bot talus valgus. — Cette forme nous paraît la plus fréquente après le varus équin, dans les pieds bots d'origine congénitale. Ici le pied est devié en dehors; il est, en même temps, dans une flexion exagérée sur la jambe; le relief du tendon d'Achille et du calcanéum est effacé; le talon se laisse abaisser facilement, et parfois la laxité de l'articulation tibio-tarsienne est telle que la face dorsale du pied peut être mise en contact avec la face antérieure de la jambe. La plante du pied est tout à fait plate, et, sur son bord interne, se dessinent les saillies formées par la tête de l'astragale et par le tubercule du scaphoïde, absolument comme dans le pied plat valgus acquis. A l'inverse de ce qui se passe dans le pied bot varus équin congénital, la réduction s'obtient généralement avec la plus grande facilité. Pour la maintenir, il suffit d'appareils extrêmement simples, portant en bas et en dedans la pointe du pied. Si toutefois le jambier antérieur

rétracté mettait obstacle à la réduction, on pourrait être conduit à en pratiquer la ténotomie.

2° Talus direct. — Le pied bot talus direct est infiniment plus rare que le talus valgus; pour notre part, nous n'avons pu jusqu'ici en recueillir qu'un seul exemple.

3° Valgus et varus purs. — Le valgus et le varus purs, non associés à d'autres déformations du pied, sont également fort rares. Dans trois cas, nous avons vu le varus pur, d'un côté, coïncider avec un varus équin congénital du côté opposé. De même, nous

Fig 256. — Pied bot valgus congénital chez un enfant. — *a*, la difformité, vue de profil et par le côté interne; *b*, la difformité, vue de face (Adams).

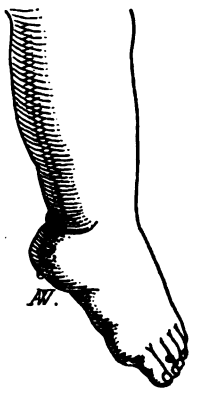

Fig. 257. — Pied bot équin pur d'origine congénitale (figure empruntée à Adams).

avons rencontré, dans un cas, un pied bot varus équin congénital du côté gauche, avec un pied plat valgus du côté droit.

Nous pouvons répéter, à propos de ces deux formes du pied bot congénital, ce que nous avons dit précédemment du talus valgus, à savoir que la difformité est beaucoup plus facile à réduire et à maintenir réduite que dans le pied bot varus équin congénital. Rarement elle exigera le secours de la ténotomie. Toutefois nous avons observé dernièrement un petit garçon de six ans chez lequel la déviation en valgus avait persisté.

4° Équin pur. — L'équin pur est une rareté absolue parmi les pieds bots d'origine congénitale, on a pu même aller jusqu'à le nier (Tamplin); mais il existe des faits d'Adams et de Little qui ne permettent pas de mettre en doute sa réalité.

D'après Little, le caractère propre au pied bot équin d'origine congénitale serait de rester pendant toute la vie un équin direct. Il

cite un jeune homme qui était le cinquième membre de sa famille atteint de cette difformité. Déjà son père, deux oncles paternels et une tante avaient présenté une semblable déformation.

M. Panas rapporte, dans l'article *Orthopédie* du Dictionnaire de Jaccoud, le cas d'une demoiselle de vingt-six ans, atteinte d'un pied bot équin pur d'origine congénitale.

Non seulement Adams admet l'existence de l'équin pur d'origine congénitale, mais il en figure même un exemple dont nous reproduisons ici le dessin, relatif à un enfant de trois à quatre semaines. Il dit en avoir observé d'autres cas, et il rappelle ce fait que nous avons pu noter plusieurs fois, de notre côté, à savoir que souvent le varus associé à l'équin est tellement peu marqué qu'on peut, au point de vue du traitement, considérer le pied bot que l'on a sous les yeux, comme un équin pur. Deux fois seulement, pour notre part, nous avons rencontré le pied bot équin congénital à l'état de pureté. Il est bien évident que le seul traitement qui lui soit applicable, pour peu que la difformité soit un peu prononcée, c'est la section sous-cutanée du tendon d'Achille.

II. — ABSENCE CONGÉNITALE DU PÉRONÉ

L'absence congénitale du péroné est habituellement liée à une déformation angulaire du tibia, présentant un caractère tout spécial, qui l'a fait considérer comme une fracture intra-utérine.

Déjà indiquée dans l'ouvrage de Gurlt, cette malformation a été, dans ces dernières années, l'objet de travaux nombreux. Mais c'est d'abord sous le titre de fractures de jambe intra-utérines qu'elle a été décrite ; c'est la dénomination qu'emploient successivement, dans leurs thèses, Ithen, en 1885 [1], et Vilcoq, en 1887 [2]. Déjà, dans la première édition de son livre, Hoffa [3] en comptait 40 exemples ; depuis lors, ce chiffre a beaucoup augmenté, il a été porté à 80 par Kümmel [4], et enfin tout dernièrement, Haudeck [5], un des élèves de Hoffa, a pu en relever 97 observations.

1. Ithen, *Die intra-uterinen Unterschenkel Brüche*, thèse de Zurich, 1885.
2. Vilcoq, *Des fractures intra-utérines*; thèse de doct., Paris, 1887.
3. Hoffa, Lehrbuch der Orthop. Chirur., *Congenitale Defecte der Fibula*, p. 621, 1891.
4. Kümmel, Die Missbildungen der Extremitäten durch Defekt, Verwachsung und Ueberzahl, *Bibliotheca medica*, Cassel, 1895.
5. Haudeck, Ueber congenitalen Defecte der Fibula und dessen Verhalten zur sogenannten intra-uterinen Fractur der Tibia ; *Zeitschrift für orthop. Chirur.*, IV Bd, 2 und 3 Heft., p. 326.

Les deux statistiques de Kümmel et de Haudeck sont assez comparables l'une à l'autre. Kümmel donne les chiffres suivants :

Absence complète du péroné des deux côtés.....	15 fois.
— complète à droite.....	20 —
— à gauche.....	19 —

Ce qui ferait un total de 54 observations, sur lesquelles, 39 fois, la malformation était unilatérale.

Il y avait absence partielle du péroné des deux côtés...	7 fois.
Absence partielle à droite.....	10 —
— à gauche.....	4 —

D'après cela, l'absence partielle aurait été notée dans 21 cas; elle serait donc plus rare que l'absence totale du péroné.

Enfin, dans un cas, on a constaté l'absence complète du péroné à droite, et son absence partielle du côté gauche. Dans 4 cas, les renseignements font défaut.

Voyons maintenant les documents qui nous sont fournis par la statistique de Haudeck, portant, comme nous l'avons dit, sur 97 observations. Sur ce nombre, 67 fois il y avait absence totale du péroné; dans 22 cas, la malformation était bilatérale; 23 fois, elle siégeait à droite, et 18 fois à gauche; 30 fois, il s'agit d'absence partielle du péroné, portant 9 fois sur la partie supérieure, 2 fois sur la partie moyenne, et 17 fois sur la partie inférieure de l'os.

Nous pouvons donc conclure, d'après les deux statistiques précédentes, que l'absence totale du péroné est plus fréquente que l'absence partielle; qu'elle porte plus souvent sur un seul des deux membres inférieurs que sur les deux à la fois.

Depuis huit ans que nous sommes chirurgien des Enfants Assistés, nous avons pu observer six enfants porteurs de cette malformation. Chez quatre d'entre eux, elle était unilatérale; deux fois, les deux membres inférieurs étaient atteints simultanément. Notre petite statistique personnelle parle donc dans le même sens que celle des auteurs cités précédemment.

Les caractères de l'affection sont tellement frappants qu'on la reconnaît immédiatement, pour peu qu'on ait l'attention attirée sur la possibilité de son existence. Le membre est atrophié, quelquefois l'atrophie porte à la fois sur la cuisse et sur la jambe; mais elle est toujours beaucoup plus prononcée sur cette dernière, qui offre, par rapport à la jambe du côté sain, un raccourcissement

souvent très marqué. En même temps, la jambe présente une incurvation suivant un angle plus ou moins prononcé, dont le sommet répond à l'union des deux tiers supérieurs avec le tiers inférieur du tibia. Le sommet de l'angle est tourné, soit directement en avant, soit en avant et en dedans, beaucoup plus rarement en avant et en dehors. La déviation la plus habituelle de la jambe, à sommet antéro-interne, a pour conséquence de déjeter le pied en dehors, en valgus; en même temps, la rétraction du tendon d'Achille porte le talon en haut, de sorte que la déviation du pied se fait en équin valgus. En même temps, on constate toujours, au-devant du sommet de l'angle existant sur la diaphyse tibiale, une cicatrice plus ou moins marquée. Elle est déprimée; le plus souvent, d'apparence verticale, linéaire, quelquefois étoilée. En même temps que les inflexions du tibia et la déviation du pied en dehors, on constate le plus souvent l'absence d'un ou de plusieurs orteils; ce sont habituellement les orteils du bord externe du pied qui font défaut, avec les métatarsiens correspondants. Le pied se trouve ainsi réduit à quatre, à trois, et même à deux seuls orteils. La palpation attentive du membre permet de se rendre compte de l'absence totale du péroné, ou de constater seulement un rudiment osseux, répondant à l'extrémité supérieure ou à l'extrémité inférieure de cet os.

On aura une bonne idée de la malformation dont nous donnons ici la description, en jetant les yeux sur la figure ci-jointe. Elle est relative à un petit garçon d'un an qu'on a présenté en 1893 à notre consultation. Nous transcrivons ici les notes que nous avons prises à son sujet : L'enfant est grand et fort pour son âge; il jouit d'une très bonne santé. Quand on l'examine, on est immédiatement frappé par la difformité du membre inférieur droit. Tout d'abord il existe une différence considérable de longueur entre les deux membres. Tandis que le membre inférieur gauche mesure 29 centimètres, le droit n'atteint que 18 centimètres et demi. Cette grande inégalité de longueur tient aux malformations portant sur les divers segments du membre. La cuisse ne mesure que 13 centimètres de longueur, tandis que la gauche en a 16; à part ce raccourcissement, elle est bien conformée, et sa circonférence est sensiblement égale à celle de la cuisse du côté opposé.

A la jambe, on note l'absence du péroné. De plus, ce segment du membre présente, à son tiers inférieur, une forte inflexion qui

fait que son extrémité inférieure est portée en arrière et légèrement en dehors, formant ainsi, avec les deux tiers supérieurs de la jambe, un angle d'environ 140° ouvert en arrière. Au sommet de cet angle, qui est tourné en avant, se voit une dépression cicatricielle de la peau, d'une longueur de 8 à 10 millimètres. A ce niveau, la peau n'adhère nullement au tibia sous-jacent; en palpant l'os, on sent qu'il forme en cet endroit une coudure brusque, dont le sommet correspond à la dépression cicatricielle.

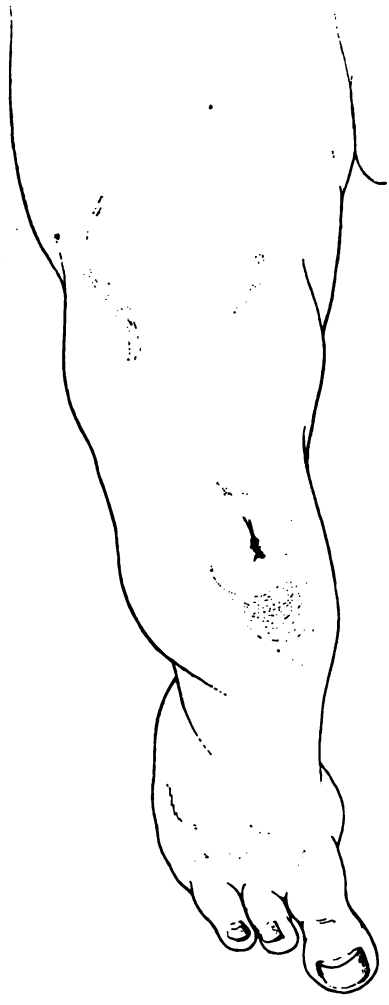

Fig. 258. — Absence congénitale du péroné; inflexion angulaire du tibia, au-devant de laquelle se voit une cicatrice verticale; le pied ne possède que trois orteils (Kirmisson).

Le pied ne possède que trois orteils avec les métatarsiens correspondants; le quatrième et le cinquième orteil manquent en totalité. La longueur du pied, mesurée du côté de la face plantaire, est de 8 centimètres et demi, tandis qu'à gauche, cette longueur est de 9 centimètres et demi. Le pied est dans l'attitude de l'équinisme forcé, au point que sa face dorsale se continue presque directement avec la face antérieure de la jambe. Le tendon d'Achille est fortement rétracté; l'équinisme ne se laisse pas détruire. Il n'existe pas de malformations sur les autres parties du corps, à part un phimosis très accentué. Rien à noter dans les antécédents.

Le plus souvent, la déviation du pied a lieu en équin valgus, comme elle existait dans le cas précédent. Il est beaucoup plus rare de voir le pied se dévier en varus, ou en varus équin. Un cas de cette espèce

s'est présenté à notre observation. C'est celui d'une petite fille de deux ans, présentant une déformation congénitale de la jambe gauche, caractérisée par l'absence du péroné et l'inflexion du tibia à l'union de son tiers supérieur avec ses deux tiers inférieurs. Mais ici, l'angle du tibia, au lieu d'être dirigé directement en avant, selon l'habitude en pareil cas, a son sommet tourné en dehors. Sur le bord interne de la jambe, il existe une plicature profonde. Le pied remonte sur le côté interne du membre; son bord interne représente une courbe qui embrasse

Fig. 259. — Un des membres inférieurs de l'enfant Germain P.... (voyez fig. 263) à l'état isolé; la jambe est réduite à un moignon très court; le tibia présente une courbure angulaire très marquée, et, au-devant du sommet de l'angle, une cicatrice verticale; le pied ne possède que deux orteils (Kirmisson).

exactement la courbure du condyle interne du fémur. L'extrémité libre des orteils dirigée vers la région inguinale remonte jusque vers la partie moyenne de la cuisse. Au côté externe du genou, existe un noyau osseux, mobile sur le tibia, et qui représente l'extrémité supérieure du péroné. Le pied est remarquable par la présence de sept orteils, dont la signification est facile à préciser. Les cinq orteils les plus externes sont les orteils normaux auxquels sont surajoutés, sur le bord interne du pied, deux orteils anormaux, supportés par un métatarsien unique, qui vient obliquement s'articuler avec le premier métatarsien. Le reste du pied est tout à fait normal.

Les cas dans lesquels les orteils existent en nombre normal sont exceptionnels. D'après Kümmell, cela se verrait dans un tiers des cas seulement. Une seule de nos six malades avait le pied pourvu de cinq orteils; mais chez elle, la malformation était beaucoup moins prononcée que chez les autres, et le raccourcissement ne dépassait pas un centimètre et demi.

Il n'est pas rare de voir, associées à l'absence congénitale du péroné, d'autres malformations portant, soit sur le membre lésé, soit sur d'autres parties du corps. Du côté du membre malade, ce sont, outre le raccourcissement de la cuisse dont nous avons déjà parlé, la luxation de la hanche, le genu valgum, l'absence ou le développement incomplet de la rotule, qui, d'après Haudeck, se serait montré 17 fois. Les autres malformations associées sont la perforation du palais, le bec-de-lièvre, des malformations des membres supérieurs, absence des deux bras, absence totale ou partielle du radius ou du cubitus.

Pour ce qui est de l'anatomie pathologique, elle permet de constater l'absence du péroné, qui est souvent représenté par un cordon fibreux, l'absence de certains os du tarse, qui parfois sont soudés entre eux, enfin des altérations multiples du côté du genou. On aura une bonne idée de ces faits par la lecture de l'observation suivante, relative à une petite fille de notre service, chez laquelle nous avions pratiqué une ostéotomie cunéiforme, et qui a succombé, un mois après l'opération, à une broncho-pneumonie[1].

Il s'agissait d'une enfant de deux ans et trois mois; la malformation occupait le membre inférieur droit, qui ne possédait que quatre orteils. L'autopsie nous permit de nous rendre compte de l'état du membre, et d'étudier les différents éléments qui prennent part à la constitution de cette difformité. Nous notons tout d'abord un certain degré de *genu valgum*. Malgré l'ostéotomie qui a été faite, le pied a toujours une tendance manifeste à l'abduction et à la rotation en dehors.

La dissection des parties molles nous a fourni les résultats suivants : les vaisseaux et nerfs sont normaux. Il en est de même de l'extenseur propre du gros orteil et de l'extenseur commun des orteils. Au-dessus du jambier antérieur, il existe un faisceau surnuméraire, qui vient se terminer par une expansion aponévrotique sur la première rangée du tarse, en contournant

1. Kirmisson, Malformation congénitale du membre inférieur droit, *Revue d'Orthopédie*, 1891, p. 265.

d'arrière en avant et de dehors en dedans, l'extrémité inférieure du tibia.

Les muscles de la région jambière postérieure ne présentent rien de particulier à signaler. Les péroniers latéraux sont très grêles, mais normaux comme insertions.

Le péroné fait défaut dans la plus grande partie de son étendue. Il est remplacé par un cordon fibreux, assez épais, qui se continue avec le ligament interosseux, et se perd supérieurement, au niveau de la tubérosité externe du tibia, en se fusionnant avec le tendon du biceps. Inférieurement, ce cordon fibreux se termine dans un noyau osseux, mobile sur le tibia et sur le calcanéum avec lequel il s'articule; ce noyau osseux représente la malléole péronière. Le tendon du biceps se perd sur la tubérosité interne du tibia, et sur la bandelette fibreuse qui représente le péroné absent.

Fig. 260. — Absence congénitale du péroné. Cet os est remplacé par un cordon fibreux qui se continue avec le tendon du biceps. Le tibia a subi une ostéotomie cunéiforme qui a redressé sa courbure; le tarse ne possède que quatre os; il n'existe également que quatre métatarsiens (Kirmisson).

Le fémur présente une courbure fortement exagérée de toute sa diaphyse, courbure à convexité antérieure. Le tibia est très fortement élargi au niveau de son extrémité supérieure, qui ne présente pas moins de 4 centimètres de diamètre transversal. Le corps de l'os est régulièrement contourné sur lui-même, et présente une courbure à concavité externe. Sur son bord antérieur se voit la brèche laissée par l'ostéotomie, mais l'ossification est complète à ce niveau.

Le tarse est le siège de malformations importantes; il est exclusivement composé de quatre os. Le postérieur est très volumineux, il répond, par sa forme et par son volume, au calcanéum, à l'astragale et au scaphoïde fusionnés entre eux. Les trois os antérieurs

représentent : l'externe le cuboïde, le moyen le troisième cunéiforme, et l'interne le premier cunéiforme. Le second cunéiforme est uniquement représenté par un noyau ostéo-cartilagineux très petit, intimement fusionné avec l'extrémité postérieure du deuxième métatarsien.

De la disposition des surfaces articulaires que nous venons de mentionner, il résulte qu'on doit considérer comme absent le quatrième métatarsien, car le cinquième s'articule seul avec le cuboïde.

Fig. 261. — Malformation du genou dans le cas précédent d'absence congénitale du péroné. Les ligaments croisés sont absents; seul, un petit ligament adipeux, se détachant de la surface articulaire postérieure du tibia, peut être considéré comme une trace de ces ligaments (Kirmisson).

L'articulation tibio-tarsienne est uniquement constituée par le tibia d'une part, et, d'autre part, par une surface articulaire arrondie, ressemblant à celle de l'astragale, bien qu'elle soit loin de reproduire les caractères normaux de la surface articulaire de cet os. En effet, on ne retrouve pas nettement indiquée la poulie astragalienne, avec sa gorge et ses deux rebords osseux; la tête de l'os présente dans son ensemble une forme arrondie, de sorte que l'articulation se rapproche du type énarthrodial.

L'articulation du genou est le siège de malformations considérables et d'un grand intérêt. Le condyle externe est tout à fait effacé; le condyle interne est, au contraire, très saillant. L'excavation inter-condylienne n'existe pas; les ligaments croisés sont également absents; seul un petit ligament adipeux, se détachant de la surface articulaire postérieure du tibia, peut être considéré comme une trace de ces ligaments. Le diamètre transverse des surfaces articulaires du tibia et du fémur est très augmenté d'étendue. La surface articulaire tibiale, dans son ensemble, est fortement convexe. Les deux ménisques inter-articulaires sont reliés, à leur partie antérieure, par le bourrelet adipeux plus développé qu'à l'état normal;

ils sont séparés l'un de l'autre par une étendue d'au moins deux centimètres.

On trouve relatées, dans le fait qui nous est personnel et que nous venons de rapporter, toutes les lésions que l'on décrit habituellement dans les autopsies relatives à ce genre de malformations, c'est-à-dire l'absence du péroné remplacé par un cordon fibreux, des malformations du côté des os du tarse, et de l'articulation du genou, et, en particulier, l'absence des ligaments croisés.

Le point le plus intéressant dans cette étude, c'est celui qui a trait à la pathogénie; mais il est en même temps le plus obscur. Jusqu'à ces dernières années, on a englobé tous les faits dont nous venons de donner la description avec beaucoup d'autres, dans lesquels le squelette se présente à l'état complet, sous le nom de fractures intra-utérines. On suppose, dans cette théorie, que la malformation reconnaît pour cause un traumatisme subi par l'enfant dans le sein de sa mère. Mais il s'en faut de beaucoup que, dans toutes les observations d'absence congénitale du péroné avec flexion angulaire du tibia, on puisse relever l'existence d'un traumatisme pendant la grossesse. C'est ainsi que, dans l'observation qui a été publiée dans notre journal par notre collègue et ami Charles Nélaton[1], le traumatisme était absent. Tout traumatisme faisait également défaut dans les six observations qui nous sont personnelles. Du reste, il faut bien le dire, souvent les accidents qui ont été donnés comme causes n'ont véritablement aucune importance. Ce sont des chutes ou des chocs portant sur l'abdomen de la mère, qui n'ont causé aucun phénomène immédiat et ont à peine nécessité le repos. On trouve bon nombre de faits de cet ordre dans les thèses de Ithen et Vilcoq. Y eût-il eu même un traumatisme, que celui-ci ne serait pas capable de rendre compte de l'absence du péroné, de l'absence d'un ou plusieurs orteils avec les métatarsiens correspondants, de l'absence d'un ou plusieurs os du tarse. La notion du traumatisme ne saurait pas davantage nous

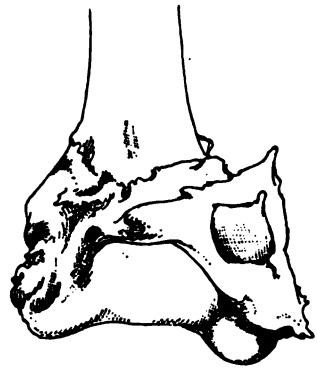

Fig. 262. — Malformation de l'extrémité inférieure du fémur dans le cas précédent (Kirmisson).

1. *Revue d'Orthopédie*, juillet 1891.

expliquer les autres vices de conformation qu'on rencontre parfois en même temps que l'absence congénitale du péroné, par exemple, le bec-de-lièvre compliqué, l'absence de plusieurs doigts, l'absence du radius, une incurvation anormale du cubitus.

Du reste, pour que ces traumatismes pussent expliquer l'absence d'un ou plusieurs os, il faudrait qu'ils se produisissent dès le début de la vie embryonnaire, puisque les membres font leur apparition dès le deuxième mois. Or, on trouve souvent dans les observations des chutes qui ont eu lieu au septième mois de la grossesse, comme dans un cas de Ithen; au sixième mois, dans un fait de Mosengeil, ou même au quatrième mois. En admettant que ces traumatismes soient suffisants pour produire une fracture, ils ne sauraient rendre compte de l'absence du péroné qui, à cette période de la vie embryonnaire, est complètement développé.

Ce qui, il faut bien le dire, a surtout donné de l'importance à la théorie de la fracture intra-utérine, c'est l'existence d'une inflexion sur le trajet du tibia, et la présence, au devant du sommet de l'angle, d'une dépression cicatricielle. Dès lors, on a pensé qu'il y avait eu fracture, et que l'un des fragments perforant la peau avait donné naissance à une plaie, laissant à sa suite la cicatrice dont l'existence est constante en pareil cas. Mais il s'en faut de beaucoup que l'interprétation des faits puisse être donnée toujours d'une manière aussi simple.

Tout d'abord il est à remarquer que s'il y a toujours inflexion du tibia, le plus souvent on ne trouve pas à ce niveau d'augmentation de volume de l'os; en un mot, il n'y a pas de véritable cal. La dépression cicatricielle de la peau, dont on se fait un argument, n'a pas non plus toute la valeur qu'on a voulu lui donner. Nous ferons observer qu'on trouve une cicatrice semblable, dans des cas où l'existence d'une fracture ne saurait être admise. C'est ainsi, par exemple, qu'à l'avant-bras, dans tous les cas de main bote avec absence du radius, on rencontre, au-devant de l'extrémité inférieure du cubitus, une cicatrice semblable, et cependant il ne peut être question en pareil cas d'une fracture, dont l'extrémité inférieure du cubitus ne présente aucune trace. Un élément nouveau a, du reste, été introduit dans ces derniers temps dans l'étude de cette question, par le mémoire de Haudeck[1]. Cet auteur fait remarquer tout d'abord qu'en admettant l'hypothèse d'une perforation de la peau de dedans

1. Haudeck, *Zeitschrift für Orthop. Chirur.*, 4e Band, 2e et 3e Heft, p. 326.

en dehors par l'un des fragments, il est remarquable que la peau seule soit perforée, que les enveloppes de l'œuf et l'utérus lui-même ne soient jamais atteints, et qu'il n'en résulte pas un avortement. Au contraire, on trouve presque toujours noté que, malgré le traumatisme, la grossesse a continué régulièrement et l'accouchement a eu lieu à terme. Dans le cas de Hoffa, qui sert de base au travail de Haudeck, la petite dépression cicatricielle de la peau a été excisée, et on a pu l'examiner histologiquement. Il y avait une dépression infundibuliforme, et au fond de la dépression, les éléments constituants de la peau faisaient défaut; on ne trouve plus là que quelques glomérules glandulaires aplatis. En un mot, d'après l'auteur, les caractères sont ceux d'une atrophie de la peau, par suite d'une pression exercée de dehors en dedans, et non ceux d'une cicatrice véritable.

A tous les arguments que nous venons de donner contre l'hypothèse d'une fracture intra-utérine, nous ajouterons celui qui se tire de l'atrophie souvent très manifeste du membre. Il est des cas, en effet, où l'inflexion du tibia s'accompagne d'une atrophie souvent considérable, portant à la fois sur la jambe et le pied, et pouvant s'étendre à la cuisse elle-même. Quand on examine à ce point de vue l'ensemble des observations, on reconnaît qu'à côté de faits dans lesquels l'atrophie et le raccourcissement du membre sont très peu prononcés, il en est d'autres où ces lésions s'accusent davantage, et l'on arrive ainsi, par une gradation insensible, à des cas dans lesquels les membres atrophiés ne représentent plus que de véritables moignons. C'est ainsi que, sur une petite fille de cinq mois que nous avons examinée en 1893, le raccourcissement ne dépasse pas 2 centimètres. Au contraire, chez un petit garçon de un an que nous avons examiné la même année, le raccourcissement du membre inférieur droit mesurait 13 centimètres et demi, puisqu'on trouvait pour la cuisse 16 centimètres à gauche, et 13 à droite, et pour la jambe, à droite 18 centimètres et demi, et 29 centimètres à gauche. Chez la petite Marie F..., dont nous avons rapporté plus haut l'autopsie, le raccourcissement mesurait 12 centimètres; la mensuration donnait 36 centimètres à gauche, 24 centimètres à droite. Enfin, chez l'enfant Germain P..., les jambes sont réduites, comme le montrent les figures ci-jointes, à deux petits moignons, au point que nous avons dû faire marcher l'enfant à l'aide de pilons, comme un amputé de jambe. Dans le service où il est resté fort longtemps, il était connu sous le nom de *Germain*

Pilon. On retrouve, sur ces petits membres atrophiés au plus haut degré, tous les caractères de l'affection que nous étudions en ce moment, incurvation du tibia, petite dépression cicatricielle au-devant du sommet de l'angle, absence du péroné et des trois derniers orteils. L'existence d'une simple fracture intra-utérine serait absolument incapable de nous rendre compte d'une atrophie portée à un pareil degré. Il faut bien admettre que nous sommes ici en présence d'un arrêt de développement.

Mais cet arrêt de développement lui-même, quelle en est la cause? En un mot, quelle est la théorie que l'on puisse substituer à l'hypothèse de fracture intra-utérine pour expliquer l'incurvation du tibia avec absence du péroné, et les autres vices de conformation qui l'accompagnent? La théorie qui nous paraît la mieux établie est celle qui a été formulée par M. Dareste[1].

Fig. 263. — Absence congénitale des péronés; les deux membres inférieurs sont réduits à des moignons très courts (Kirmisson).

Pour la bien comprendre, il importe de se rappeler tout d'abord qu'au début, toutes les parties constituantes des membres sont formées de cellules identiques; on n'y distingue encore ni os, ni cartilage. On comprend dès lors avec quelle facilité une cause mécanique quelconque pourra agir sur des éléments anatomiques aussi fragiles, de manière à entraver leur développement ultérieur. C'est seulement au deuxième mois de la vie intra-utérine que, dans cette masse uniforme qui représente les membres, se produisent, par différentiation des éléments anatomiques, les divers organes, et, en particulier, le squelette. Après la huitième semaine, les membres ont leur aspect définitif, mais le squelette est encore cartilagineux; à partir du troisième mois, commence l'ossification. C'est donc dans les deux premiers mois que doit agir la cause mécanique qui entrave le développement, et l'on comprend qu'à cette époque, cette

1. Dareste, *Journal de l'anat. et de la physiol.*, 1882, p. 510.

cause n'a pas besoin de posséder une force très grande. L'étiologie la plus générale qu'on puisse invoquer, d'après les recherches expérimentales de M. Dareste, c'est l'étroitesse du capuchon amniotique, grâce à laquelle se produisent des compressions qui atrophient certains éléments anatomiques et mettent obstacle à leur développement ultérieur. A cette étroitesse répond l'existence d'une faible quantité de liquide amniotique. Souvent, en même temps, il existe des adhérences entre la face interne de l'amnios et le corps de l'embryon, adhérences quelquefois assez limitées pour mériter le nom de brides amniotiques, et pouvant agir pour déterminer des compressions ou des tractions, origines de difformités. Cette théorie, basée sur les recherches tératogéniques de M. Dareste et sur l'examen de quelques fœtus monstrueux, rend parfaitement compte de tous les phénomènes observés dans l'inflexion congénitale du tibia, avec absence du péroné. Si l'on suppose, en effet, que la compression amniotique s'exerce vers la huitième semaine, à un moment où les extrémités ont déjà subi leur mouvement de torsion autour de l'axe longitudinal et où le péroné est dirigé en dehors, on comprend que le résultat de cette compression puisse être l'absence du péroné et des orteils externes. Cette même influence, s'exerçant à une période plus hâtive, donnera lieu à une absence congénitale du tibia et du gros orteil. De même, au membre supérieur, où le radius est situé au côté externe, l'absence congénitale du radius est aussi beaucoup plus fréquente que celle du cubitus. La petite dépression cicatricielle, accompagnant constamment l'inflexion congénitale du tibia, est due à l'existence d'adhérences amniotiques; la compression et la traction exercées par ces brides rendent aisément compte de l'incurvation de l'os.

Fig. 264. — Absence congénitale des deux tibias; les membres inférieurs sont réduits à de très courts moignons, et l'enfant marche seulement à l'aide d'un double pilon (Kirmisson).

Il est encore une autre hypothèse que nous devons signaler,

c'est celle qui a été émise par Fricke (thèse de Bonn, 188[illegible]). D'après cet auteur, les cas d'inflexion du tibia à convexité externe avec absence du péroné, répondraient à une période normale du développement, de la cinquième à la sixième semaine. Plus tard le tibia serait redressé par le péroné se développant; on comprend aisément qu'en l'absence du péroné, le redressement du tibia ne puisse se faire.

Pour ce qui est du diagnostic, déjà l'absence d'un ou plusieurs orteils, le déjettement complet du pied en arrière et en dehors, doivent faire soupçonner l'absence partielle ou complète du péroné; mais c'est bien évidemment la palpation attentive de la région externe de la jambe qui tranchera la question; on comprend de quelle importance pourra être la radioscopie dans des cas de cette nature.

Il existe bon nombre de faits dans lesquels on retrouve les caractères principaux de l'affection qui nous occupe ici, c'est-à-dire l'existence, en un point du tibia, d'une inflexion dont le sommet est dirigé en avant, et, au-devant du sommet de l'angle, une dépression cicatricielle, mais avec un squelette absolument complet. Ici la pathogénie est plus discutable; on peut admettre l'existence de la fracture intra-utérine, d'autant plus que parfois, au niveau de l'inflexion tibiale, il existe une pseudarthrose très serrée; ce n'est pas cependant une raison absolue pour rejeter l'existence de la compression ou des brides amniotiques. Le diagnostic est à faire entre les cas d'inflexion congénitale du tibia, avec absence du péroné, et ceux dans lesquels le squelette a son intégrité normale. Comme exemple de ces derniers, nous rapporterons ici le fait suivant que nous avons eu l'occasion d'observer : Il s'agit d'une petite fille de cinq ans, bien portante, née de père et de mère bien conformés; cinq autres enfants ne présentant aucune déformation. Rien de particulier à noter, ni pendant la grossesse, ni pendant l'accouchement, qui a été normal. Au dire de la mère, on n'a rien constaté à la naissance; la déformation de la jambe droite n'a été aperçue qu'à l'âge de cinq mois. Au moment où nous examinons l'enfant, il existe, au niveau du tiers inférieur de la jambe, une courbure brusque représentant un angle aigu à sommet antérieur. La jambe se trouve ainsi composée de deux segments, un supérieur, long de 14 centimètres depuis l'interligne articulaire du genou jusqu'au sommet de l'angle, et un inférieur long de 4 centimètres, depuis la flexion anormale jusqu'au sommet de la

malléole interne. On a donc une longueur totale de 18 centimètres pour la jambe droite, tandis que la gauche présente une longueur de 24 centimètres, soit un raccourcissement de 6 centimètres. Le squelette de la jambe déformée est complet, mais on remarque que le sommet de l'angle du tibia est à 2 centimètres environ au-dessus de l'angle du péroné; il y a donc eu fracture oblique en bas et en dehors, avec chevauchement des fragments. Le squelette du pied est également complet; ce pied, par rapport au segment inférieur de la jambe, est en talus très marqué. L'angle aigu qu'il forme en avant avec la jambe compense en partie l'angle ouvert formé par les deux fragments du tibia. Au niveau du sommet de l'angle tibial, la peau est très légèrement décolorée, présentant

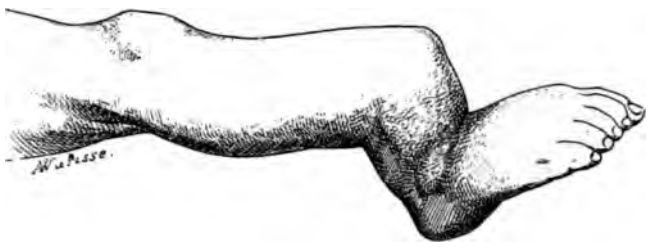

Fig. 265. — Fracture intra-utérine de la jambe droite; ici, le péroné existe et les orteils sont en nombre normal: les deux fragments des os de la jambe sont reliés entre eux par une pseudarthrose très serrée (Kirmisson).

l'aspect d'une cicatrice peu profonde. Nous avons opéré cette enfant, et nous avons pu constater, chez elle, l'existence d'une fracture des deux os avec chevauchement des fragments, qui étaient unis entre eux par une pseudarthrose très serrée. La résection des fragments nous a permis de rendre à la jambe une direction normale, mais il est resté un peu de mobilité; aussi avons-nous dû faire porter à l'enfant un petit appareil en cuir moulé. Le raccourcissement, qui était primitivement de 6 centimètres, a été ramené par l'opération à 3 centimètres.

Le pronostic est évidemment variable, suivant que l'atrophie du membre est plus ou moins complète. Si, dans des cas où le raccourcissement ne dépasse pas 2 centimètres, comme un de ceux que nous avons recueillis, le membre peut être encore fort utile, au contraire, quand la jambe est réduite à un court moignon, comme chez l'enfant Germain P., la fonction est nécessairement compromise. On a fait remarquer avec juste raison que souvent le pro-

nostic s'aggrave avec les années; le raccourcissement devenant de plus en plus prononcé. Ainsi, par exemple, chez une petite fille que nous avons examinée pour la première fois à l'âge de cinq mois, le raccourcissement mesurait 1 cent. 1/2; quand nous l'avons revue plus tard, à seize mois, le raccourcissement atteignait 2 cent. 1/2.

Pour arriver à poser les indications thérapeutiques que comporte ce vice de conformation, il importe de prendre en considération les divers éléments qui entrent dans sa composition. Ceux-ci sont au nombre de trois principaux : 1° le raccourcissement du membre; 2° la déviation angulaire du tibia; 3° le déjettement du pied en équin valgus. Contre le raccourcissement en lui-même, nous ne pouvons rien; souvent même nous l'exagérons par les opérations d'ostéotomies nécessaires pour arriver au redressement. Restent l'inflexion angulaire du tibia et la déviation du pied en valgus. Peut-être pourra-t-on, contre ces deux éléments, réussir, chez de très jeunes enfants, par le redressement lent au moyen des appareils, ou même, comme le conseille notre collègue M. Nélaton, par l'ostéoclasie. Mais, le plus souvent, je crois qu'on n'arrivera de la sorte qu'à des résultats fort incomplets, et le mieux sera de laisser l'enfant se développer jusqu'à un âge où il pourra supporter une intervention beaucoup plus radicale, jusque vers deux ans, par exemple. Cette intervention comprend deux éléments : redresser l'inflexion tibiale; puis, corriger la déviation du pied en valgus. Tous les faits sont unanimes à démontrer qu'il ne suffit pas de détruire la courbure tibiale, il importe surtout de remettre le pied dans l'axe du membre, afin qu'il puisse servir pendant la marche comme base de sustentation. Ainsi, dans le fait de l'enfant Marie F., dont nous avons donné antérieurement la relation anatomo-pathologique, nous avions eu beau, par une ostéotomie cunéiforme, pratiquer le redressement du tibia, le pied restait complètement déjeté en valgus, et si l'enfant n'avait pas succombé à une broncho-pneumonie intercurrente, nous aurions dû recourir à une deuxième intervention pour arriver au redressement du pied. Dans le fait qui lui est personnel, notre collègue M. Nélaton a dû pratiquer également deux opérations successives. Pour la première intervention, celle qui a pour but l'effacement de la courbure tibiale, il ne saurait y avoir de doute, c'est à une ostéotomie cunéiforme qu'il faut avoir recours. Quant au redressement du pied, comment faut-il chercher à l'obtenir? La chose est plus discutable. On serait tenté

tout d'abord d'avoir recours à la simple ténotomie des muscles qui maintiennent le pied dans son attitude vicieuse par leur rétraction, c'est-à-dire les muscles du tendon d'Achille et les péroniers latéraux. Mais, dans les cas d'absence complète du péroné, on ne réussira pas, par ce procédé, à obtenir le redressement. En effet, l'astragale très déformé n'offre à l'extrémité inférieure du tibia qu'une très petite surface de contact, qui glisse sur elle avec la plus grande facilité, et le pied n'étant pas maintenu dans la rectitude par la malléole péronière, se déjette immédiatement en dehors. D'autre part, la cicatrisation des tendons péroniers latéraux, déviés de leur direction normale par l'absence de la malléole externe, ramène aussi bientôt le pied en valgus. Ce qu'il faut, c'est, comme l'ont fait déjà MM. Braun et Nélaton, agir sur l'articulation tibio-tarsienne pour en provoquer la soudure, et par là, s'opposer à la reproduction de la difformité. C'est la conduite que nous avons tenue nous-même dans le cas que nous allons maintenant rapporter; dans ce cas, l'inflexion du tibia était assez peu marquée pour que nous ayons cru pouvoir nous passer de l'ostéotomie cunéiforme ; nous nous sommes contenté de l'arthrodèse tibio-tarsienne.

Il s'agit d'un enfant de dix ans, Ernest F..., dont le père et la mère sont vivants et bien portants. Ils se sont mariés en 1879, le père ayant à ce moment vingt-sept ans, et la mère dix-sept. Ils ont eu deux autres enfants, qui sont actuellement âgés de quinze et seize ans, tous deux bien portants et bien conformés. Mais il est à noter que, depuis le début de la première grossesse, la mère se livre à l'alcoolisme. Elle n'a eu ni accident, ni maladie pendant sa grossesse. Accouchement à huit mois environ; présentation du siège, les membres inférieurs repliés sur la paroi abdominale antérieure; plusieurs circulaires du cordon autour du corps.

Vers l'âge de huit mois, l'enfant aurait eu des accidents méningitiques; il est sourd-muet; à noter, outre les déformations multiples occupant les membres inférieurs, un léger degré d'hypospadias balanique. Toute la partie supérieure du corps est bien développée. Les anomalies siègent exclusivement sur les membres inférieurs : du côté droit, la cuisse est normalement conformée, mais un peu courte. De l'épine iliaque antérieure et supérieure à la base de la rotule, elle mesure 23 centimètres. La jambe est extrêmement atrophiée; le tibia mesure seulement 15 centimètres

de longueur. Il présente, à l'union de son tiers supérieur avec ses deux tiers inférieurs, une légère courbure à convexité tournée en avant, et, au devant du sommet de l'angle, une petite cicatrice verticale. L'extrémité inférieure du tibia est arrondie; il est difficile d'y reconnaître la configuration normale de l'os à ce niveau. Le péroné fait complètement défaut. Comme toujours en pareil cas, le pied est entièrement déjeté en dehors; il ne possède que

Fig. 266. — Ernest F... Absence congénitale des deux péronés; à gauche, le fémur est réduit à un noyau osseux très petit; à droite, le membre inférieur est plus développé; mais le pied est complètement dévié en valgus, et le malade repose sur la malléole interne (Kirmisson).

trois orteils, dont chacun est relié à un métatarsien distinct. Il existe une rétraction considérable du tendon d'Achille, déterminant une ascension énorme du talon. L'enfant étant debout repose sur l'extrémité inférieure du tibia et sur le bord interne du pied. La plante du pied regarde directement en dehors, la face dorsale en dedans.

Du côté gauche, la déformation est beaucoup plus marquée. Le membre inférieur présente un raccourcissement tel que le pied ne dépasse guère le niveau du genou du côté opposé. La

cuisse, réduite à une longueur insignifiante, est tout à fait globuleuse. Il est difficile de préciser le point répondant à l'articulation du genou; mais celle-ci fait complètement défaut. Il y a, comme le montre la radiographie, soudure entre le fémur et le tibia. On ne peut, dans cette masse globuleuse qui représente la cuisse, distinguer de rotule. Ici, comme à droite, le tibia présente, à l'union

Fig. 267. — Ernest F... Résultat opératoire (Kirmisson).

de son tiers inférieur avec ses deux tiers supérieurs, une légère convexité de son bord antérieur, et, au-devant du sommet de l'angle, une petite dépression cicatricielle. Le péroné est complètement absent. Le pied dévié en dehors possède quatre orteils, dont les deux moyens sont portés sur un métatarsien unique, et reliés entre eux par une syndactylie. L'enfant ne peut marcher qu'en fléchissant fortement le genou droit; de cette façon, il arrive à faire porter sur le sol le pied gauche; mais les membres sont réduits à une brièveté extrême.

Le 4 mai 1896, j'ai fait, du côté droit, une opération dont le but a été de remettre le pied dans ses rapports normaux avec le tibia. J'ai pratiqué d'abord, à la partie postéro-externe du pied, une incision horizontale qui m'a servi à faire la section à ciel ouvert des péroniers latéraux et du tendon d'Achille. Puis, une incision en L est faite au côté interne du membre; on arrive sur l'extrémité inférieure du tibia, qui forme sous la peau une saillie considérable. Il est impossible de reconnaître ce qui appartient à l'astragale. Cette saillie osseuse du tibia est excisée avec la gouge et le maillet; on aperçoit alors, dans le fond de la plaie, une surface arrondie, recouverte de cartilage, qui paraît être la surface articulaire de l'astragale considérablement diminuée de volume, et probablement fusionnée avec le calcanéum. Elle est enlevée avec la gouge à main; on supprime encore, à diverses reprises, de petits copeaux de l'extrémité inférieure du tibia, jusqu'à ce que le pied puisse être amené dans l'axe de la jambe. Le point d'appui fourni par le calcanéum est tellement petit qu'on abandonne l'idée d'enchevillement. La plaie interne est suturée, après excision d'une bourse muqueuse accidentelle, répondant à l'extrémité inférieure du tibia. La plaie externe, qui a servi à la ténotomie du tendon d'Achille et des péroniers latéraux, est laissée ouverte. Pansement à la gaze iodoformée. Immobilisation du membre à l'aide d'une gouttière plâtrée renforcée d'une attelle externe.

La cicatrisation s'est faite sans incident, et le pied s'est maintenu dans la position que l'arthrodèse lui avait donnée. Au bout de trois mois, le 30 juillet, l'enfant, muni d'une bottine spéciale dont la semelle est surélevée en dedans, avec tuteurs latéraux, commence à marcher avec des béquilles. Le 28 septembre, il est muni d'un appareil prothétique formant pilon, et destiné à donner au membre gauche une longueur sensiblement égale à celle du droit. Dans ces conditions, il marche assez facilement, bien qu'il ait toujours une légère tendance à la déviation du pied droit en dehors.

Si, dans les cas analogues à celui qui je viens de rapporter, on peut avoir recours à l'ostéotomie cunéiforme et à l'arthrodèse tibio-tarsienne, avec section à ciel ouvert des tendons d'Achille et péroniers latéraux, lorsque le membre est réduit à un moignon de très petit volume, comme cela arrivait pour la jambe gauche de l'enfant F., et, des deux côtés, chez Germain P., la prothèse reste alors comme unique ressource.

Depuis que cet article est écrit, nous avons eu, tout récemment,

l'occasion de recueillir un nouvel exemple d'absence congénitale du péroné avec incurvation du tibia; ce qui porte à sept le total de nos observations actuelles. Ce fait sera publié dans tous ses détails dans notre journal, la *Revue d'Orthopédie*, par l'un de nos internes. M. Guéry. Nous le mentionnerons seulement ici, parce qu'il nous a permis de faire l'examen radiographique, et de démontrer ainsi *de visu* le bien fondé de notre diagnostic.

Fig. 268. — Jean L... Absence congénitale des péronés avec incurvation des tibias (Kirmisson).

Comme on le voit sur la figure ci-jointe, la malformation était étendue aux deux membres inférieurs; à gauche, la jambe est très atrophiée et le pied ne possède qu'un seul orteil; à droite, l'atrophie est moindre; mais l'incurvation du tibia est beaucoup plus prononcée. Au devant du sommet de l'angle, se voit la cicatrice verticale, linéaire, qu'il est habituel de rencontrer en pareil cas. Le pied, de ce côté, possède trois orteils, dont les deux externes sont reliés entre eux par une syndactylie.

Nous avons pu, dans ce cas particulier, pratiquer l'examen

radiographique. Comme on le voit sur la figure représentant

Fig. 269. — Jean L... Absence congénitale du péroné à droite, avec incurvation du tibia (Radiographie) (Kirmisson).

le résultat obtenu, l'absence du péroné est complète ; le tibia,

bien développé, présente une incurvation à convexité antéro-interne.

Il est encore intéressant de noter qu'à l'absence congénitale des péronés se joint, chez ce petit malade, une syndactylie de la main

Fig. 270. — Jean L... Syndactylie osseuse par fusion, main gauche (Radiographie) (Kirmisson).

Fig. 271. — Jean L... Syndactylie osseuse par fusion (main gauche), coïncidant avec une absence congénitale du péroné aux deux membres inférieurs (Kirmisson).

gauche, transformant cette main en une masse informe et impropre à toute fonction.

L'examen radioscopique démontre, du reste, dans ce cas l'existence d'une syndactylie par fusion osseuse.

ABSENCE CONGÉNITALE DU TIBIA

Les cas d'absence congénitale du tibia sont loin d'être aussi fréquents que les cas d'absence congénitale du péroné. Toutefois, dans ces dernières années, l'attention étant éveillée d'une manière spéciale sur cette curieuse malformation, les faits se sont singuliè-

rement multipliés. En 1890, Burckhardt [1] a pu rassembler dix observations d'absence totale du tibia, et 6 d'absence partielle du même os. Depuis lors, bon nombre de faits isolés ont été publiés; aussi, dans leurs récents mémoires, Kümmel [2] a-t-il pu compter 35 observations, et Muralt [3] 30, se rapportant à cette malformation; nous devons citer encore le travail de Joachimsthal [4], dont la base est une observation de J. Wolff, intéressante surtout au point de vue du traitement. Pour notre part, pendant les huit années que nous avons passées à l'hôpital des Enfants-Assistés, nous n'avons pas eu la bonne fortune de rencontrer un seul fait de cette nature; la base de notre description sera donc l'analyse des travaux que nous venons de citer. Du reste, la malformation a une physionomie si caractéristique et d'une constance telle, que rien n'est plus facile que d'en donner une description exacte.

Tantôt il s'agit d'une absence totale du tibia, tantôt l'os fait défaut en partie seulement. D'après la statistique de Muralt, ces deux variétés se rencontrent avec une fréquence à peu près égale. En effet, sur 35 cas, il y en avait 18 qui se rapportaient à l'absence totale du tibia, dont 8 à droite, et 10 à gauche. D'après cela, les faits d'absence totale et ceux d'absence partielle se rencontreraient avec une fréquence à peu près égale. Pour ce qui est du côté atteint, sur 35 cas dans lesquels on trouve des indications à cet égard, 10 fois l'anomalie siégeait à droite, 5 fois à gauche, et 10 fois, les deux côtés étaient atteints simultanément. Les statistiques des autres auteurs s'accordent avec celle que nous venons de citer, pour montrer la fréquence plus grande de l'anomalie à droite qu'à gauche, la fréquence plus grande de l'anomalie d'un seul côté que des deux côtés à la fois.

Pour ce qui est du sexe, Muralt, sur 19 observations, compte 11 hommes et 8 femmes. De ces 19 malades, 12 étaient arrivés à un âge plus ou moins avancé, 4 avaient succombé de très bonne heure à des maladies intercurrentes, 4 étaient des enfants mort-nés. Il ne semble donc pas que cette malformation intervienne pour augmenter le taux de la mortalité. Très souvent l'absence

1. Burckhardt, *Beiträge zur Diagnostik und Therapie der congenitalen Knochendefecte an Vorderarm und Unterschenkel*, Dissert. Leipzig, 1890.

2. Werner Kümmel. Die Missbildungen der Extremitäten durch Defekt, Verwachsung und Ueberzahl, *Bibliotheca medica*, Abtheilung E, *Chirurgie*, Cassel, 1895.

3. Ludwig von Muralt, Ueber congenitalen Defekt der Tibia, *Bibliotheca medica*, Abtheilung C, Cassel. 1896.

4. Joachimsthal, Ueber den angeborenen totalen Defekt des Schienbeines, *Zeitschrift für orthopäd. Chir.*, 3. Band, 2. Heft, p. 140.

congénitale du tibia se rencontre associée à d'autres malformations. Ainsi, dans le cas de Dreibholz, relatif à un fœtus mort-né, il existait toute une série de malformations dont chacune était capable de causer par elle-même l'arrêt de développement du fœtus. Souvent on note, en pareil cas, la cryptorchidie.

Dans les cas où il s'agit d'une absence partielle du tibia, c'est ordinairement l'extrémité supérieure de l'os qui est conservée. D'après Kümmel, une fois seulement, il existait un fragment de l'extrémité inférieure du tibia, la partie supérieure manquant.

En général, l'épiphyse inférieure du fémur est incomplètement développée; les deux condyles ne sont pas nettement isolés l'un de l'autre; trois fois, l'extrémité inférieure du fémur se terminait par une sorte de fourche, et le péroné s'articulait avec l'une des branches de bifurcation. Mais c'est surtout dans les cas d'absence totale du tibia que s'observent ces malformations du côté de l'extrémité inférieure du fémur. Les ménisques intra-articulaires et les ligaments croisés font défaut; le péroné s'articule lâchement avec le fémur, l'articulation se fait avec la partie postérieure ou la partie externe du condyle externe.

Le péroné présente des particularités importantes à signaler. Généralement, il est plus épais qu'à l'état normal, et cet épaississement est surtout marqué au niveau des extrémités épiphysaires. Le fait est très visible sur la figure représentant le péroné du malade de Muralt.

En même temps, cet os a subi une incurvation très prononcée dont la convexité est dirigée en arrière ou en dehors. Il est articulé lâchement avec le condyle externe du fémur, et présente, pour cette articulation, une surface articulaire spéciale, revêtue de cartilage.

On a donné comme signe de l'absence congénitale du tibia, l'absence de la rotule. Mais il y a là une grande exagération, puisque, d'après Muralt, sur 22 cas d'absence congénitale du tibia, neuf fois seulement la rotule faisait défaut.

Dans les cas d'absence partielle du tibia, l'articulation du genou est, comme nous l'avons dit, le plus souvent normale. L'extrémité supérieure du tibia se termine en pointe; parfois la peau présente à ce niveau une dépression cicatricielle, analogue à celle qu'on trouve au-devant de l'inflexion angulaire du tibia, dans l'absence congénitale du péroné, au-devant de l'extrémité inférieure du cubitus, dans les faits d'absence du radius. Dans un cas où existait cette disposi-

tion [1], le fœtus était enveloppé dans l'amnios, et l'on constata, à ce niveau, une bride de 5 centimètres de longueur, qui se rendait à la face interne de l'amnios perforé en ce point. On pensa que la perforation était due à cette saillie osseuse et que de là était résulté l'avortement. Il est difficile de citer un cas plus favorable à la théorie des brides amniotiques de M. Dareste, dont nous avons déjà parlé précédemment.

Les muscles de la cuisse qui, à l'état normal, doivent s'insérer sur le tibia, se portent, soit sur le rudiment de cet os, soit sur l'aponévrose jambière; les muscles de la jambe persistent, et viennent du péroné, du ligament interosseux, et souvent d'un cordon fibreux qui remplace le tibia.

Symptômes. — Deux particularités caractérisent surtout l'absence congénitale du tibia; ce sont une flexion forcée et permanente au niveau du genou, et la position du pied en varus pur ou en équin varus extrêmement marqué. A ces deux symptômes s'ajoute, dans la plupart des cas, le défaut de solidité dans le genou, et une atrophie plus ou moins complète de la jambe. Cette atrophie porte à la fois sur la longueur et sur l'épaisseur du membre, de sorte que la jambe est plus grêle, en même temps qu'elle présente un raccourcissement considérable. La flexion du genou est si marquée que, dans quelques cas, la région du mollet vient se mettre en contact avec la partie postérieure de la cuisse, le talon touchant au pli fessier. Souvent, dans l'angle de flexion, il existe un repli cutané représentant une véritable palmature de la cuisse. A la flexion de la cuisse s'ajoute, comme second caractère, la déviation du pied en varus extrême ou en équin varus, telle que la plante du pied regarde directement en haut; le pied lui-même est enroulé autour de son bord interne, son bord externe présentant une convexité très prononcée. La tête de l'astragale s'articule avec le côté interne du péroné; la malléole externe fait en dehors une saillie considérable; souvent elle déborde en même temps le pied en arrière. Par la palpation, l'on constate qu'il existe un seul os à la jambe. L'absence d'orteils est beaucoup moins constante que l'absence des doigts dans le manque congénital du radius et du cubitus. Inversement, on constate assez souvent la polydactylie. Voici les chiffres fournis par Muralt à cet égard : sur 30 pieds au sujet desquels on a des renseignements, il y en a 12 qui étaient bien con-

1. Cas de Ehrlich, 1885. Untersuchungen über die congenitalen Defecte und Hemmungsbildungen der Extremitäten, *Virchow's Archiv.*, Bd 100.

formés; 11 fois, il y avait absence d'orteils, 7 fois polydactylie. C'est presque toujours sur le gros orteil que portent les anomalies, tandis que, dans l'absence congénitale du péroné, ce sont les orteils du bord externe du pied qui sont atteints. Dix fois, il s'agissait d'absence du gros orteil avec une partie ou la totalité du pre-

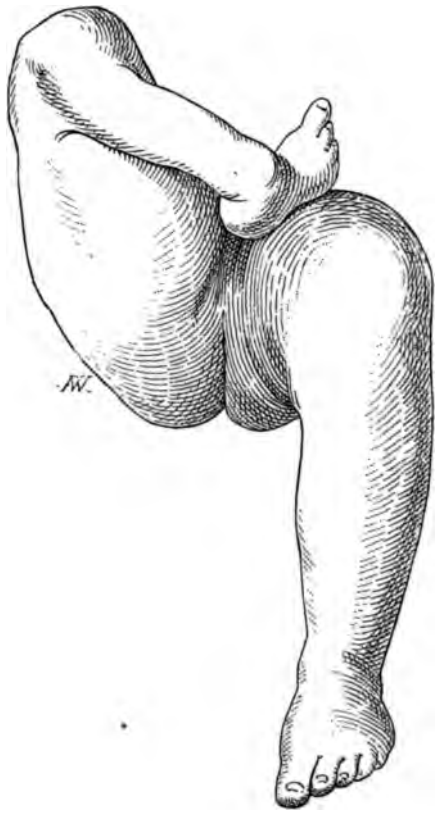

Fig. 272. — Absence congénitale du tibia (figure empruntée à Hoffa).

mier métatarsien; une fois seulement, le second orteil faisait également défaut.

D'après Hoffa, l'absence congénitale du tibia doit être distinguée de cette position de supination forcée du pied, à laquelle donne naissance l'obliquité de la surface articulaire inférieure du tibia. Dans les deux cas, le genou est fléchi; mais la palmature fait défaut, et la position de varus n'est pas aussi marquée que dans l'absence du tibia. Nous nous contentons de signaler ici l'opinion

de cet auteur, n'ayant aucune expérience des faits auxquels il fait allusion.

Tout est réuni dans l'absence congénitale du tibia pour donner de la gravité au pronostic : l'absence de solidité de la jambe et du genou, l'atrophie du membre, la position vicieuse du pied. D'après le cas du malade observé par Muralt, le pronostic même s'aggraverait beaucoup avec les années. Ce jeune homme est en effet le même dont l'histoire avait été autrefois publiée par Burkhardt. Or, chez lui, à huit semaines, le péroné gauche avait 8 centimètres, le droit 9 cent. 4. A douze ans, l'on trouvait comme longueur des deux os, 13 cent. 5 et 26 cent. 5; le raccourcissement était donc presque comme un à deux.

Le fait que nous avons cité précédemment met bien en évidence la pathogénie, puisque, dans ce cas, on constata une bride allant du membre à la face interne de l'amnios. Dès lors, on peut appliquer à l'absence congénitale du tibia la théorie de la compression par l'amnios, formulée par M. Dareste, et invoquée déjà par nous pour expliquer l'absence congénitale du péroné. Que si cette dernière est beaucoup plus fréquente, la cause en serait dans la position du péroné au côté externe du membre, qui l'exposerait davantage à la compression. Il est bien évident que cette influence a dû se faire sentir dès les premiers moments de la vie intra-utérine, à une époque où les éléments embryonnaires qui vont fournir au développement des diverses parties constituantes du membre, ne sont pas encore différenciés. Nous pouvons nous en faire une idée en utilisant les documents qui ont été publiés par différents auteurs, entre autres, Henke, Reyher et A. Bernays, sur le développement de l'articulation du genou. D'après ces travaux, dans la cinquième semaine, le fémur, le tibia et le péroné sont à peu près également développés, et prennent part, tous les trois, à la constitution de l'articulation du genou; à ce moment, les condyles du fémur sont encore très peu marqués. Le condyle externe est situé plus en arrière et en haut; il n'est pas en rapport avec le condyle externe du tibia, mais avec la tête du péroné. Cependant l'extrémité supérieure du tibia est très développée, au point de présenter une largeur égale à la longueur de cet os. La rotule, à ce moment, est très petite; des ménisques, des ligaments croisés, des cartilages, articulaires, des ligaments et de la cavité articulaire elle-même, il n'existe pas trace. A la fin de la septième semaine et au commencement de la huitième, la rotule est encore fort petite; le péroné

s'est éloigné de l'articulation; ce qui tient à ce que le développement de son extrémité supérieure ne s'est pas fait aussi activement que celui du tibia. On comprend dès lors que l'arrêt de développement, aboutissant à l'absence congénitale du tibia, a dû se produire dans les premières semaines; le tibia, ne se développant pas, n'a pu chasser le péroné de son contact avec le fémur, contact normal à cette période de la vie embryonnaire; ainsi s'explique très naturellement l'articulation du fémur avec le péroné, que l'anatomie normale du genou après la naissance ne saurait expliquer.

Traitement. — Dans les cas où le membre est très atrophié, il ne peut être d'aucun secours comme support pendant la marche; l'unique ressource est donc dans la prothèse. Si même ce membre rudimentaire est une source de gêne pour le malade, le mieux est de l'en débarrasser par l'amputation. C'est ainsi que, chez le malade dont l'histoire a été rapportée, par Burckhardt d'abord, puis, plus tard, par Muralt, on dut en venir à la désarticulation du genou. Dans des conditions inverses, c'est-à-dire quand le membre a un développement suffisant, on peut se proposer d'en faire un appui solide, et cela d'autant mieux que le péroné, comme nous l'avons noté à propos de l'anatomie pathologique, présente généralement dans ces cas un épaississement qui le rend propre à supporter le poids du corps. Utiliser le péroné, en lui faisant jouer le rôle du tibia absent, telle est l'idée qu'a eue le professeur Albert (de Vienne), et qu'il a le premier mise à exécution. Il pratiqua un avivement osseux dans la fossette intercondylienne et y fixa le péroné, taillé lui-même en forme de coin, au moyen d'un fil d'argent fort, le membre étant placé dans une position d'extension aussi complète que possible. Le résultat primitif était très satisfaisant; quant au résultat définitif, il est resté malheureusement inconnu. L'exemple d'Albert a été imité par Parona, Motta, Busachi, J. Wolff, toujours avec un résultat satisfaisant, sauf que, dans tous ces cas, à part celui d'Albert, il resta une mobilité plus ou moins grande au niveau du genou. Mais de légers appareils suffisent, dans tous les cas, pour assurer la fixation.

Nous donnerons comme exemple de ce mode d'intervention l'observation de J. Wolff, telle qu'elle a été rapportée par Joachimsthal [1]. On commença par faire la ténotomie sous-cutanée des fléchisseurs de la cuisse, qui se montra insuffisante pour opérer

1. Joachimsthal, *Zeitschrift für orthop. Chir.*, 3. Band, 2. Heft, p. 143, 1894.

le redressement. Plus tard, on ouvrit l'articulation du genou; on détacha le péroné de ses connexions anormales, et on l'amena dans la fossette intercondylienne; la capsule articulaire fut suturée par-dessus lui. On s'était bien donné de garde d'enlever des segments osseux, afin de ne pas augmenter encore le raccourcissement. C'est pourquoi, même après cette intervention, l'extension complète du membre resta impossible. Elle put être obtenue par le redressement progressif à l'aide d'appareils; aussi l'enfant, après avoir subi la ténotomie du tendon d'Achille et le redressement de son pied bot, fut-elle en état de marcher à l'aide d'un soulier surélevé compensant le raccourcissement de trois centimètres. Mais le péroné n'avait pas pris d'adhérences solides, et il avait toujours tendance à reprendre la position première; aussi était-il nécessaire de maintenir le genou par un appareil.

De semblables observations sont bien de nature à engager les chirurgiens à imiter l'exemple du professeur Albert. Il est bien évident toutefois que ces interventions ne doivent pas être entreprises de trop bonne heure, mais seulement quand les enfants auront une force suffisante pour utiliser leur membre dans la marche, c'est-à-dire vers l'âge de deux à trois ans.

III. — GENU RECURVATUM D'ORIGINE CONGÉNITALE

(Luxation congénitale du genou en avant.)

Il s'agit ici d'un vice de conformation rare, et qui, pendant longtemps, a été à peine mentionné. Cependant il en existait quelques observations éparses dans la science. Le premier cas connu a été publié, en 1821, par un médecin suisse, Châtelain [1]; il s'agissait d'un nouveau-né qui avait la jambe gauche fléchie en avant sur la cuisse; le tibia faisait saillie dans le creux poplité. En 1832, Kleeberg observa une luxation du même genre. Puis vinrent les observations de Bard, de Cruveilhier, de Bouvier et de J. Guérin. L'attention fut rappelée sur la question par un travail de M. Guéniot [2], présenté en 1880 à la Société de chirurgie, à propos de deux faits personnels. Ces faits ont servi de base à la thèse d'un élève

1. *Bibliothèque médicale*, t. LXXV, p. 85.
2. Guéniot, Sur la luxation congénitale du genou, *Bull. et mém. de la Soc. de chir.*, 1880, p. 442.

de M. Guéniot, M. Hibon, en 1881 [1]. Enfin, en 1891, M. Phocas (de Lille), ayant eu occasion de recueillir un nouvel exemple de ce vice de conformation, en a fait l'objet d'un travail publié dans la *Revue d'Orthopédie* [2].

Pour notre part, deux fois seulement nous avons rencontré la malformation du genou dont il s'agit ici; nous commencerons par relater ces deux observations.

Obs. I. — Le 30 mai 1891, on nous présentait, à notre consultation des Enfants-Assistés, une petite fille de vingt-quatre jours, venue au monde avec la malformation suivante : la jambe droite est fléchie en avant sur la cuisse, au point de former avec elle un angle obtus, dont la base est tournée en avant. Le membre inférieur droit en totalité est porté dans la rotation en dehors; il existe une subluxation du genou, de telle sorte que les condyles fémoraux font une saillie anormale en arrière, du côté du creux poplité; le plateau tibial est au contraire subluxé en avant; il est impossible de percevoir la rotule. Le triceps est énergiquement contracturé et s'oppose à toute tentative de redressement; on arrive bien à mettre la jambe dans l'axe de la cuisse; mais on ne peut imprimer au genou le plus petit mouvement de flexion en arrière. Au contraire, on exagère facilement la position vicieuse du membre; l'angle maximum, formé par la flexion en avant de la jambe sur la cuisse, mesure environ 115°. Le tenseur du fascia lata est le siège d'une contracture manifeste.

Nous avons pu suivre cette enfant jusqu'à l'âge de deux ans; mais, en dépit du massage, en dépit du port d'une attelle maintenant le membre dans la rectitude, nous n'avons pu arriver à une guérison complète. Quand nous l'avons vue pour la dernière fois le 8 juin 1893, l'enfant marchait facilement sans claudication; les mouvements de flexion normaux de la jambe sur la cuisse étaient toujours limités; en revanche, il y avait toujours hyperextension, avec tendance du membre à former un angle ouvert en avant.

Obs. II. — Dans notre seconde observation, la déformation portait sur les deux membres inférieurs. Nous avons pu la recueillir, grâce à l'obligeance du professeur Pinard, sur une petite fille d'un mois, née à la clinique Baudelocque. Dès la naissance, on avait été frappé de la déformation des membres infé-

1. Hibon, *De la luxation congénitale du tibia en avant*, thèse de doct., 1881, n° 10.
2. Phocas, Genu recurvatum congénital ou luxation congénitale du tibia en avant, *Revue d'Orthopédie*, 1891, p. 50.

rieurs. Les genoux ne peuvent être fléchis dans le sens de la flexion normale; au contraire, ils forment avec la cuisse un angle ouvert en avant. La déformation est plus prononcée à gauche; de ce côté, au renversement de la jambe en avant, se joint un certain degré de rotation en dehors. Des deux côtés, on sent en arrière, dans le creux poplité, une saillie osseuse très prononcée, répondant à la partie postérieure des condyles fémoraux. Il existe au-devant des genoux des plicatures multiples; à droite, il y en a une très prononcée; à gauche, il en existe deux. La rotule peut être reconnue; elle est mobile à la partie antérieure du genou. Il est possible, par des tractions combinées à des pressions sur la partie postérieure du genou, d'imprimer à l'articulation un certain degré de flexion; mais on ne peut arriver à la flexion complète. A gauche, quand le membre est abandonné à lui-même, on voit immédiatement la déformation se reproduire, et l'on sent le glissement du plateau tibial d'arrière en avant. A droite, la difformité est moins prononcée. Nous n'avons pu suivre cette enfant, et nous ne saurions dire ce qu'elle est devenue.

La lecture des deux observations précédentes suffit à donner une bonne idée du vice de conformation que nous envisageons en ce moment; les cas sont pour ainsi dire calqués les uns sur les autres. Il s'agit d'un enfant qui naît avec une hyperextension plus ou moins marquée du genou; parfois la difformité est telle que la jambe peut toucher la face antérieure de la cuisse; dans d'autres cas, les deux segments du membre forment entre eux un angle droit, ou seulement un angle obtus. Du reste, l'attitude vicieuse n'est pas fixe, et l'on peut très aisément, par des pressions modérées, soit l'exagérer, soit la corriger en partie.

L'hyperextension du membre amène un relâchement de la peau à sa partie antérieure; d'où la formation de plis cutanés péri-rotuliens, sus et sous-rotuliens, à direction horizontale, en nombre variable; parfois de la matière sébacée s'amasse au fond de ces plis, comme cela existait dans le cas de Motte (de Dinan). Au fond de ces plicatures, la rotule est difficilement reconnaissable; de ce qu'on ne la sent pas bien tout d'abord, il ne faut pas trop s'empresser de conclure à son absence. Ainsi, dans notre premier fait, nous avions pensé tout d'abord que la rotule faisait défaut, tandis que les examens ultérieurs nous ont démontré sa présence.

Contrastant avec le relâchement des téguments à la face antérieure du membre, il existe au contraire une tension anormale du

côté du jarret. Le creux poplité est effacé, et sa dépression est remplacée par une saillie, dans laquelle on reconnaît aisément la saillie formée par la partie postérieure des condyles et du plateau tibial. La contracture du triceps maintient le membre dans son attitude vicieuse; dans notre première observation, il s'y joignait d'une façon manifeste une contracture du tenseur du fascia lata. La flexion spontanée est impossible; quant à la flexion provoquée, elle possède une étendue variable. Quelquefois elle atteint l'angle droit; dans d'autres cas, elle est moindre; parfois même, elle est

Fig. 273. — Genu recurvatum d'origine congénitale (figure empruntée à Hoffa).

complètement nulle; tout ce que l'on peut faire, c'est de détruire l'hyperextension et de mettre le membre dans la rectitude complète.

Quelquefois, au moment où l'on abandonne le membre à lui-même, après avoir placé le genou dans la flexion, il revient brusquement à sa position vicieuse, par un véritable mouvement de détente, fait noté par Weinlechner, Phocas, et retrouvé par nous dans nos observations.

Quelquefois le renversement de la jambe sur la cuisse a lieu directement en avant; dans d'autres cas, il est associé à un renversement, soit en dedans, soit en dehors, comme chez notre petite malade des Enfants-Assistés.

La déformation est tantôt unique, tantôt double; chacun de nos deux faits personnels se rapporte à l'une ou l'autre de ces deux

variétés. Tantôt la luxation du genou en avant existe seule, tantôt elle se montre associée à d'autres vices de conformation, chez des fœtus monstrueux. Dans ce dernier cas, elle porte le plus souvent sur les deux membres inférieurs simultanément.

Étiologie et pathogénie. — Il s'agit ici d'un vice de conformation rare; cependant, comme il arrive toujours, au fur et à mesure qu'on s'est davantage occupé de la question, les observations se sont multipliées. Ainsi, en 1888, Carl Müller [1] pouvait en compter 23 cas; Hoffa, dans son *Traité d'Orthopédie*, en 1891, porte le nombre à 26; dans sa thèse, Spörri [2] en compte 54 exemples, dont 20 concernent les luxations doubles, et 34 portent sur un côté seulement. Nul doute qu'à l'heure actuelle, ce chiffre ne puisse être augmenté.

Fig. 274. — Genu recurvatum d'origine congénitale. Figure empruntée à Barth et montrant bien le déplacement des surfaces articulaires.

Comment pouvons-nous comprendre le mode de développement de cette difformité? Les cas sont rares dans lesquels on a pu faire l'examen anatomique. Cependant Hoffa en cite trois, appartenant à Albert, à Tarnier et à Nissen; nous pouvons en ajouter un quatrième publié par Barth. Dans le fait d'Albert [3], les condyles du fémur présentaient, au-dessus de la fossette intercondylienne, une facette articulaire spéciale, sur laquelle se moulait le plateau tibial, qui lui-même était normal. La partie postérieure des condyles fémoraux semblait faire défaut dans le cas de Tarnier [4]; les ligaments étaient relâchés. Ce qui frappait seulement sur la pièce de Nissen, c'est la largeur de l'épiphyse tibiale [5]. Enfin, sur la planche annexée au mémoire de Barth [6], et dont nous donnons ici une reproduction,

1. Carl Müller, Ueber congenitale Luxation in Knie, *Arbeit. aus der chir. Poliklinik zu Leipzig*, 1888.
2. Spörri, *Ueber die congenitale Luxation des Kniegelenks*, Inaug. Dissertation. Zürich, 1893.
3. Albert, *Wiener med. Presse*, 1885, S. 473.
4. Tarnier, *Bull. de la Soc. anat. de Paris*, 1854, p. 109.
5. Nissen, *Zwei Fälle von angeb. Difformitaten des Kniegelenkes*, Magdeburg, 1890.
6. A. Barth, Ein Fall von angeborener Knie und Hüftgelenks-Verrenkung. *Arch. für klin. Chir.*, 3. Band, p. 670.

on voit qu'il y a eu glissement de la surface articulaire du tibia au devant des condyles fémoraux. De plus, il est dit, dans ce cas, que l'épiphyse inférieure du fémur, au lieu d'être perpendiculaire à la diaphyse, remontait plus haut en avant qu'en arrière, de manière à faire avec celle-ci un angle obtus, ouvert en avant. De tous ces faits, il résulte que, dans la déformation en question, il n'y a pas à proprement parler luxation du tibia sur le fémur; les deux os ne se sont pas abandonnés; c'est à peine s'il y a subluxation ou glissement du tibia en avant des condyles fémoraux. Déjà la remarque en a été faite par M. Lannelongue[1], à la suite de la communication de M. Guéniot à la Société de Chirurgie. Aussi proposait-il de dénommer cette difformité *renversement de la jambe en avant*. De son côté, Albert était frappé du même fait, et, au titre de luxation congénitale de la jambe en avant, il substituait celui de *genu recurvatum* d'origine congénitale, qui a généralement prévalu. Du reste, les divers auteurs qui ont cherché à reproduire la lésion sur le cadavre, tels que MM. Guéniot, Hibon, Phocas, n'ont pu y parvenir qu'après avoir sectionné le ligament postérieur de l'articulation; ce qu'on obtenait en déployant une force suffisante, c'était un décollement épiphysaire, et non la luxation. M. Phocas émet l'hypothèse d'un décollement de l'épiphyse fémorale produit accidentellement pendant la grossesse. Mais il faut bien le dire, cette circonstance d'un traumatisme pendant la gestation, si elle se rencontre dans certaines observations, comme, par exemple, dans celle de Barth, fait défaut dans beaucoup d'autres. C'est ainsi que, dans les deux cas qui nous sont personnels, la grossesse et l'accouchement avaient été tout à fait normaux.

Il est bien plus rationnel d'admettre qu'il s'agit ici d'une action qui s'est produite lentement, peu à peu, soit qu'il s'agisse d'une compression exercée par la paroi utérine, grâce à la petite quantité du liquide amniotique, comme le veut Müller, soit qu'il faille invoquer l'étroitesse du capuchon amniotique, ou encore un nœud du cordon, comme cela existait dans l'une des observations de M. Guéniot. A l'appui de cette production lente de la difformité sous l'influence d'une compression extérieure, on peut invoquer le relâchement des ligaments, et aussi cette obliquité de la ligne épiphysaire observée dans le cas de Barth, qui démontre bien qu'il y a eu un trouble de l'ossification produit par une cause qui s'est

1. Lannelongue, *Bull. et mém. de la Soc. de chir.*, 1880, p. 452.

exercée pendant un temps prolongé. Du reste, ainsi que le fait remarquer Hoffa, il n'est pas nécessaire d'admettre, comme le veut Müller, que les membres soient maintenus en hyperextension au devant du tronc; il peut se faire que les deux membres inférieurs soient emboîtés l'un dans l'autre, et maintenus comprimés dans cette position. C'est ce qui existait dans un cas de B. Schmidt, où le pied gauche dévié en varus venait appuyer sur le creux poplité du côté droit, et repoussait le tibia de ce côté en avant, donnant ainsi naissance au *genu recurvatum*.

Peut-être jusqu'ici a-t-on présenté le pronostic de cette malformation comme trop favorable; sans doute, il est des cas dans lesquels, par des pressions directes associées à des tractions modérées, on est parvenu à obtenir assez facilement la réduction, et à placer le membre dans la flexion. Mais à côté de ces cas, il en est d'autres dans lesquels toutes les tentatives de réduction ont échoué. Le malade de Maas conservait un genu valgum associé au genu recurvatum, et ne pouvait marcher qu'à l'aide d'un appareil. Dans beaucoup de cas, la réduction reste incomplète; ainsi, chez la première des deux malades que j'ai observées et que j'ai pu suivre jusqu'à l'âge de deux ans, la flexion ne dépassait pas l'angle droit; mais l'enfant marchait avec la plus grande facilité.

Le traitement doit consister dans la réduction. Pour cela, le chirurgien fait exercer une traction douce sur le membre par les mains d'un aide, de façon à écarter les unes des autres les surfaces articulaires du fémur et du tibia. En même temps, il saisit entre ses mains le genou malade, pressant d'un côté sur le creux poplité, de façon à faire saillir en avant les condyles du fémur, tandis que, d'autre part, il repousse en arrière le plateau tibial. Parfois on est assez heureux pour obtenir d'emblée une flexion complète. Il reste alors seulement à la maintenir par l'application d'un appareil; les attelles en gutta-percha conviennent admirablement dans ce cas. N'a-t-on pu obtenir d'emblée un résultat satisfaisant, on répète de jour en jour les manœuvres, et par un massage bien fait, on arrive, sinon à une flexion complète, du moins à une amplitude de mouvements compatible avec le bon fonctionnement de l'articulation. Dans un cas où il n'avait pu réussir à obtenir la réduction par les manœuvres habituelles, Phocas a fait, au bout de deux mois et demi, l'ostéoclasie manuelle de l'extrémité inférieure du fémur. Pour triompher de la rétraction des parties molles mettant obstacle à la réduction, Owen a fait l'inci-

sion du triceps; J. Wolff a détaché la tubérosité tibiale et suturé les extrémités osseuses entre elles. Ce sont là, bien entendu, des procédés d'exception, qui ne pourraient trouver leur application que dans des cas particuliers.

IV. — ANOMALIES CONGÉNITALES DE L'APPAREIL ROTULIEN

Sous ce titre, nous devons décrire deux ordres de lésions : 1° les luxations congénitales de la rotule; 2° l'absence plus ou moins complète de l'appareil rotulien.

1° Luxation congénitale de la rotule. — Si l'on ne devait entendre par luxations congénitales de la rotule que les déplacements de cet os constatés au moment même de la naissance, on pourrait nier l'existence de ces luxations. Mais ce mode de raisonnement ne saurait être admis; en effet, il en est ici comme des luxations congénitales de la hanche. Rien n'est plus rare que de voir ce dernier ordre de luxations être reconnu au moment même de la naissance, et cependant, comme nous aurons occasion de le dire bientôt, il est bien certain qu'il s'agit là de difformités dont l'origine remonte à la vie intra-utérine.

C'est donc seulement chez des enfants d'un certain âge que ces luxations ont été décrites; mais les renseignements fournis par les parents permettent de conclure que le déplacement a existé de tout temps. A ce titre, l'observation communiquée par M. Lannelongue à la Société de chirurgie[1], mérite une mention toute spéciale. Elle est relative à un enfant de sept ans, atteint de luxation de la rotule du côté droit; la mère s'était aperçue de la difformité dès le lendemain de la naissance; elle remarqua que le genou était notablement plus aplati que l'autre; l'enfant mit beaucoup de temps à apprendre à marcher. La rotule luxée est plus petite que l'autre; le genou est aplati; on voit se dessiner sous la peau le relief des condyles fémoraux. Lorsqu'on fait contracter le triceps du côté droit, on remarque sa direction oblique en bas et en dehors. Le fémur droit mesure 25 centimètres, le gauche 28,5; le tibia droit 23 centimètres, le gauche 24 centimètres. La circonférence de la cuisse gauche mesure aussi 3 ou 4 centimètres de plus que celle du côté droit.

1. Lannelongue, Sur un cas de luxation congénitale de la rotule, *Bull. et mém. de la Soc. de chir.*, 1880, p. 237.

D'après un relevé fait en 1886 par Bessel-Hagen, il n'existait à cette époque que 13 cas de luxations congénitales de la rotule [1]. L'auteur divise les faits connus en trois groupes : 1° luxations incomplètes, dans lesquelles la rotule est située au devant du condyle externe; 2° luxations intermittentes, se produisant pendant la flexion; 3° luxations complètes permanentes. Cette affection produit, dit-il, des désordres dans les appareils ligamenteux, musculaire, et osseux du genou. Les muscles de la hanche et de la cuisse contracturés gênent beaucoup la marche; le fémur est fortement tordu à sa partie inférieure. Bessel-Hagen a rencontré la luxation congénitale de la rotule chez deux frères; cette circonstance étiologique a été notée dans deux autres observations.

Depuis lors quelques faits nouveaux ont été publiés. Nous citerons notamment le cas de Townsend [2], relatif à une fillette qui ne commença à marcher qu'à l'âge de deux ans. On s'aperçut alors que, quand elle se mettait à courir, sa rotule gauche se déplaçait en dedans comme en dehors. L'enfant pouvait même, par des mouvements musculaires volontaires, produire ou réduire sa luxation, la jambe restant cependant dans l'extension. Le fait de Bayardi [3] est remarquable en ce que la luxation congénitale de la rotule y était associée à d'autres malformations. Il s'agit d'un enfant né avec une imperforation de l'anus opérée deux jours après la naissance; à l'âge de quatre ans, l'enfant revient à la clinique, où on lui enlève une petite tumeur constituée par un reste du cartilage branchial, sur le bord antérieur du sterno-cléido-mastoïdien. Les genoux présentaient une luxation incomplète et permanente de la rotule du côté gauche, complète et intermittente à droite.

2° Absence congénitale de la rotule. — Nous en donnerons comme type la très curieuse observation publiée, en 1893, par M. Ménard (de Berck) dans la *Revue d'Orthopédie* [4]. La malformation portait sur les deux membres inférieurs, chez un enfant de quatre ans et demi, coïncidant avec une luxation congénitale de

1. Bessel-Hagen, Luxation congénitale de la rotule, *Deutsche med. Wochenschrift*, 1886, n° 3.
2. Townsend, Congenital Luxation of the Patella, *New York. med. Journal*, 12 février 1891.
3. Bayardi, Luxation congénitale de la rotule en dehors, associée à d'autres difformités, *Archivio di Ortop.*, fasc. 4 et 5, 1894.
4. Ménard, Deux cas d'anomalies congénitales de l'appareil rotulien, *Revue d'Orthopédie*, 1893, p. 114.

la hanche droite. Chez cet enfant, il existe un pli transversal sur la face antérieure des deux genoux. Lorsqu'on fléchit les genoux, leur face antérieure s'aplatit, et malgré la plus grande attention, la rotule reste introuvable. A la palpation, on sent nettement le relief de la tubérosité antérieure du tibia, celui des condyles fémoraux et la gouttière intercondylienne. Lorsqu'on replace les membres dans l'extension, la peau du genou paraît anormalement relâchée à sa face antérieure. Si l'on invite l'enfant à soulever sa jambe étendue, on voit et on sent le vaste externe et le vaste interne se contracter sous la peau. Mais le droit antérieur et son tendon manquent absolument; au point de vue fonctionnel, les troubles sont peu marqués. L'enfant peut lever sa jambe étendue au-dessus du plan du lit. Il peut se tenir sur une seule jambe, il peut plier les genoux pour ramasser à terre un objet et se relever sans le secours des mains.

Dans un travail entrepris à propos d'une observation personnelle, MM. Phocas et Potel[1] ont pu réunir 30 cas d'absence congénitale de la rotule. Un fait à noter, c'est la coïncidence fréquente entre l'absence congénitale de la rotule et d'autres malformations squelettiques. Déjà, dans le cas de M. Ménard que nous venons de rapporter, on a noté l'existence d'une luxation congénitale de la hanche droite; dans d'autres cas, il s'agissait de l'absence du péroné, d'une portion du fémur, d'un genu recurvatum d'origine congénitale. A propos de cette dernière malformation, nous ferons remarquer que souvent la rotule très petite est cachée au fond des plis transversaux, existant à la face antérieure du genou; aussi pourrait-on tout d'abord croire à son absence. C'est ce qui nous est arrivé dans l'une de nos observations, alors qu'un examen ultérieur nous a permis de nous assurer de l'existence d'une rotule. De même, dans le fait publié par Bernacchi[2], on crut d'abord à l'absence de la rotule chez un enfant atteint de contracture du genou droit, avec rétraction des fléchisseurs. La région antérieure du genou était aplatie; on pratiqua l'arthrodèse, et l'on constata que la rotule ne faisait pas défaut, mais qu'elle était atrophiée et appliquée sur le condyle externe.

Mais à côté de ces cas, il en est d'autres où la rotule faisait bien

1. Phocas et Potel, Sur l'absence congénitale de la rotule, *Revue d'Orthopédie*, 1896, p. 342.
2. Bernacchi, Un cas d'absence apparente de la rotule, *Archivio di Ortopedia*, 1892, p. 12-25.

réellement défaut, et tout d'abord celui de Müller[1] dans lequel, sur une petite fille mort-née, on constata, en même temps qu'une subluxation du genou gauche et d'autres difformités, l'absence de la rotule. En avant des condyles du fémur, à la place où se trouve

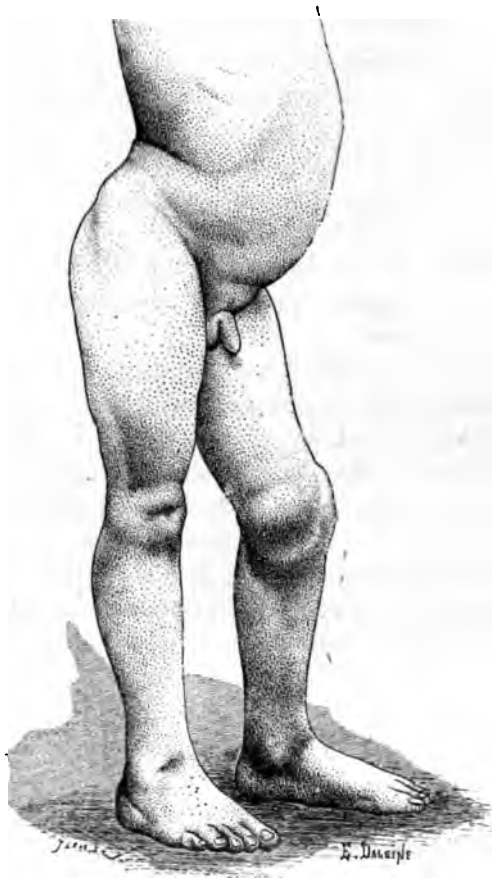

Fig. 275. — Absence congénitale du système rotulien des deux côtés. Rigole transversale, formée par un pli cutané, au-devant du genou droit en extension. Saillie anormale des deux condyles du fémur et gouttière trochléenne apparente au-devant du genou gauche, légèrement fléchi. Luxation congénitale de la hanche droite; élévation du grand trochanter, ensellure lombaire (Ménard, *Revue d'Orthopédie*, 1893).

normalement la rotule, on trouve un sac séreux sous-cutané. Le quadriceps fémoral s'étale au-dessus du fémur en un tendon aplati qui se perd dans la capsule articulaire, et en partie sur les

1. Carl Müller, Ueber congenit. Luxationen im Knie, *Arbeiten aus der chirur Poliklinik* in *Leipzig*, 1888.

aponévroses de la jambe. Dans le fait de MM. Phocas et Potel, l'examen du genou, à l'aide de la radiographie, ne permit de constater aucune trace de la rotule. Cet examen ne devra jamais être négligé à l'heure actuelle, dans les cas où l'on soupçonnera l'absence congénitale de l'appareil rotulien.

Quant aux troubles fonctionnels, ils sont extrêmement variables suivant les cas. S'il est des malades, comme celui de

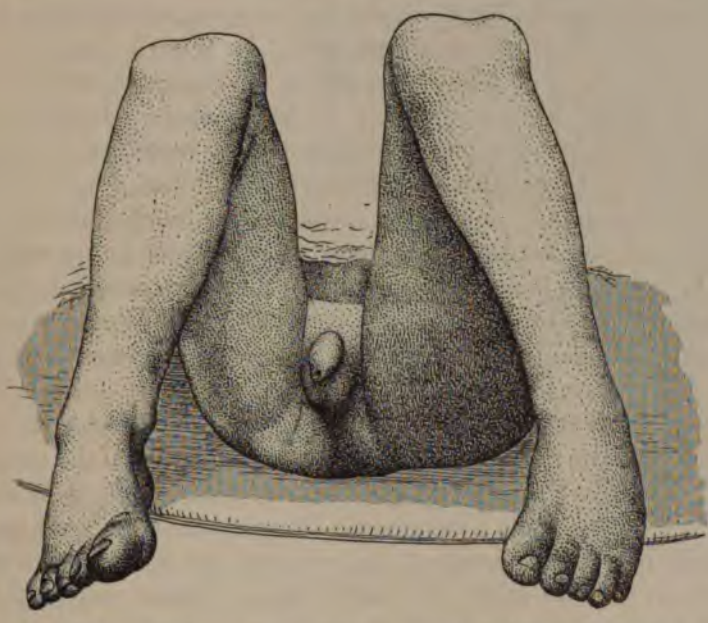

Fig. 276. — Même sujet que dans la figure précédente. Face antérieure des deux genoux demi-fléchis, vus de profil.

M. Ménard, chez lesquels l'absence congénitale des rotules est compatible avec un excellent fonctionnement de la jointure, il en est d'autres où elle s'accompagne de mouvements anormaux de latéralité, qui rendent difficiles la marche et la station debout. Le pronostic est encore aggravé par les malformations concomitantes, absence du péroné, genu recurvatum, pied bot, dont la fréquence en pareil cas est notée d'une façon spéciale dans le mémoire de MM. Phocas et Potel.

Le traitement applicable aux anomalies congénitales de l'appareil rotulien est extrêmement variable, suivant l'intensité des troubles fonctionnels observés. S'agit-il d'absence congénitale de

la rotule, il convient tout d'abord de recourir au traitement par le massage et l'électricité, qui, en activant les fonctions du muscle, a pu, dans les cas de Barwell, de Sayre, de Joachimsthal, faire apparaître la rotule dans l'épaisseur du tendon du triceps, dans un espace de temps variant de six mois à six ans. C'est seulement dans les cas où il existe une laxité exagérée de l'articulation, une véritable jambe de polichinelle, rendant très difficile la marche et la station, qu'on aura recours à l'arthrodèse du genou.

De même, dans les luxations congénitales de la rotule, si la fonction s'exerce d'une façon satisfaisante, on pourra s'en tenir au massage et au port d'une genouillère élastique, maintenant en place la rotule. Si, au contraire, le déplacement se reproduit à chaque instant, entraînant l'affaiblissement du membre, des chutes fréquentes, de l'hydarthrose, *a fortiori* si la luxation existe d'une façon permanente, apportant obstacle au fonctionnement du membre, il conviendra d'intervenir pour réduire la luxation et fixer la rotule en bonne position. Bayardi, sur un enfant de quatre ans qui présentait une luxation congénitale de la rotule, se reproduisant d'une manière intermittente sur le genou gauche, a opéré de la façon suivante : il fit, en dedans de la rotule, une incision cutanée de 7 centimètres de longueur, allant du tubercule du troisième adducteur à la tubérosité interne du tibia. La jambe est alors fléchie fortement; et l'on excise l'aponévrose sur une largeur de un centimètre dans toute l'étendue de l'incision cutanée; puis, on en pratique la suture au catgut. La réunion eut lieu par première intention; un mois après, dit l'observation, l'enfant marchait sans que la luxation se reproduisît, et sans faire de chute, comme auparavant.

Nous ne contestons nullement l'excellence du résultat obtenu par M. Bayardi; mais nous croyons qu'on ne sera pas toujours aussi heureux. Il arrive, en effet, dans les cas anciens, que la rotule a pour ainsi dire perdu droit de domicile dans la gouttière condylienne en partie comblée. Il devient alors nécessaire de creuser cette gouttière, pour lui refaire sa place normale. C'est ce qui s'est passé dans un fait publié par Pollard[1], et où la luxation de la rotule coïncidait avec un genu valgum. Après avoir obtenu la guérison du genu valgum par l'opération de Mac Ewen, l'auteur entreprit la cure de la luxation rotulienne. Après avoir incisé

1. B. Pollard, Old Standing (congenital?) Dislocation of the Patella, *The Lancet*, 30 mai 1891, p. 1203.

l'aponévrose sur les côtés interne et externe de l'os, on s'aperçut que la luxation continuait à se reproduire; et cela, parce que la gouttière intercondylienne était en partie comblée. A l'aide de la gouge et du maillet, on élargit cette gouttière, enlevant assez d'os et de cartilage pour permettre le libre jeu de la rotule, au devant du genou. Pour empêcher la reproduction de la luxation en dehors, on excisa, au côté interne, une bandelette verticale de la capsule, longue de 4 centimètres et large de 2; cette incision fut ensuite fermée à la soie. Trois mois après, le malade pouvait faire à pied 4 milles, sans douleur et sans claudication.

Nous-même, nous avons dû agir de même chez une jeune fille de treize ans, atteinte de luxation complète de la rotule gauche en dehors; c'est-à-dire qu'après avoir fait deux incisions aux côtés externe et interne de la rotule, de façon à la mobiliser complètement, j'ai dû élargir, à l'aide de la gouge et du maillet, la gouttière intercondylienne, et fixer la rotule au niveau du condyle interne, par un point de suture, de façon à empêcher la reproduction de la luxation. Je n'insiste pas d'ailleurs sur ces deux faits, qui ne rentrent pas directement dans notre sujet : la luxation, dans le cas de Pollard, étant probablement liée à l'existence du genu valgum, et dans notre cas, à la paralysie infantile. Mais il est infiniment probable que, dans les cas anciens de luxation congénitale, on sera conduit à intervenir de même, c'est-à-dire à élargir la gouttière intercondylienne en partie oblitérée, et à fixer par la suture la rotule au niveau du condyle interne, de façon à empêcher la reproduction du déplacement.

V. — LUXATIONS CONGÉNITALES DE LA HANCHE

Les luxations congénitales de la hanche comptent au nombre des plus fréquentes parmi les malformations; elles viennent sous ce rapport immédiatement après le pied bot. Et cependant, jusqu'à ces dix dernières années, leur étude a été singulièrement négligée. Nous en donnerons une idée quand nous dirons, que pendant tout le cours de nos études médicales, nous n'avons jamais entendu un de nos maîtres en faire le sujet d'une leçon clinique. Il y a deux ans, nous étions appelé à voir un jeune homme de quatorze ans, atteint d'une double luxation congénitale de la hanche; chez

lui la difformité était des plus prononcées, et l'état fonctionnel détestable. Comme ce jeune homme appartenait à une très grande famille, nous ne pûmes cacher notre étonnement de voir qu'on l'eût laissé aboutir à une aussi déplorable infirmité, sans tenter aucun remède. Là-dessus, il nous fut répondu que, dans ses premières années, l'enfant avait été amené à Paris et présenté à quatre de nos collègues les plus distingués, dont on nous donnait les noms, et qui tous avaient déclaré qu'il n'y avait rien d'utile à faire. Tel était alors l'état des esprits. Sans doute, depuis les travaux de Dupuytren, de Humbert (de Morley), de Pravaz et de J. Guérin, des tentatives nombreuses avaient été faites pour arriver à une thérapeutique rationnelle. Mais, découragé du peu de résultats obtenus, on en était arrivé à un scepticisme fâcheux, et l'on considérait les malades atteints de luxations congénitales de la hanche comme des infirmes, auxquels on ne pouvait porter aucun secours. Les premières tentatives thérapeutiques s'étaient produites en France; puis, par une évolution dont l'histoire de la chirurgie nous offre plus d'un exemple, la question fut laissée de côté dans notre pays. Pour que l'attention fût de nouveau rappelée sur elle, il a fallu les travaux modernes exécutés à l'étranger, et, en particulier, ceux de Hoffa (de Würzbourg), de Paci et de Lorenz. Aujourd'hui, de tous côtés, la question est à l'étude: déjà des progrès considérables ont été réalisés, et il n'est pas téméraire de penser que, dans un avenir prochain, la solution complète du problème pourra être obtenue.

Étiologie et fréquence. — La luxation congénitale de la hanche est, avons-nous dit, l'une des malformations les plus fréquentes. De toutes les luxations congénitales, elle est de beaucoup celle que l'on rencontre le plus souvent. D'après Krönlein, pour 90 luxations congénitales de la hanche observées à la policlinique chirurgicale de Berlin, il y a eu 5 luxations congénitales de l'humérus, 2 de la tête du radius, et 1 du genou.

Toutes les statistiques qui ont été successivement produites au sujet de cette malformation parlent absolument dans le même sens. De 1887 à 1893, Hoffa a rencontré 62 cas de luxations congénitales de la hanche, dont 8 chez des garçons, et 54 chez des filles; 22 fois la luxation siégeait à gauche, 14 fois à droite, et 26 fois, elle était bilatérale.

La statistique de Lorenz porte sur 253 cas, recueillis de 1884 à 1894. De ce nombre, 30 ont été observés chez des garçons, et 223

chez des filles; 77 fois la luxation était bilatérale; 100 fois elle siégeait à gauche, et 76 fois à droite.

Notre statistique personnelle, basée sur les faits que nous avons pu recueillir pendant huit années à la policlinique des Enfants-Assistés, est absolument superposable à celles de Hoffa et de Lorenz. Le nombre des luxations congénitales de la hanche observées a été de 168; de ce nombre, 146 ont été rencontrées chez des filles, et 22 seulement chez des garçons; 68 fois la luxation était bilatérale; 53 fois elle siégeait à droite, et 47 fois à gauche.

Du reste, les statistiques précédentes ne font que confirmer toutes celles qui ont été publiées. Il est donc parfaitement établi, à l'heure actuelle, que la luxation congénitale de la hanche se rencontre beaucoup plus fréquemment dans le sexe féminin que dans le sexe masculin, à l'inverse de ce que nous avons noté pour le pied bot congénital, qui est certainement plus fréquent chez les garçons. La luxation congénitale de la hanche se rencontrerait 7 fois plus souvent environ chez les filles. Les luxations unilatérales sont plus fréquentes que les luxations bilatérales; quant au côté atteint, il n'y a pas une différence bien sensible entre le droit et le gauche. Si le côté gauche est plus souvent atteint dans les statistiques de Hoffa et de Lorenz, nous avons, au contraire, noté une fréquence un peu plus grande du côté droit.

A côté du sexe, il est une autre circonstance étiologique très importante à noter dans l'histoire de la luxation congénitale, c'est l'hérédité. On l'y retrouve beaucoup plus fréquemment que dans les autres vices de conformation, tels que le pied bot et le bec-de-lièvre, par exemple. A chaque instant, nous rencontrons à notre consultation des faits qui nous démontrent l'importance de l'hérédité dans cette malformation. C'est un père atteint de luxation unilatérale qui nous présente sa fille, elle-même affectée de luxation congénitale de la hanche droite; une mère, atteinte de luxation de la hanche du côté droit, nous amène sa fille portant une luxation bilatérale. Dans d'autres cas, ce sont les grands parents qui sont atteints de boiterie congénitale, ou bien encore une tante; enfin, il n'est pas très exceptionnel de rencontrer la luxation congénitale chez deux enfants d'une même famille. Voici, par exemple, une fillette atteinte de luxation congénitale de la hanche droite, dont la sœur aînée possède elle-même une double luxation congénitale.

En dehors des deux circonstances précédentes, savoir la fré-

quence beaucoup plus grande dans le sexe féminin, et l'hérédité, qui sont aujourd'hui établies sur des bases indiscutables, nous ne savons rien de précis sur les causes de la luxation congénitale. Quelques auteurs ont été frappés de sa fréquence particulière dans certaines contrées. C'est ainsi qu'Albert et Nicoladoni croient cette malformation commune dans le Tyrol. Mais il faut bien le dire, mieux nous connaissons tout ce qui a trait à la luxation congénitale, plus nous sommes en mesure de porter un diagnostic hâtif, et de dépister pour ainsi dire l'affection dès la première période, plus nous sommes frappés de sa fréquence. En ce qui me concerne, les très nombreux malades que j'ai pu observer appartenaient à tous les points de la France, et je n'ai pas noté de localisation spéciale à telle ou telle région.

Pathogénie. — Nous abordons ici le point le plus discuté dans l'étude de la luxation congénitale, celui qui a donné naissance aux théories les plus nombreuses et les plus dissemblables. Aujourd'hui toutefois, beaucoup de ces théories n'appartiennent plus qu'à l'histoire, et l'accord semble bien près de se faire sur ce point particulier de la question.

Nous devons rappeler ici, ne fût-ce que pour mieux pénétrer la nature de cette malformation, les différentes opinions qui ont été successivement émises. Toutes les théories pathogéniques qui se sont fait jour peuvent être rangées sous deux chefs principaux, suivant qu'on admet comme cause initiale une altération pathologique de la jointure, ou un arrêt de développement.

1° Théories fondées sur l'existence d'altérations pathologiques de la jointure. — Tantôt on a admis, comme cause, des altérations traumatiques de l'articulation, tantôt des altérations spontanées.

a). *Traumatisme.* — Le traumatisme lui-même a été invoqué à deux moments différents, soit pendant la vie intra-utérine, soit pendant l'accouchement. Nous n'insisterons pas sur la théorie des traumatismes subis pendant la grossesse. Déjà formulée par Hippocrate, elle a été admise par J.-L. Petit et Cruveilhier; elle consiste à dire que des chutes, des coups portés sur le ventre de la mère pendant la grossesse, ont pu déterminer chez le fœtus la production de la luxation. Mais c'est là une pure hypothèse, car, dans l'immense majorité des cas, on ne trouve aucun traumatisme auquel on puisse rapporter la malformation. Pour notre part, bien que nous ayons toujours soin de recueillir d'une façon complète les antécédents dans chaque cas particulier, nous n'avons jamais

rencontré une seule observation dans laquelle le traumatisme puisse être mis en cause.

Ce que nous venons de dire des traumatismes intra-utérins, nous pouvons le répéter des attitudes vicieuses du fœtus pendant la grossesse. D'après Dupuytren, si la cuisse est maintenue dans une flexion forcée sur le bassin, la tête exerce une pression sur la partie postérieure et inférieure de la capsule, qui peut conduire à la luxation. Roser, au lieu de la flexion forcée, fait intervenir l'adduction, dont la cause serait dans la petite quantité du liquide amniotique. Mais ici, comme pour le pied bot, la théorie est bien loin de trouver toujours sa vérification. Le plus souvent on n'a rien noté de particulier, en ce qui concerne la quantité du liquide amniotique; et quant à la flexion forcée des cuisses sur le bassin, si elle a été parfois rencontrée, elle manque le plus souvent. Dans les cas même, comme ceux du *genu recurvatum* congénital, où la flexion forcée de la cuisse sur le bassin fait partie de la symptomatologie de l'affection, il s'en faut de beaucoup qu'on rencontre toujours une luxation de la hanche concomitante, bien que le fait ait été observé.

Il convient d'attacher une importance plus grande à la théorie qui fait intervenir le traumatisme se produisant au moment même de l'accouchement. Formulée par J.-L. Petit, cette théorie a été soutenue par Capuron, Chélius, d'Outrelepont; Brodhurst s'en est constitué l'ardent défenseur, et dernièrement encore, il lui consacrait un article dans la *Revue d'Orthopédie*[1]. La théorie consiste à admettre que la luxation se produit toujours au cours d'un accouchement laborieux, le plus souvent au cours d'un accouchement par le siège. Le doigt ou un crochet étant placé dans l'aine pour exercer des tractions, la tête du fémur, dit Brodhurst, vient presser contre la partie postérieure et inférieure de la capsule, et peut déterminer la production de la luxation. A l'appui de cette manière de voir, on peut citer la statistique d'Adams, qui, sur 45 cas de luxations congénitales, a rencontré 7 accouchements par le siège. Que la luxation puisse se produire par le mécanisme que nous venons d'indiquer, c'est ce qu'on ne saurait nier; et, dernièrement encore, Phelps en a fourni un exemple[2]. Il s'agit d'un enfant que notre collègue a eu l'occasion de voir une heure

1. Brodhurst, Observations sur la luxation congénitale de la hanche, *Revue d'Orthopédie*, 1896, p. 42 et 257.
2. Phelps, *Transact. of the American orthop. Associat.* Fifth. Session, 1891.

après sa naissance. Le membre inférieur droit était d'un pouce plus court que le gauche; la tête fémorale était déplacée dans la fosse iliaque externe. Phelps réduisit la luxation, et depuis lors, nous dit-il, la tête est restée en place sans le secours d'appareil.

Est-ce ainsi que les choses se passent d'ordinaire dans la luxation congénitale? Non, mille fois non. Tout d'abord, et c'est un point sur lequel nous insisterons plus tard à propos des symptômes, le plus souvent on ne note rien d'anormal au moment même de la naissance, et même longtemps après. C'est seulement quand l'enfant commence à marcher qu'on remarque chez lui l'existence de claudication. S'il y avait, dans les cas habituels, un déplacement aussi considérable que dans l'observation de Phelps, celui-ci ne passerait pas inaperçu. On noterait des traces d'une violence du côté de l'articulation, douleur, gonflement, teinte ecchymotique. Or, nous le répétons, dans l'immense majorité des cas, on n'aperçoit absolument rien d'anormal. Du reste, l'étude des antécédents ne confirme nullement l'opinion d'après laquelle la malformation serait due à un traumatisme exercé au moment de l'accouchement. A cet égard, la statistique d'Adams, qui a rencontré 7 accouchements par le siège sur 45 cas de luxation, peut être regardée comme une exception. Chaque fois qu'une luxation congénitale se présente à notre examen, nous avons soin de nous enquérir d'une façon minutieuse de la manière dont s'est fait l'accouchement. Or, dans l'immense majorité des cas, celui-ci a été tout à fait normal. L'auteur d'une thèse récente sur la luxation congénitale de la hanche, M. Delanglade[1], a dressé à cet égard la statistique suivante : sur 112 cas personnels, il compte 8 présentations du siège, 4 fois un accouchement laborieux, nécessitant le forceps ou la version, 8 fois un accouchement laborieux, mais se terminant sans opération.

Mais il y a plus encore, et les auteurs, comme Valette, Lorenz, qui ont cherché à produire des luxations traumatiques chez les nouveau-nés, n'ont pu y parvenir. Ce qu'on produit, ce sont des fractures, ou mieux encore des décollements épiphysaires. Ainsi donc, à quelque point de vue qu'on l'examine, la théorie des traumatismes obstétricaux, appliquée à la pathogénie des luxations congénitales de la hanche, se trouve en défaut.

b). *Maladie primitive de l'articulation.* — Ce que nous venon

1. Delanglade, *De la luxation congénitale du fémur*, thèse de doct., Paris, 1866.

de dire du traumatisme, soit pendant la grossesse, soit au moment même de l'accouchement, nous pouvons le répéter de la théorie qui fait dériver la luxation congénitale d'une altération pathologique de la jointure, développée pendant la vie intra-utérine. Certains auteurs, comme Sédillot et Stromeyer, ont admis que la lésion primitive est un ramollissement et un allongement de l'appareil ligamenteux. Parise, adoptant les idées de J.-L. Petit, met la production de la luxation sur le compte d'une hydarthrose survenue pendant la vie intra-utérine. Broca et Verneuil ont montré des pièces sur lesquelles il y avait des fongosités, des lésions osseuses, traces évidentes de lésions intra-utérines. Il existe donc des exemples non douteux de coxalgies développées avant la naissance; mais ce sont là des cas tout à fait exceptionnels. Il serait bien étrange que cette inflammation développée pendant la vie intra-utérine ne laissât à la naissance d'autre trace que le déplacement. Comment ne trouverait-on, en pareil cas, ni douleur, ni gonflement, ni limitation des mouvements, quand on sait que l'ankylose, plus ou moins complète, est une des conséquences les plus habituelles de la coxalgie. Le fait aussi que la luxation congénitale est très souvent bilatérale concorde mal avec la rareté de la coxalgie double dans l'enfance et l'adolescence.

c). *Altérations primitives du système nerveux.* — Cette théorie a revêtu deux formes différentes, suivant qu'on a fait intervenir primitivement la contracture, ou, au contraire, la paralysie de certains muscles, qui toutes deux, du reste, seraient attribuables à une maladie du système nerveux. Déjà Chaussier, à propos d'un cas de luxation double congénitale, note que la mère de l'enfant avait senti celui-ci, comme agité, à un certain moment de la grossesse, par de violentes convulsions. Delpech (de Montpellier) suppose que, sous l'influence d'une maladie primitive du système nerveux, il y a un arrêt de développement du système vasculaire chargé d'apporter les éléments nutritifs aux parties déformées. Enfin l'on connaît la théorie générale de J. Guérin, d'après laquelle les luxations congénitales de la hanche, comme bon nombre d'autres malformations, seraient dues à la rétraction de certains groupes musculaires, elle-même consécutive à une affection primitive du système nerveux. Mais, à la différence de ce qui existe dans le pied bot varus équin congénital, on ne trouve ici aucune trace de rétraction musculaire, du moins chez les jeunes enfants. Sans doute, quand on examine des malades atteints de luxation congé-

nitale qui ont dépassé six ou sept ans, on rencontre fréquemment chez eux des rétractions qui portent surtout sur les muscles de la cuisse, et en particulier, sur les adducteurs. Mais il s'agit ici de rétractions secondaires, et la preuve, c'est que, chez de très jeunes enfants, les mouvements de la hanche sont libres en tous sens. Nulle part, ils ne sont limités par la rétraction musculaire.

La théorie inverse, celle qui place la cause première des luxations congénitales dans une paralysie des muscles péri-articulaires, a été imaginée par Verneuil, et soutenue par lui jusque dans ces dernières années[1]. Dans la discussion qui s'est produite, en 1866, à la Société de chirurgie, M. Verneuil a émis en effet l'opinion que les luxations, dites congénitales de la hanche, n'étaient pas autre chose que des luxations paralytiques. Son opinion a été défendue par divers auteurs, tels que Dally, Reclus, Angot et Mayo Robson. Les choses se passeraient ici comme dans la paralysie infantile, qui a souvent pour conséquence le relâchement des ligaments et des muscles, et le déplacement des surfaces articulaires. Dans le cas particulier de la luxation congénitale de la hanche, la paralysie porterait primitivement sur les muscles fessiers; dès lors, les adducteurs, devenus prépondérants, agiraient pour produire le déplacement de la tête fémorale dans la fosse iliaque externe. Qu'il y ait des paralysies spinales pendant la vie intra-utérine, c'est ce qu'on ne saurait nier; mais, de là, à faire de cette manière de voir une théorie générale, il y a loin. Sans doute, la théorie de Verneuil repose sur un fait d'observation clinique parfaitement juste, à savoir que, dans l'immense majorité des cas, la luxation ne se manifeste par aucun symptôme au moment même de la naissance, et n'est reconnue qu'au bout d'un temps plus ou moins long. Mais ce n'est pas là une raison suffisante pour faire rejeter les luxations congénitales de la hanche dues à des malformations de la jointure remontant à la vie intra-utérine.

Nous-même, quand nous sommes arrivé aux Enfants-Assistés, le 1er décembre 1889, nous ne savions guère de la luxation congénitale que ce que nous avions appris dans les livres. Imbu des idées de Verneuil, dont nous avions été l'élève, nous étions tout disposé à admettre l'existence des luxations paralytiques. Mais

1. Verneuil, *Revue d'Orthopédie*, 1er janvier 1890.

dès que nous avons étudié la question par nous-même, et en serrant de près tous les termes du problème, force nous a été de reconnaître, quelles que fussent d'ailleurs notre estime et notre affection pour notre maître, que la théorie de Verneuil ne saurait supporter l'examen. Tout d'abord, nous l'avons dit, la mobilité de l'article est complète; étudiés à l'aide des courants faradiques, les muscles ont conservé intacte leur contractilité. Mais il y a plus, les opérations sanglantes entreprises pour la cure des luxations congénitales nous ont permis d'étudier *de visu*, dans un très grand nombre de cas, l'état du système musculaire. Nous avons pu constater que la forme, le volume, la coloration des muscles répondaient de tous points à ce qui existe dans les muscles normaux. Mais nous ne nous sommes pas contenté de ces constatations, et, dans cinq cas d'opérations sanglantes, nous avons prélevé de petits fragments des muscles grand et moyen fessier, et nous en avons fait l'examen histologique avec l'aide de notre élève, M. Drouet. Cet examen a toujours été négatif; nous avons même pris la précaution de soumettre nos préparations à des histologistes d'une compétence indiscutable, MM. Mathias Duval et Cornil, et tous deux ont reconnu qu'il s'agissait là de muscles parfaitement sains. Dans un sixième cas, où la mort a suivi malheureusement notre intervention, nous avons prélevé, à l'autopsie, des parcelles musculaires, et l'examen histologique qui en a été fait par notre chef de laboratoire, M. Küss, a démontré leur parfaite intégrité. Il ne saurait donc être question de paralysie musculaire dans les luxations congénitales de la hanche. Du reste, l'existence de ces luxations au moment même de la naissance, niée par Verneuil, est aujourd'hui parfaitement établie. En ce qui nous concerne, grâce à l'obligeance de notre collègue, M. Bar, nous avons pu examiner deux pièces anatomiques, dont la description a été donnée par Cautru, et par notre élève M. Sainton, dans sa thèse, et qui ne laissent aucun doute à cet égard.

Un dernier argument contre la théorie de Verneuil peut être tiré de la marche même de la paralysie infantile. Les exemples de cette maladie portant sur la hanche seule, ou sur la totalité du membre inférieur, sont loin d'être rares; nous avons fréquemment l'occasion de les étudier. Or, les choses ne se passent pas d'ordinaire comme le veut la théorie de Verneuil. Les cas dans lesquels la paralysie porte sur les fessiers, et où la luxation se fait dans la fosse iliaque externe, sont tout à fait exceptionnels. Ce que l'on

voit le plus souvent, c'est la paralysie des adducteurs, avec rétraction secondaire du fascia lata, maintenant la cuisse dans une position d'abduction exagérée. La tête fémorale vient alors faire une saillie marquée à la base du triangle de Scarpa. Il y a, en un mot, une véritable subluxation en avant, et non une luxation en arrière et en dehors.

2° Théorie de l'arrêt de développement. — Cette théorie est loin d'être nouvelle; déjà Paletta, Breschet, Dupuytren, Schreger, l'ont soutenue. Mais elle a été surtout parfaitement exposée par Von Ammon [1]; aussi est-ce justice de lui donner son nom. Cet auteur a bien montré qu'il s'agit là, plutôt d'un vice de conformation de l'articulation, que d'une luxation proprement dite. Il range ce vice de conformation parmi les dystrophies congénitales de l'articulation (*Dysarthrosis ileo-femoralis congenita*); et, pour bien faire comprendre son idée sur la pathogénie de la lésion, il la désigne sous le nom d'ectopie de la tête fémorale (*Ektopie des Gelenkkopfes*), plutôt que sous celui de luxation.

Mais la théorie de l'arrêt de développement a revêtu des formes différentes, suivant les auteurs qui se sont occupés de la question. Il est indispensable de les examiner successivement, pour pénétrer autant que possible la véritable nature des lésions.

La première forme qu'a revêtue la théorie de l'arrêt de développement consiste à admettre un défaut de proportion entre le contenant et le contenu; en d'autres termes, on admet que, par suite de son atrophie, la cavité cotyloïde est incapable de recevoir, comme à l'état normal, la tête du fémur. La cause de cette atrophie, ce serait l'ossification prématurée du cartilage en Y, qui sépare les unes des autres les trois pièces osseuses, aux dépens desquelles se développe la cavité cotyloïde. En 1877, Döllinger (de Budapest) a publié un mémoire, dans lequel il s'attache à défendre cette interprétation [2]. Cette théorie a été également adoptée par Grawitz [3], dont les recherches ont porté sur douze pièces provenant de sept enfants nouveau-nés. Toutefois Grawitz n'admet pas dans leur intégrité les conclusions de Döllinger. D'après les pièces qu'il a pu examiner, il n'y a pas ossification prématurée du cartilage en Y,

1. Von Ammon, *Die angeborenen chirurgischen Krankheiten des Menschen*, Berlin, 1842, p. 116 et suivantes.
2. Döllinger, Die angeborene Hüftgelenksverrenkung, *Archiv für klin. Chirur.*, t. XX, p. 622, 1877.
3. Grawitz, Ueber die Ursachen der angeborenen Hüftgelenksverrenkungen, *Archiv für pathol. Anat. und Physiol.* Band LXXIX, 1878.

mais seulement production insuffisante d'os aux dépens de ce cartilage; d'où l'arrêt de développement de la cavité cotyloïde. Dans un cas, par exemple, la cavité cotyloïde n'était pas plus développée qu'elle ne l'est sur un fœtus de cinq mois, et cependant le cartilage en Y était d'une largeur anormale, vu l'arrêt d'ossification. La zone d'ossification de chacun des bords de ce cartilage était très imparfaitement développée; on n'y trouvait que de rares cellules, écartées les unes des autres. Dans deux autres cas, la zone de calcification faisait défaut; les cellules cartilagineuses, au lieu de noyaux, ne renfermaient que des granulations graisseuses. Dans aucun cas, Grawitz n'a trouvé d'ossification prématurée. De notre côté, nous avons porté notre attention sur ce point particulier de la question. Sur plusieurs des malades que nous avons opérés, nous avons pu constater la persistance du ligament en Y. Cette persistance n'était pas moins évidente sur les deux pièces provenant du service de M. Bar, auxquelles nous avons fait allusion précédemment. Enfin, à l'autopsie d'une jeune fille de douze ans, atteinte d'une double luxation congénitale, nous avons pu constater la persistance du cartilage en Y. Ainsi donc, point de doute à cet égard; il est bien évident que la théorie attribuant à la soudure prématurée du cartilage en Y la production de la luxation congénitale, ne saurait être admise. C'est donc bien à tort, qu'après avoir discuté la question, M. Delanglade conclut : « Toutes ces théories se ressemblent, en somme; c'est toujours l'absence du parallélisme normal entre le développement des deux surfaces articulaires qui est considérée comme la cause de la luxation. C'est aussi l'opinion qu'émettait Kirmisson au Congrès de Rome de 1894 [1]. » L'auteur a mal saisi notre pensée. « Non, disions-nous, bien au contraire, ce n'est pas sur la cavité cotyloïde seule que porte la malformation, mais bien sur tous les éléments constituants de l'articulation. Ce serait, suivant nous, une conception fausse que de voir, dans une luxation congénitale, une tête du fémur normale ne trouvant pas place dans une cavité de réception insuffisante. En réalité, les lésions sont beaucoup plus compliquées. Elles portent, non seulement sur le cotyle, mais sur l'extrémité supérieure du fémur elle-même [2]. » Et plus loin, nous ajou-

1. Delanglade, *loco citato*, p. 27.
2. Kirmisson, Contribution à l'étude de la pathogénie et du traitement des luxations congénitales de la hanche (*mémoire* lu au congrès international de Rome, *Revue d'Orthopédie*, 1894, p. 194).

tions (p. 195) : « Ainsi donc il n'est plus possible, après les constatations précédentes, de regarder les malformations du cotyle comme la cause primitive et unique des luxations congénitales. Tous les éléments constituants de l'articulation participent à la difformité. »

Tout ce que nous avons observé depuis lors n'a fait que nous confirmer dans l'opinion que nous émettions dans notre mémoire de 1894. Ainsi donc, la théorie à laquelle nous nous rattachons, c'est celle de la malformation primitive, portant sur tous les éléments constituants de l'articulation, véritable dystrophie articulaire, *dysarthrosis ileo-femoralis congenita*, comme l'appelle Von Ammon, qui, du reste, a donné de la pathogénie et de l'anatomie pathologique des lésions une description tellement exacte qu'on la croirait écrite d'hier, bien qu'elle date aujourd'hui de plus de cinquante ans (1842). Nous ne saurions mieux faire que de reproduire les paroles de l'auteur lui-même : « Si l'on envisage, dit-il, les résultats fournis par l'anatomie pathologique, on arrive à une conception pathogénique que l'auteur croit applicable à la plupart des cas. La cause initiale, c'est le défaut de formation et l'arrêt de développement des diverses parties constituantes de la jointure, os iliaque, cavité cotyloïde, ligament rond, tête et col du fémur. A cette cause se rattachent toutes les malformations congénitales de la hanche qui conduisent à la claudication. Il est donc nécessaire de jeter un coup d'œil sur le mode de développement de l'articulation coxo-fémorale. La cavité cotyloïde a comme base de son développement fœtal l'ilion, le pubis et l'ischion, et procède de ces trois os. Elle n'a pas, au début de sa formation, cette forme régulièrement arrondie, bien en harmonie avec la tête fémorale, qu'on lui voit plus tard chez l'adulte. Elle a plutôt la forme d'une écuelle, regardant en bas et en avant, sur les parties latérales du bassin. Pendant toute la vie fœtale, l'ossification complète de cette cavité fait défaut; elle ne se produit que dans les premières années. Mais, dans le développement normal, cette forme d'écuelle disparaît déjà pendant la vie intra-utérine. Déjà, pendant cette période, la cavité cotyloïde atteint une profondeur assez considérable pour que la tête du fémur, qui d'abord ne s'y appuyait que légèrement, finisse peu à peu par y être contenue. La cavité conserve-t-elle, au contraire, sa forme première, en écuelle, alors se produit le vice de conformation que j'ai désigné plus haut sous le nom de cotyle trop petit. De là résulte la disposition aux luxa-

tions congénitales [1]. » On ne saurait mieux dire, et la théorie de Von Ammon ou de l'*état fœtal* de l'articulation rend compte de tous les faits, depuis les plus complexes, ceux dans lesquels la tête fémorale et la cavité cotyloïde font défaut, jusqu'aux cas les plus habituels, dans lesquels toutes les parties constituantes de la jointure existent, comme à l'état normal, mais irrégulièrement développées. C'est à tort qu'on a voulu dissocier ces différents faits les uns des autres; ils constituent les divers termes d'une même série, les anneaux d'une même chaîne, que les notions de l'embryologie et de l'anatomie pathologique nous permettent de relier entre eux.

Cette théorie de l'arrêt de développement nous rend compte de l'hérédité que nous avons notée comme l'une des principales circonstances étiologiques. On comprend, en effet, que des parents puissent transmettre à leurs descendants une disposition à tel ou tel vice de conformation congénital, ce que l'on ne saurait dire du traumatisme ou des altérations paralytiques.

Ce n'est pas à dire que la théorie de l'arrêt de développement ou état fœtal de l'articulation doive englober tous les faits. Il est possible que, dans certains cas, le traumatisme obstétrical puisse avoir joué un rôle; mais alors il s'agirait de luxations de tout point comparables aux luxations traumatiques, et non de maladies, à évolution semblable à ce qu'on observe ordinairement dans les luxations congénitales de la hanche. Encore les expérimentations, comme celles de Valette et de Lorenz, sont-elles de nature à nous rendre très réservés sur l'adoption des lésions de cette nature, puisqu'elles nous démontrent que ce qu'on obtient en pareil cas, c'est le décollement épiphysaire, bien plutôt que la luxation.

De même, il est des cas dans lesquels on peut admettre l'existence d'une altération primitive du système nerveux. La clinique nous le démontre, en nous fournissant des exemples de luxations congénitales du fémur en coïncidence avec d'autres malformations, chez des enfants porteurs de lésions du système nerveux central. De ce nombre est le cas de ce jeune homme, dont nous avons déjà figuré les lésions à propos de l'histoire du spina-bifida (voyez fig. 17), et qui, en même temps qu'un spina-bifida lombaire, portait une luxation congénitale de la hanche droite et un pied bot valgus équin du même côté. La question se pose ici dans les

1. Von Ammon, *loco citato*, p. 120.

mêmes termes que pour le pied bot; il est en effet des exemples de cette dernière malformation qui coïncident avec des altérations du système nerveux; mais ce n'est pas à dire pour cela qu'on puisse incriminer une semblable origine, dans tous les cas de pied bot existant à la naissance. Reste une circonstance étiologique dont on s'est efforcé de donner la véritable interprétation; nous voulons parler de la fréquence infiniment plus grande de la luxation congénitale du fémur dans le sexe féminin. Roser en donne comme cause l'existence d'une adduction plus grande des cuisses dans le sexe féminin; chez les garçons, la descente du testicule déterminerait des mouvements réflexes des membres inférieurs, combattant cette tendance à l'adduction permanente. Ce n'est là, bien entendu, qu'une vue de l'esprit, peu en rapport avec tout ce que nous savons de l'anatomie pathologique et de la marche de la luxation congénitale; mieux vaut, selon nous, avouer franchement notre ignorance à cet égard.

Anatomie pathologique. — Pour se rendre compte, autant que possible, de la véritable nature et de la marche de la luxation congénitale, il importe d'étudier isolément les lésions qu'on a pu constater dans les cas rares examinés au moment de la naissance; puis, dans les faits se rapportant à des adultes ou à des enfants plus âgés, chez lesquels la marche et la station debout sont venues modifier les lésions. Ici encore la chirurgie moderne, en élargissant notre champ d'action, nous a permis d'augmenter beaucoup l'étendue de nos connaissances anatomo-pathologiques.

a). Lésions constatées à la naissance. — Paletta a trouvé, à l'autopsie d'un enfant de quatorze jours, les deux têtes fémorales hors de la cavité cotyloïde. La partie antérieure de cette dernière était voilée par la capsule tendue transversalement. Sa partie postérieure était ouverte, et, de la profondeur, faisait issue une masse graisseuse qui comblait tout l'espace dans lequel aurait dû se trouver la tête du fémur. Celle-ci était maintenue seulement par une capsule très large, se continuant à la partie antérieure avec celle qui recouvrait la cavité cotyloïde, et passant, à la partie postérieure, par-dessus le bord externe de cette cavité. Cette capsule était d'ailleurs solide et épaisse. Le ligament rond existait, libre de tous côtés, s'attachant par une extrémité large à la tête du fémur, et par l'autre, au fond de la cavité cotyloïde, où il se perdait dans la masse graisseuse notée précédemment. Il était si long qu'il aurait permis à la cuisse de larges mouvements de circumduction,

et aussi des mouvements de glissement, soit en haut, soit en dehors. La tête fémorale était convenablement développée; elle se trouvait au niveau de l'épine iliaque antérieure et inférieure, sans cependant reposer sur elle [1]. Ce fait observé par Paletta en 1785, est le premier dans lequel on ait fait l'examen anatomique des lésions. De son côté, Cruveilhier rapporte un fait qu'il a pu observer en 1828. Il s'agit d'un enfant mort-né. « Sur ce fœtus, dit-il, qui est venu avec des mains et des pieds bots, les jambes, au lieu d'être fléchies sur les cuisses comme de coutume, sont dans l'extension; les deux pieds sont arc-boutés contre la mâchoire inférieure. Chez ce fœtus, il y avait une double luxation congénitale des fémurs, dont voici les détails : les capsules fibreuses avaient une grande laxité, et les têtes des fémurs, au lieu d'être reçues et contenues dans les cavités cotyloïdes correspondantes, venaient s'appliquer contre les fosses iliaques externes. Les capsules fibreuses ouvertes, j'ai vu : 1° les ligaments ronds très grêles et d'une longueur démesurée; 2° les têtes des fémurs déformées, aplaties, conoïdes, dépourvues de col, et comme atrophiées; 3° des cavités cotyloïdes qui égalaient à peine en profondeur la cavité glénoïde de l'omoplate, et qui, par conséquent, ne pouvaient recevoir les têtes fémorales, malgré le défaut de développement de ces dernières [2]. »

Grâce à l'obligeance de notre collègue M. Bar, accoucheur des hôpitaux, j'ai pu examiner deux pièces de luxations congénitales de la hanche chez des nouveau-nés, pièces dont la description a été donnée par M. Bar et ses élèves, MM. Cautru et Lamotte, et que l'on trouvera mentionnées également dans la thèse de notre élève, le Dr Sainton [3].

Dans le premier cas, il s'agit d'un fœtus mâle, né vivant, mais qui succomba trois quarts d'heure après la naissance. On avait constaté chez lui l'impossibilité de placer la cuisse gauche dans l'extension complète; elle était en flexion et en adduction très marquée.

L'articulation coxo-fémorale droite ne présente rien de particulier. Il n'en est pas de même de la gauche. La bride résistante formée par les adducteurs ayant été sectionnée, la capsule est

1. Paletta, *Exercitationes pathologicæ* (de claudicatione congenitâ), p. 88, 1820.
2. Cruveilhier, *Traité d'anatomie pathologique générale*. Paris, 1849, t. I, p. 484.
3. Sainton, *De l'anatomie de l'articulation de la hanche chez l'enfant*, etc. Thèse de doct., Paris, 1893.

ouverte; on constate alors que le ligament rond a la même épaisseur que celui du côté droit; mais il est plus long que ce dernier. La cavité cotyloïde n'a pas la même profondeur. Les bords sont sans relief. Le bourrelet de la cavité n'existe pour ainsi dire pas, surtout à la partie supérieure du cotyle. La tête du fémur, plus petite que celle du côté droit, n'a plus la forme hémisphérique de la tête normale; elle est aplatie d'un côté. Cette tête fémorale ne s'adapte pas exactement à la cavité cotyloïde, qui est trop peu profonde pour la contenir; elle repose, par sa face déformée et aplatie sur la partie supéro-interne du bourrelet cotyloïdien, qui est déprimé, à ce niveau, pour la recevoir [1].

De notre côté, nous avons pu, avec M. Sainton, examiner la pièce, au point de vue spécial qui nous occupe. Ce qui nous a frappés tout d'abord, c'est la longueur exagérée du ligament rond. Alors qu'à droite la longueur de ce ligament s'oppose absolument à ce que la tête fémorale sorte par en haut de la cavité cotyloïde, à gauche elle lui permet facilement d'arriver jusqu'à la partie supérieure et postérieure du sourcil cotyloïdien, et de s'y appuyer par la facette plane notée plus haut.

Du côté du fémur, il est facile de se rendre compte que toute l'extrémité supérieure de l'os est atrophiée. C'est ainsi qu'à droite la distance qui sépare la base du grand trochanter du sommet de la tête articulaire est de 23 millimètres, tandis qu'à gauche, elle n'est que de 20 millimètres. Le diamètre de la tête est, à droite, de 13 millimètres; à gauche, de 10 millimètres. Le col existe à peine; du côté sain, on en trouve déjà l'indication très nette, tandis qu'à gauche, il semble que la tête soit accolée directement à l'extrémité supérieure de l'os, leurs axes formant entre eux un angle droit environ.

Les modifications portant sur la cavité cotyloïde sont tout aussi marquées. A droite, le diamètre antéro-postérieur de cette cavité mesure 14 millimètres, son diamètre vertical 16 millimètres. A gauche, elle est à peu près régulièrement arrondie; elle offre, en tous sens, un diamètre de 12 millimètres. Les rebords sont en outre beaucoup moins marqués que du côté sain. Non seulement le cartilage en Y est conservé, mais il ne présente aucune modification dans sa forme et ses dimensions.

La seconde pièce de M. Bar, dont la description a été publiée

1. Bar et Lamotte, Société obstétricale et gynécologique de Paris, 1891.

par son interne, M. Cautru [1], est relative à une petite fille chez laquelle on constata, à la naissance, un raccourcissement du membre inférieur gauche, mesurant un centimètre environ. Le membre était dans l'abduction jointe à la rotation en dehors. Il y avait en même temps un double pied bot varus équin. L'enfant ayant succombé quelques heures après la naissance, on constata qu'à droite l'articulation coxo-fémorale était normale; à gauche, au contraire, il n'y a pour ainsi dire plus de cavité cotyloïde. La tête fémorale est manifestement atrophiée.

En examinant à notre tour la pièce, nous avons pu constater que les deux fémurs ont sensiblement la même longueur. Le col commence à se dessiner du côté droit; à gauche, il n'existe pour ainsi dire pas. De ce côté, la tête est implantée directement et presque à angle droit sur l'extrémité supérieure du fémur. Comme dans le cas précédent, l'os de la cuisse est très atrophié dans toutes ses dimensions. La distance qui sépare la base du grand trochanter du sommet de la tête est de 20 millimètres à droite, tandis qu'à gauche, elle n'est que de 18 millimètres. Quant au diamètre de la tête, il est de 11 millimètres à droite, et de 9 millimètres à gauche.

La cavité cotyloïde gauche n'existe pour ainsi dire pas. Entre l'insertion du ligament rond, en bas, et le sommet du sourcil cotyloïdien, en haut, on trouve une petite dépression large de 4 à 5 millimètres, alors que, du côté opposé, cette même distance est de 12 millimètres. Au-dessus du sourcil cotyloïdien, qui, du reste, est très peu marqué, se voit une cavité nouvelle, dont le fond est formé par la partie la plus déclive de la fosse iliaque externe, et les parois, par la capsule articulaire élargie; c'est dans cette cavité que vient se loger la tête fémorale, grâce à la longueur du ligament rond.

Dans ce fait, comme dans le premier, il nous a été facile de constater la persistance du cartilage en Y; il présentait même une largeur un peu plus considérable que celui du côté sain.

Les faits précédents sont suffisants pour bien établir l'existence des luxations congénitales au moment même de la naissance. Ils montrent bien également en quoi consistent au début les lésions; atrophie portant non seulement sur la cavité cotyloïde, mais bien sur toutes les parties constituantes de l'articulation; élongation de

1. Voyez *Annales de la Société obstétricale de France* de 1892; et Cautru, *Revue d'Orthopédie*, novembre 1892.

la capsule et du ligament rond, et surtout affaissement du sourcil cotyloïdien, permettant à la tête de franchir aisément les limites de la cavité cotyloïde, pour se placer dans la fosse iliaque externe. Cette particularité, très nette dans les deux pièces de M. Bar que nous avons eu l'occasion d'étudier, a été notée aussi tout spécialement par M. Lockwood[1], dans deux faits qui lui appartiennent. Quant au sens dans lequel se fait le déplacement, il est variable. Si le plus souvent il tend à se faire en haut et en dehors, dans la fosse iliaque externe, comme c'était le cas dans les deux pièces de M. Bar, il peut se faire aussi directement en haut, comme c'était le cas dans la pièce de M. Mauclaire, ou bien en dedans, comme dans un fait rapporté par Phelps. Ce qui, du reste, ressort surtout de l'examen des pièces fait peu de temps après la naissance, c'est que le déplacement est très minime, ou même incomplet, la tête chevauchant sur le rebord postérieur du sourcil cotyloïdien, comme cela existait dans le premier fait de M. Bar. Il y a donc, à ce moment, malformation de la jointure, dystrophie iliaque, comme l'appelle von Ammon, plutôt que luxation complète. C'est seulement quand l'enfant commencera à marcher que se complétera le glissement des surfaces articulaires l'une sur l'autre; c'est à ce moment seulement que l'affection sera définitivement constituée. Ces constatations anatomiques nous rendent admirablement compte de l'évolution clinique que nous devrons bientôt signaler.

b). *Lésions chez les enfants qui ont marché.* — Sous l'influence de la marche et de la station, les surfaces articulaires qui ne sont pas exactement emboîtées l'une dans l'autre, comme à l'état normal, s'écartent peu à peu, et la luxation se constitue à l'état complet. Nous devrons, pour faire l'étude anatomo-pathologique de cette luxation, passer successivement en revue les modifications subies par les surfaces articulaires, par l'appareil ligamenteux et par les muscles péri-articulaires.

1° Étude des surfaces articulaires. — D'une manière générale, la cavité cotyloïde est le siège d'une atrophie et d'une déformation souvent considérable. Ces déformations peuvent revêtir deux types principaux : dans un certain nombre de cas, en effet, la cavité cotyloïde, au lieu d'une forme hémisphérique, présente une forme triangulaire, la base du triangle étant dirigée en haut et en dehors, tandis que le sommet regarde en bas et en dedans. Dans d'autres

1. Lockwood, *Transact. of the Patholog. Society of London*, 1887, vol. XXXVIII, p. 303.

cas, la déformation est beaucoup plus considérable, et l'acétabulum ne représente plus qu'une écuelle aplatie; on apprécie parfaitement ces modifications de forme, à l'aide du doigt introduit profondément dans la direction de la cavité cotyloïde, pendant les opérations sanglantes entreprises pour la cure des luxations congénitales. Il est même des faits dans lesquels la cavité cotyloïde normale est remplacée par un ou plusieurs mamelons osseux. Cruveilhier, Paletta, Paci ont vu des faits semblables; Lorenz[1], qui cite les auteurs précédents, dit avoir rencontré une disposition semblable dans quelques-unes de ses opérations. De notre côté, nous avons noté, dans certains faits exceptionnels, la même disposition. Il nous semble, du reste, qu'il y a une différence à établir sous ce rapport entre les luxations unilatérales et bilatérales. C'est surtout dans les luxations doubles que se rencontre la déformation en écuelle, et même l'effacement complet de la cavité cotyloïde, remplacée par une saillie osseuse; dans la luxation unilatérale, la cavité est le plus habituellement conservée. Elle présente la forme triangulaire que nous avons décrite au début de cette étude, ou même, dans certains cas exceptionnels, elle conserve une forme hémisphérique et une profondeur très voisines de l'état normal. Deux fois, pour notre part, nous avons rencontré une cavité assez profonde pour loger la tête du fémur. Notre première observation est purement clinique; nous n'y insisterons donc pas ici. Dans le second cas, nous avons pu constater *de visu* l'état des choses, au cours d'une opération sanglante que nous faisions chez une petite fille de cinq ans, atteinte de luxation congénitale de la hanche gauche. Une fois l'articulation ouverte, je pus m'assurer avec l'index gauche porté profondément dans la plaie, qu'il existait une cavité cotyloïde bien conformée; et de fait, une traction très modérée suffit pour faire rentrer la tête dans cette cavité, qu'il ne fut pas nécessaire d'excaver. L'enfant a guéri, et la réduction s'est maintenue.

Un point sur lequel on a discuté, c'est celui de savoir quelle est l'épaisseur de l'os au niveau même de l'acétabulum. Hoffa et Lorenz pensent que l'os présente en ce point une épaisseur suffisante pour qu'on puisse y tailler de toutes pièces une cavité cotyloïde artificielle. L'observation des faits m'a conduit sur ce point à une opinion diamétralement opposée. Sans doute il existe des

1. Lorenz, *Pathologie und Therapie der angeborenen Hüftverrenkung*, Wien, 1895, p. 5.

cas (et j'ai eu soin de les signaler en commençant) dans lesquel la cavité acétabulaire fait complètement défaut, et est même remplacée par un ou plusieurs mamelons osseux plus ou moins saillants. Sans doute, en pareil cas, l'os présente une grande épaisseur, et pourra fournir à la création d'une cavité cotyloïde artificielle,

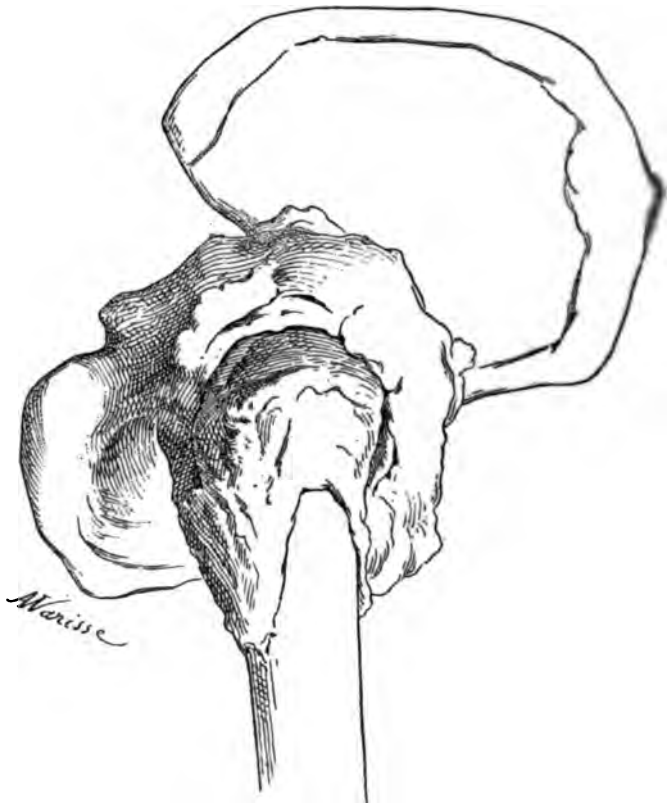

Fig. 277. — Luxation congénitale de la hanche droite, chez un petit garçon de six ans, réduite par la méthode sanglante; la tête fémorale est exactement emboîtée dans la cavité cotyloïde (Kirmisson).

sans qu'il soit besoin de le perforer. Mais ce sont là des faits exceptionnels. Habituellement, au contraire, la cavité cotyloïde est plus ou moins nettement dessinée; en pareil cas, l'arrière-fond de l'acétabulum présente, comme à l'état normal, une minceur considérable. C'est ce que j'ai pu constater sur les deux pièces de M. Bar mentionnées précédemment. Cette circonstance m'a même conduit à pratiquer de parti pris, dans mes premières opérations

la perforation de l'arrière-fond de la cavité cotyloïde. Je reproduis ici une pièce qui démontre bien cette minceur de la cavité cotyloïde dans la luxation congénitale. Il s'agit d'un jeune garçon de six ans, chez lequel j'avais pratiqué la réduction d'une luxation congénitale de la hanche droite par la méthode sanglante. Un emboîtement exact de la tête avait pu être obtenu; et le bruit

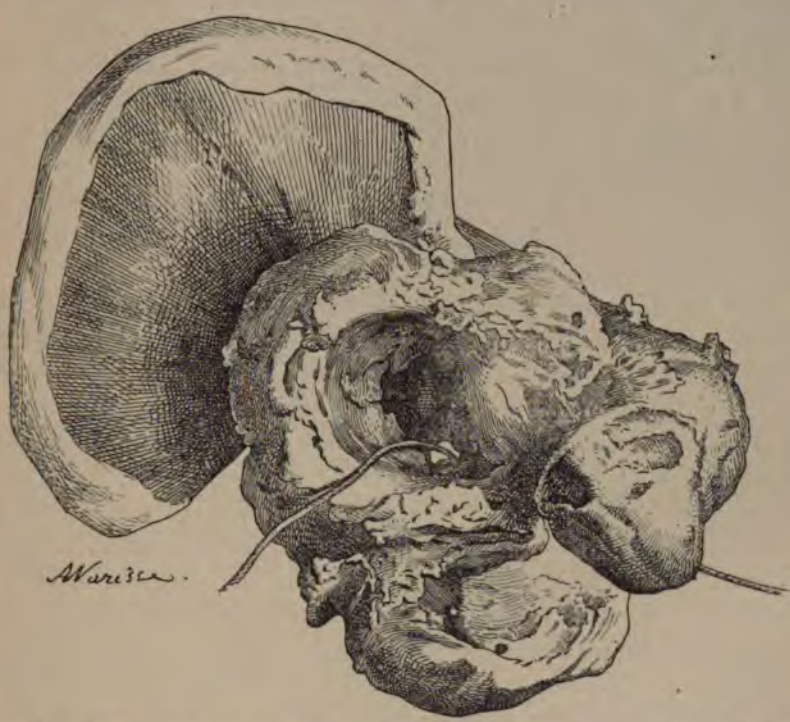

Fig. 278. — Même pièce que précédemment. La tête du fémur a été extraite de la cavité cotyloïde; celle-ci est perforée en un point, et un fil a été passé à travers cette perforation, pour la rendre plus visible (Kirmisson).

caractéristique d'aspiration s'était fait entendre, au moment où la tête fémorale était rentrée dans la cavité. L'enfant ayant succombé à la septicémie, nous avons pu examiner la pièce anatomique. Comme le montrent les figures ci-jointes, la réduction ne laissait rien à désirer. La tête fémorale est exactement emboîtée dans la cavité cotyloïde; cette dernière, très mince à sa partie profonde, est même perforée sur une petite étendue (voyez fig. 277 et 278).

Il n'est donc pas douteux pour nous que, dans tous les cas où il existe une cavité cotyloïde assez bien conformée, celle-ci ne pré-

sente un amincissement à sa partie centrale, comme dans les articulations normales. Ce qui est hypertrophié, c'est le rebord postérieur de la cavité, formant un véritable talus qui en diminue l'étendue et en modifie la direction. Grâce à la saillie de ce rebord osseux, la cavité acétabulaire est modifiée dans sa forme et dans son étendue; elle prend un aspect triangulaire, et est déjetée en avant et en dedans. Ce rebord osseux, ce talus, constitue, comme nous le dirons plus tard à propos du traitement, un obstacle au redressement. Son épaisseur est telle qu'on peut aisément évider l'os à ce niveau, de manière à élargir la cavité cotyloïde par sa partie supérieure et externe, et à lui rendre une forme et une direction voisines de l'état normal.

Si le cartilage de revêtement est habituellement normal au début, il peut à la longue disparaître par places, et la cavité être en partie comblée par du tissu cellulaire et graisseux.

Les modifications subies par l'extrémité supérieure du fémur correspondent à celles que nous avons notées du côté de l'acétabulum. Dans les cas les plus graves, et tout à fait exceptionnels, la tête et le col du fémur manquent en totalité. Ici la malformation a été poussée à l'extrême; il s'agit d'une véritable absence de l'articulation coxo-fémorale, par arrêt de développement, plutôt que d'une luxation proprement dite. Il est non moins exceptionnel de voir la tête fémorale conserver ses caractères normaux. Le plus souvent l'extrémité supérieure du fémur en totalité a subi des modifications considérables; elle est atrophiée dans tous ses éléments. La tête fémorale est diminuée de volume, et plus ou moins déformée. La partie par laquelle elle répond à l'os iliaque est plus ou moins irrégulière; parfois même la tête en masse est aplatie, en forme de tampon.

Une modification qui a plus d'importance encore que celle subie par la tête fémorale, c'est celle du col du fémur. Dans certains cas, celui-ci est affaissé; il est diminué de longueur, de sorte que la tête du fémur repose directement, pour ainsi dire, sur le grand trochanter; en même temps, l'angle que forment entre eux le corps et le col diminue de hauteur; il se rapproche de l'angle droit. Une disposition que, pour notre part, nous avons rencontrée beaucoup plus souvent que la précédente, c'est celle dans laquelle l'ouverture de l'angle formé par le col et le corps du fémur est au contraire exagérée; la tête conique, en forme de pain de sucre pour ainsi dire, surmonte alors le col, qui tend à se redresser et dont

la direction se rapproche de celle du corps du fémur. Cette disposition est, on le comprend, très désavantageuse au point de vue de la réduction, en ce qu'elle rend très difficile l'abaissement de la tête fémorale. Il en est de même d'une autre disposition qui a été signalée par Schede, Hoffa, Lorenz, et que nous-même nous avons rencontrée dans quelques cas : nous voulons parler du déjettement en avant, ou antéversion de la tête du fémur. Elle est aussi de nature à rendre très difficile la réduction, c'est-à-dire l'emboîtement exact de la tête et de la cavité cotyloïde. Déjetée en avant, la tête tend toujours à faire issue en dehors de la cavité.

2° Étude de l'appareil ligamenteux. — Autrefois on admettait l'intégrité du ligament rond; on donnait même, comme signe distinctif entre la luxation traumatique et la luxation congénitale, l'état de ce ligament. Toujours déchiré dans les déplacements d'origine traumatique, il était, disait-on, conservé dans les luxations congénitales. Depuis que la réduction par la méthode sanglante s'est généralisée, les idées se sont singulièrement modifiées à cet égard. Lorenz, donnant dans son livre la statistique des résultats que lui ont fournis 100 opérations, note que, 79 fois, le ligament rond faisait défaut, 21 fois seulement il était conservé. Nous-même, nous avons été frappé de voir le plus souvent le ligament rond faire défaut; nous ne l'avons rencontré que deux fois dans nos quinze premières opérations. Depuis lors, nous l'avons vu un peu plus souvent. Il est certain que l'âge des malades joue à cet égard un rôle très important. Tout d'abord le ligament rond existe; ainsi, nous avons pu le rencontrer sur les deux pièces de M. Bar, relatives à des enfants naissants. Plus tard, il s'effile et finit par se rompre. Lorenz montre dans sa statistique que, souvent déjà dans la troisième année, il fait défaut. Son absence devient la règle à partir de la quatrième année. Il est cependant des cas dans lesquels il persiste d'une manière exceptionnelle.

Ainsi Adams a noté son existence chez un jeune homme de dix-neuf ans; Cruveilhier, chez une jeune fille de dix-huit ans; Hutton, chez un homme de trente et un ans.

La capsule articulaire présente des modifications considérables. Ce qui la distingue ici, c'est qu'elle n'est pas rompue comme dans les luxations traumatiques; elle se laisse peu à peu distendre, de façon à constituer pour la tête fémorale une nouvelle cavité de réception. Arrivée à cet état, la capsule représente assez bien la forme d'un sablier. Elle offre, en effet, une partie élargie qui

emboîte exactement la tête fémorale, puis un resserrement, auquel fait suite un deuxième point plus large, celui qui répond à l'ancienne cavité cotyloïde déshabitée. La disposition de ces trois portions de la capsule est très importante à étudier, au point de vue de la réduction des luxations congénitales. La portion qui répond à l'ancienne cavité cotyloïde est tendue comme un voile au-devant de l'acétabulum; elle forme avec celui-ci une poche étroite, transversalement dirigée, et dont l'orifice présente un resserrement très marqué. On a bien nettement la notion des difficultés que cette disposition apporte à la réduction, quand on pratique l'opération par la méthode sanglante. Lorsqu'en effet on a ouvert la capsule, et mis à nu la tête fémorale, si l'on cherche, à l'aide de l'index enfoncé profondément dans la plaie, à pénétrer dans la cavité cotyloïde, on sent le doigt comprimé par un lien qui l'étrangle, au point même de déterminer pour l'opérateur une véritable douleur, si l'aide vient à placer le membre dans l'extension complète. Pendant la flexion du membre, au contraire, la tension de la capsule devient moindre, et la pénétration dans la cavité acétabulaire plus facile. Cette disposition de la capsule, transversalement tendue au devant des restes du cotyle, est donc un premier et sérieux obstacle à la réduction.

Un second obstacle non moins important, c'est l'existence de ce resserrement, dont nous avons noté la présence entre les deux portions élargies de la capsule. Si la luxation date d'un certain temps et que ce resserrement soit très prononcé, la tête ne peut plus le franchir, pour revenir à la place qu'elle devrait normalement occuper. La portion de la capsule qui se dilate pour former à la tête une cavité de réception nouvelle, c'est sa portion postérieure et supérieure, du moins dans l'immense majorité des cas de luxations, qui tendent à se faire dans la fosse iliaque externe. D'une manière générale, la capsule fibreuse est très épaissie; elle peut mesurer un centimètre d'épaisseur, et même plus. Mais le sens dans lequel se fait habituellement la luxation indique que la capsule enveloppante ne devra pas avoir la même épaisseur dans tous les points. C'est en effet par la partie supérieure et postérieure de l'articulation, que la tête s'échappe. C'est donc la partie postérieure et supérieure de la capsule qui se laissera distendre pour constituer une cavité de réception nouvelle. Or, cette partie est, à l'état normal, la moins forte; sous l'influence de la distension, elle pourra s'amincir, au point même de se per-

forer. On peut alors, en pareil cas, voir la tête fémorale se mettre en contact direct, à travers la capsule perforée, avec la face externe de l'os iliaque. Dès lors, les choses se passent comme dans les luxations traumatiques anciennes; irrité par le frottement continuel de la tête, le périoste produit de l'os, et l'on voit se former une néarthrose fournissant à l'extrémité supérieure du fémur un point d'appui solide. Au contraire, le puissant ligament de Bertin est demeuré intact à la partie antérieure de la jointure; la tête s'est échappée au-dessus et en arrière de lui. C'est lui qui constitue ce voile membraneux épais dont nous avons parlé, qui masque la face antérieure de l'acétabulum; c'est là surtout que la capsule présente son maximum d'épaisseur.

La pièce dont nous donnons ci-joint le dessin permettra de se rendre aisément compte des diverses modifications de la capsule que nous venons d'indiquer. On y voit superposées les unes aux autres, de haut en bas et de dehors en dedans, trois cavités, qui marquent pour ainsi dire les trois étapes successives par lesquelles a passé la luxation dans son évolution. La première cavité, la plus interne et la plus inférieure, c'est l'ancienne cavité cotyloïde. Elle affecte la forme d'un triangle, dont le grand axe est verticalement dirigé, et la base tournée en haut et en dehors. Bien que cette pièce appartînt à une jeune fille de douze ans, il était facile d'y noter la persistance du cartilage en Y, de sorte qu'elle peut être invoquée contre la théorie de Döllinger, ou théorie de la soudure prématurée de l'acétabulum. Celui-ci présente une épaisseur considérable, et, du côté du bassin, une crête osseuse saillante qui répond à la ligne de suture entre l'ilium et l'ischion.

La deuxième cavité, cavité moyenne ou intermédiaire, repose sur un tissu fibreux abondant et d'une épaisseur considérable. Elle a la forme d'un barillet, élargie légèrement à sa partie moyenne, resserrée à ses deux extrémités; elle est un peu plus étendue dans le sens transversal que dans le sens vertical; sa hauteur est de 2 centimètres et demi, tandis que sa dimension transversale est de 28 millimètres. Au-dessus de celle-ci se trouve la troisième cavité, bien différente par l'ensemble de ses caractères de la précédente; c'est elle qui servait de cavité de réception à la tête fémorale, au moment où nous avons fait l'autopsie. Elle est exactement moulée sur la tête du fémur, de forme irrégulière, et contraste par la minceur de ses parois avec la cavité précédente. En un point même, là où elle répond à une crête saillante de la

tête fémorale, elle est tellement amincie qu'elle semble sur le point de se rompre. Ces deux cavités sont séparées l'une de l'autre par un repli falciforme, verticalement dirigé d'arrière en

Fig. 279. — Double luxation congénitale de la hanche chez une jeune fille de douze ans. Lésions du côté droit. — A, ancienne cavité cotyloïde déshabitée; — B, cavité intermédiaire; — C, cavité de réception de la tête au moment de l'autopsie; — D, tête fémorale déformée (Kirmisson).

avant. Il forme là un véritable talus contre lequel vient butter la tête fémorale, pendant les mouvements de traction de haut en bas imprimés au membre inférieur. Si l'on exagère ces tractions, le

talus est entraîné lui-même de haut en bas dans un mouvement de glissement, le tissu fibreux sous-jacent est comprimé. Par là, la hauteur de la barrière fibreuse est augmentée : au lieu d'avoir 7 à 8 millimètres de hauteur, elle en a 1 centimètre et demi, et constitue un obstacle invincible à la réduction. Nous ferons remarquer encore sur cette pièce la disparition du ligament rond, et l'atrophie de la tête, qui présente une forme extrêmement irrégulière. Sa surface libre est parsemée de dépressions et de bosselures : on y remarque surtout une crête verticale saillante, qui paraît avoir répondu, au temps où la luxation était encore incomplète, au rebord postérieur de la cavité cotyloïde. La cavité nouvelle de réception, dans ce cas particulier, était située à la partie postérieure et inférieure de la fosse iliaque externe, à peu de distance au-dessus de la grande échancrure sciatique, entre celle-ci et l'épine iliaque antérieure et inférieure. Il en résultait que le membre était immobilisé dans une position très marquée de flexion et d'adduction sur le bassin; celui-ci avait subi un mouvement considérable de renversement d'arrière en avant et de haut en bas; il y avait, en d'autres termes, une ensellure extrêmement prononcée.

Un point sur lequel insiste avec juste raison, suivant nous, M. Lorenz dans sa description, c'est la vascularité de la capsule. Souvent cette vascularité est extrême; et c'est là un des obstacles contre lesquels on a à lutter dans l'opération sanglante; les vaisseaux sont parfois difficiles à saisir dans l'épaisseur de cette capsule hypertrophiée. Mais où nous cessons d'être d'accord avec l'auteur précédent, c'est quand il dit avoir trouvé toujours la synoviale articulaire normale. Il nous est arrivé plusieurs fois d'y rencontrer une quantité de sérosité synoviale exagérée, fait facile à comprendre, si la néarthrose est le siège d'une irritation marquée.

Des diverses variétés de déplacement. — Tout d'abord on peut reconnaître parmi les luxations congénitales de la hanche des luxations complètes et incomplètes. Cette dernière variété s'observe surtout chez le nouveau-né; déjà, parmi les deux pièces de M. Bar, relatives à des enfants morts peu d'heures après la naissance, nous en avons signalé une dans laquelle la tête était restée à cheval pour ainsi dire sur le rebord postérieur de la cavité cotyloïde, répondant, moitié à l'acétabulum, moitié à une cavité de nouvelle formation. Chez l'adulte, cette disposition est beaucoup plus rare, la luxation arrivant d'ordinaire à se compléter. En

voici toutefois un exemple intéressant, relatif à une petite fille de six ans, dont nous donnons ici le dessin : il s'agit d'une enfant qui, comme nous le dirons à propos du traitement, a malheureusement succombé à la suite d'une opération sanglante, entreprise pour une luxation congénitale de la hanche gauche. A l'autopsie, nous avons trouvé les particularités suivantes :

Sur le côté gauche (côté opéré), la tête présente une forme légèrement conique; on y voit les débris du ligament rond,

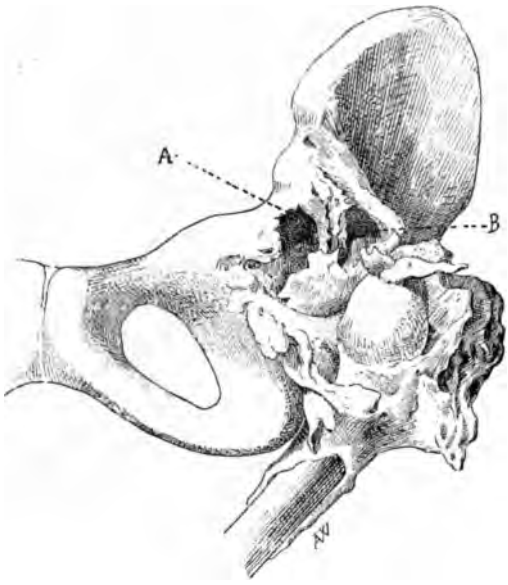

Fig. 280. — Double luxation congénitale de la hanche; côté gauche. En A, se voit la cavité cotyloïde ancienne, excavée pour recevoir la tête du fémur; en B, la cavité de formation nouvelle où était contenue la tête avant l'opération (Kirmisson).

rompu au cours de l'opération, mais qui avait subi une élongation très marquée. Derrière la tête se remarque la partie postérieure de la capsule, épaissie et restée intacte. Au-dessus de cette dernière, et au niveau de l'épine iliaque antérieure et inférieure, se trouve la cavité de nouvelle formation, constituée par un tissu conjonctif feutré, assez mince; en dedans, la cavité cotyloïde déshabitée, qui présente la forme d'un triangle dont la base est tournée en dedans, vers le trou obturateur, et le sommet en haut et en dehors, vers l'épine iliaque antérieure et inférieure. Dans l'arrière-fond de cette cavité est situé le ligament rond, assez épais, infiltré de graisse.

Du côté droit (côté non opéré), les muscles ont été sectionnés

et disséqués jusqu'à leurs insertions, ce qui a permis de mettre à nu la capsule articulaire. L'articulation, dans sa position et ses rapports, ne semble pas différer beaucoup d'une articulation normale; cependant elle paraît située un peu plus en dehors qu'elle ne le devrait. Immédiatement en dehors du trou obturateur, là où devrait exister la tête fémorale, on constate une légère dépression; l'extrémité supérieure du fémur est plus externe.

Fig. 281. — Double luxation congénitale de la hanche; côté droit. Ici, la luxation est incomplète; la tête reposait sur le sourcil cotyloïdien. Une dépression très nette sur la tête fémorale se voit au point où la tête appuyait sur le rebord de la cavité cotyloïde (Kirmisson).

La capsule est partout complète; nous l'ouvrons en avant, au moyen d'une incision longitudinale, obliquement dirigée de l'épine iliaque antérieure et inférieure vers la base du grand trochanter. Sur cette première ligne oblique, nous en faisons tomber une seconde perpendiculaire, de manière à la transformer en incision cruciale. Nous mettons ainsi à découvert la tête déformée, mais dans un sens différent de celle du côté gauche. Elle est déprimée à son côté interne, et présente une forme oblongue; son grand axe vertical est plus étendu que l'axe transversal; le ligament rond fait défaut. La cavité cotyloïde, normale, est en partie comblée par

le coussinet adipeux. Mais la tête fémorale est subluxée sur le bord postérieur de la cavité cotyloïde, qui est déprimée en ce point; pour répondre à la crête saillante formée par ce bord, la tête du fémur présente une dépression très nettement visible sur le dessin ci-dessus (voyez fig. 281).

Il est intéressant de comparer, d'un côté à l'autre, les dimensions de la tête fémorale. A gauche (côté de la luxation complète), la tête du fémur mesure 24 millimètres dans le sens vertical, 20 millimètres dans le sens transversal; la largeur de l'extrémité supérieure du fémur, du point d'insertion du ligament rond au côté externe du grand trochanter, est de 5 centimètres. A droite (côté de la luxation incomplète), les diamètres de la tête mesurent 26 millimètres dans le sens vertical, 32 millimètres dans le sens transversal; la largeur totale de l'extrémité supérieure du fémur est de 55 millimètres. On voit, par là, que, dans toutes ses parties, l'extrémité supérieure du fémur est moins développée du côté de la luxation complète.

Cette pièce est particulièrement intéressante, en ce qu'elle montre, associés sur une même malade, une luxation complète et un déplacement incomplet. Ce n'est pas à dire que fatalement ce déplacement incomplet dût arriver à se compléter; toutefois, la déformation de la tête fémorale, la dépression du rebord cotyloïdien postérieur, l'absence du ligament rond, sont autant de malformations qui permettent de comprendre par quelles phases passe fréquemment l'articulation, avant d'arriver à la luxation complète.

Les observations que nous venons de citer, et les dessins qui y sont annexés, montrent que, le plus souvent, la luxation tend à se faire en arrière et en dehors, dans la fosse iliaque externe. Cependant on a cité des cas exceptionnels, dans lesquels le déplacement existait en avant. Lorenz mentionne un cas de Tourtual [1] relatif à un fœtus mort-né, de sept mois, présentant des malformations multiples. Dans ce cas, la luxation existait en bas et en avant; la tête du fémur reposant sur la branche ascendante de l'ischion, à son point d'union avec la branche descendante du pubis. Ridlon a vu un cas où la luxation existait en avant sur le pubis; Phelps a rapporté deux observations du même genre [2].

1. Tourtual, *Ueber angeborene Abweichungen in der Contiguität des Knochensystems*, Münster, 1834.
2. Phelps, Congenital dislocation of the hip; in *Transact. of the American Orthop Associat.*, 5e session, 1891.

Mais ce sont là des faits tout à fait exceptionnels : dans l'immense majorité des cas, la luxation tend à se faire en haut et en dehors, dans la fosse iliaque externe. La tête fémorale peut occuper, dans ce sens, des positions différentes. Parfois la luxation se fait presque directement en haut, la tête du fémur venant alors se placer au voisinage de l'épine iliaque antérieure et inférieure. Dans d'autres cas, la tête remonte plus haut et plus en dehors, au niveau de l'épine iliaque antérieure et supérieure. Un troisième degré, c'est celui dans lequel la tête osseuse, abandonnant l'épine iliaque, se porte plus haut et plus en arrière, au point de se rapprocher de la crête iliaque elle-même. Enfin, on pourrait regarder comme représentant le quatrième degré de la lésion les cas où la tête fémorale, s'avançant plus en arrière dans la fosse iliaque externe, en même temps qu'elle se porte en bas, se rapproche de la grande échancrure sciatique. Comme on le voit, dans ces évolutions successives, la tête du fémur décrit un arc de cercle concentrique à la cavité cotyloïde, mais d'un plus grand rayon. Mais il s'en faut de beaucoup qu'il y ait là une évolution fatale pour ainsi dire; en d'autres termes, la tête fémorale est loin de passer, dans tous les cas, par les différents stades que nous venons d'indiquer. Il peut se faire qu'elle reste solidement fixée au voisinage de l'épine iliaque antérieure et inférieure, ou encore dans la partie antérieure de la fosse iliaque externe. Les conditions dans lesquelles s'établit la néarthrose jouent à cet égard le rôle le plus important.

Il peut se faire, en effet, que la tête fémorale, par son contact intime avec l'os iliaque, détermine un certain degré d'irritation aboutissant à une ossification partielle des tissus fibreux, d'où la constitution d'une capsule entourée d'un rebord osseux, qui fournit à l'extrémité supérieure du fémur un point d'appui solide. C'est ce qu'on voit parfois à la partie antérieure de la fosse iliaque externe, au voisinage de l'épine iliaque antérieure et supérieure. La tête fémorale est solidement fixée en ce point, et la luxation n'a pas tendance à s'aggraver. Dans d'autres cas, la tête de l'os est beaucoup plus avancée dans la fosse iliaque externe; la capsule articulaire s'est laissée peu à peu distendre, elle est considérablement amincie, au point même de pouvoir se rompre. Tout se passe alors comme dans les luxations traumatiques; la tête fémorale arrive en contact direct avec le périoste de la fosse iliaque. Celui-ci, irrité par les frottements auxquels il est soumis pendant les

mouvements du membre, sécrète une couche osseuse de nouve formation. Il en résulte la production d'une cavité de récepti à parois osseuses, qui fournit à la tête un point d'appui solid De pareils faits ne sont pas douteux; J. Guérin, Sédillot, Prava en ont cité des exemples; mais ils n'en sont pas moins exceptio nels, et on n'a pas le droit de compter sur la production de ce phénomènes dans l'évolution habituelle des luxations congénitale

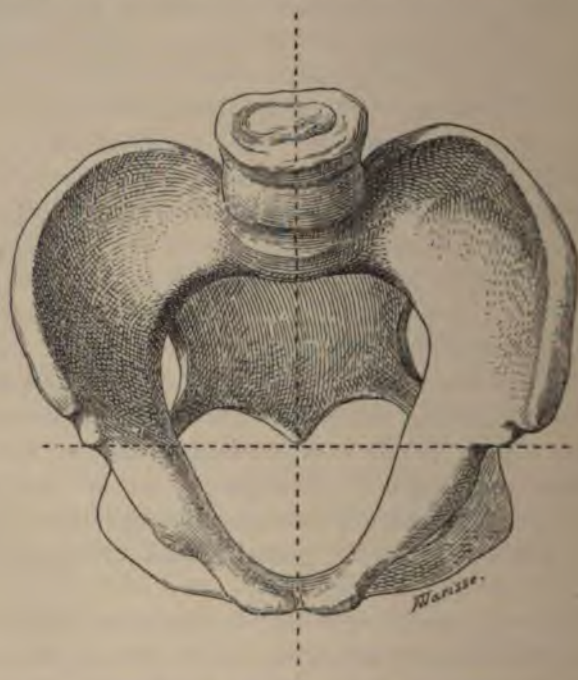

Fig. 282. — Déformation du bassin dans le cas précédent; le côté gauche du bassin répon à la luxation complète est aplati. Une ligne perpendiculaire à l'axe transversal du bassi divise en deux moitiés inégales (Kirmisson).

Modifications du coté du bassin. — Dans les luxations double les ailes iliaques sont redressées, tandis que les tubérosités l'ischion sont déjetées en dehors. Il en résulte un léger aplatisse ment transversal du détroit supérieur, tandis que le détroit infé rieur est élargi. Dans la luxation unilatérale, la moitié du bassin répondant à la luxation est repoussée en dedans; il en résulte une asymétrie du bassin et une diminution du diamètre oblique du côté opposé. On jugera bien de cette déformation du bassin, en jetant les yeux sur la figure ci-jointe, qui représente le bassin

dans le cas de luxation double, complète à gauche, incomplète à droite, dont nous avons précédemment donné la description. On voit que toute la moitié gauche du bassin, répondant à la luxation complète de la hanche, est moins développée que la moitié droite.

État des muscles péri-articulaires. — Des déplacements aussi considérables que ceux que nous avons notés dans les luxations congénitales ne se produisent pas sans entraîner des modifications importantes du côté des musles qui vont s'insérer du bassin sur le fémur. Tous ces muscles, en effet, par suite du relâchement qui résulte de la modification survenue dans leurs insertions, sont susceptibles de se rétracter et de constituer des obstacles qui viennent encore ajouter aux difficultés de la réduction. Déjà cet état des muscles avait attiré l'attention de Dupuytren; rendant compte de l'autopsie d'un malade, il dit : « Les fesses étaient molles et flasques, ce qui s'expliquait par le rapprochement d'insertion des muscles grands fessiers, et par leur état de relâchement. Le moyen fessier était au contraire distendu et soulevé, le petit fessier détruit; le pyramidal, au lieu d'être placé obliquement comme dans l'état normal, était sur un plan tout à fait horizontal; les muscles gémeaux et carré étaient distendus, les adducteurs raccourcis[1]. »

J. Guérin, Brodhurst ont insisté sur cette rétraction des muscles péri-articulaires, et ils en ont déduit la nécessité de pratiquer la ténotomie sous-cutanée de ces muscles, pour obtenir la réduction des luxations congénitales. De son côté, Hoffa a repris cette idée, et elle l'a dirigé dans le traitement de ces luxations par la méthode sanglante. « Les muscles qui entourent l'articulation, dit-il, sont notablement rétractés, c'est-à-dire tous ceux dont les points d'insertion au fémur se sont rapprochés de l'insertion au bassin; autrement dit, non seulement ceux qui vont du grand trochanter au bassin, mais encore ceux qui ne font que passer au-devant de l'articulation dans leur trajet du bassin au fémur[2]. »

Du reste, comme l'a fait observer Lorenz[3], la rétraction porte bien plus sur les muscles allant du bassin au fémur que sur les muscles trochantériens. Les grands fessiers sont relâchés;

1. Dupuytren, De la luxation originelle des fémurs; in *Leçons orales de clinique chirurgicale*, t. III, p. 207, 1833.
2. Hoffa, Contribution au traitement opératoire des luxations congénitales de la hanche, *Revue d'Orthopédie*, 1891, p. 26.
3. Lorenz, *Pathologie und Therapie der angeborenen Hüftverrenkung*, 1895, p. 45 et suivantes.

dans quelques cas, nous avons pu voir se tendre les faisceaux moyens du moyen fessier, pendant les tentatives faites pour abaisser la tête fémorale. Mais c'est surtout sur les adducteurs que porte la rétraction; on les sent se tendre comme une corde résistante à la partie interne de la cuisse, pendant les tentatives de réduction.

Les fléchisseurs de la cuisse sur le bassin, couturier, psoas-iliaque, tenseur du fascia lata, grand droit antérieur de la cuisse, sont parfois aussi le siège d'une rétraction manifeste, mais moins prononcée que celle des adducteurs. Enfin, les muscles partant de la tubérosité de l'ischion, biceps, demi-tendineux, demi-membraneux, peuvent être également rétractés, et former des cordes saillantes sur les parties latérales du creux poplité, dans les cas où il existe une flexion plus ou moins marquée de l'articulation du genou. Du reste, cette rétraction des muscles, qui parfois est assez considérable pour constituer un obstacle insurmontable à la réduction, est un phénomène secondaire, qui se montre seulement au bout d'un certain temps. En effet, chez les jeunes enfants, la rétraction musculaire fait défaut, et le membre possède une grande mobilité.

Symptômes. — Ce qui frappe surtout dans l'étude des luxations congénitales de la hanche, c'est l'uniformité de leur histoire. Quand on a bien étudié au point de vue clinique l'une de ces luxations, on les connaît toutes, pour ainsi dire. En s'informant des antécédents, on apprend le plus souvent que, ni la grossesse, ni l'accouchement, n'ont été marqués par aucune particularité spéciale. Les interventions chirurgicales, les accouchements par le siège, ne sont pas plus fréquents en pareil cas que dans la majorité des accouchements, ce qui ruine l'hypothèse d'après laquelle la luxation serait due à des tractions intempestives exercées sur les membres inférieurs, au cours d'un accouchement difficile. Ce qui achève de renverser une semblable théorie, c'est que le plus souvent, au moment même de la naissance, et pendant longtemps encore, on ne constate rien d'anormal du côté de l'articulation de la hanche. Et ce n'est pas seulement sur nos malades pauvres des hôpitaux que pareille remarque peut être faite, mais encore dans les milieux les plus riches, là où la nouvelle accouchée et l'enfant sont entourés des soins les plus nombreux et les plus attentifs. On accordera bien que si, ni les parents, ni les gardes-malades, ni les accoucheurs, ni les médecins, ne voient rien d'anormal du côté de

la hanche, c'est qu'il n'y a de ce côté aucune déformation apparente. Deux fois seulement, parmi les nombreuses observations recueillies à notre consultation, la difformité avait été reconnue au moment même de la naissance. Dans l'une de ces observations, relative à une fillette de onze ans, portant une double luxation congénitale, il est dit que la difformité a été remarquée à l'âge de trois semaines. Dans le second cas, celui d'une petite fille de trois ans, présentant une luxation congénitale du côté gauche avec un raccourcissement de trois centimètres, on avait noté un peu de raccourcissement au moment même de la naissance. Pour moi, le diagnostic le plus hâtif qu'il m'ait été donné de faire jusqu'ici, c'est celui d'une petite fille de quatre mois, qui présentait une luxation congénitale de la hanche droite avec un raccourcissement de un centimètre.

Ainsi donc, ce que l'enfant apporte le plus souvent en naissant, c'est moins une luxation qu'une anomalie de l'articulation coxo-fémorale; ce n'est pas, à vrai dire, un déplacement, mais plutôt une tendance au déplacement. Le fait clinique n'avait pas échappé à notre maître M. Verneuil, et c'est cela justement qui l'avait conduit à une théorie erronée, à savoir que les prétendues luxations congénitales ne seraient autre chose que des luxations paralytiques.

Le plus souvent, les parents ne remarquent rien d'anormal jusqu'à ce que l'enfant fasse ses premiers pas, et presque toujours il commence à marcher fort tard, vers l'âge de dix-huit mois ou deux ans. Ce qui nous montre bien que l'affection n'est congénitale que par son origine, et se produit seulement après la naissance, sous l'influence de la marche et de la station, c'est que le raccourcissement s'accentue avec les années. Dans notre mémoire de 1894 [1], nous avons porté notre attention sur ce côté particulier de la question. En étudiant nos notes à cet égard, nous voyons, disions-nous, que, sur 28 observations portant sur des enfants de dix-huit mois à quatre ans, il en est 24 dans lesquelles le raccourcissement n'a pas excédé 1 centimètre à 1 centimètre et demi; trois fois seulement il a atteint 2 centimètres; enfin, dans un cas, il a été de 5 centimètres. Dans les 18 cas portant sur des enfants de quatre à dix ans, 3 fois seulement le raccourcissement mesurait 1 centimètre ou 1 centimètre et demi; dans 4 cas, il était de 2 centimètres; 9 fois, il a atteint de 2 centimètres et demi à 3 cen-

1. Kirmisson, Contribution à l'étude de la pathogénie et du traitement des luxations congénitales de la hanche, *Revue d'Orthopédie*, 1894, p. 186.

timètres. Dans un cas, nous trouvons noté un raccourcissement de 4 centimètres; une fois, le raccourcissement atteignait 6 centimètres. Si maintenant nous examinons les malades de dix ans et au-dessus, nous trouvons comme mesure du raccourcissement, une fois 3 centimètres; 2 fois, 4 centimètres; une fois, 6 centimètres, chez une jeune fille de douze ans. Le raccourcissement atteignait 10 centimètres chez une jeune femme de vingt-sept ans; nous l'avons même vu mesurer 12 centimètres, chez une jeune fille de treize ans. Il est donc bien évident que la difformité préparée par les altérations anatomo-pathologiques, existant du côté de la jointure au moment de la naissance, se complète et s'exagère sous l'influence de la marche et de la station, sous l'influence des progrès de l'âge, qui augmente le poids du corps et la charge transmise à l'articulation coxo-fémorale par les parois du bassin. Dernièrement encore, nous avions sous les yeux un exemple évident de cette marche spéciale à la luxation congénitale. Une petite fille de onze ans nous était présentée par ses parents pour une double luxation congénitale de la hanche des plus prononcées; la tête fémorale, symétriquement placée des deux côtés, atteignait presque la crête iliaque. Cette enfant a commencé à marcher à vingt et un mois; à l'âge de deux ans, elle a été présentée à notre collègue M. Jules Simon, puis, plus tard, à M. de Saint-Germain. Ce qu'il y a de particulièrement intéressant dans ce cas, c'est que la famille m'a soumis les consultations données par nos deux collègues. M. Jules Simon parle d'abord de dandinement pendant la marche, puis de subluxation; à trois ans, M. de Saint-Germain dit : double luxation congénitale de la hanche. Aujourd'hui je pourrais dire : double luxation congénitale, du degré le plus prononcé. N'est-il pas intéressant de noter les étapes successives par lesquelles a passé cette enfant examinée par des médecins compétents, pour aboutir aujourd'hui à une énorme difformité?

Ceci étant dit sur la marche et l'évolution de la luxation congénitale, voyons maintenant quels en sont les symptômes. Mais ici il est absolument indispensable d'établir une subdivision, suivant que nous avons affaire à une luxation simple ou double, le tableau symptomatique étant essentiellement différent dans les deux cas.

a). *Luxations unilatérales.* — Ce qui domine dans la luxation unilatérale, c'est le raccourcissement, et, par suite, la claudication. Quand le malade marche, on voit le tronc en masse s'inflé-

chir du côté de la luxation; il y a en même temps un mouvement de torsion du bassin, qui porte en avant l'épine iliaque du côté sain. Le raccourcissement est-il très prononcé, par exemple de

Fig. 283. — Luxation unilatérale de la hanche gauche. Flexion légère avec adduction, équinisme (Kirmisson).

Fig. 284. — Luxation unilatérale de la hanche gauche. Même malade que précédemment, mais appuyant sur le membre luxé, le membre sain fléchi (Kirmisson).

5 à 6 centimètres, on voit le malade, pour rétablir l'équilibre, mettre son pied en équinisme (voyez fig. 283). Au contraire, appuie-t-il sur le sol par toute l'étendue de la plante du pied malade, il est obligé, pour rétablir l'équilibre du bassin, de fléchir fortement le membre sain, comme on le voit sur la figure ci-jointe. Quant

à la position du membre inférieur, elle varie suivant le siège occupé par la tête fémorale. La tête est-elle remontée très haut et en arrière dans la fosse iliaque externe, le membre se place dans l'adduction associée à une flexion légère (voyez fig. 283); au contraire, la tête est-elle beaucoup moins engagée dans la fosse iliaque externe, reste-t-elle, par exemple, à peu de distance de l'épine iliaque antérieure et supérieure, le membre peut conserver alors la position rectiligne; mais on voit se produire en pareil cas un abaissement du bassin, qui lui-même a pour conséquence une inclinaison latérale de la colonne vertébrale, qui prend l'attitude d'une scoliose, dont la convexité répond au côté malade. Nous disons qu'il s'agit ici d'une attitude scoliotique, et non d'une scoliose vraie; c'est là d'ailleurs un point sur lequel nous reviendrons bientôt, en parlant des rapports entre la scoliose et la luxation congénitale.

Une autre circonstance qui est capable d'influer sur la claudication, en dehors de l'étendue du raccourcissement et de la position plus ou moins vicieuse occupée par la tête fémorale, c'est l'état même de la pseudarthrose. Dans un certain nombre de cas, en effet, il s'agit d'une néarthrose extrêmement lâche; à chaque pas, la tête fémorale remonte, il semble que le bassin va s'effondrer, et la claudication est extrêmement prononcée. Ailleurs, la néarthrose est solide et, grâce à la contraction musculaire, le malade peut en grande partie masquer sa difformité.

Voyons maintenant ce qu'apprend l'examen du malade pratiqué dans la position horizontale. Tout d'abord il permet de constater et de mesurer l'existence du raccourcissement. Pour cela, il importe de donner au bassin une position rigoureusement horizontale; les deux épines iliaques étant bien au même niveau, les membres inférieurs placés dans une position symétrique, intermédiaire entre l'adduction et l'abduction, à l'aide d'un ruban métrique on mesure l'espace compris entre l'épine iliaque antérieure et supérieure et la pointe de la malléole externe. Le raccourcissement déterminé par le mode de mensuration précédent, on peut encore le vérifier par l'ascension du grand trochanter. Plaçant la pulpe du doigt immédiatement au-dessus du grand trochanter des deux côtés, on constate que celui du côté malade est situé bien au-dessus du grand trochanter du côté sain. Cette ascension du grand trochanter s'apprécie encore en déterminant les rapports du sommet du grand trochanter avec la ligne

de Nélaton, c'est-à-dire la ligne allant de l'épine iliaque antérieure et supérieure à la tubérosité de l'ischion, dans la position de demi-flexion du membre. Enfin, on a la preuve directe de la

Fig. 285. — Luxation congénitale de la hanche gauche. Abaissement considérable du bassin du côté malade (Kirmisson).

Fig. 286. — Même malade que précédemment, vue de dos, de façon à montrer l'attitude scoliotique de la région lombaire (Kirmisson).

luxation en palpant entre les doigts la tête fémorale, tandis qu'avec l'autre main, on imprime à la cuisse de petits mouvements alternatifs de rotation en dedans et en dehors. On sent également la tête se mouvoir dans la fosse iliaque externe pendant

les mouvements de flexion et d'extension de la cuisse sur le bassin; il est aisé de constater que, pendant ces mouvements, la tête fémorale ne décrit pas des mouvements de rotation sur elle-même, mais bien un arc de cercle dont le centre est au niveau de la cavité cotyloïde. Par la palpation de la région inguinale, il est aisé de constater, à la base du triangle de Scarpa, un vide dans le point où devrait se trouver, à l'état normal, la tête du fémur. Enfin, dans les cas où la tête est très avancée dans la fosse iliaque externe, loin de l'épine iliaque antérieure et supérieure, le malade, pour ramener les membres inférieurs au parallélisme, imprime au bassin un mouvement de rotation, autour de l'axe transversal, mouvement qui se passe dans l'articulation sacro-vertébrale, et qui produit l'ensellure; mais, dans la luxation unilatérale, cette ensellure est beaucoup moins marquée qu'on ne le voit d'ordinaire dans la luxation bilatérale.

b). *Luxations bilatérales.* — Ici l'aspect général du malade est tout autre; les troubles de la marche sont également différents. Pour peu que la difformité soit très caractérisée, le malade paraît très petit pour son âge. Mais on est immédiatement frappé du contraste qui existe entre le développement de la moitié supérieure et celui de la moitié inférieure du corps. Le torse est bien développé, mais il semble que le bassin pénètre à la manière d'un coin entre les membres inférieurs, et tende à les écarter. De là, le raccourcissement apparent des membres inférieurs, et, au contraire, l'excès de longueur apparente des membres supérieurs, dont l'extrémité terminale vient répondre parfois au niveau de l'articulation du genou. Dans les cas où la tête du fémur a subi, dans la fosse iliaque, une ascension considérable, on la voit parfois se dessiner sous la peau. Dans ces cas également, le malade imprime à son bassin une rotation très marquée autour de l'axe transversal, portant en bas et en avant les épines iliaques antérieures et supérieures, en haut et en arrière les deux tubérosités de l'ischion. Il peut alors y avoir une ensellure considérable, comme chez les malades dont nous donnons ici le dessin. Ce mouvement se passe dans l'articulation sacro-vertébrale : En rendant compte de l'autopsie d'un vieillard de soixante-quatorze ans, atteint de double luxation congénitale, Dupuytren appelle l'attention sur cette mobilité extrême de l'articulation sacro-vertébrale. « Il existait en outre, dit-il, une mobilité extraordinaire dans l'articulation du sacrum avec la dernière vertèbre lombaire; en

pressant sur le membre inférieur et fixant le bassin, la colonne exécutait un mouvement de redressement d'un pied environ. Le relâchement seul du cartilage a été reconnu la cause de cette mobilité singulière [1]. »

Quand ce mouvement de renversement du bassin de haut en

Fig. 287. — Double luxation congénitale de la hanche. Malade vu de dos (Kirmisson).

Fig. 288. — Double luxation congénitale de la hanche chez un garçon de quinze ans. Malade vu de profil pour bien montrer l'ensellure (Kirmisson).

bas et d'arrière en avant est extrêmement prononcé, le malade, pour remettre le tronc dans l'équilibre, est obligé d'imprimer un mouvement de flexion plus ou moins marquée aux articulations du genou. On en jugera bien, en jetant les yeux sur les figures

1. Dupuytren, Luxation originelle des fémurs, in *Leçons orales de clinique chirurgicale*, Paris, 1833, p. 209.

ci-jointes, en particulier sur celles qui représentent les malades vus de profil. Ils sont repliés sur eux-mêmes en forme de Z, pour ainsi dire; le tronc et les cuisses représentant deux lignes paral-

Fig. 289. — Double luxation congénitale de la hanche; raccourcissement plus marqué à gauche, d'où abaissement du bassin de ce côté, et scoliose à convexité gauche (Kirmisson).

Fig. 290. — Malade vue de profil pour montrer l'ensellure (Kirmisson).

lèles, obliquement dirigées en bas et en avant. C'est dans ces cas où les cuisses sont fléchies sur le bassin, les jambes sur les cuisses, que les muscles partant de la tubérosité de l'ischion sont raccourcis, comme nous l'avons noté à propos de l'anatomie

pathologique. Ils se rétractent pour s'adapter à leur position nouvelle et peuvent constituer de sérieux obstacles au redressement. En même temps que les membres inférieurs se placent dans l'attitude générale de demi-flexion, il y a tendance à l'adduction de plus en plus marquée de la cuisse sur le bassin. Celui-ci, avons-nous dit, pénètre à la manière d'un coin entre les membres inférieurs; au fur et à mesure que ce mouvement de pénétration du bassin entre les membres inférieurs s'accentue, les deux têtes fémorales sont écartées l'une de l'autre. Les fémurs prennent une direction de plus en plus oblique en bas et en dedans; en d'autres termes, les cuisses se placent dans une position de plus en plus marquée d'adduction, telle, chez un certain nombre de malades, que les genoux s'entre-croisent l'un au devant de l'autre, pendant la marche. Nous avons même vu une jeune fille, chez laquelle cet entre-croisement continuel déterminait une excoriation par usure de l'épiderme, à la partie supérieure et interne du tibia.

Dans tout ce qui précède, nous avons supposé le malade immobile, dans la station debout. Examinons-le maintenant pendant la marche. A peine se met-il en mouvement que nous sommes frappés de sa démarche caractéristique. Dans les cas les plus légers, c'est un balancement, un dandinement particulier du tronc; c'est, en un mot, la démarche classique *en canard*. Plus tard, ces oscillations alternatives de gauche à droite et de droite à gauche s'accusent encore davantage; le tronc oscille entre les membres inférieurs à la manière d'un pendule. Une plicature profonde se dessine alternativement dans chacune des régions lombaires, et peut en imposer pour une déviation primitive du rachis. Plusieurs fois j'ai vu des malades atteints de luxation congénitale qui m'étaient adressés sous la rubrique de déviations de la colonne vertébrale.

Si maintenant nous faisons coucher le malade, nous constatons, comme dans les cas de luxations unilatérales, l'absence de la tête fémorale dans le point qu'elle devrait normalement occuper. Il y a, à ce niveau, une dépression plus ou moins manifeste. Rien n'est plus facile, au contraire, que de sentir la tête se déplacer sous les doigts dans la fosse iliaque externe, soit pendant les mouvements de rotation imprimés à la cuisse, soit en décrivant un arc de cercle pendant les mouvements de flexion et d'extension. Ces mouvements sont d'ailleurs limités; de très bonne heure, l'abduction est diminuée; quand on veut l'exagérer, on

sent se tendre les adducteurs sous forme de corde, à la partie supérieure et interne de la cuisse. Plus tard, les mouvements de flexion et d'extension sont eux-mêmes limités dans leur amplitude, et cette limitation est en rapport avec la rétraction musculaire, portant à la fois sur les fléchisseurs, psoas iliaque, droit antérieur, couturier, et sur les extenseurs, muscles s'insérant à la tubérosité de l'ischion.

Un point sur lequel on a discuté, c'est celui de savoir s'il est possible, facile même, par des tractions exercées sur les membres inférieurs dans la luxation congénitale, d'imprimer à ces membres une augmentation de longueur. C'est là l'opinion formulée par Dupuytren; d'après lui, le malade étant couché, on peut allonger ou raccourcir à volonté les membres affectés. « Il suffit, dit-il, pour les allonger, d'exercer de légères tractions sur l'extrémité des fémurs, et, pour les raccourcir, de les refouler vers le bassin; or, si l'on prend la crête de l'os des îles et le sommet des trochanters pour terme de comparaison, on peut aisément s'assurer que la tête du fémur subit, dans ces expériences, un déplacement qui s'étend depuis un jusqu'à deux et même trois pouces [1]. »

Pour moi, quelque soin que j'aie mis à étudier ce point particulier de la question, sur les nombreux malades que j'ai pu examiner, je dois dire qu'il m'a été impossible de vérifier l'assertion émise par Dupuytren. Je serais bien plutôt disposé, d'après ce que j'ai vu, à renverser la proposition formulée par le célèbre chirurgien de l'Hôtel-Dieu. C'est dans un très petit nombre de cas seulement que j'ai pu imprimer à la tête fémorale un mouvement d'abaissement notable. Si, dans les cas habituels, on fixe solidement le bassin, pendant qu'un aide exerce une traction sur les membres inférieurs, il est facile de reconnaître que le membre n'augmente pas réellement de longueur. Une autre manière de vérifier le même fait consiste à appliquer les doigts sur le grand trochanter pendant les tractions exercées sur le membre; on constate aisément que le grand trochanter ne s'abaisse pas pendant la traction; et inversement, au moment où celle-ci est supprimée, on ne note aucun mouvement d'ascension de l'os. J'ai répété ces expériences un si grand nombre de fois, sans aucun parti pris, sans autre souci que celui de rechercher la vérité, que je ne crains pas de maintenir à cet égard les conclusions que j'ai déjà formulées pré-

1. Voyez Dupuytren, *loco citato*, p. 224.

cédemment, bien qu'elles soient en contradiction avec l'opinion de la majorité de mes collègues. Je ne suis pas, du reste, le premier à formuler une pareille manière de voir; on la trouvera très nettement exprimée par Bouvier. Voici, du reste, comment s'explique à cet égard cet auteur : « Dupuytren a dit, et en cela consiste sa deuxième erreur, que je vous ai déjà indiquée, que, lorsque le sujet affecté de pseudarthrose est couché, pour peu qu'on tire sur le membre luxé, on ramène la tête du fémur au même niveau que la tête du côté opposé; on peut ainsi, dit-il, lui faire parcourir sur l'ilium un espace de un, deux ou trois pouces. Longtemps on a cru Dupuytren sur parole. Il ajoute qu'en refoulant la cuisse de bas en haut, on fait parcourir à la tête fémorale un trajet inverse, parallèlement à l'axe du corps. On est revenu aujourd'hui de cette erreur, que je crois avoir été un des premiers à signaler.

« Voici un premier sujet chez lequel la différence de longueur des deux membres abdominaux est considérable. Si j'exerce une forte traction sur le membre luxé, le trochanter s'abaisse à la vérité, mais en même temps le bassin est entraîné, en sorte que ses rapports avec le sommet du fémur n'ont pas changé. C'est là ce qui a trompé le célèbre chirurgien de l'Hôtel-Dieu, et lui a fait croire au glissement de la tête fémorale. Si nous prenons la précaution de fixer le bassin à l'aide de la main appliquée contre la tubérosité sciatique, l'abaissement du trochanter n'a plus lieu.

« Cet autre enfant a une pseudarthrose simple, héréditaire, de la hanche droite; la mère était affectée d'une double luxation. Par des mouvements inverses, j'abaisse ou je relève le niveau de la rotule droite; mais ici encore c'est le bassin qui produit, par son inclinaison, l'allongement et le refoulement apparents. Ne voulant pas m'en rapporter uniquement à une conviction basée sur plusieurs années d'observations, j'ai prié M. Guersant, chirurgien de notre hôpital, d'examiner ces deux enfants, et, afin de « réduire la résistance aux parties fibreuses, nous avons fait usage du chloroforme. Les muscles ont été mis dans un relâchement complet; néanmoins mon collègue n'a pu obtenir l'allongement du membre luxé[1]. »

On nous pardonnera une citation aussi longue, mais on ne

1. Bouvier, *Leçons cliniques sur les maladies chroniques de l'appareil locomoteur; pseudarthroses coxo-fémorales*, p. 133.

saurait mieux dire, et le morceau valait d'être cité en totalité. Du reste, il y a plus ici qu'une question de symptômes. On comprend, en effet, que cette facilité plus ou moins grande d'abaissement de la tête ait une importance considérable, au point de vue de la facilité ou des difficultés qu'on éprouve à obtenir la réduction. C'est un point sur lequel nous devrons longuement revenir à propos du traitement.

Mais, on a vu, dans ce qui précède, que, parlant de la possibilité de l'abaissement de la tête fémorale, Bouvier la regarde comme la deuxième erreur commise dans l'étude de la question par Dupuytren. Quelle est donc la première erreur à laquelle fait allusion Bouvier? C'est le sens dans lequel se fait la rotation du membre inférieur dans la luxation congénitale. Encore, à l'heure actuelle, les opinions sont partagées à cet égard; il est donc nécessaire que nous y insistions. Parlant de la rotation du membre, Bouvier ajoute : « Ici paraît la première erreur de Dupuytren. Suivant ce chirurgien, la rotation aurait lieu en dedans, tandis qu'au contraire elle s'effectue plus généralement en dehors; la rotation en dedans ne se rencontre qu'exceptionnellement dans le cas d'attitude vicieuse. Souvent une légère flexion permanente de la cuisse accompagne la rotation du membre en dehors[1]. »

Il nous semble que, dans cette question de la rotation du membre dans la luxation congénitale, on aurait tort de prendre parti d'une façon absolue, soit pour ceux qui pensent que la rotation se fait constamment en dehors, soit pour ceux qui croient à la fréquence plus grande de la rotation en dedans. C'est là question de degré et de variété même du déplacement. Dans tous les cas, en effet, où la tête reste voisine de l'épine iliaque antérieure et supérieure, dans ceux même où, remontée plus haut dans la fosse iliaque externe, la tête reste parallèle à la direction qu'elle doit occuper normalement, c'est-à-dire son extrémité libre tournée en avant, le grand trochanter regardant en arrière, l'attitude qui domine, c'est la rotation en dehors. Au contraire, si l'extrémité supérieure du fémur tout entière a subi un mouvement de renversement d'arrière en avant, portant le grand trochanter en avant, la tête du fémur en arrière, le membre se place dans la rotation en dedans. C'est dans ces cas surtout qu'on voit se produire la flexion des membres inférieurs. Bouvier nous semble donc n'

1. Bouvier, *Leçons cliniques*, etc., p. 120.

pas dans la vérité, en disant que la flexion légère de la cuisse se rencontre, associée à la rotation en dedans. En somme, la rotation dans les deux sens peut s'observer dans la luxation congénitale, suivant la période à laquelle est arrivée la difformité.

Dans tout ce que nous avons dit jusqu'ici sur la luxation congénitale bilatérale, nous avons supposé que la déformation était égale et symétrique des deux côtés. Mais ce serait se faire une étrange illusion que de croire qu'il en soit ainsi dans tous les cas; en réalité, chez beaucoup de malades, le déplacement est plus avancé et le raccourcissement plus prononcé d'un côté que de l'autre. C'est surtout du côté gauche qu'on rencontre habituellement les lésions les plus prononcées, absolument comme nous l'avons signalé déjà pour le double pied bot varus équin congénital. Il en résulte des oscillations inégales du tronc, beaucoup plus prononcées du côté vers lequel le déplacement est le plus accentué; il en résulte aussi une inclinaison de la région lombaire de la colonne vertébrale, prenant l'attitude d'une scoliose dont la convexité est tournée du côté du membre qui présente le maximum de raccourcissement. En un mot, la déviation rachidienne est semblable à ce qu'on voit dans la luxation unilatérale. Ce défaut de symétrie entre les deux membres inférieurs se rencontre assez souvent dans les doubles luxations congénitales; dans nos mensurations, il nous arrive fréquemment de rencontrer une différence d'un ou deux centimètres entre la longueur des deux membres. Le bassin suit naturellement la déviation de la région lombaire du rachis. C'est ce qu'on voit très nettement sur la figure que nous donnons ici (voyez fig. 289). Des deux membres inférieurs, c'est le gauche qui est le plus court; la colonne lombaire représente une scoliose à convexité tournée à gauche. Le bassin s'incline également vers la gauche, le sillon interfessier s'incline à gauche par son extrémité supérieure. En même temps, le bassin subit un mouvement de torsion autour de son axe vertical, portant en avant l'épine iliaque antérieure et supérieure, du côté opposé à celui vers lequel le bassin est abaissé.

Notons, en terminant, l'atrophie musculaire souvent très prononcée sur les membres atteints de luxation congénitale. Quand celle-ci est unilatérale, il en résulte un contraste frappant entre les deux membres inférieurs. La saillie que dessine, au côté externe de la hanche, le grand trochanter est beaucoup plus marquée du côté malade. Dans les luxations bilatérales, l'amaigrisse-

ment des membres inférieurs contraste parfois avec le développement du tronc et des membres supérieurs.

Marche et pronostic. — Déjà, à propos des symptômes, nous avons indiqué la marche habituelle aux luxations congénitales, passant inaperçues au moment même de la naissance, et ne devenant apparentes que quand l'enfant fait ses premiers pas. L'affection peut donc être dite congénitale, au même titre que certaines autres qui, souvent, ne se manifestent que longtemps après la naissance; ainsi les kystes dermoïdes, ainsi les hernies inguinales. Ce qui est congénital dans ces deux cas, c'est, pour les kystes, l'enclavement d'un bourgeon ectodermique qui donnera plus tard une tumeur; pour les hernies inguinales, c'est la persistance du canal vagino-péritonéal qui livrera passage à l'intestin. De même, ici, la malformation de l'articulation coxo-fémorale existe seule au moment de la naissance; la luxation vraie ne se produit que plus tard, sous l'influence de la marche et de la station. Mais nous avons déjà suffisamment insisté sur ce point; nous n'avons pas besoin d'y revenir ici. Ce que nous voulons noter, c'est l'aggravation progressive du mal qui s'accentue avec les années. D'abord située au voisinage de l'épine iliaque antérieure et inférieure, un peu au-dessus et en dehors du point occupé par la cavité cotyloïde, la tête passe graduellement dans la fosse iliaque externe; elle s'y engage de plus en plus, au point de se rapprocher de la crête iliaque. Enfin, dans un déplacement plus marqué encore, elle s'abaisse au point de se rapprocher de la grande échancrure sciatique. Il y a là, en un mot, une évolution semblable à celle que décrit la tête fémorale dans les luxations traumatiques. Au fur et à mesure que la position occupée par l'extrémité supérieure du fémur se modifie, l'attitude du membre elle-même se transforme. D'abord rectiligne et dans la rotation en dehors, la cuisse se place dans une flexion de plus en plus prononcée, au fur et à mesure que la tête fémorale se rapproche de la crête iliaque. Enfin, lorsque cette dernière se rapproche de la grande échancrure sciatique, le membre se place dans une flexion forcée, à laquelle se joint la rotation en dedans. Cette évolution peut du reste s'accomplir de façon différente suivant les cas. Parfois elle se fait graduellement, peu à peu, sous l'influence des années, à mesure que le poids du corps augmente la surcharge des membres inférieurs. Dans d'autres cas, la transformation s'accomplit tout d'un coup, d'une façon analogue à ce qui se

passe dans les luxations traumatiques. Jusque-là la fonction s'accomplissait assez bien, la position des deux membres inférieurs était assez symétrique, quand, sans aucune cause traumatique, sans autre raison appréciable que la distension progressive et l'amincissement de la capsule, la position d'un des deux membres se modifie et s'aggrave tout d'un coup. La tête qui reposait sur la face externe de l'os iliaque par sa moitié postérieure, le grand trochanter dirigé en arrière, pivote tout d'un coup autour de son axe vertical ; elle décrit, en un mot, un véritable mouvement de culbute qui porte son extrémité libre en arrière et le grand trochanter en avant. En même temps le membre se place dans une flexion extrême, associée à l'adduction et à la rotation en dedans. Nous rapporterons ici deux exemples de cette transformation subite au cours d'une double luxation congénitale :

Le premier est relatif à une jeune fille de douze ans, atteinte d'une double luxation congénitale de la hanche. Ce qu'il y a de particulièrement intéressant chez cette enfant, c'est que la position des deux membres inférieurs est loin d'être symétrique. A gauche, la tête fémorale est située assez haut, dans la fosse iliaque externe, au niveau de l'épine iliaque antérieure et supérieure. Le membre est placé dans la flexion à 95° environ sur le bassin ; à cette flexion est associé un certain degré de rotation en dehors. Le grand trochanter est remonté à 5 centimètres au-dessus de la ligne de Nélaton. A droite, la flexion se fait à angle aigu, à 70° environ, elle est combinée à une adduction telle que le genou vient couper la cuisse du côté opposé vers la partie moyenne. La ligne médiane du corps passant par l'ombilic croise cette même cuisse droite au-dessus de sa partie moyenne. La tête du fémur droit pointe dans la fosse iliaque externe, à peu de distance de la grande échancrure sciatique.

L'enfant étant debout, et prenant point d'appui sur le membre inférieur droit, il se produit une obliquité considérable du bassin, dans laquelle l'épine iliaque antérieure et supérieure droite se place à 10 centimètres au-dessus de la gauche, et sur un plan antérieur à cette dernière. Dans cette attitude, le genou gauche est fléchi, et la hanche droite fait une saillie énorme.

Pour prendre point d'appui sur le membre inférieur gauche (ce que la malade exécute difficilement), elle est obligée de placer le pied droit en équinisme complet, prenant point d'appui sur les

orteils. L'enfant ne marche qu'avec la plus grande difficulté, en entre-croisant les genoux.

Ce qui nous intéresse tout particulièrement, c'est que le Dr Cassaigne, qui nous présente cette malade, nous affirme qu'il l'a constamment suivie depuis sa naissance. Elle a commencé à marcher à seize mois, et elle a toujours présenté le dandinement caractéristique, la démarche de canard. Mais, en somme, elle marchait assez bien, quand s'est produit brusquement, il y a trois mois, le mouvement de culbute du membre inférieur droit, qui a placé ce membre dans une flexion extrême jointe à l'adduction, amenant une aggravation considérable dans les troubles fonctionnels.

Dans un second cas, nous avons pu observer une évolution semblable qui nous a forcé à intervenir chirurgicalement sur la hanche gauche.

Il s'agit d'une petite fille de dix ans atteinte d'une double luxation congénitale de la hanche. Elle a commencé à marcher à vingt mois, et immédiatement elle a présenté la démarche caractéristique, en canard. Elle n'a subi aucun traitement, et son état est resté le même jusqu'à ces deux derniers mois. C'est alors que, *subitement*, et *sans cause connue*, il s'est produit à gauche une aggravation considérable, résultant de la bascule subie par l'extrémité supérieure du fémur, portant le grand trochanter en avant et la tête fémorale en arrière.

Actuellement l'état est le suivant : à droite, le membre est dans une attitude normale; à gauche, il est dans la demi-flexion, combinée à l'adduction et à la rotation en dedans. Les membres étant mesurés dans cette attitude, on trouve comme longueur 64 centimètres à droite, 63 à gauche. L'enfant, étant debout, présente une double déviation, à la fois autour de l'axe transversal et autour de l'axe vertical, telle que l'épine iliaque antérieure et supérieure du côté droit est plus élevée et sur un plan antérieur à la gauche. La marche est rendue très difficile par l'entre-croisement des genoux; c'est cette circonstance qui nous a engagé à intervenir chirurgicalement sur la hanche gauche.

Ainsi donc, il est, dans la luxation congénitale, des stades ou périodes successives, que l'on peut comparer aux périodes admises pour la commodité de l'étude, dans l'évolution de la coxalgie. Si l'on admettait une semblable division, on pourrait dire que la première période est celle dans laquelle la tête fémorale est en avant, au voisinage de l'épine iliaque antérieure et

inférieure; la seconde, celle où la tête s'avance davantage dans la fosse iliaque, se rapprochant de la crête iliaque; la troisième, celle dans laquelle la cuisse, se plaçant dans un mouvement de flexion forcée, jointe à l'adduction, la tête du fémur arrive au voisinage de la grande échancrure sciatique. Que, du reste, cette évolution se fasse lentement, au lieu d'avoir lieu tout d'un coup, comme nous l'avons supposé jusqu'ici, toujours est-il qu'elle ne se fait pas d'un pas égal sur les deux membres. De là, l'inégalité de longueur des deux membres inférieurs, et l'inégalité des oscillations du bassin, dans un très grand nombre de luxations congénitales bilatérales.

Ce serait du reste une erreur de croire que cette évolution, sur laquelle nous insistons ici, ait quelque chose de fatal dans la luxation congénitale. Pour continuer la comparaison que nous avons faite avec la coxalgie, de même que cette dernière affection n'évolue pas toujours (tant s'en faut) vers la suppuration, de même aussi, on peut voir le déplacement, dans la luxation congénitale, s'arrêter à l'une ou l'autre des étapes que nous avons indiquées. C'est ici surtout la solidité de la pseudarthrose qui intervient pour limiter le déplacement.

Il peut se faire, en effet, que la tête fémorale reste solidement fixée en avant dans le voisinage de l'épine iliaque antérieure et inférieure, et que la luxation n'ait aucune tendance à s'aggraver. Dans les cas même où le déplacement est beaucoup plus marqué, où la tête se rapproche de la crête iliaque, par exemple, bien que la déformation soit très considérable, la fonction n'est pas toujours nécessairement mauvaise. Nous retrouvons ici la distinction, toujours importante à faire en chirurgie orthopédique, entre la forme et la fonction. Tel malade chez lequel la déformation est énorme, peut avoir un état fonctionnel satisfaisant. C'est ainsi qu'en 1895, à propos de la discussion sur le traitement de la luxation congénitale, j'ai montré à la Société de chirurgie un jeune garçon de quinze ans, présentant une luxation congénitale double. Chez lui, disais-je, la démarche est presque normale; ce garçon peut faire de très longues courses, et cependant il présente une ensellure énorme et une déformation caractéristique, résultant de la présence des deux têtes fémorales en un point très élevé de la fosse iliaque[1].

1. Voyez Kirmisson, *Bull. et mém. de la Soc. de chir.*, 1896.

Ainsi donc, le pronostic dépendra en grande partie de l'état des muscles et de la solidité de la néarthrose. Tel malade, avec une déformation considérable, marchera d'une manière satisfaisante; tel autre, avec un déplacement beaucoup moindre, se fatigue rapidement et est incapable de faire une longue course.

En ce qui concerne les fonctions génitales chez la femme, le pronostic ne présente pas de gravité. Les déformations du bassin sont assez minimes pour ne pas apporter de gêne à l'accouchement; tout au plus, la flexion considérable jointe à l'adduction rend-elle difficiles les rapports sexuels.

Complications. — La première, et la plus fréquente, c'est l'arthrite. Souvent, en effet, il arrive que les malades (des adultes surtout) accusent des douleurs dans leur néarthrose. Quand on en cherche la cause, on reconnaît l'existence de frottements, de craquements plus ou moins rudes, plus ou moins abondants. Il arrive aussi parfois que la tuberculose s'empare de ces néarthroses, comme elle s'empare d'articulations normales; et nous avons pu voir des coxalgies greffées sur des luxations congénitales.

Une autre complication, c'est la scoliose, dont l'interprétation prête à discussion, et mérite d'être étudiée d'une manière spéciale.

Des rapports de la luxation congénitale avec la scoliose. — Rien ne paraît plus simple tout d'abord que la relation à établir entre les luxations congénitales de la hanche et la scoliose. S'agit-il d'une scoliose unilatérale, le bassin s'incline vers le membre qui est le siège du raccourcissement; de même, l'articulation sacro-vertébrale et la région lombaire forment au-dessus d'elle une courbe dont la convexité répond au côté de la luxation. La luxation est-elle bilatérale, mais avec inégalité du déplacement sur chacun des membres inférieurs, on comprend que la même déviation se produise du côté de la région lombaire de la colonne vertébrale, et par le même mécanisme. Mais, dans les luxations congénitales doubles, si les deux membres ont la même longueur et que le bassin reste horizontal, on comprend moins bien le développement de la scoliose, et cependant, même dans ces conditions, on peut la rencontrer.

Mais revenons aux cas que nous avons supposés tout d'abord, à ceux de luxation unilatérale, avec inclinaison du bassin du côté malade. Est-ce bien de scoliose vraie qu'il s'agit en pareil cas?

Sans doute, on voit bien le segment lombaire de la colonne vertébrale former une courbe à convexité dirigée vers la lésion de la hanche; mais il suffit le plus souvent de rétablir l'équilibre du bassin, en surélevant le pied du côté malade, pour voir disparaître toute incurvation rachidienne. Il s'agit donc là en réalité d'une simple scoliose d'attitude. Quant à la scoliose vraie, celle qui se caractérise par une voussure de la région lombaire d'un côté avec voussure de la région dorsale et soulèvement de l'omoplate du côté opposé, celle, en un mot, où il existe des déformations osseuses, indépendantes de la position occupée par le malade, elle est en réalité fort rare dans la luxation congénitale. La question est donc infiniment plus complexe qu'elle ne le paraissait au premier abord.

Déjà, dans notre mémoire de 1894 [1], nous nous sommes préoccupé de ce côté de la question. Nous pouvons répéter ici ce que nous disions alors; car l'expérience ultérieure n'a fait que nous confirmer dans notre opinion.

Nous comptions à ce moment quatre-vingt-deux observations de luxations congénitales, sur lesquelles il existait seulement cinq scolioses avec déformation osseuse. De ces cinq scolioses, trois existaient en même temps qu'une luxation unilatérale, deux étaient associées à des luxations doubles.

Dans un premier cas, celui d'une jeune fille de douze ans, une luxation congénitale de la hanche droite s'accompagnait d'une scoliose dorsale à convexité droite. Chez une jeune fille de treize ans et demi, présentant une luxation unilatérale gauche avec un raccourcissement de 3 centimètres, il existait une scoliose à double courbure, convexité dorsale supérieure gauche, lombaire droite. Si, dans les deux cas précédents, on peut mettre la scoliose sur le compte de la luxation congénitale, il ne saurait en être de même dans le troisième cas que nous allons rapporter. C'est celui d'une petite fille de deux ans et demi, chez laquelle une luxation unilatérale droite, déterminant un raccourcissement de 1 centimètre, s'accompagnait d'une scoliose dorsale inférieure gauche. Mais ici, la scoliose ne saurait être regardée comme d'origine statique, car il est noté dans l'observation que la déformation scoliotique a fait son apparition bien avant que l'enfant commençât à marcher. Dans les deux derniers cas qui nous restent à

1. Kirmisson, Contribution à l'étude de la pathogénie et du traitement des luxations congénitales de la hanche, *Revue d'Orthopédie*, 1894, p. 197.

citer, la scoliose était associée à une double luxation congénitale. Dans l'un d'eux, celui d'une fillette de huit ans, il existait en même temps qu'une double luxation congénitale, une scoliose dorsale à convexité droite; mais la même enfant portait également un genu valgum du côté gauche, lié à une laxité anormale des ligaments du genou; de sorte que la scoliose pouvait aussi bien être mise sur le compte de l'abaissement du bassin produit par le genu valgum que sur celui de la difformité des hanches. Dans le second cas, la double luxation congénitale s'accompagnait, chez une jeune fille de treize ans, d'une scoliose dorsale à convexité droite.

En résumé donc, la scoliose vraie, avec déformations osseuses, se montre rarement comme complication de la luxation congénitale. Ce qu'on observe le plus souvent, c'est une simple scoliose d'attitude, en rapport avec l'inclinaison latérale du bassin. Et ceci montre une fois de plus quelle est la véritable nature de la scoliose; il ne suffit pas, pour la créer, d'une simple attitude vicieuse. La meilleure preuve, c'est que cette attitude vicieuse peut être conservée pendant de longues années, pendant dix et quinze ans, sans qu'il s'y joigne de déformations osseuses. Pour que ces déformations se montrent, il faut autre chose; il faut une altération primitive du système osseux.

Diagnostic. — Quand elle est définitivement constituée, la luxation congénitale de la hanche est en réalité facile à reconnaître. Il est, on peut le dire, peu d'affections qui présentent un ensemble aussi frappant.

Le déhanchement caractéristique dans la luxation double, la claudication dans la luxation unilatérale, la présence constatée de la tête dans la fosse iliaque, son absence à la base du triangle de Scarpa, le déplacement du grand trochanter au-dessus de la ligne de Nélaton, sont autant de signes qui ne laissent aucun doute sur l'existence de la luxation.

Pourrait-on confondre la luxation congénitale avec la luxation paralytique? Comme nous l'avons déjà fait observer, le sens même du déplacement peut servir à distinguer l'une de l'autre les deux affections. Dans la paralysie infantile, en effet, c'est le plus souvent en avant, sur le pubis, que se fait la luxation; tandis que, dans la luxation congénitale, le déplacement de la tête fémorale a lieu, dans l'immense majorité des cas, dans la fosse iliaque. D'ailleurs, si, dans la luxation congénitale, le membre est le plus

souvent atrophié, nous avons noté soigneusement, à propos de l'anatomie pathologique, qu'il n'y avait pas de paralysie musculaire. L'existence même de cette paralysie fait que le membre est beaucoup plus flasque, beaucoup plus facile à déplacer en tous sens dans la paralysie infantile; dans la luxation congénitale, l'attitude vicieuse du membre est beaucoup plus fixe. Enfin, les commémoratifs même pourront, dans bon nombre de cas, mettre sur la voie. Dans la luxation congénitale, en effet, les parents nous apprennent que l'enfant a marché tard, et tout de suite, il a mal marché. Au contraire, dans la paralysie infantile, l'examen des antécédents nous apprend que l'enfant a marché à l'âge habituel; chez lui, la marche s'effectuait normalement, lorsque, subitement, il a été pris d'un accès de fièvre, à la suite duquel ont commencé les troubles de la marche et de la station. Voici, par exemple, quelques cas tirés des registres de notre consultation des Enfants-Assistés, où il nous a été possible, grâce à l'étude des antécédents, de faire le diagnostic : c'est d'abord une petite fille de huit ans et demi, atteinte d'une luxation de la hanche gauche. La mère nous affirme qu'à l'âge de seize mois, l'enfant marchait très bien; à ce moment, elle fut obligée de s'en séparer, et c'est seulement quand elle la reprit, à quatre ans, qu'elle constata la claudication. De même aussi, chez une autre petite fille de six ans et demi, il est noté que la claudication débuta à quatre ans et demi; ce n'est pas ainsi que les choses se passent dans la luxation congénitale.

Voici encore un cas dans lequel l'étude des antécédents m'a permis de porter le diagnostic de luxation paralytique. Il s'agit d'une petite fille de sept ans présentant une luxation de la hanche droite; chez elle, le raccourcissement mesure 1 centimètre. La cuisse droite et la région fessière correspondante sont atrophiées. Le grand trochanter est remonté de 1 centimètre au-dessus de la ligne de Nélaton. La tête du fémur est mobile à la partie supérieure de la fosse iliaque externe. Lorsque l'enfant est venue au monde, on n'a rien remarqué d'anormal du côté de la hanche; à neuf mois, elle a commencé à marcher, donc de très bonne heure, et, à cette époque, il n'y avait pas de claudication. C'est seulement à l'âge de dix-huit mois que l'enfant a commencé à se dandiner en marchant; à trois ans, l'imperfection de la marche était encore peu sensible, et, depuis lors, elle s'est accentuée progressivement. Cette évolution des phénomènes permet d'exclure l'idée d'une luxation congénitale.

Pour ce qui est de la coxalgie, il ne saurait y avoir de doute; l'ankylose qui accompagne la luxation spontanée, la douleur, les cicatrices d'abcès, sont autant de signes qui différencient les luxations dues à la coxo-tuberculose des luxations congénitales. La difficulté n'existe que pour les tuberculoses surajoutées à une luxation congénitale; ici, le diagnostic peut être fort difficile; nous n'avons guère pour nous guider que les commémoratifs, qui nous renseignent sur l'état antérieur de la jointure.

Nous avons supposé jusqu'ici qu'il s'agissait de luxations entièrement constituées; et, nous le répétons, en pareil cas, le diagnostic ne présente pas naturellement de difficultés sérieuses. Où les difficultés existent, et elles sont considérables, c'est quand il s'agit de dépister pour ainsi dire, chez les tout jeunes enfants, les premiers indices de la malformation coxo-fémorale, qui, si on l'abandonne à elle-même, aboutira tôt ou tard, à une déplorable infirmité. C'est d'un diagnostic hâtif que dépendra un traitement bien dirigé. Nous ne saurions donc attacher trop d'importance à l'étude du diagnostic chez les très jeunes enfants. A ce moment, la vraie question qui se pose, c'est celle du diagnostic différentiel entre la luxation congénitale et le rachitisme. Que de fois ne m'est-il pas arrivé de voir se présenter à ma consultation des petits enfants offrant le dandinement habituel à la luxation congénitale? Notre première idée était que nous avions affaire à un cas de cette nature; et cependant l'examen local des articulations coxo-fémorales, en nous démontrant que, des deux côtés, la tête fémorale était rigoureusement à sa place, nous obligeait à abandonner cette manière de voir.

La difficulté devient plus grande quand le rachitisme ne se manifeste pas seulement par la débilité générale du système musculaire, et la laxité des ligaments, mais qu'il porte son action sur l'articulation coxo-fémorale. Sans doute, je crois qu'on a passablement abusé, en Allemagne surtout, dans ces dernières années, de la fameuse incurvation du col fémoral sous l'influence du rachitisme. Bien que je l'aie recherchée avec le plus grand soin dans tous les cas, je suis loin de l'avoir rencontrée aussi souvent que nos collègues étrangers. Je crois que, dans bon nombre de cas, on n'a pas su éviter la confusion avec la luxation congénitale. Mais ce n'est pas là une raison pour en nier l'existence. Dans un cas comme dans l'autre, il y a ascension du grand trochanter au-dessus de la ligne de Nélaton; mais dans l'incurvation rachitique

du col fémoral, il est facile de s'assurer que la tête est restée en place, et que le centre des mouvements articulaires répond bien à la cavité cotyloïde, ce qui n'existe pas dans la luxation congénitale. Mais il est des cas, dans lesquels, indépendamment de toute incurvation anormale du col fémoral, le rachitisme provoque des lésions articulaires, craquements, mobilité extrême de l'articulation coxo-fémorale, saillie anormale de la tête au pli de l'aine. On comprend qu'en pareil cas, on puisse être très embarrassé pour déterminer s'il s'agit là d'altérations purement rachitiques, ou bien si l'on n'a pas affaire à une malformation primitive de l'articulation, devant aboutir plus tard à la luxation. Il faudra tenir compte bien évidemment de la présence ou de l'absence d'autres signes imputables au rachitisme, et, aussi, de l'évolution de la maladie.

Il est encore une cause d'erreur dont la source est une inégalité congénitale de longueur entre les deux membres inférieurs. Un enfant de quelques mois, mort dans notre service, nous en a offert un bel exemple. Ce petit enfant était atteint d'un plegmon septique du cou auquel il a succombé. Mais l'inégalité de longueur des deux membres inférieurs constatée chez lui avait frappé mes internes, qui me prièrent de l'examiner spécialement à ce point de vue. Tout d'abord, je crus à une luxation congénitale; mais il me fut possible de constater que la tête fémorale était bien en place, le grand trochanter sur la ligne de Nélaton. Force nous fut donc de conclure à une inégalité congénitale de longueur des membres inférieurs. L'autopsie est venue confirmer notre diagnostic, mais sans nous en fournir l'interprétation.

Le cas le plus caractérisé d'inégalité de longueur des membres inférieurs que j'aie rencontré, c'est celui d'une petite fille de vingt mois, pour laquelle j'ai été consulté à la fin de septembre 1895. A l'âge d'un an environ, l'enfant a commencé à marcher, et immédiatement on s'est aperçu qu'elle boitait. En effet, chez elle, le membre inférieur droit présente un raccourcissement de 3 centimètres 1/2 environ, portant, en presque totalité, sur le fémur. On trouve, par la mensuration, 33 centimètres 1/2 à droite, 37 centimètres à gauche. L'articulation coxo-fémorale est tout à fait normale; il n'existe aucun indice de luxation congénitale. D'autre part, le grand trochanter du côté malade est exactement à la même distance de l'épine iliaque antérieure et supérieure que celui du côté opposé. Il n'y a donc pas d'ascension du grand trochanter, et, par suite, pas de modifications de courbure du col fémoral. Je

dois dire que l'enfant a été examinée antérieurement par mon collègue, M. Jalaguier, et que son diagnostic a été exactement le même que le mien, absence de luxation congénitale, raccourcissement du membre inférieur droit, sans que, du reste, nous puissions en préciser l'origine. L'accouchement a nécessité une version; mais rien n'indique qu'il y ait eu une fracture du fémur. On ne constate aucune trace de cal, aucune courbure anormale de l'os; y aurait-il eu un décollement épiphysaire? C'est là une simple hypothèse.

Il est encore un diagnostic sur lequel je demande la permission d'insister, en ce qu'il est fort intéressant au point de vue de la pathogénie des symptômes; je veux parler du diagnostic entre la luxation congénitale et l'atrophie des fessiers. On sait, en effet, que Trendelenburg a interprété par l'affaiblissement des muscles fessiers, la démarche caractéristique dans la double luxation congénitale. Le fait suivant semble venir à l'appui de cette opinion: en décembre 1890, j'ai vu pour la première fois un petit garçon alors âgé de deux ans, qui présentait la démarche caractéristique en canard, absolument comme dans la double luxation congénitale. Cependant, des deux côtés, la tête fémorale était dans la cavité cotyloïde, et dans ses rapports normaux avec le bassin; mais il existait une atrophie énorme des fessiers, dont l'action était suppléée par les sacro-lombaires et les carrés des lombes.

J'ai pu suivre cet enfant; en 1892, je l'ai revu pour la seconde fois; à ce moment, il s'était produit un raccourcissement de 1 centimètre aux dépens de la cuisse gauche, toujours sans luxation.

En avril 1895, l'inégalité de longueur entre les deux membres inférieurs s'était encore accusée; le raccourcissement du côté gauche mesurait 3 centimètres, toujours sans luxation. Nous notons, en plus, une tendance à la scoliose lombaire à convexité gauche, avec courbure de compensation en sens inverse à la région dorsale.

Le 12 novembre 1895, je revois cet enfant; la situation est à peu près la même. Nous notons toujours l'absence de luxation et un raccourcissement de 3 centimètres à gauche. Le grand fessier du côté droit est revenu à un volume normal; le grand fessier gauche est beaucoup plus plat, beaucoup plus flasque; le grand trochanter fait, de ce côté, une saillie anormale à la partie externe de la hanche. — J'apprends que le père de cet enfant est syphilitique. Faut-il voir là une relation avec l'atrophie musculaire pré-

sentée par l'enfant? Je l'ignore; mais le point sur lequel je voulais insister, c'est le diagnostic entre cette atrophie musculaire primitive des fessiers et la luxation congénitale, tant est identique le déhanchement pendant la marche dans les deux cas.

Traitement. — Déjà, au début de cette étude, nous avons noté que les chirurgiens avaient tenté autrefois la guérison des luxations congénitales, mais que, découragés des efforts inutiles faits dans cette voie, ils en étaient arrivés à abandonner la maladie à elle-même, jusqu'à ce que, tout près de nous, des tentatives nouvelles aient été entreprises. Ce serait un véritable déni de justice que de ne pas rappeler les essais faits par nos devanciers; il est important pour nous de les connaître, afin de ne pas tomber dans les mêmes errements.

Les premières tentatives thérapeutiques furent faites par Jalade-Lafond et Duval; nous les trouvons relatées, soit dans la thèse de Caillard-Billonnière, élève de Dupuytren, soit dans les *Leçons cliniques* de Dupuytren lui-même [1]. Ces auteurs eurent recours à l'extension continue; mais il s'agit là de tentatives fort incomplètes, et il est fait mention seulement dans leurs observations d'améliorations, et non de guérisons. Plus tard, en 1835, ces mêmes tentatives furent reprises par Humbert (de Morley) et Jacquier. Mais les résultats de ces auteurs ont été contestés par Pravaz; d'après lui, Humbert n'aurait pu obtenir de réduction vraie; il n'aurait fait que transformer la luxation en fixant la tête du fémur dans la grande échancrure sciatique [2].

De son côté, Pravaz reprit les tentatives de ses devanciers; il communiqua ses résultats à l'Académie de médecine en 1838 et 1839, et, plus tard, il les consigna dans un travail spécial, basé sur 19 observations. Le travail de Pravaz fut soumis à l'examen d'une commission académique, au nom de laquelle Gerdy fit un rapport favorable. Toutefois les conclusions de ce rapport furent contestées par Bouvier qui n'admit pas la réalité de la réduction.

La méthode conseillée par Pravaz était d'une application fort lente, les résultats en étaient incertains. Les tentatives faites par

1. Voyez Caillard-Billonnière, *Sur les luxations originelles ou congénitales des fémurs*. Thèse de doct., Paris, 1828, n° 233; et Dupuytren, *Leçons orales de clinique chirurgicale*, t. III, p. 248.

2. Humbert et Jacquier, *Essais et observations sur la manière de réduire les luxations spontanées et symptomatiques de l'articulation iléo-fémorale, méthode applicable aux luxations congénitales et aux luxations anciennes par causes externes*, Paris, 1835.

les auteurs qui, comme J. Guérin [1], Bouvier [2], Brodhurst [3], joi[illegible]rent aux manœuvres de réduction la ténotomie sous-cutanée, [illegible]tèrent à l'état isolé, et ne firent pas naître la conviction dans [illegible] esprits. Aussi en vint-on à cette conclusion formulée dès le dé[illegible] par Dupuytren en 1826, à savoir qu'on se trouvait là en prése[illegible] d'une maladie incurable. La seule conduite à tenir parut l'em[illegible] d'un traitement palliatif, consistant dans le port d'une ceint[illegible] pourvue de godets, dans lesquels viennent se loger les têtes fé[illegible]rales, et qui, par la pression qu'ils exercent sur ces saill[illegible] osseuses, s'opposent à leur ascension et à l'aggravation de la d[illegible]formité. En somme, on était arrivé au scepticisme et au décourag[illegible]ment complet, et il a fallu la venue de la méthode antiseptiq[illegible] pour susciter des tentatives nouvelles. Grâce à l'antiseptie, on n[illegible] pas craint de faire des réductions sanglantes. Mais en même tem[illegible] que les méthodes sanglantes, une méthode nouvelle faisait so[illegible] apparition; c'est celle qui consiste à tenter la réduction extemp[illegible]ranée, en un seul temps, sous le chloroforme, comme l'a propos[illegible] le professeur Paci (de Pise). De sorte qu'à l'heure actuelle, nou[illegible] nous trouvons en présence de trois méthodes distinctes :

1° La méthode sanglante;

2° La méthode non sanglante de réduction extemporanée;

3° La méthode de réduction lente, ou méthode française.

Nous les passerons successivement en revue, dans l'ordre que nous venons d'indiquer.

1° Réduction par la méthode sanglante. — L'idée première, qui a présidé à l'introduction de cette méthode, est bien simple : par une opération sanglante, libérer la tête fémorale de toutes les attaches qui la retiennent dans une position anormale, l'abaisser suffisamment pour la mettre en regard de la cavité cotyloïde déshabitée; si celle-ci ne présente pas une profondeur suffisante pour loger la tête du fémur, l'excaver à la gouge, et terminer l'opération en faisant la réduction. Mais quelle que simple que soit l'opération dans son but, elle n'en est pas moins hardie, tant sont grands les obstacles qui s'opposent à son exécution. Aussi n'est-ce pas par elle qu'ont débuté les interventions sanglantes. Hueter proposa tout d'abord de faire la résection de la tête fémorale, puis de détacher, du côté du fémur et du bassin, deux lambeaux

1. J. Guérin, *Recherches sur les luxations congénitales*, 1841.
2. Bouvier, *Leçons cliniques sur les maladies de l'appareil locomoteur*, 1858, p. 139.
3. Brodhurst, *Lectures on orthopædic Surgery*, 1876, 2e édition, p. 166.

périostiques qu'on suturerait l'un à l'autre, de manière à obtenir une néarthrose solide. Ce plan ne fut, du reste, jamais mis à exécution [1]. Kœnig fit cependant une opération qui s'en rapproche beaucoup, et qui consiste également à détacher de l'os iliaque un lambeau ostéo-périostique qu'on rabat au-devant de la tête du fémur, de façon à lui fournir un point d'appui, et à s'opposer au mouvement de réascension de la tête fémorale. Il est impossible de formuler une opinion sur l'opération de Kœnig; car le premier de ses malades succomba quelques semaines après l'opération, à la scarlatine, le second opéré fut enlevé quatre mois après l'intervention, par la diphtérie. Toutefois l'autopsie montra, dans ce dernier cas, qu'il existait déjà un relief osseux pouvant s'opposer au déplacement de la tête du fémur [2].

Il est encore une opération imaginée contre la luxation congénitale de la hanche, c'est la résection de la tête du fémur. Pratiquée pour la première fois par Rose et par Reyher, elle a été vulgarisée surtout par Margary (de Turin), qui l'a pratiquée six fois. Son exemple a été suivi par bon nombre de chirurgiens, parmi lesquels nous citerons en Italie, Lampugnani, Motta, Raffo, de Paoli, Postempski; Ogston, en Angleterre; Heussner, Schüssler et Lucke, en Allemagne; en France, Vincent et Mollière. D'après la statistique établie par un assistant de Hoffa, Rosenfeld [3], l'opération avait été pratiquée 27 fois jusqu'en 1890, dont 17 fois pour des luxations doubles. Sur ce nombre, 25 fois les malades ont pu être suivis. Les résultats sont loin d'être satisfaisants. Des 7 malades opérés pour des luxations doubles, il en est 3 qui marchent mal, malgré l'usage d'une canne; les 4 autres marchent passablement, mais en s'aidant d'une canne également. En somme, dans aucun cas de luxation double, on n'a réussi, par la résection, à obtenir une guérison complète.

Les résultats sont un peu meilleurs en ce qui concerne les luxations simples. Sur 16 malades de cette catégorie qui ont pu être suivis, il en est un seul, un opéré de Motta, qui pouvait marcher pendant toute la journée sans fatigue; 2 d'entre eux pouvaient marcher aisément pendant un temps allant jusqu'à une heure et demie. Chez 5, la marche était améliorée, 2 avaient besoin d'un soutien; 6 d'entre eux boitaient, ou même marchaient plus mal

1. Hueter, *Klinik der Gelenkkrankheiten*, 1870.
2. König, *Lehrbuch der speciellen Chirurgie*, 1889, t. III.
3. Rosenfeld, *Münchener med. Wochenschrift*, 1890, p. 415 et 455.

qu'avant l'opération. D'après cela, on peut compter 3 résultats satisfaisants, 5 médiocres et 8 mauvais.

C'est précisément l'insuffisance de ces résultats qui a conduit M. Hoffa à pratiquer une opération nouvelle. Sa première opération a été faite le 6 juillet 1889. Il en fit successivement deux autres, et, l'année suivante, il fit connaître ses résultats au dix-neuvième Congrès allemand de chirurgie, puis au Congrès international de Berlin (août 1890). Hoffa part de ce principe que la rétraction des parties molles péri-articulaires constitue le principal obstacle à la réduction; aussi se propose-t-il de désinsérer tous les muscles trochantériens. Après désinsertion de ces muscles, on réussit toujours, dit l'auteur, jusqu'à l'âge de dix ans environ, à replacer la tête du fémur dans sa cavité de réception. Toutefois, même après avoir remis en place la tête fémorale, on peut rencontrer des difficultés à placer le membre dans l'extension complète, difficultés tenant à la rétraction des muscles qui s'insèrent à l'ischion, biceps, demi-tendineux, demi-membraneux. Aussi, chez les enfants qui ont dépassé la sixième année, Hoffa conseille-t-il de faire la section des tendons de ces muscles dans le creux poplité. Il peut même être utile de faire la section sous-cutanée du fascia lata.

Voici comment l'auteur décrit son opération : Le malade étant couché sur le côté sain, l'articulation est ouverte au moyen de l'incision de Langenbeck. La capsule et tous les muscles trochantériens sont désinsérés, et l'extrémité supérieure du fémur est dénudée en totalité; le ligament rond, quand il existe, doit être extirpé. A l'aide de l'index gauche enfoncé dans la plaie, le chirurgien va rechercher la cavité cotyloïde, et, en se guidant sur ce doigt, il pratique avec la gouge l'évidement de cette cavité. A l'aide de tractions convenables, la tête est remise en place; les débris exubérants de la capsule sont réséqués, et la plaie est tamponnée avec la gaze iodoformée. Dans ses premières opérations, Hoffa avait pratiqué des sutures à étages; mais, comme il a observé des accidents de rétention, il a renoncé à la suture. Après l'opération, les petits enfants sont placés dans une gouttière; chez les malades plus âgés, on emploie l'extension continue. Quand il s'agit d'une luxation double, on peut, dit Hoffa, opérer les deux côtés dans la même séance. Les enfants sont maintenus au lit pendant quatre à six semaines; après quoi, ils commencent à marcher avec un appareil de soutien.

Dès le mois de mai 1892, M. Lorenz (de Vienne), qui avait mis en pratique l'opération de Hoffa, et n'en avait pas obtenu de résultats satisfaisants, a modifié la technique. Son procédé est basé sur cette considération que les muscles pelvi-trochantériens ne sont pas le siège de rétraction, et ne jouent aucun rôle comme obstacle à la réduction. Pour lui, s'il y a des muscles rétractés, ce sont les adducteurs, et surtout les muscles qui, du bassin, vont à la jambe, comme le biceps et les muscles de la patte d'oie.

De plus, M. Lorenz, désirant arriver facilement sur la cavité cotyloïde, a fait ce qu'avait déjà pratiqué, pour les luxations traumatiques, notre collègue M. Nélaton; il a fait une incision antérieure passant entre le couturier et le tenseur du fascia lata. De cette façon, il arrive en droite ligne sur l'articulation; puis, le cas échéant, il pratique la ténotomie des adducteurs et des muscles du creux poplité [1].

Tels sont les deux procédés primitifs de M. Hoffa et de M. Lorenz. Pour l'un, incision postérieure et désinsertion des muscles pelvi-trochantériens; pour l'autre, incision antérieure et ténotomie, soit des adducteurs, soit des muscles du creux poplité, ou même des deux groupes à la fois.

Il faut croire d'ailleurs que M. Lorenz n'a pas été satisfait de sa manière de faire; car il n'a pas tardé à l'abandonner. De la partie antérieure, il a porté son incision à la partie antéro-externe; ce qui la fait passer entre le tenseur du fascia lata et le moyen fessier.

Dans son livre récent [2], M. Lorenz décrit de la façon suivante ce qu'il appelle *sa méthode* : il soumet ses malades, pendant plus ou moins longtemps, à l'extension préparatoire; au moment même de l'opération, il pratique, s'il y a lieu, la ténotomie; enfin il exerce pendant l'acte opératoire lui-même, l'extension, au moyen d'un appareil prenant point d'appui sur la table, et consistant essentiellement en une vis qui peut être graduée millimètre par millimètre d'une façon très précise. Quand il suppose que la tête est suffisamment abaissée, il tente la réduction dans la cavité cotyloïde, artificiellement excavée. Pour moi, comme je l'ai dit déjà, je ne vois là qu'un procédé, et non une méthode nouvelle. La méthode consiste

1. Lorenz, Traitement opératoire de la luxation congénitale de la hanche, *Centralb. für Chir.*, 6 août 1892; analyse par Kirmisson, in *Revue d'Orthopédie*, 1892, p. 469.

2. Lorenz, *Pathologie und Therapie der angeborenen Hüftverrenkung*, Vienne, 1895.

à remettre, au prix d'une opération sanglante, la tête dans la cavité, et elle appartient à Hoffa.

Voyons maintenant quels sont les résultats fournis par l'intervention sanglante? M. Lorenz a fait ses premières opérations à la clinique du professeur Albert (de Vienne), et il a eu peu à s'en louer; sur 12 cas, il a eu 3 suppurations abondantes et 2 morts par septicémie. Mettant ces mauvais résultats sur le compte du milieu hospitalier, il s'est transporté à la maison de santé du Dr Eder (de Vienne), et là, il a pu faire 100 opérations successives, sans perdre un seul malade, ce qui est certes un merveilleux succès. Ces 100 opérations ont porté sur 84 malades, car il y a eu 16 luxations doubles.

S'ensuit-il vraiment que l'opération soit d'une bénignité absolue? Je ne le crois pas; et pour en juger, reportons-nous à la description de M. Lorenz lui-même. L'auteur nous dit : « l'opération par le procédé que j'indique est tellement simple qu'elle dure dix minutes, vingt à vingt-cinq minutes dans les cas complexes. » Mais transportons-nous au récit détaillé des opérations : nous trouvons 37 fois une opération qui dure une demi-heure et au-dessus, trente, quarante, cinquante minutes; 11 fois, nous trouvons une heure et au-dessus, et jusqu'à une heure et demie. Or, une opération de quarante-cinq minutes, d'une heure, est toujours chez un jeune enfant une opération sérieuse. Et la preuve, c'est que, s'il n'y a pas eu de mort, il y a bien eu du moins quelques complications. Dans un cas, M. Lorenz nous parle d'un enfant très abattu par l'hémorragie; dans un autre, la température s'est élevée au troisième jour à 40°, et l'enfant avait à peine échappé à la septicémie qu'il contractait un érysipèle. De plus, grâce aux tractions considérables exercées par son appareil, il a vu se produire, chez un certain nombre de ses malades, des paralysies des nerfs sciatiques. Dans d'autres cas, il a vu des attitudes vicieuses se produire à la suite de l'opération, et, une fois, cherchant à réduire cette attitude vicieuse, il a produit une fracture du fémur.

Voyons maintenant les résultats définitifs : 15 fois, M. Lorenz a observé des récidives; 3 fois seulement, la luxation s'est reproduite en arrière; 12 fois, en avant. Il est, du reste, important d'examiner à part les résultats fournis par les luxations unilatérales et bilatérales.

Dans la luxation unilatérale, ce qui prime tout le reste, c'est le raccourcissement et la claudication. Est-on arrivé à les supprimer

complètement? En aucune façon; puisque 42 fois sur 68 cas, il est expressément noté dans les observations de M. Lorenz, qu'il reste un raccourcissement d'un demi, un centimètre, un centimètre et demi, et même deux centimètres.

En dehors du raccourcissement, beaucoup des malades de M. Lorenz ont conservé des attitudes vicieuses; flexion, soit seule, soit combinée à l'abduction, et le chirurgien fut obligé de recourir au chloroforme pour faire des redressements secondaires. Nous avons même vu que, dans une tentative de ce genre, il se produisit une fracture du fémur; 14 fois, il y a eu flexion simple, 11 fois flexion avec adduction, 8 fois flexion et abduction, 4 fois ankylose plus ou moins complète.

Voyons maintenant les résultats fournis par les cas de luxations doubles; 5 fois sur 16, il y a eu des résultats très défectueux. Dans un premier cas, il est resté une différence de longueur d'un centimètre et demi entre les deux membres inférieurs; dans le deuxième, il y a eu récidive du côté gauche; dans le troisième, double récidive; dans le quatrième, fracture du fémur laissant une différence de longueur d'un centimètre entre les deux membres, sans compter, à droite, une flexion considérable; dans le cinquième, récidive du côté gauche.

Mais ce n'est pas tout encore. Il est un fait intéressant qui semble n'avoir pas frappé M. Lorenz. Parmi ses opérations, il en est un grand nombre qui ont trait à des enfants en bas âge. Il semblerait que, chez eux, les résultats dussent être particulièrement favorables. Or, chose imprévue, ce sont précisément ces faits qui donnent les plus mauvais résultats. Six enfants opérés à l'âge de trois ans ont fourni six récidives. Un enfant de deux ans et demi présentait, avant l'intervention, un raccourcissement d'un centimètre et demi; après l'opération, qui a duré quarante minutes, le raccourcissement reste d'un centimètre, et l'enfant boite beaucoup. Dans l'observation XXXIX, relative à un enfant de deux ans et demi, le raccourcissement mesurait un centimètre et demi; il y a eu récidive; le bénéfice a été absolument nul. Récidive également, dans l'observation LXXVIII, chez un enfant de deux ans et demi. Dans l'observation LXXIII, enfin, le raccourcissement, qui mesurait trois centimètres, est ramené à deux centimètres, par une opération d'une heure de durée, chez un enfant de deux ans et demi.

Il semble, en somme, que, si l'on s'adresse à des enfants trop jeunes, la luxation ait tendance à se reproduire. On dirait que le

développement, primitivement vicieux de l'articulation, continue à se faire vicieusement, après comme avant l'opération. C'est là un résultat important à bien mettre en relief, et qui est de nature à nous engager à ne pas entreprendre la réduction par la méthode sanglante chez les enfants trop jeunes.

En résumé, si M. Lorenz a pu obtenir des résultats avantageux dans un très grand nombre de cas, s'il a eu surtout le bonheur d'opérer 84 malades de suite, sans en perdre un seul, ce qui est certainement fort beau, on ne peut s'empêcher de reconnaître que l'idéal est loin d'être atteint, et que l'opération laisse encore à désirer.

Quant aux résultats de M. Hoffa, nous les trouvons consignés dans la communication récente faite par lui à l'Académie de médecine. L'auteur commence par rappeler que ses premières opérations ont été faites au moyen de l'incision postérieure de Langenbeck. Actuellement, il fait une incision externe, passant entre le fascia lata et le moyen fessier.

Quant aux résultats, ils ont été les suivants : M. Hoffa a pratiqué, à l'heure actuelle, 190 opérations avec 7 morts; les 6 premiers cas de mort sont survenus dans la première série d'opérations; sur les 100 derniers opérés, il y en a une seulement.

Pour ce qui est des résultats fonctionnels, nous ne saurions trop louer la bonne foi entière avec laquelle M. Hoffa indique les imperfections d'une méthode qu'il a eu le mérite d'inaugurer. « Ce serait, dit-il, une illusion de croire que l'opération la mieux réussie puisse rétablir des rapports absolument normaux.

« Bien que l'articulation soit rétablie avec une cavité cotyloïde suffisante, les malformations de l'extrémité supérieure du fémur n'en persistent pas moins. La tête fémorale est aplatie, le col manque souvent complètement, et au lieu de former un angle obtus avec le corps du fémur, il forme un angle droit. C'est ce qui explique la persistance d'une légère diminution de longueur du membre malade. »

Dans la luxation unilatérale, continue Hoffa, nous supprimons le raccourcissement du membre qui est attribuable à la situation anormale de la tête fémorale au-dessus du cotyle; nous donnons à la tête du fémur un point d'appui solide sur le bassin, et nous rétablissons les conditions de fonctionnement des muscles fessiers, dont les fibres ont repris leur direction normale. Dans la luxation double, l'opération supprime la lordose exagérée, elle réduit

au minimum la démarche vacillante, elle rétablit la position normale des jambes; enfin elle permet une abduction beaucoup plus grande [1].

Cherchons maintenant quels ont été les résultats obtenus par les autres chirurgiens qui ont pratiqué l'opération de Hoffa. Nous trouvons à cet égard des renseignements dans les comptes rendus de l'*American Orthopœdic Association*, où la question a été discutée en 1894. M. Bradford (de Boston) a rendu compte de cinq opérations. Il a eu trois morts; un premier malade est mort de diphtérie et de septicémie; un second fut emporté par la scarlatine, le troisième a succombé à la suite d'accidents diarrhéiques et septiques. Restent deux guérisons, dont aucune n'a donné une réduction solide.

M. Gibney (de New-York) a cité 6 cas, dont 4 ont été suivis de suppurations abondantes; l'un d'eux concerne un malade opéré par Hoffa lui-même, de passage à New-York. 2 fois, le malade a succombé; 4 fois, il y a eu récidive, dont une avec ankylose; 2 fois seulement le résultat a été satisfaisant [2].

En 1896, la question a été discutée par la Société de Chirurgie. Ce n'était pas, du reste, la première fois que la question se posait devant elle; déjà, en 1893, à propos d'un rapport que je fis sur une opération de Hoffa, exécutée avec succès par M. Denucé (de Bordeaux) [3], nos collègues, MM. Quénu et Nélaton, avaient fait connaître les tentatives faites par eux, tentatives qui n'avaient pas été couronnées de succès.

Dans la discussion de 1896, M. Broca [4] a donné sa statistique personnelle, qu'il avait publiée déjà, soit au Congrès de Bordeaux en 1895, soit à l'Académie de médecine, en 1896. On la trouvera également consignée dans la thèse de son élève, M. Delanglade [5]. Si on lit les observations, au nombre de 39, qui sont annexées à ce travail, on constate les résultats suivants : M. Broca a perdu trois malades; 3 fois, il a vu survenir la récidive, 3 fois également, il a été dans l'impossibilité de réduire et a dû pratiquer la résection de la tête fémorale. Dans un certain nombre de cas, il

1. Hoffa, *Traitement de la luxation congénitale de la hanche, Académie de médecine*, séance du 23 mars 1897; et *Bulletin médical*, 24 mars 1897, n° 24.
2. *Transactions of the American Orthopœdic Association*, t. VII, mai 1894.
3. Denucé, Luxation congénitale de la hanche gauche, opération de Hoffa; guérison, Rapport par Kirmisson, *Bull. et mém. de la Soc. de chir.*, 1893, p. 49.
4. Broca, *Bull. et mém. de la Soc. de chir.*, 1896, p. 295.
5. Delanglade, *loco citato*, p. 169 et suivantes.

est resté de la raideur de la hanche, un certain degré de flexion, dans un cas même (obs. XIV), une flexion de plus de 45°, associée à l'adduction. Quant au raccourcissement, même dans les cas les plus favorables, il a varié entre 1 et 2 centimètres. M. Delanglade lui-même, avec le concours de M. Broca, a pratiqué deux opérations qui se sont terminées par la mort; ce qui fait en réalité 5 morts sur 41 opérations, soit environ 12 p. 100.

Aux résultats de nos collègues, ajoutons maintenant nos observations personnelles. Le nombre de nos opérations est, à l'heure actuelle, de 28, sur lesquelles nous avons perdu 3 malades, soit une mortalité de 10 p. 100. Déjà j'ai fait connaître les deux premiers cas de mort; l'un d'eux a trait à une jeune fille de douze ans, chez laquelle je tentai de perforer de parti pris la cavité cotyloïde, afin d'obtenir un emboîtement plus exact de cette cavité et de la tête fémorale. Il en résulta une hémorragie abondante fournie vraisemblablement par l'obturatrice, et la malade succomba avec des phénomènes de choc péritonéal. Il n'y avait pas de péritonite suppurée; mais le sang s'était collecté sous le péritoine, l'avait décollé, et avait même transsudé de dehors en dedans, à travers les parois de la séreuse. Ainsi que je l'ai dit dans mes publications antérieures, il serait injuste de mettre ce cas de mort sur le compte de l'opération d'Hoffa, puisque j'ai fait ici une chose qu'Hoffa lui-même n'a jamais conseillée; l'insuccès est donc imputable à l'opérateur, et non à la méthode.

Nous ne saurions en dire autant des deux autres cas de mort que nous avons à déplorer; ici, c'est bien l'opération elle-même qui est responsable, et non une faute opératoire.

Le premier de ces deux malades est un enfant faible et délicat, chez lequel j'ai pratiqué l'opération suivant les indications de Hoffa; nous avons creusé, chez lui, une cavité cotyloïde et nous avons produit une réduction réelle, solide, comme le montre l'examen de la pièce anatomique (V. fig. 277). Vers le troisième jour, la température s'est élevée à 40°, et, malgré tous nos soins, malgré l'antisepsie et les lavages de la plaie, l'enfant a succombé à la septicémie. L'autopsie nous a même montré de petits abcès miliaires dans le muscle cardiaque.

Notre dernier cas de mort nous a été fourni par la dernière opération de réduction que nous ayons pratiquée par la méthode sanglante. Depuis le fait malheureux que nous venons de rapporter, nous avions pu pratiquer successivement 19 opérations sans un

seul accident. Nous avions donc repris confiance, et, d'ailleurs, le fait particulier ne nous inspirait aucune inquiétude.

Il s'agissait d'une petite fille de six ans et demi, atteinte de double luxation congénitale de la hanche, incomplète à droite, complète à gauche. L'opération pratiquée du côté gauche n'avait offert aucune difficulté spéciale; la réduction n'avait pas été très pénible; la cavité cotyloïde avait été à peine excavée; le cartilage seulement avait été entamé dans sa partie postérieure, ainsi que l'a démontré l'autopsie. Le lendemain de l'opération, l'enfant était dans un état très satisfaisant, il n'y avait eu aucun suintement à travers le pansement. Mais, le surlendemain, la température s'était élevée subitement au-dessus de 40°; nous ouvrîmes le pansement; nous ne vîmes rien d'anormal. Pas de gonflement, pas de suintement à travers les drains; nous fîmes un nouveau pansement, et nous eûmes l'espoir de voir rétrocéder les accidents. Malheureusement il n'en fut rien; à 5 heures du soir, l'enfant était prise de convulsions ininterrompues; le pouls devenait incomptable, la température s'élevait à 41°,6. Il y a de la contracture des membres supérieurs et inférieurs, de la raideur de la nuque, du grincement des dents, des convulsions des globes oculaires. On administre successivement deux lavements de chloral de 1 gramme chacun. Les convulsions durent deux heures, puis, l'enfant tombe dans le coma et succombe à 9 heures du soir, soixante heures environ après l'opération.

A l'autopsie, nous n'avons trouvé aucune lésion macroscopique capable d'expliquer la mort; le foyer opératoire était en bon état, à peine y avait-il un peu de sang épanché dans le tissu cellulaire inter-musculaire; tous les viscères étaient sains. Nous notons seulement dans l'intestin grêle un amas formé par une douzaine de lombrics. Que notre malade ait succombé à une septicémie suraiguë, c'est ce que nous ne saurions chercher à nous dissimuler un seul instant. Quant à la cause de ce douloureux accident, nous ne saurions la préciser; nous avions pris, dans ce cas particulier, toutes les précautions antiseptiques que nous avons l'habitude d'employer, et le fait est resté absolument isolé dans notre service.

La seule chose que nous devions faire observer, c'est qu'ici, comme dans toutes nos opérations antérieures, nous avons fait la réunion de la peau avec drainage. Or, Hoffa conseille de laisser la plaie ouverte et de la tamponner à la gaze iodoformée, justement

pour éviter les accidents septicémiques. Ce qu'il y a de particulier, en effet, dans l'étude de cette opération, c'est qu'à part l'accident opératoire qui m'est personnel, la cause de la mort a toujours été la même, la septicémie, et cela, quel que fût l'opérateur. Si les accidents septicémiques s'étaient montrés entre les mains d'un seul chirurgien, on pourrait croire qu'il y a chez lui, oubli, ou exécution insuffisante, des précautions antiseptiques. Mais, nous le répétons, tous les opérateurs ont eu des accidents, et ces accidents ont revêtu une forme unique, la septicémie. Force est donc bien d'avouer que nous nous trouvons ici en présence de circonstances particulières qui prédisposent à la septicémie; et ces circonstances, nous les trouvons dans l'anfractuosité de la plaie, dans l'ouverture d'une grande synoviale, qui fournit parfois de la sérosité en abondance, dans la nécessité, pour le chirurgien, d'entamer le tissu osseux.

Aussi voyons-nous tous les opérateurs s'efforcer d'éviter ces terribles accidents septicémiques : M. Lorenz, en fuyant l'hôpital, où il avait eu deux décès, et en s'installant dans une maison de santé particulière, où il a eu le bonheur de pouvoir faire 100 opérations consécutives sans perdre un seul malade. Mais c'est là un moyen qui n'est pas à la portée de tout le monde; aussi le conseil donné par Hoffa, et qui consiste à laisser la plaie opératoire ouverte, nous semble-t-il plus pratique, et nous nous proposons de le suivre, à l'avenir.

De notre côté, nous nous sommes proposé de modifier le procédé opératoire, de façon à le rendre aussi inoffensif que possible. J'avais été effrayé en effet des résultats fournis par mes 8 premières opérations, sur lesquelles j'avais eu à déplorer 2 morts. Réfléchissant aux facteurs de gravité dans la luxation congénitale, j'en arrivai à penser que cette large excavation du tissu osseux que je réalisais, pour rétablir aussi complètement que possible la cavité cotyloïde, était un des plus grands dangers au point de vue de la septicémie. On sait, en effet, avec quelle facilité l'absorption s'opère par les vaisseaux du tissu osseux ouverts dans une plaie. Aussi, renonçant à entamer profondément le tissu osseux, je dirigeai surtout mes efforts du côté de la capsule articulaire, excisant autant que possible toute la partie de cette capsule qui forme à la tête une cavité de réception nouvelle. Mon but, en agissant ainsi, est de mettre directement en contact la tête du fémur avec l'os iliaque lui-même, de manière à provoquer la formation d'une

néarthrose solide, dans les cas où une réduction complète n'est pas possible. Ce qui, en effet, comme nous l'avons déjà dit à propos de l'anatomie pathologique, différencie essentiellement les luxations traumatiques des luxations congénitales, c'est que, dans ces dernières, il y a interposition, entre la tête fémorale et la face externe de l'os iliaque, d'une partie de la capsule; de là, le glissement continuel des deux surfaces osseuses l'une sur l'autre, et l'aggravation progressive de la difformité. Au contraire, dans les luxations traumatiques, la tête fémorale se met en contact direct avec le périoste de la fosse iliaque. L'irritation du périoste aboutit à la formation d'une couche osseuse nouvelle, qui sert de point d'appui à la tête fémorale et devient le point de départ d'une néarthrose, compatible parfois avec un assez bon fonctionnement du membre. J'ai voulu me rapprocher de ces conditions, en excisant aussi largement que possible la capsule articulaire. Ma première opération par ce procédé, a été faite le 25 juin 1894, et, depuis lors, sauf dans ma dernière opération, dont le résultat a été fatal, j'ai toujours suivi cette manière de faire. Il est encore un autre point sur lequel je désire attirer l'attention. Dans les cas où la tête fémorale est supportée par un col très long et dont l'angle est beaucoup plus ouvert qu'à l'état normal, mettant un obstacle considérable à l'abaissement de l'os, et rendant impossible une réduction complète, plutôt que de créer de toutes pièces aux dépens de l'os iliaque une cavité cotyloïde nouvelle, j'ai abrasé la partie supérieure de la tête fémorale. J'ai ensuite mis en contact la section de la tête fémorale avec l'os iliaque, et j'ai obtenu une néarthrose solide; dans trois cas où j'ai opéré de cette manière, le résultat définitif a été avantageux, bien que, chez deux de ces malades, les mouvements soient restés assez limités.

Pour ce qui est de l'incision des parties molles, je me suis conformé tout d'abord aux indications fournies par Hoffa; c'est-à-dire que j'ai pratiqué la grande incision courbe postérieure, désinsérant successivement tous les muscles trochantériens, et mettant largement à nu l'extrémité supérieure du fémur. Puis, sous l'influence des travaux de Lorenz, j'ai cherché à ménager le plus possible les insertions des muscles trochantériens, faisant ce qu'a fait de son côté Hoffa lui-même, c'est-à-dire portant l'incision au côté externe de la hanche, et passant entre le tenseur du fascia lata et le moyen fessier. Depuis bientôt deux ans même (mai 1896), j'ai reporté encore plus en avant l'incision, la faisant passer entre le

couturier et le tenseur du fascia lata, comme l'avait fait primitivement Lorenz; mais, sur cette incision verticale j'ai fait tomber une seconde incision perpendiculaire, de façon à la transformer en incision en L renversé. La branche verticale de cette incision se trouve aussi rapprochée que possible de la cavité cotyloïde, tandis que la branche horizontale met à découvert la tête du fémur; mais l'inconvénient de cette incision est d'être très peu favorablement disposée pour la réparation, à cause de l'écartement de la peau qui tend à se produire au niveau du sommet de l'angle. Aussi je me propose de revenir à l'incision externe, en sectionnant perpendiculairement à ses fibres le fascia lata, si c'est nécessaire, pour avoir un accès plus facile vers la cavité cotyloïde.

Quant aux puissantes tractions instrumentales pratiquées au cours de l'opération par Lorenz, deux fois je les ai expérimentées, et, bien que j'eusse poussé la traction jusqu'à 80 kilos, je n'ai pas trouvé que la réduction en fût rendue plus facile. Je leur préfère, comme étant beaucoup plus rationnels, les moyens employés dans la réduction des luxations par la méthode dite de douceur, c'est-à-dire la flexion combinée à l'abduction et à la rotation en dehors, pour faire passer la tête fémorale par-dessus le sourcil cotyloïdien et l'amener dans l'ancienne cavité déshabitée. Mais, ceci étant fait, je suis d'accord avec Lorenz pour reconnaître que, pour l'y maintenir, le meilleur moyen, c'est de placer le membre dans la rotation en dedans, jointe à un certain degré d'abduction.

Quant aux résultats qui m'ont été fournis par la réduction par la méthode sanglante, les premiers ont été loin d'être favorables, puisqu'au moment où j'ai publié mon premier travail, je compte, sur huit opérations, deux morts, une ankylose dans une flexion assez marquée, et deux récidives [1]. Depuis, tous nos résultats se sont singulièrement améliorés, et ils me paraissent très comparables à ceux qui ont été indiqués par Hoffa dans sa dernière communication à l'Académie de médecine. Avec ce dernier auteur, je dirai que, dans les luxations unilatérales, je suis arrivé à rendre au membre une attitude et une direction normales, en donnant à la tête un point d'appui solide, et en ramenant le raccourcissement à des proportions qui sont compatibles avec un bon fonctionne-

1. J'indique ici deux récidives, mais l'une d'elles a trait à une opération pratiquée dans mon service par M. A. Broca, qui me remplaçait. Cette récidive a été comptée d'autre part par M. Broca dans sa statistique personnelle. Il est nécessaire d'en faire la remarque, afin que cette observation ne soit pas comptée en double dans les statistiques ultérieures.

ment, soit de 1 à 2 centimètres. Mais jamais, même dans les cas les plus favorables, je ne suis arrivé à obtenir l'égalité absolue des deux membres. J'ai souvent cité à cet égard l'exemple d'une fillette de cinq ans, atteinte de luxation unilatérale de la hanche gauche, que j'opérai par la méthode sanglante. Chez elle, la cavité cotyloïde était bien formée, pour ainsi dire normale, si bien qu'une fois la capsule incisée, la tête se réduisit pour ainsi dire d'elle-même, absolument comme il arrive dans une luxation traumatique récente. Et cependant l'enfant guérit, en conservant un centimètre de raccourcissement. Cela tient, bien évidemment, aux altérations qui existent, en pareil cas, du côté de l'extrémité supérieure du fémur.

En résumé donc, à quelque point de vue que je me place, je ne puis faire que confirmer, à l'heure actuelle, les conclusions que je formulais il y a un an, soit dans la discussion qui s'est produite à la Société de chirurgie, soit dans mes leçons sur ce sujet[1]. Ces conclusions sont les suivantes :

1° Les opérations par la méthode sanglante ne sont pas absolument sans danger, puisque tous les chirurgiens qui les ont tentées ont perdu des malades par septicémie.

2° L'opération est souvent longue et difficile, et les résultats n'en sont pas certains; plusieurs fois il y a eu des récidives ou des résultats imparfaits.

Il n'est pas surprenant, dès lors, que, dans ces conditions, les chirurgiens aient essayé d'arriver au but par des moyens plus simples. De là, l'intervention par des méthodes non sanglantes.

Afin de donner une idée des résultats fournis par la méthode sanglante, nous rapporterons ici quelques-unes de nos observations prises parmi celles dont les photographies ont été faites avant et après l'opération, et dont les malades ont été suivis pendant un temps suffisant pour s'assurer de la persistance des résultats.

Obs. I. — Léon A., six ans; claudication manifeste et raccourcissement du membre inférieur droit mesurant 2 cent. 1/2. Le grand trochanter est remonté à 4 centimètres au-dessus de la ligne de Nélaton; la tête est facilement reconnaissable à la partie antérieure et supérieure de la fosse iliaque externe; la fesse est aplatie, légère élévation du pli fessier.

Le 29 février 1892, la réduction sanglante est faite par le pro-

1. Kirmisson, *Bull. et mém. de la Soc. de chir.*, 15 avril 1896, p. 331; et *Bulletin médical*, 12 avril 1896.

cédé de Hoffa; de parti pris, je perforai la cavité cotyloïde, et il y eut même une petite esquille qui pénétra dans l'intérieur du bassin; toutefois cet incident n'eut aucune influence fâcheuse sur le résultat opératoire. J'ai pu conserver ce malade en observation jusqu'au 13 décembre 1895, c'est-à-dire pendant trois ans et neuf mois. La tête fémorale est restée bien réduite, le raccourcissement a été ramené à un centimètre; mais l'enfant a conservé une claudication manifeste.

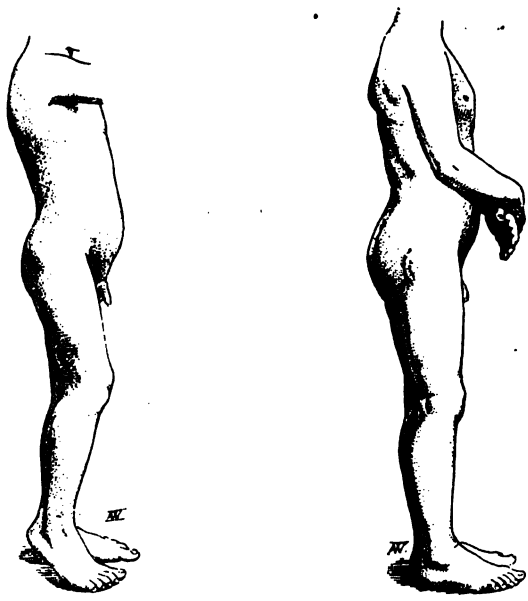

I II

Fig. 291. — Léon A..., six ans. Luxation congénitale de la hanche droite. Opération de Hoffa — I. Malade avant l'opération; — II. Malade trois ans et demi après l'opération (Kirmisson).

Obs. II. — Anna Z..., onze ans et demi. Rien d'apparent à la naissance, a commencé à marcher à deux ans, et immédiatement elle a présenté de la claudication. Au moment où nous examinons l'enfant pour la première fois, le 6 août 1896, le raccourcissement du membre inférieur gauche mesure 4 centimètres. La tête est remontée de 4 centimètres également au-dessus de la ligne de Nélaton. On la sent très manifestement à la partie antérieure de la fosse iliaque externe, à peu de distance au-dessous de l'épine iliaque antérieure et supérieure. Cette antéversion de la tête explique la rotation en totalité du membre en dehors. La tête est

flottante pendant les mouvements de rotation qu'on lui imprime, on perçoit une crépitation manifeste. De là des douleurs et une difficulté très grande de la marche.

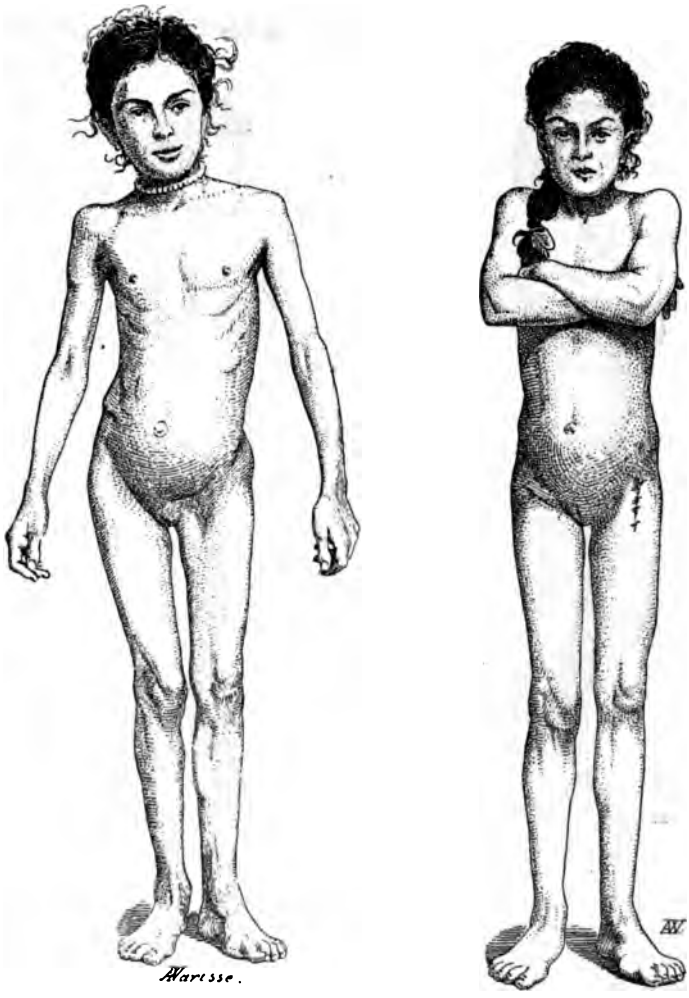

Fig. 292. — Luxation congénitale de la hanche gauche. — I. Malade avant l'opération; — II. Après l'opération.

L'opération est faite le 17 août 1896 : incision en L, dont la branche verticale, longue de 6 à 7 centimètres, passe entre le couturier et le tenseur du fascia lata; la branche horizontale se recourbe à quelque distance au-dessous de l'épine iliaque anté-

rieure et supérieure et vient aboutir au sommet du grand trochanter. Elle a sensiblement la même longueur que l'incision verticale. Le bistouri pénètre dans l'intervalle compris entre le couturier et le tenseur du fascia lata; ce dernier muscle est sectionné perpendiculairement à la direction de ses fibres. Un certain

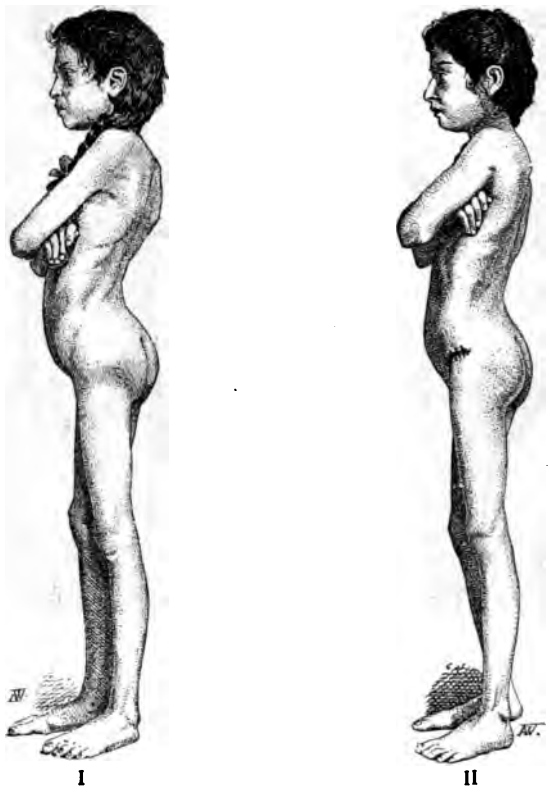

I II

Fig. 293. — I. Même malade vue de profil; avant l'opération. — II. Après l'opération (Kirmisson).

nombre d'artères qui saignent sont saisies avec des pinces. La face antérieure de la capsule découverte est sectionnée parallèlement à la direction de ses fibres. La tête est ainsi mise à nu, et l'on constate qu'elle a subi une déformation considérable; elle est aplatie sur sa face antérieure; le cartilage est usé en un point, et la tête est pour ainsi dire séparée par cette surface aplatie, dépourvue de cartilages, en deux parties, l'une répondant à son sommet, l'autre à sa partie supérieure; aucune trace du ligament rond. La

cavité cotyloïde présente la forme classique en écuelle; la réduction est impossible; on se décide à supprimer avec l'ostéotome la partie supérieure de la tête, de façon à diminuer sa hauteur. La réduction peut alors être obtenue à l'aide de l'extension et de la contre-extension; la tête peut être amenée en contact avec la partie externe de l'ancienne cavité cotyloïde, où elle est solidement fixée. La peau est suturée au crin de Florence après interposition d'un drain.

Les suites opératoires ont été absolument bénignes. Il n'y a jamais eu d'élévation de température.

La petite malade a quitté l'hôpital le 24 janvier 1897. Nous l'avons revue le 6 avril, c'est-à-dire au bout de huit mois; l'attitude du membre est satisfaisante. Le raccourcissement a été ramené, par l'opération, de 4 centimètres à 1 cent. 1/2. La mensuration donne 69 cent. 1/2 à gauche, et 71 centimètres à droite. Il y a un peu de raideur de la néarthrose.

Obs. III. — Hippolyte P..., quinze ans; luxation congénitale de la hanche gauche. Le 1er février 1897, le membre se présente à nous dans une flexion légère, combinée à l'adduction et à la rotation en dedans. La tête fémorale est très facilement appréciable à la partie supérieure et antérieure de la fosse iliaque externe, où on la sent se déplacer dans les mouvements alternatifs de flexion et d'extension imprimés à la cuisse. Il y a tendance à la rotation complète du membre en dedans, l'extrémité libre de la tête se dirigeant en arrière, et le grand trochanter en avant.

Les membres étant mesurés dans une position aussi symétrique que possible, on trouve un raccourcissement de 7 centimètres, 77 centimètres à gauche et 84 à droite. Le grand trochanter est également remonté de 7 centimètres au-dessus de la ligne de Nélaton.

Le malade étant debout se place dans une position forcée d'équinisme, grâce à laquelle il arrive à compenser le raccourcissement. Le bassin devient bien horizontal, et les deux épines iliaques antérieures et supérieures sont sur le même plan. Mais le membre reste dans l'adduction jointe à la rotation en dedans, de sorte que le genou gauche vient croiser la ligne médiane du corps.

Vu par derrière dans cette position forcée d'équinisme, le malade ne présente pas de scoliose; quand il appuie le talon à terre, il le fait en fléchissant considérablement le membre sain, et le bassin ne se déplace pas (voy. fig. 283 et 284).

L'opération est faite le 1er mars 1897; incision en L dont la branche verticale répond à l'interstice compris entre le couturier et le fascia lata, tandis que la branche horizontale croise perpendiculairement les fibres de ce dernier muscle. Le couturier et le

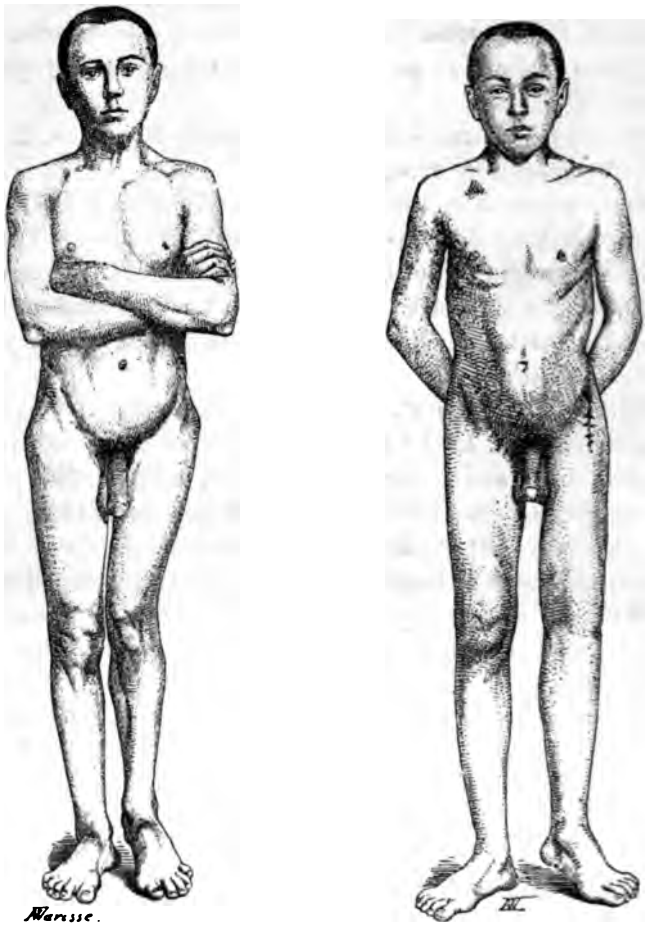

I II

Fig. 294. — I. Luxation unilatérale de la hanche gauche. Flexion légère avec adduction et équinisme. — II. Malade après l'opération (Kirmisson).

droit antérieur sont rejetés en dedans; les fibres du fascia lata sont sectionnées perpendiculairement à leur direction. On arrive ainsi sur la face antérieure de la capsule énormément épaissie; celle-ci étant ouverte, il s'en écoule une notable quantité de synovie. Des lambeaux de la capsule ayant été excisés, on met à

nu la tête fémorale extrêmement déformée. Il existe une exagération considérable de l'ouverture de l'angle formé par le col et le corps du fémur. En même temps la tête est aplatie dans la partie qui est en rapport avec la fosse iliaque externe; le ligament rond fait défaut, mais on constate manifestement la trace de son insertion sur la tête fémorale. Afin de permettre l'abaissement de la tête, on abrase sa partie supérieure, on peut alors la réintégrer dans la cavité cotyloïde ancienne, en débridant avec le bistouri boutonné l'orifice étroit de la capsule. La plaie est suturée au crin de Florence après interposition de deux drains adossés en canon de fusil double.

Bien qu'il y ait eu un peu de suppuration de la plaie, cependant la marche de la cicatrisation a été favorable. Le malade guéri quittait l'hôpital le 6 août 1897; l'attitude du membre était satisfaisante, comme le montre le dessin ci-dessus. Le raccourcissement a été ramené de 7 à 3 centimètres.

Sans doute, il s'agit là d'un résultat incomplet, puisque nous avons dû abraser le sommet de la tête déformée en pain de sucre. Il n'en est pas moins très satisfaisant, vu l'âge avancé du malade (quinze ans), et l'état très accentué de la difformité. Nous avons en effet, par l'opération sanglante, donné à ce jeune homme une néarthrose solide; nous avons rendu au membre une attitude satisfaisante, et ramené un raccourcissement de 7 centimètres à un raccourcissement de 3 centimètres, c'est-à-dire très compatible avec le bon fonctionnement du membre.

Les trois observations qui précèdent ont trait, toutes les trois, à des luxations unilatérales. Celle que nous allons rapporter maintenant est un exemple de luxation bilatérale.

Obs. IV. — Eva G..., quatre ans et demi; double luxation congénitale de la hanche. Lorsque nous examinons cette enfant pour la première fois le 17 avril 1896, nous constatons chez elle une ensellure énorme. La tête fémorale est facilement appréciable, à la partie supérieure et externe de la fosse iliaque externe, où on la sent se déplacer dans les mouvements qu'on imprime à l'articulation. La position des deux membres n'est pas absolument symétrique, le membre inférieur gauche mesure 47 centimètres, le droit 46. Du côté droit, le grand trochanter est remonté à 5 centimètres environ au-dessus de la ligne de Nélaton. Déhanchement caractéristique pendant la marche.

Le 20 avril, l'enfant est placée dans la gouttière à abduction, et

l'extension continue est progressivement portée jusqu'à 3 kilos. Le 1er mai, l'enfant est enlevée de la gouttière, la mensuration pratiquée de nouveau donne les mêmes chiffres que précédemment, soit 47 centimètres pour le membre gauche, 46 pour le droit. Il n'y a donc pas eu le moindre allongement sous l'influence de l'extension continue.

L'opération est faite du côté droit, le 11 mai. Incision verticale

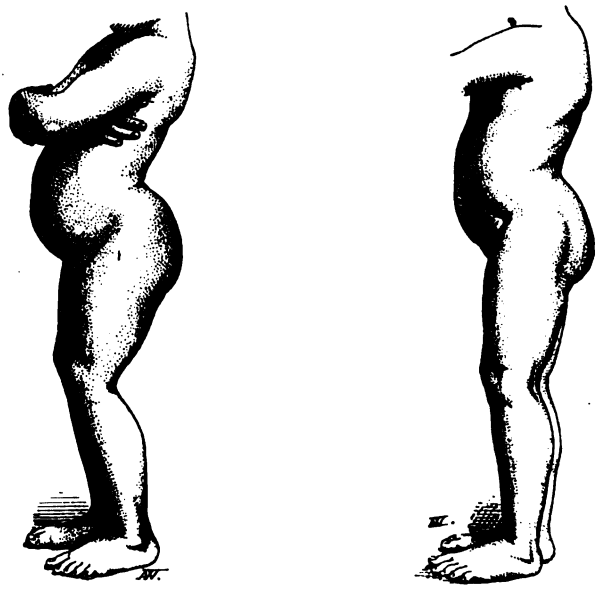

I II

Fig. 295. — Eva G..., quatre ans et demi. Double luxation de la hanche. — I. Malade avant l'opération. Énorme ensellure en partie masquée par la flexion des membres inférieurs; — II. Malade vingt mois après l'opération (Kirmisson).

de 7 à 8 centimètres, commençant immédiatement au-dessous de l'épine iliaque antérieure et supérieure, et passant entre le couturier et le tenseur du fascia lata. Les fibres de ce dernier muscle sont désinsérées au niveau de la crête iliaque, et l'on arrive ainsi sur la capsule doublée des fibres musculaires pelvi-trochantériennes. La capsule est incisée, et la tête est mise à nu. Elle est très déformée, aplatie à sa partie postérieure, et terminée en pointe; absence complète du ligament rond. L'index gauche introduit profondément dans la plaie ne peut pas arriver à pénétrer vers l'ancienne cavité cotyloïde, tant la capsule forme un détroit

serré. Il faut introduire dans ce resserrement un bistouri boutonné et faire des sections en divers sens pour arriver à pénétrer avec l'index dans l'ancienne cavité qui a la forme classique en écuelle, très aplatie. Tous les lambeaux de la capsule qu'on peut saisir avec les pinces sont excisés. Les tractions méthodiques exercées sur le membre inférieur, et surtout les tractions pratiquées sur le membre placé dans l'abduction et la rotation en dedans, amènent la tête très près de l'ancienne cavité cotyloïde, mais sans parvenir

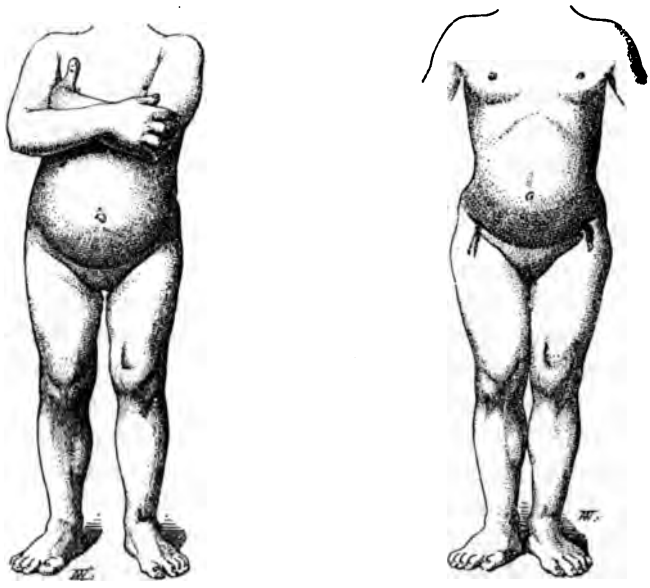

I II

Fig. 296. — Eva G..., double luxation congénitale de la hanche. — I. Malade vue de face avant l'opération; — II. Dix-huit mois après l'opération (Kirmisson).

à l'y faire pénétrer. Le principal obstacle paraît être le col du fémur, fortement oblique en haut et en dedans, formant avec l'axe de l'os un angle obtus plus largement ouvert qu'à l'état normal. Plutôt que de prolonger l'opération, on se contente de ce résultat incomplet. La plaie est suturée au crin de Florence, après interposition d'un drain; l'extension continue est faite à l'aide d'un poids de 3 kilogrammes.

Du côté gauche, l'opération est faite, d'après les mêmes principes, le 19 juin 1896. Comme la première fois, incision verticale de 8 à 9 centimètres, partant de l'épine iliaque antérieure et supérieure, et passant entre le couturier et le tenseur du fascia lata.

La capsule ouverte, on aperçoit la tête fémorale aplatie, le doigt enfoncé dans la plaie ne trouve nulle part un accès vers l'ancienne cavité cotyloïde. C'est seulement quand on a excisé avec les ciseaux un large lambeau de la capsule qu'on entend un bruit hydroaérique caractéristique. Aussitôt le doigt arrive facilement dans la cavité cotyloïde ancienne, qui a la forme classique d'une écuelle aplatie. Une traction énergique exercée sur le membre inférieur, pendant qu'un aide fait la contre-extension, abaisse la tête et la met en regard de la cavité cotyloïde normale, en même temps que, par un mouvement de rotation du membre en dedans, on la fait pénétrer dans la cavité.

Le 22 novembre 1896, l'enfant guérie a quitté l'hôpital, marchant bien à l'aide de béquilles et pourvue d'un corset en cuir moulé. Nous avons cru prudent en effet de la munir d'un appareil, puisque, du côté droit, la tête n'avait pas été replacée dans la cavité cotyloïde, qu'il y avait seulement néarthrose, et non réduction au sens propre du mot.

Nous avons pu, à plusieurs reprises, examiner cette enfant, et tout dernièrement encore, en décembre, dix-huit mois après l'opération, époque à laquelle ont été faits les dessins que nous reproduisons ici. Le résultat opératoire ne s'était pas démenti. Comme on peut le voir, l'ensellure a considérablement diminué, l'attitude des membres est satisfaisante; à gauche la tête est restée en dedans de l'épine iliaque antérieure et inférieure; à droite, elle a un peu remonté dans la fosse iliaque externe.

2° Méthode non sanglante de réduction extemporanée (procédés de Paci et de Lorenz). — En 1888, le professeur Paci (de Pise) a fait connaître une nouvelle méthode de traitement basée sur l'assimilation établie entre les luxations congénitales de la hanche et les luxations traumatiques [1]. Depuis lors, il est revenu, à plusieurs reprises, sur la description de son procédé; nous la donnerons ici, en nous conformant à celle que Paci lui-même a fournie dans la *Revue d'Orthopédie*, d'après la communication faite par lui au Congrès de Rome en 1894 [2].

a) *Procédé de Paci.* — Les manœuvres s'accomplissent pendant l'anesthésie, et comprennent quatre temps successifs :

1. Paci, *Studio ed osservazioni sulla lussazione iliaca commune congenita del femore e sua cura razionale*, in-8, 70 p., Genova, 1888; et *Archivio di Orthopedia*, 1890, anno VII, n° 3.

2. Paci, Traitement rationnel de la luxation fémorale congénitale iliaque commune ou postérieure, *Revue d'Orthopédie*, 1894, p. 321 et 408.

Premier temps. — Le premier temps, c'est la flexion de la jambe sur la cuisse, et de la cuisse sur le bassin, poussée jusqu'à ses limites physiologiques.

Par cette manœuvre, l'auteur cherche à abaisser autant que possible la tête fémorale au niveau de la cavité cotyloïde. Et même, pour augmenter l'action de la flexion, il conseille d'exercer pendant une minute environ une pression de haut en bas sur l'extrémité inférieure du fémur relevée, de façon à exagérer encore la descente de la tête.

Deuxième temps. — Dans ce second temps, la cuisse fléchie est portée graduellement dans l'abduction forcée. « Il est à désirer, dit l'auteur, que ce mouvement d'abduction conduise le genou à environ 15 centimètres du plan latéral du corps. La tête fémorale en recevra une propulsion inverse en avant et sera portée plus ou moins sous l'épine iliaque antéro-inférieure, contre l'espace dans lequel se trouve, ou devrait se trouver, la cavité cotyloïde normale. »

Troisième temps. — Le membre étant maintenu dans l'abduction, on imprime à la cuisse un mouvement de rotation en dehors, pendant lequel la tête du fémur décrit un arc de cercle. Pour cela, une main étant appliquée sur le genou, et l'autre au-dessus du pied, on exécute lentement le mouvement de rotation en dehors, jusqu'à ce que l'axe de la jambe, tenue fléchie à angle droit, devienne perpendiculaire à l'axe médian du corps.

Quatrième temps. — L'abduction et la rotation en dehors ayant été poussées aussi loin que possible, de façon à porter la tête en avant au niveau de la cavité cotyloïde, on commence le quatrième temps, pendant lequel la cuisse est portée graduellement dans l'extension.

L'opération est alors terminée; pour consolider le résultat obtenu, Paci applique un appareil plâtré maintenant le membre dans une position modérée de rotation en dehors et d'abduction, et il fait l'extension continue à l'aide de poids variant de 4 à 10 kilogrammes. Au bout d'un mois, l'appareil plâtré est supprimé, et la traction est continuée pendant trois mois encore. On permet alors la marche à l'aide de béquilles qui sont conservées pendant quatre mois.

Dans son mémoire de 1894, Paci annonce 24 résultats favorables, dont 11 portant sur des luxations congénitales du côté droit, 11 du côté gauche, et 2 luxations bilatérales. De mon côté,

je dois avouer que les tentatives que j'ai faites dans la voie indiquée par Paci ne m'ont jamais donné de résultat. D'autre part, avec une bonne grâce et une loyauté parfaite, notre collègue m'a permis d'examiner des malades opérés par lui, soit à Rome, soit à Pise et à Livourne; j'ai pu pratiquer la mensuration, et j'ai trouvé des raccourcissements variant de 3 à 4 et 5 centimètres; dans un cas, même, j'ai trouvé 8 centimètres de raccourcissement Il ne saurait donc être question de réduction. Ce qui m'a frappé surtout chez les malades opérés par Paci, c'est l'abaissement du bassin du côté de la luxation. En plaçant le membre dans une position modérée d'abduction, notre collègue favorise l'abaissement du bassin, et cette accommodation du bassin vient elle-même compenser en partie le raccourcissement, et améliorer l'état fonctionnel.

Que notre collègue ait pu, par l'application de sa méthode, modifier la position de la tête fémorale et rendre service aux malades, nous sommes loin de le nier; et, du reste, Paci a fourni comme preuve à l'appui de son opération, une pièce anatomique du plus haut intérêt. Cette pièce provient d'une petite fille atteinte d'une double luxation congénitale, chez laquelle le Dr Nota (de Turin) avait fait l'application du procédé de Paci; l'enfant ayant succombée quatre mois après, à la dysenterie, l'autopsie put être faite, et permit de constater, à la partie postérieure et inférieure de la cavité cotyloïde normale, l'existence d'une néarthrose déjà très avancée dans son organisation. Cette pièce, nous avons pu l'examiner nous-même, lors du Congrès international de Rome, en avril 1894.

Le professeur Lorenz (de Vienne) assistait comme nous au Congrès de Rome; comme nous, il put suivre les démonstrations de Paci et examiner la pièce anatomo-pathologique produite par l'auteur à l'appui de sa méthode. Il eut, de son côté, l'idée d'expérimenter le procédé opératoire recommandé par Paci; ou plutôt, dès l'abord, il le modifia. Il en fit sortir une méthode nouvelle, qu'il présenta comme lui appartenant en propre, en opposition avec la méthode du chirurgien italien.

b) *Procédé de Lorenz.* — Le voici tel qu'il a été décrit par son auteur lui-même dans une note destinée à établir ses revendications contre Paci [1]. La première condition, dit-il, pour réussir à

1. Lorenz, Reposition de la luxation coxo-fémorale congénitale au-dessus du rebord postérieur de la cavité cotyloïde, *Revue d'Orthopédie*, 1er mars 1897, p. 135.

faire passer la tête au-dessus du rebord cotyloïdien postérieur, c'est d'abaisser celle-ci au niveau de la cavité. Pour cela, le malade est endormi, et l'extension est exercée au moyen de la vis à extension préconisée par Lorenz dans la réduction par la méthode sanglante. Pour peu que le raccourcissement soit considérable, on fait l'extension pendant plusieurs jours. « Enfin, dit l'auteur, on recommence, s'il est nécessaire, et dans la narcose, une nouvelle séance d'extension par le même moyen jusqu'à ce que le grand trochanter soit suffisamment abaissé; si l'on veut agir plus rapidement, on peut s'aider de ténotomies; chez les jeunes enfants ou dans les cas légers, ces préparatifs ne sont pas nécessaires. »

Le second temps, dans le procédé de Lorenz, consiste dans l'abduction à angle droit de la cuisse sur le bassin, abduction combinée à la flexion. Le but de cette manœuvre, c'est de faire passer la tête au-dessus du rebord cotyloïdien postérieur. On exerce alors, dit l'auteur, dans l'axe de la cuisse en flexion à angle droit, donc perpendiculairement à l'axe du corps, une vigoureuse traction sur le fémur, et, en même temps, on lui fait exécuter un mouvement d'abduction qu'on étend jusqu'à environ 90 degrés, moment où les deux phénomènes de reposition, secousse et bruit, se produisent. Dans le même instant, la cuisse est devenue plus longue à vue d'œil, et la tête fémorale se trouve dans le pli inguinal.

Cette abduction de la cuisse fléchie doit s'exécuter avec la plus grande prudence et graduellement, afin d'éviter la production d'une fracture du fémur. Tandis qu'une main exerce une abduction modérée en employant une force graduée suivant les besoins, l'autre main saisit le col du fémur, et par conséquent la tête fémorale, la guide et la soutient le long de la face externe de l'os iliaque, du côté de l'arête postérieure du cotyle, afin de forcer cette tête au saut final par-dessus cette arête.

Ce passage de la tête en avant de la crête postérieure du cotyle est marqué par un brusque ressaut, s'accompagnant parfois d'un bruit perceptible pour le chirurgien et pour les assistants. Le résultat cherché est obtenu; Lorenz triomphe et sa joie s'exalte jusqu'au lyrisme. « Ce retour de la tête fémorale dans la cavité cotyloïde déshabitée s'accomplit, nous dit-il, comme le retour triomphal d'un seigneur, qui franchit le porche de la résidence de ses pères, hors de laquelle des circonstances adverses l'avaient

depuis longtemps expulsé. Cette rentrée se fait au son des cloches, des tambours et du canon, si bien que les fondements de la citadelle en tremblent.

« A la vérité, dit l'auteur, je dois m'excuser d'avoir employé la comparaison ci-dessus, car le son de cloche manque tout à fait au moment où la tête fémorale réintègre sa cavité; les tambours, les coups de canon ne sont représentés que par un bruit léger, ressemblant à un coup de tambour étouffé. Ce coup s'entend parfois très loin; d'autres fois, l'assistance ne le perçoit que comme un coup de canon dans le lointain. Le seigneur qui reconquiert d'un bond sa résidence héréditaire doit faire aussi l'office de timbalier, *tandis que les gaz abdominaux, pour consacrer cet instant, donnent au bond audacieux du conquérant un léger timbre musical*[1]. »

La comparaison est audacieuse, et ce concert dans lequel les gaz intestinaux viennent faire leur partie semblera peut-être d'un goût douteux. Mais, laissons de côté la question littéraire, pour ne nous occuper que du point de vue scientifique. Valait-il bien la peine d'entonner ainsi la trompette pour célébrer un fait bien simple, le passage de la tête fémorale par-dessus l'arête vive que forme le rebord postérieur de la cavité cotyloïde? Non, mille fois non. Et c'est le cas de répéter une fois de plus : Voilà bien du bruit pour rien. Ce passage de la tête au-dessus du sourcil cotyloïdien, ce brusque ressaut de la tête fémorale accompagné d'un gros frottement osseux, nous l'avons perçu bien des fois, tous nos assistants l'ont entendu également, soit dans les tentatives que nous faisions pour réduire au cours d'une opération de Hoffa, soit dans l'expérimentation du procédé de Paci. Nous n'en avons jamais conclu que nous ayons obtenu une véritable réduction. Bien au contraire, et la preuve qu'il s'agit simplement d'une translation de la tête en avant, c'est qu'à peine le membre est-il abandonné à lui-même qu'on voit la tête reprendre sa position vicieuse.

Je sais bien que M. Lorenz ne comprend pas, comme nous, le mot de *réduction*. Pour lui, l'abaissement de la tête au niveau de la cavité cotyloïde, c'est la réduction, et, plus tard, la pénétration de la tête dans cette cavité élargie constitue la *reposition*. En France, nous appelons réduction d'une luxation, le rétablissement des rapports normaux entre les surfaces articulaires, et, en ce qui

1. Lorenz, Ueber die unblutig-chirurgische Behandlung der angeborenen Hüftverrenkung mittels der funktionnellen Belastungsmethode, *Sammlung klin. Vorträge*, nos 151 et 152, avril 1896, p. 31.

touche l'articulation coxo-fémorale, la pénétration de la tête dans la cavité, qui s'accomplit avec un bruit d'aspiration qui ne trompe pas, et que connaissent bien tous ceux qui ont pratiqué la réduction de luxations traumatiques. La définition nous semble bonne, et nous nous y tiendrons. J'ajoute que, dans tous les livres classiques, on donne comme signe différentiel entre les fractures et les luxations, la possibilité, dans les fractures, d'obtenir une réduction souvent facile, mais qui disparaît dès que les fragments sont abandonnés à eux-mêmes, tandis que, dans la luxation, la réduction est beaucoup plus difficile à obtenir, mais persiste, dès qu'elle est bien réelle. Cette description, nous avons pu la vérifier en ce qui concerne les luxations congénitales. Souvent, en effet, comme nous venons de le dire, nous avons pu faire passer la tête fémorale au-dessus de l'arête saillante représentée par le bord postérieur du cotyle, en produisant un gros frottement osseux perceptible à l'oreille. Mais, la cavité cotyloïde n'ayant pas de profondeur, dès que le membre était abandonné à lui-même, la tête du fémur reprenait sa situation vicieuse; au contraire, quand j'avais, avec la curette, produit une excavation suffisante du cotyle, la tête s'y précipitait, pour ainsi dire, avec le bruit d'aspiration caractéristique, et cette fois la réduction était persistante.

La preuve encore que, dans les manœuvres indiquées par Lorenz, la tête fémorale ne pénètre pas dans la cavité cotyloïde, c'est qu'elle vient faire une saillie appréciable à la base du triangle de Scarpa, comme cela se voit dans certaines luxations congénitales de la hanche et dans bon nombre de luxations paralytiques. Elle est très superficielle, située pour ainsi dire sous la peau, tandis que, si la tête est réellement contenue dans la cavité cotyloïde, elle est beaucoup plus profonde et ne fait aucun relief visible sous les téguments.

On a peine à comprendre que M. Lorenz, qui, dans son livre sur la pathologie et le traitement des luxations congénitales, nous a donné de l'anatomie pathologique une excellente description, prétende aujourd'hui obtenir la réduction non sanglante d'emblée, sous le chloroforme, en un seul temps. Ne faut-il donc pas compter avec les déformations de la tête et du col du fémur, avec l'atrophie, l'absence même de la cavité cotyloïde, la rétraction de la capsule présentant parfois, à sa partie moyenne, un resserrement en forme de sablier, et dont la paroi antérieure est tendue comme un voile au-devant du cotyle? Ce qu'on fait le plus souvent, c'est de refouler

la tête en avant de la cavité, dont elle reste séparée par la capsule articulaire elle-même. Il est possible qu'à la longue et par un traitement approprié on arrive à créer une néarthrose solide; je ne le nie pas; mais quant à une réduction véritable, dans l'immense majorité des cas, il ne saurait en être question. Et la preuve qu'il n'y a pas réduction, c'est qu'en dépit d'un traitement prolongé, on voit se produire la récidive.

En effet, après les manœuvres que nous avons indiquées plus haut, M. Lorenz (et c'est en cela que son procédé diffère de celui de Paci) laisse le membre dans une abduction forcée variant de 60° à 80°, combinée à une légère hyperextension de l'articulation coxo-fémorale. Il l'immobilise dans cette position au moyen d'un appareil plâtré, et l'y laisse pendant trois à quatre mois. Alors seulement il diminue l'abduction; la deuxième période de fixation dure également trois à quatre mois, pendant lesquels la marche est rendue plus facile; elle est suivie, dans certains cas, d'une troisième période d'égale durée, jusqu'à ce que la reposition se maintienne parfaitement, même dans l'extension indifférente du membre.

Au moment où notre collègue, M. Hoffa, est venu à Paris, en mars 1897, nous lui avons montré une fillette de dix ans atteinte d'une double luxation congénitale dans la fosse iliaque externe. En présence de notre collègue M. Charles Monod et de nous-même, il a pratiqué chez cette enfant les manœuvres conseillées par Lorenz. Du côté droit, où la tête était le plus haut située dans la fosse iliaque externe, son abaissement a été relativement facile; elle a franchi la crête formée par le rebord postérieur du cotyle avec un bruit nettement perceptible, et est venue faire saillie à la base du triangle de Scarpa. A gauche, où le déplacement paraissait moindre, les manœuvres ont été beaucoup plus longues et plus pénibles; on n'a pu amener la tête dans le pli de l'aine; elle est restée au côté externe de la hanche, au niveau de l'épine iliaque antérieure et inférieure. Les deux cuisses ont été fixées au moyen d'un appareil plâtré dans la position d'abduction forcée et d'hyperextension conseillée par Lorenz. Pendant les jours suivants, il s'est produit une tension énorme et une ecchymose considérable au périnée; l'enfant accusait de violentes douleurs. Des escarres profondes se sont produites à la région fessière; mais ce qu'il y a de plus fâcheux, c'est qu'à droite une rétraction considérable des tendons fléchisseurs du genou s'est manifestée. De là l'impossibilité

pour la petite malade d'étendre complètement la jambe. A deux reprises différentes, nous avons endormi l'enfant pour modifier l'attitude des membres et la rendre compatible avec la marche. Il reste une abduction et une rotation en dehors des plus prononcées; la luxation dans les fosses iliaques externes s'est reproduite des deux côtés; la rectitude du genou droit ne peut être obtenue. Bref, l'enfant est beaucoup plus impotente qu'avant l'intervention.

Je crains que, dans bon nombre de cas, on ne soit pas plus heureux. Ce n'est pas à dire, je le repète, qu'on ne puisse obtenir une néarthrose solide, et un résultat fonctionnel avantageux. Mais, quant à une réduction véritable, je la considère, pour ma part, comme tout à fait exceptionnelle. Deux fois seulement jusqu'ici il m'a été donné de l'obtenir. La première fois, chez une petite malade près de laquelle j'ai été appelé en consultation avec notre collègue M. Charles Monod. Il s'agissait d'une luxation congénitale de la hanche gauche chez une enfant de dix-huit mois. La tête était luxée dans la fosse iliaque externe, et rien n'était plus facile que d'en déterminer la réduction avec un bruit caractéristique. Depuis lors j'ai pu suivre cette enfant pendant plus de trois ans; elle a été soumise à l'immobilisation prolongée et à l'extension continue; la réduction a persisté; mais le raccourcissement mesure cependant deux centimètres.

Le second cas dans lequel j'ai vu se produire une réduction véritable est celui d'une fillette de cinq ans qui m'avait été adressée, par mon collègue M. Schwartz, pour une luxation congénitale de la hanche gauche déterminant un raccourcissement de trois centimètres et une impotence fonctionnelle considérable. Je fis chez elle une opération sanglante. Dès que la capsule fut ouverte, j'introduisis profondément dans la plaie mon index gauche, et je pus constater l'existence d'une cavité cotyloïde profonde et bien conformée. Je tentai dès lors la réduction qui réussit du premier coup avec le bruit d'aspiration caractéristique, et sans qu'il fût besoin d'excaver en aucune façon la cavité. La réduction s'est maintenue, et l'enfant est sortie de l'hôpital, conservant un raccourcissement d'un centimètre.

De pareils faits me semblent devoir rester tout à fait exceptionnels. Ils supposent, de la part de la capsule articulaire, une disposition favorable, du côté de la tête du fémur et du cotyle, une conformation et une adaptation réciproque permettant une véritable réduction. Or, c'est ce qui n'existe pas dans l'immense

majorité des cas. Qu'on ait obtenu des améliorations fonctionnelles évidentes, des néarthroses solides, encore une fois je suis bien loin de le nier. Quant à des réductions véritables, la chose me paraît bien plus douteuse. Et, si j'insiste tant sur ce côté particulier de la question, c'est à cause de la manière même dont M. Lorenz a présenté au monde médical sa méthode; Paci avait été infiniment plus modeste. Son but était seulement d'améliorer la position de la tête fémorale et de lui fournir un point d'appui solide. Les visées de M. Lorenz sont infiniment plus hautes; ce qu'il nous annonce, c'est une réduction véritable, et l'on a vu plus haut dans quels termes dithyrambiques il la célèbre. « Ce qui est certain, dit-il, c'est que tout le monde est d'accord pour reconnaître que la réalisation d'une vraie reposition est la seule base sur laquelle repose toute la question du traitement mécanique de la luxation congénitale de la hanche.

« Il n'existe plus en Allemagne aucun doute au sujet de la possibilité de la reposition. Schede et Hoffa en ont réalisé plus de cent; J. Wolff, Kümmel, Landerer, Graser, Garré et beaucoup d'autres en comptent également de nombreux cas (vérifiés en partie par le procédé de Rœntgen). Moi-même, j'ai dépassé la centaine d'opérations et en ai démontré les caractères à un nombre égal de médecins. »

Les prétentions de l'auteur sont, d'ailleurs, nettement exprimées dans la phrase suivante : « *En aucun cas*, dit-il, *ma méthode ne consiste à améliorer la position de la tête fémorale et à la fixer dans cette position. La reposition non sanglante est, comme la sanglante, une opération radicale, et non un moyen palliatif* [1]. »

Que cette vérité soit universellement établie en Allemagne, comme nous l'affirme M. Lorenz, je ne cherche nullement à le contester. Mais, pour ma part, je me souviens de l'aventure récente de la lymphe de Koch, et ne me déclare pas convaincu. Je crains qu'il n'y ait là rien autre chose qu'une dangereuse illusion, analogue à celle dont Pravaz accusait Humbert et Jacquier, dont Pravaz lui-même fut, à son tour, accusé par Bouvier.

3° Méthode de réduction lente ou méthode française. — Sous le nom de méthode française, j'oppose à la réduction extemporanée sous le chloroforme, telle que cherche à la pratiquer M. Lorenz, la méthode qui consiste à obtenir la réduction lente par l'exten-

1. Lorenz, *Revue d'Orthopédie*, *loco citato*, 1er mars 1897, n° 2, p. 139 et 142.

sion continue, longtemps prolongée. C'est celle qui fut mise en pratique dans les tentatives anciennes de Jalade Lafont et Duval, puis, plus tard, en 1835, par Humbert et Jacquier, et enfin, en 1847, par Pravaz. On sait en quoi consistait la méthode de ce dernier auteur : le sujet était d'abord soumis à l'extension préparatoire au moyen d'un appareil spécial pendant quatre à six mois. Lorsque la tête fémorale avait été abaissée un peu au-dessous de l'épine iliaque antérieure et inférieure et que le grand trochanter s'était effacé, alors on procédait à la réduction. Celle-ci s'obtenait encore au moyen de l'extension, en même temps que l'opérateur pressait de haut en bas sur le trochanter et portait le membre dans une forte abduction. « Cette manœuvre très simple, dit-il [1], que l'on est quelquefois obligé de répéter plusieurs jours de suite, ou à des intervalles plus ou moins éloignés, avant d'obtenir la réduction, m'a réussi 17 fois sur 19 à ramener la tête du fémur dans le cotyle rudimentaire, où elle se maintient dans certains cas assez bien, mais d'où le plus souvent elle tend à s'échapper de nouveau au moindre mouvement. »

Résumant toute sa pratique à cet égard, Pravaz s'exprime de la façon suivante :

« 1° La réduction des déplacements originels du fémur ne peut jamais être obtenue *extemporanément*; elle exige une extension préparatoire, qui abaisse graduellement la tête articulaire au niveau du cotyle.

« 2° Cette opération, qui est généralement assez facile, par le procédé que j'ai indiqué, est presque toujours immédiatement suivie de symptômes analogues à ceux que l'on remarque dans les luxations traumatiques du fémur en devant, tels qu'une tuméfaction douloureuse de l'aine, l'impossibilité de fléchir la jambe sur la cuisse, une dysurie ou une incontinence d'urine, le trouble des fonctions du gros intestin.

« 3° L'état de phlogose locale, déterminé par la pression de la tête du fémur contre l'acétabulum, est une condition organo-plastique favorable à la consolidation et au perfectionnement des nouveaux rapports articulaires.

« 4° La consolidation de la réduction et le rétablissement des facultés locomotrices exigent que le sujet soit exercé successivement aux mouvements de la progression *horizontale* et à ceux de

1. Pravaz, *Traité théorique et pratique des luxations congénitales du fémur*, Lyon, 1847, p. 255.

la marche verticale, à l'aide d'appareils appropriés qui suppriment ou diminuent l'action de la gravité. »

Pour arriver à ce dernier but, Pravaz avait imaginé un chariot spécial, sur lequel le malade était étendu et qu'il mettait lui-même en mouvement; plus tard, il faisait marcher ses malades dans un petit chariot analogue à celui dont on se sert pour guider l'enfant qui fait ses premiers pas.

Est-ce à dire qu'à l'aide de ce traitement, Pravaz ait obtenu des réductions véritables? On en peut douter; puisque si, d'un côté, Gerdy, dans son rapport à l'Académie de Médecine, admettait l'existence de réductions vraies, d'autre part, celles-ci étaient niées par Bouvier. Mais, il n'est pas douteux qu'il n'ait amélioré l'état de ses malades, et cela suffit pour attacher à sa méthode une grande importance. Si, d'ailleurs, nous avons tenu à l'exposer tout entière, c'est parce que nous y voyons figurer tous les éléments qu'on est unanime à reconnaître comme indispensables, à l'heure actuelle, dans le traitement orthopédique des luxations congénitales; à savoir, l'extension, les pressions directes exercées de haut en bas sur le grand trochanter, et surtout l'abduction du membre. En effet, tous les auteurs qui se sont occupés de la question dans ces dernières années, Schede, Mikulicz, Paci, Lorenz, sont d'accord pour reconnaître la nécessité de placer le membre dans l'abduction.

Grâce à cette position, on favorise le contact de l'os iliaque avec la tête fémorale et l'établissement d'une néarthrose solide. Schede fait marcher ses malades à l'aide d'un appareil qui maintient le membre dans l'abduction. De même, Mikulicz a montré au Congrès de Rome en 1894, et figuré dans les Archives de Langenbeck[1] un appareil destiné à immobiliser les membres inférieurs dans l'abduction. L'appareil de Mikulicz se compose d'une planche large, sur laquelle sont articulées deux gouttières auxquelles on peut imprimer à volonté un mouvement d'abduction combinée à la rotation en dehors.

Le reproche que j'adresse à l'appareil de Mikulicz, c'est de ne pas immobiliser la partie supérieure du tronc et le bassin. Aussi lui ai-je substitué une gouttière de Bonnet articulée au niveau de la hanche, permettant d'imprimer aux membres inférieurs un mouvement d'abduction suivant un angle de 35°. L'enfant est

1. Mikulicz, *Archiv. für klin. chirur.*, 49e Band, 2e Heft, p. 368.

placé dans cette gouttière, et l'extension continue est pratiquée sur le membre inférieur à l'aide de poids croissant avec l'âge du malade, allant, par exemple, de 500 à 1500 ou 2000 grammes. Lorsque la tête est abaissée au niveau de la cavité cotyloïde et qu'elle s'y maintient, on commence à permettre la marche à

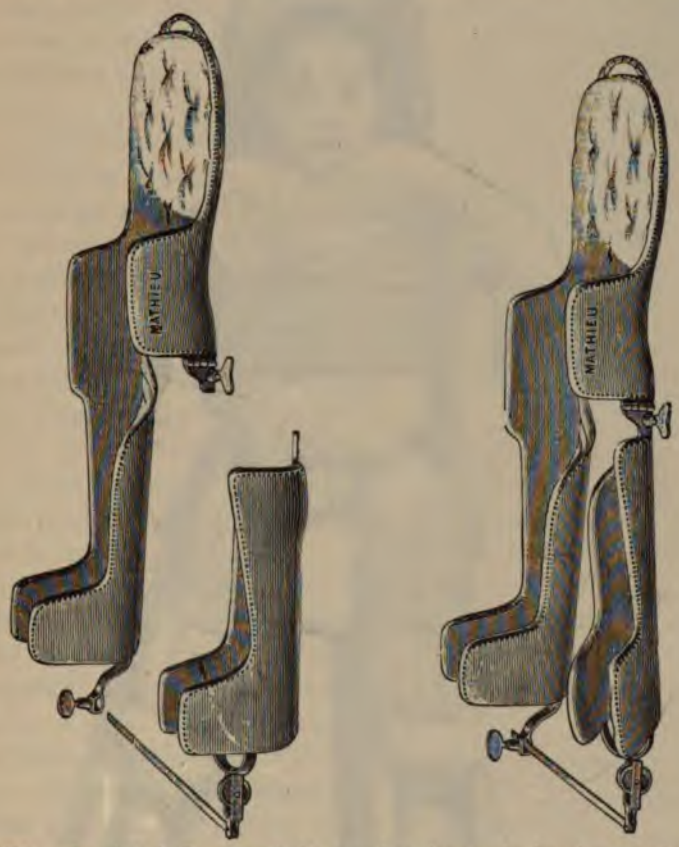

Fig. 297. — Gouttière de Bonnet articulée pour le traitement des luxations congénitales de la hanche (Kirmisson).

l'aide d'un appareil en cuir moulé, embrassant le bassin et la cuisse du côté malade, articulé au niveau de la hanche et permettant d'imprimer au membre le degré d'abduction que l'on désire.

Ce n'est pas, d'ailleurs, je le répète, que je croie obtenir dans tous les cas une réduction véritable. Bien au contraire; mais je pense que l'on peut, par ce moyen, arriver à la constitution d'une néarthrose solide, très voisine de l'articulation normale. Ce qui

importe, en effet, dans la luxation congénitale, c'est de maintenir la tête au-devant de la ligne verticale qui va de l'épine iliaque



Fig. 298. — Luxation congénitale de la hanche gauche. Enfant placée dans la gouttière à abduction (Kirmisson).

antérieure et inférieure à la tubérosité de l'ischion. En effet, tant que la tête fémorale est au-devant de cette ligne, l'attitude du membre est bonne et le raccourcissement est modéré; on peut, en

outre, espérer que la difformité restera stationnaire. Sitôt, au contraire, que cette ligne a été franchie et que la tête s'est déplacée dans la fosse iliaque externe, tout est mis en question; le raccourcissement s'accentue, la position du membre devient de plus en plus vicieuse, et l'on peut le voir passer par les étapes successives que nous avons indiquées déjà à propos de la symptomatologie, et qui conduisent aux pires degrés de la difformité.

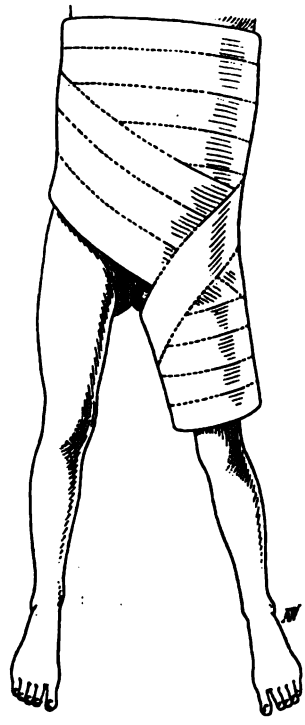

Fig. 299. — Appareil plâtré permettant la marche et maintenant le membre dans une position d'abduction moyenne (Kirmisson).

Nos prétentions sont donc infiniment moindres que celles de M. Lorenz; nous ne pensons pas posséder « *une opération radicale, et non un moyen palliatif* ». Il nous suffit, pour nous déclarer satisfaits du résultat, d'obtenir une néarthrose solide, sur un plan antérieur à la ligne allant de l'épine iliaque antérieure et inférieure à la tubérosité de l'ischion. Par là, nous évitons le passage dans la fosse iliaque externe et l'aggravation de la luxation.

L'étude anatomo-pathologique attentive des différentes parties constituantes de l'articulation démontre l'impossibilité de la réduction extemporanée, comme l'a dit Pravaz; et la méthode ancienne de ce dernier auteur, dans laquelle l'extension est associée à la pression directe sur le grand trochanter et à l'abduction, nous semble suffisante pour obtenir de bons résultats. C'est pour cela que nous lui donnons la préférence.

Du reste, qu'on veuille bien le remarquer, si Pravaz et ceux qui ont imité jusqu'ici son exemple, ont obtenu des résultats médiocres, cela tient aux conditions dans lesquelles ils opéraient. Ils s'adressaient, en effet, à des jeunes gens, ou, tout au moins, à des enfants déjà assez avancés en âge. Aujourd'hui je reprends la question, sous une autre forme, et je dis : L'étude attentive de l'évolution et des symptômes nous apprend que la luxation congé-

nitale n'est pas définitivement constituée au moment de la naissance. C'est seulement avec les années que le déplacement se caractérise et s'aggrave. Dès lors, au lieu de laisser les choses à elles-mêmes, appliquons-nous à reconnaître et à dépister pour ainsi dire l'affection, alors qu'elle consiste dans une malformation de la hanche, plutôt que dans une luxation véritable. A cette période de la vie, la difformité et le raccourcissement sont très peu prononcés; la tête est dans une position très voisine de l'état normal. Rien ne sera plus facile que de l'y maintenir et de l'y fixer. A ce moment, en effet, c'est-à-dire sur des enfants de dix-huit mois à deux ou trois ans, on n'a pour ainsi dire pas à pratiquer de réduction. Il suffit de soumettre le membre à l'abduction et à l'extension progressive, pour maintenir la tête dans une bonne position.

Ce que je propose donc, c'est de reprendre le traitement de Pravaz; mais non plus dans les conditions où il l'appliquait, sur des jeunes gens ou dans la seconde enfance. Fort des moyens qui sont actuellement à notre disposition pour diagnostiquer de très bonne heure la luxation congénitale, alors qu'elle consiste plutôt dans une véritable dystrophie articulaire, suivant l'expression de Von Ammon, que dans un déplacement réel, je propose d'appliquer cette méthode *chez les très jeunes enfants*, dans l'espoir d'enrayer la marche de l'affection. Et ceci n'est pas de la théorie pure; déjà, soit en ville, soit dans mon service d'hôpital, j'ai pu appliquer ce mode de traitement, et j'ai vu la tête se fixer au pli de l'aine, l'attitude du membre rester parfaite, et le raccourcissement ne pas dépasser 1 centimètre ou même un demi-centimètre. J'estime que c'est dans cette voie que nous devons nous engager, si nous voulons, dans l'avenir, tirer du traitement orthopédique tout ce qu'il est capable de nous donner.

Et notez bien, d'ailleurs, qu'il n'y a point ici opposition entre le traitement mécanique et le traitement par la méthode sanglante. Si, en effet, le traitement orthopédique, tel que nous venons de l'exposer, n'a pas donné de résultat; si, au contraire, la marche de la maladie va en s'aggravant, par exemple vers l'âge de cinq à six ans, nous aurons toujours la ressource de la réduction sanglante par la méthode de Hoffa.

Conclusions relatives au traitement curatif. — Arrivé au terme de cette longue discussion thérapeutique, il nous semble indispensable d'en formuler les conclusions. Nous dirons que le point capital, selon nous, c'est de s'attacher à diagnostiquer le

plus hâtivement possible, à dépister pour ainsi dire la luxation congénitale dès ses premières manifestations. A ce moment, la méthode de Pravaz, méthode française, dont l'extension combinée à l'abduction et à la pression directe sur le grand trochanter, constitue l'élément essentiel, nous semble mériter la préférence.

Pour obtenir un résultat utile, il sera nécessaire de soutenir pendant plusieurs années la hanche à l'aide d'un appareil; non pas la ceinture de Dupuytren, mais bien un appareil en cuir moulé, embrassant la cuisse et le bassin, et maintenant le membre dans une position modérée d'abduction. C'est seulement à un âge plus avancé, vers cinq à six ans, par exemple, si le traitement orthopédique a échoué, que l'on aura recours à la méthode sanglante. Ici encore, l'extension préalable, en abaissant progressivement la tête, sera d'une grande utilité. L'extension, dans la demi-flexion de la cuisse par le procédé de Hennequin, est certainement beaucoup plus puissante que l'extension dans l'attitude rectiligne.

Quels sont les arguments qui serviront au chirurgien à établir les indications de l'intervention sanglante? Ils sont au nombre de deux : 1° l'intensité du raccourcissement, qui peut atteindre 4 à 5 centimètres, et même davantage, déterminant une claudication très prononcée; 2° la laxité de la néarthrose, produisant le mouvement de plongement du bassin pendant la marche, surtout marqué dans la luxation double. Cette dernière circonstance est souvent la plus importante. Nous voyons, en effet, des malades, qui, avec un raccourcissement considérable, marchent d'une manière satisfaisante, parce qu'ils ont une ankylose solide; c'est ce qui se voit, par exemple, à la suite de la coxalgie.

Si le raccourcissement n'excède pas 1 à 2 centimètres, si la tête est solidement fixée au niveau de l'épine iliaque antérieure et inférieure, je ne conseille pas, pour ma part, l'opération. J'ai vu, en octobre 1896, un jeune garçon de neuf à dix ans, dans ces conditions, auquel on avait proposé une intervention sanglante. Chez lui, le raccourcissement ne dépassait pas un centimètre et demi; la tête du fémur était solidement fixée au niveau de l'épine iliaque antérieure et inférieure, la marche s'exécutait facilement avec une claudication insignifiante. C'eût été certes un beau succès pour la méthode sanglante, pour peu que le chirurgien eût réussi à ne pas aggraver la situation. Pour ma part, j'ai formellement déconseillé à la famille l'opération.

Dans les cas de luxation double, il faut tenir compte surtout de la laxité de la capsule, produisant la démarche en canard, et l'attitude vicieuse caractéristique (flexion avec adduction). L'adduction est parfois telle que les genoux s'entre-croisent pendant la marche, et que leur face interne arrive à s'ulcérer par frottement réciproque. Le traitement orthopédique donne plus difficilement des résultats dans la luxation double que dans la luxation simple. Mais ici aussi un résultat parfait est difficile à réaliser par la méthode sanglante, à cause de la difficulté d'obtenir des deux côtés une jointure absolument identique.

Traitement palliatif. — Dans les cas où le malade est trop âgé, ou bien encore la déformation trop considérable pour qu'on puisse songer à un traitement radical, il nous reste comme ressource le traitement palliatif. Comme le traitement curatif, ce dernier peut comprendre deux ordres de moyens : 1° des moyens orthopédiques; 2° des opérations.

Les moyens orthopédiques ne sont autres que ceux dont nous avons fait déjà l'énumération à propos du traitement curatif. Nous avons dit combien la ceinture de Dupuytren avait peu de valeur pour maintenir en place la tête fémorale. Ce qu'il faut, ce sont des corsets en cuir moulé avec portion crurale, de façon à embrasser exactement l'articulation coxo-fémorale, et à s'opposer aux déplacements de la tête osseuse. S'il s'agit de luxations unilatérales, on peut, au début, maintenir rigide l'articulation. Plus tard, on permet progressivement une certaine quantité de mouvements, en faisant articuler l'une avec l'autre la portion fémorale et la portion pelvienne. Cette articulation deviendra une nécessité dans la luxation bilatérale, afin de permettre la locomotion. Dans un cas de double luxation congénitale, où il y avait une adduction telle que l'enfant entre-croisait ses jambes en marchant, j'ai fait construire par M. Lacroix l'appareil dont je donne ici le modèle. Il se compose, comme on le voit, d'un corset avec deux cuissarts en cuir moulé. Ceux-ci sont réunis entre eux par une pièce à coulisse, destinée à produire progressivement l'écartement des deux membres inférieurs. Sous l'influence du port prolongé de cet appareil, une amélioration considérable s'est produite dans l'état de notre petite malade. L'ensellure a été presque entièrement corrigée; il en a été de même de l'entre-croisement des membres inférieurs. Ceux-ci sont arrivés même à posséder une étendue considérable d'abduction.

On peut même, si l'on veut, donner une valeur encore beaucoup

plus grande au traitement palliatif, en faisant précéder l'application des appareils de l'emploi prolongé de l'extension continue. Nous avons pu, chez quelques malades, corriger ainsi d'une manière très avantageuse l'adduction et l'ensellure, et n'appliquer les appareils qu'après avoir rectifié l'attitude vicieuse par l'application plus ou moins prolongée de l'extension continue. Ce dernier moyen s'impose, bien entendu, lorsque, chez des adultes ou des jeunes gens, la luxation congénitale se complique de l'existence d'arthrite, déterminant de la douleur et des craquements. On peut, au besoin, y joindre la révulsion.

La déformation est-elle trop considérable, les malades trop âgés, pour qu'on puisse espérer réussir par les seuls moyens orthopédiques, on peut alors recourir à des interventions sanglantes, dans un but purement palliatif. On ne se propose plus comme résultat de réduire la luxation, mais seulement d'améliorer, au moyen d'une opération, l'état de la néarthrose et la direction du membre.

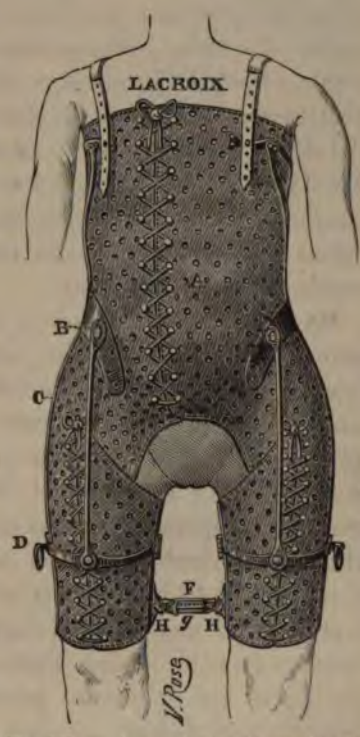

Fig. 300. — Appareil en cuir moulé embrassant la totalité du thorax et les deux cuisses; B. Ceinture pelvienne en acier, destinée à servir de point d'appui et d'attache à une tringlette (C) attachée en B et en D. Cette tringlette (C), démontable, est destinée à immobiliser les articulations coxo-fémorales en s'opposant à toute tentative de flexion; D. Jarretière métallique antérieure à ouverture mobile, destinée à servir de point d'appui et d'attache inférieure à la tringlette C; F. Pièce à coulisse destinée à produire l'écartement progressif des deux membres inférieurs; *g*. Crémaillère à cliquet de la pièce F; HH. Articulations mobiles et démontables de la pièce F.

Déjà, à propos de l'historique, nous avons rappelé que ces opérations palliatives avaient précédé en date les opérations radicales. Ce sont elles qui ont marqué les premières tentatives faites par les chirurgiens dans la voie du traitement des luxations congénitales par la méthode sanglante. Pratiquée d'abord par Roser, en 1874, la résection de la tête fémorale a été surtout employée par Margary et Motta (de Turin). Hoffa s'y rallie. Mais nous voyons avec plaisir que ce chirurgien adopte

également l'ostéotomie sous-trochantérienne que nous avons introduite comme méthode opératoire palliative dans le traitement des luxations congénitales. Voici comment il s'exprime à ce sujet : « L'âge le plus favorable pour l'opération (par sa méthode) s'étend, à mon avis, de la troisième à la huitième année. La réduction de la tête présente des difficultés beaucoup plus grandes chez des sujets plus âgés. Nous recommanderons chez ces malades l'ostéotomie sous-trochantérienne de Kirmisson, dans le cas de luxation unilatérale; pour la luxation double, je me sers d'un procédé que j'ai décrit sous le nom d'opération de la pseudarthrose[1]. » Même dans les cas de double luxation congénitale, l'ostéotomie sous-trochantérienne est capable de fournir d'excellents résultats; c'est même dans ces conditions seulement que, pour ma part, je l'ai employée jusqu'à ce jour.

Ma première opération a été pratiquée le 4 mai 1892, sur un jeune homme de seize ans, atteint d'une double luxation congénitale des fémurs, avec des traces de suppuration ancienne du côté du bassin; chez lui, j'ai fait l'ostéotomie sous-trochantérienne du côté gauche; l'observation a été publiée par moi dans la *Revue d'Orthopédie* du 1er mars 1894[2]. Dans ce même travail, je rapportais trois autres opérations faites par le même procédé chez des malades atteintes de double luxation congénitale, à la date du 31 mai 1893, des 4 juin et 12 juillet de la même année. Depuis lors, deux de ces malades, qui avaient subi l'opération d'un côté seulement, ont été opérées du côté opposé. Enfin, dans le cours de l'année dernière, j'ai opéré par le même procédé une fillette de onze ans, chez laquelle une double luxation congénitale avait amené une difformité extrêmement prononcée.

L'opération est d'une bénignité absolue; outre les cas de luxation congénitale, je l'ai appliquée dans bon nombre d'ankyloses vicieuses de la hanche consécutives à la coxalgie, et je n'ai jamais observé la plus petite complication. En ce qui concerne la luxation congénitale, elle a pour avantage de corriger, de la manière la plus favorable, l'attitude vicieuse du membre. On pourra s'en convaincre en jetant les yeux sur les figures ci-jointes, relatives à deux des malades dont l'histoire a été rapportée par moi dans la *Revue d'Orthopédie*.

1. Hoffa, Traitement de la luxation congénitale de la hanche, Académie de médecine, 23 mars 1897, in *Bullet. médical*, 24 mars 1897, n° 24, p. 276.
2. Kirmisson, De l'ostéotomie sous-trochantérienne appliquée à certains cas de luxation congénitale de la hanche, *Revue d'Orthopédie*, 1er mars 1894, p. 137.

La première, Léa L..., âgée de treize ans, au moment où je l'ai opérée pour la première fois, présentait, outre une double luxation congénitale, une scoliose dorsale à convexité droite.

Au moment où nous voyons cette jeune fille, elle marche diffi-

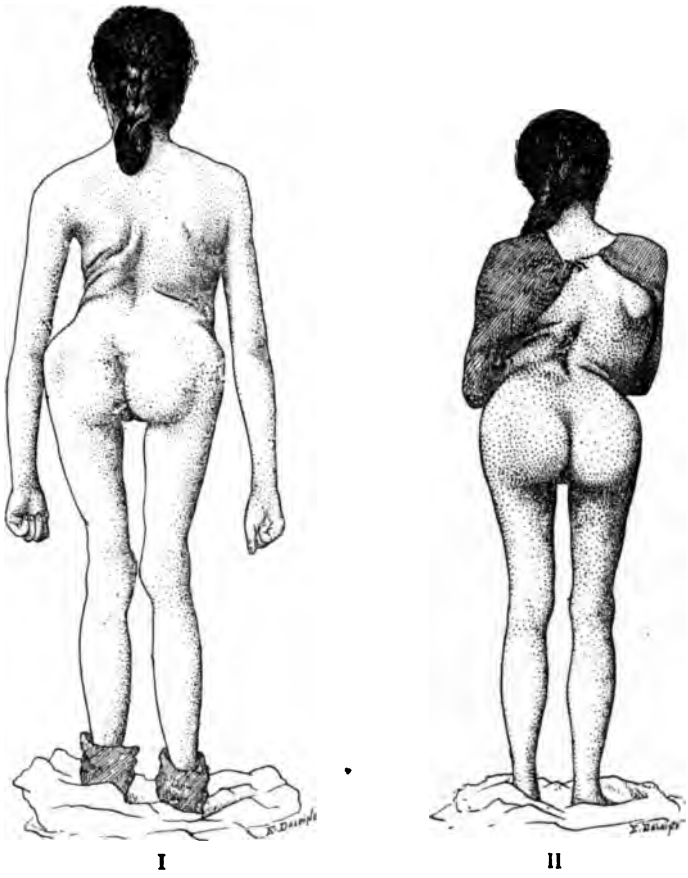

I II

Fig. 301. — I. Double luxation congénitale de la hanche avec scoliose dorsale à convexité droite Ostéotomie sous-trochantérienne à droite. Malade avant l'opération (Kirmisson). — II. Malade après l'opération (Kirmisson).

cilement, elle fait de très petits pas, et ne progresse qu'à l'aide des genoux; ceux-ci se touchent par leur face interne, et il se produit souvent à ce niveau de petites excoriations. La claudication est très peu marquée à gauche, et plus prononcée à droite.

Il existe une scoliose à double courbure, lombaire gauche, dorsale droite, cette dernière prédominante. Le membre droit mesure

73 centimètres, et le gauche 74. La tête fémorale gauche est luxée dans la partie postérieure et supérieure de la fosse iliaque; elle remonte pendant les mouvements imprimés au fémur. Ce qui frappe surtout chez cette malade, c'est la flexion des cuisses sur le bassin, entraînant une ensellure énorme, et l'impossibilité des mouvements d'adduction. Sous ce dernier rapport, il y a une différence manifeste entre les deux membres inférieurs. A droite, la position d'adduction est telle que, le bassin étant horizontal, la cuisse droite vient croiser la cuisse gauche un peu au-dessus du genou. Aussi nous décidons-nous à pratiquer l'ostéotomie sous-trochantérienne du côté droit.

L'opération est faite le 31 mai 1893 : section oblique de l'os de haut en bas, de dedans en dehors et d'avant en arrière. L'ostéotome pénètre jusqu'à une profondeur de sept centimètres et demi. Le redressement est complété par ostéoclasie; mais même alors, on ne peut arriver à placer le membre dans l'abduction. Les muscles adducteurs fortement contracturés forment une corde dure et saillante à la partie interne de la cuisse. On est sur le point de pratiquer la ténotomie de ces muscles; mais, à l'aide d'un massage doux et prolongé, on arrive à triompher de leur contracture. A un moment donné, un craquement osseux se fait entendre; la cuisse peut être placée dans l'abduction. La petite plaie est pansée à la gaze iodoformée. Le membre est immobilisé au moyen d'un appareil plâtré comprenant la cuisse et le bassin, et l'extension continue est faite à l'aide de bandelettes de diachylon servant à supporter un poids de 3 kilogrammes.

Quatre mois après (le 6 octobre), on note : la cuisse droite est dans la rectitude, l'adduction n'existe plus; il est facile d'écarter notablement les deux cuisses, et, sans grand effort, on arrive à éloigner les deux malléoles l'une de l'autre de 60 centimètres. (Voyez fig. 301.) Ultérieurement, nous avons complété le résultat opératoire en faisant l'ostéotomie sous-trochantérienne du côté gauche.

Dans le second cas, dont nous donnons ici les figures, il s'agit d'une jeune fille de dix-sept ans, atteinte d'une double luxation congénitale de la hanche, dont l'existence se traduit par les signes suivants : le membre inférieur gauche est dans une attitude permanente de flexion (d'où ensellure considérable), avec adduction telle que la jambe gauche vient croiser le genou du côté opposé; il existe en même temps un certain degré de rotation en dedans.

Mesurés dans une position symétrique, les deux membres inférieurs ont sensiblement la même longueur, 69 centimètres, depuis l'épine iliaque antérieure et supérieure jusqu'à la pointe de la malléole externe. La tête fémorale est située très haut dans la fosse iliaque externe, à peu de distance de l'épine iliaque anté-

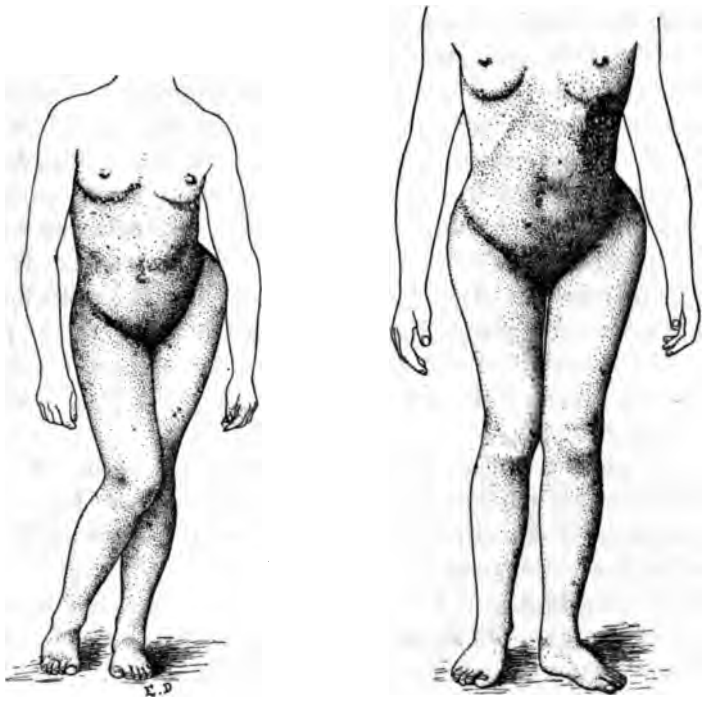

I II

Fig. 302. — Double luxation congénitale de la hanche; ostéotomie sous-trochantérienne du côté gauche. — I. Malade avant l'opération. — II. Malade après l'opération (Kirmisson).

rieure et supérieure; le grand trochanter est remonté à 3 cent. 1/2 au-dessus de la ligne de Nélaton.

La malade étant debout, s'appuyant solidement sur le membre droit dont la difformité est beaucoup moins considérable, n'arrive à toucher le sol que par l'extrémité des orteils gauches. Elle présente une ensellure énorme et une obliquité très marquée du bassin; la ligne blanche s'incline beaucoup à droite par son extrémité supérieure. L'épine iliaque antérieure et supérieure du côté gauche est à 6 centimètres au-dessus de la droite, par suite de l'adduction énorme du membre inférieur gauche. Le pli fessier du

côté droit est très abaissé par rapport à celui du côté opposé. Le segment lombaire de la colonne vertébrale décrit une courbure scoliotique à convexité tournée à droite. La malade ne peut s'appuyer complètement sur le membre gauche qu'en imprimant au membre droit une flexion considérable au niveau du genou, jointe à une adduction et à une rotation en dedans compensatrices.

L'ostéotomie sous-trochantérienne est pratiquée du côté gauche, le 12 juillet 1893. Une incision verticale d'un centimètre et demi est faite à la base du grand trochanter. L'ostéotome n° 1 est introduit obliquement de haut en bas, d'arrière en avant et de dehors en dedans, à une profondeur de 8 centimètres. On essaie alors de produire la réduction, en fracturant l'os, mais on ne peut y parvenir. L'ostéotome doit être introduit de nouveau; on sectionne encore une masse d'os assez épaisse; après quoi, l'on peut réaliser la fracture. Le membre est placé dans l'extension jointe à l'abduction, et immobilisé dans cette attitude au moyen d'un appareil plâtré embrassant la cuisse et le bassin. L'extension continue est opérée à l'aide d'un poids de 3 kilogrammes, et la petite plaie pansée à la gaze iodoformée.

Le 11 octobre, l'appareil est enlevé; la cicatrisation est complète; le membre est dans une bonne attitude, intermédiaire entre l'adduction et l'abduction; la longueur des membres inférieurs, égale des deux côtés, mesure 71 centimètres.

A la fin d'octobre, la malade commence à marcher avec des béquilles; elle les quitte au commencement de janvier, et le 31 janvier, la marche s'exécute d'une manière satisfaisante.

Nous répéterons ici ce que nous disions en 1894, dans le mémoire où nous faisions connaître nos premières opérations : « L'opération de Hoffa est applicable seulement chez les jeunes enfants, au-dessous de dix ans, et surtout, nous semble-t-il, de cinq à sept ans; au contraire, l'ostéotomie sous-trochantérienne trouve son application chez des malades beaucoup plus âgés et dont la déformation non réduite s'est considérablement aggravée avec les années. La tête remontant de plus en plus dans la fosse iliaque externe, et surtout glissant d'avant en arrière, détermine une flexion jointe, à une adduction considérable; d'où une ensellure énorme, l'impossibilité pour certains malades d'écarter les genoux, et même chez quelques-uns d'entre eux, des excoriations produites par le frottement des deux genoux l'un contre l'autre pendant la marche. Très gênante au point de vue de la station et de la marche,

cette position d'adduction forcée présente en outre chez la femme de graves inconvénients au point de vue des fonctions génitales. C'est contre cette attitude d'adduction énorme et permanente que nous avons appliqué chez nos malades l'ostéotomie sous-trochantérienne. Elle nous a permis d'obtenir un écartement très notable entre les deux cuisses, et d'améliorer beaucoup l'ensellure. A ce dernier point de vue, si l'on voulait faire disparaître complètement la flexion des cuisses sur le bassin, et détruire ainsi l'ensellure, on comprend qu'on pourrait réussir en pratiquant une double ostéotomie sous-trochantérienne, permettant de détruire la flexion des deux membres inférieurs [1] ».

Ce que nous indiquions comme possible dans cet article, nous l'avons réalisé depuis, en pratiquant une double ostéotomie sous-trochantérienne chez trois malades atteintes de double luxation congénitale : la malade de notre observation II, la jeune Léa L..., dont nous avons déjà parlé; la malade de notre observation III, Léontine D..., et enfin, dans le cours de 1897, nous avons pratiqué la même opération chez une fillette de dix ans et demi, la jeune Thérèse B..., dont nous avons donné précédemment le dessin (voyez fig. 289) et qui présentait une torsion considérable du bassin autour de ses divers axes. Chez elle, l'ostéotomie sous-trochantérienne a été faite à gauche, le 1er février 1897, à droite, le 19 avril; l'enfant a quitté l'hôpital le 1er août, avec un résultat des plus satisfaisants. Malheureusement le dessin n'a pas été fait après l'opération. Nous n'y insisterons donc pas. Il est toutefois une remarque que nous avons pu faire à propos de cette dernière malade, quand nous l'avons revue à la fin de l'année, et que nous avions faite déjà à propos de nos opérées précédentes, à savoir que, non seulement on rectifie d'une façon avantageuse l'attitude du membre, mais on obtient encore une mobilité très étendue de la néarthrose. Du fait de la correction de la position, les muscles adducteurs sont relâchés, et le membre possède une étendue beaucoup plus grande de mouvement. C'est ce qui existait d'une manière très frappante du côté gauche chez notre dernière opérée; le résultat était moins remarquable, à ce point de vue, du côté droit. Il est encore une autre considération qui me semble digne d'intérêt dans l'ostéotomie sous-trochantérienne appliquée au traitement de la luxation congénitale; c'est la suivante : la position de flexion

1. Voyez Kirmisson, *Revue d'Orthopédie*, 1894, p. 145.

jointe à l'adduction forcée favorise le glissement des surfaces osseuses de la tête et de l'os iliaque l'une sur l'autre, et, par suite, est favorable à l'aggravation de la difformité. Au contraire, quand, par l'ostéotomie, on a rendu au membre une direction normale, la tête vient appuyer solidement contre la face externe de l'os iliaque, et peut s'y fixer; on est donc dans les meilleures conditions pour s'opposer aux progrès de la déformation. En résumé, l'ostéotomie sous-trochantérienne me semble la meilleure des opérations palliatives dans le traitement des luxations congénitales de la hanche. Elle est applicable aux luxations doubles, aussi bien qu'aux difformités unilatérales ; nous savons que plusieurs de nos collègues en ont tiré, comme nous, des résultats avantageux, et nous sommes persuadé que, dans l'avenir, elle acquerra une place de plus en plus considérable dans la thérapeutique de cette affection.

QUATRIÈME SECTION

NÉOPLASMES OU TUMEURS D'ORIGINE CONGÉNITALE

L'enfant peut apporter en naissant des néoplasmes divers, ou bien présenter, dans les jours qui suivent la naissance, des tumeurs dont l'origine remonte certainement à la vie intra-utérine. Comme celles de l'adulte, ces tumeurs peuvent se diviser en deux grands groupes, suivant qu'elles restent purement locales, ou qu'elles ont tendance à infecter l'organisme et à se généraliser. Aux tumeurs qui restent locales répondent celles que nous désignons, en clinique, sous le nom de tumeurs bénignes, tandis que l'appellation de tumeurs malignes s'adresse à celles qui ont tendance à infecter l'organisme et à se généraliser. Nous conserverons ici cette division. Nous ferons d'ailleurs observer que déjà, chemin faisant, nous avons donné la description de certains néoplasmes, dont l'histoire ne saurait être dissociée de celle des régions ou des systèmes organiques aux dépens desquels elles prennent naissance. De ce nombre sont les tumeurs congénitales de la région sacro-coccygienne, les kystes dermoïdes de la tête et du cou, les kystes séreux congénitaux de la région cervicale. Nous n'y reviendrons pas ici; mais à côté de ces néoplasmes, il en est encore un grand nombre d'autres qui méritent une description particulière.

CHAPITRE PREMIER

TUMEURS BÉNIGNES D'ORIGINE CONGÉNITALE

Dans ce groupe, nous décrirons : 1° les angiomes; 2° les lipomes congénitaux; 3° les kystes dermoïdes; 4° les hypertrophies congénitales.

I. — DES ANGIOM

Sous le nom d'angiomes, on décrit des productions néoplasiques qui sont caractérisées par des amas de vaisseaux capillaires de production nouvelle.

Au point de vue de l'anatomie pathologique, on en distingue deux variétés, suivant que la tumeur est uniquement constituée par des vaisseaux capillaires anastomosés entre eux, auquel cas on l'appelle *angiome simple*, ou bien que les parois vasculaires, arrivant au contact, s'atrophient et donnent naissance à de véritables lacs sanguins pour constituer l'*angiome caverneux*.

Un fait particulièrement intéressant à noter, c'est la prédilection avec laquelle les angiomes se montrent sur l'extrémité céphalique, et sur la région cervicale. Virchow en a cherché la raison dans la présence des fentes branchiales. Déjà nous avons noté la fréquence de tumeurs sur le trajet des fissures ou fentes branchiales. Les processus du développement étant plus complexes à ce niveau, on comprend qu'il puisse s'y rencontrer plus souvent des anomalies de l'évolution du système vasculaire, conduisant à la formation d'angiomes. Et de fait, les angiomes s'observent avec une fréquence toute particulière sur le trajet des fentes branchiales, et au pourtour des orifices normaux de la face, tels que la bouche et les paupières.

Au point de vue clinique, les angiomes se présentent avec des caractères différents, suivant les cas. Ce sont parfois de petites saillies d'un rouge vif, développées dans l'épaisseur de la peau, et faisant un relief très peu marqué. C'est à cause de cette coloration que les anciens chirurgiens leur donnaient le nom d'angiomes artériels; nous savons aujourd'hui que cette dénomination ne répond pas à la réalité des faits. Ils sont uniquement constitués par des capillaires, et on ne peut pas dire que parmi les angiomes, il y en a qui soient plus particulièrement en rapport avec les artères, d'autres avec les veines; leur coloration dépend uniquement de la rapidité de la circulation dans leur intérieur. Le véritable nom qui convienne à ces taches angiomateuses d'un rouge vif, développées dans l'épaisseur de la peau, c'est celui d'angiomes cutanés. Au contraire, les angiomes siégeant dans le tissu cellulaire sous-cutané ont beaucoup plutôt une coloration violacée qui leur a fait donner le nom d'angiomes veineux. Hâtons-nous

d'ajouter que les deux variétés sont le plus souvent surajoutées l'une à l'autre, c'est-à-dire qu'au-dessous d'une tache cutanée on rencontre le plus souvent, par la palpation, une tumeur mollasse développée dans le tissu cellulaire sous-cutané. Une autre distinction qui a la plus grande importance en clinique, c'est celle des angiomes circonscrits et diffus. Dans bon nombre de cas, en effet, la tumeur est parfaitement limitée de toutes parts; dans d'autres, elle envoie dans tous les sens des prolongements, de sorte qu'il est bien difficile de tracer ses limites d'une manière précise.

Fig. 303. — Volumineux angiome de la lèvre supérieure (Kirmisson).

Ce sont surtout les angiomes sous-muqueux qui se font remarquer par ce caractère de la diffusion. On les rencontre principalement du côté de la cavité buccale. Ils forment là, sous la muqueuse, des bosselures violacées plus ou moins saillantes, et plus ou moins diffuses. Nous en donnons ici comme exemple le dessin d'un garçon que nous avons observé dans notre service des Enfants-Assistés; chez lui, la lèvre supérieure est soulevée par un volumineux angiome caverneux, qui la repousse en avant et lui donne l'aspect d'un véritable mufle. Les parents ont repoussé toute tentative chirurgicale; ils spéculaient sur la difformité de leur enfant, et le montraient dans les foires sous le nom d'*homme à la tête de veau*. Parfois l'angiome se diffuse dans l'épaisseur de la joue; on

le voit former, sous la muqueuse, de grosses bosselures violacées, proéminant du côté de la cavité buccale. D'autre part, la joue elle-même est repoussée en avant, et constitue une difformité visible au dehors; plus rarement, les angiomes siègent sur la voûte du palais. Ils sont au contraire très fréquents sur le plancher de la bouche; ils forment des tumeurs diffuses qui proéminent dans la région sublinguale, où on les a décrits quelquefois sous le nom de grenouillettes sanguines. Souvent ils envahissent la langue et se prolongent sur les piliers du voile du palais.

Mais ce n'est pas tout encore; ces énormes tumeurs vasculaires diffuses proéminent bien souvent du côté de la région sus-hyoïdienne, englobant dans leur épaisseur la glande sous-maxillaire, se prolongeant en arrière jusqu'à la glande parotide et au sterno-mastoïdien, s'avançant d'autre part jusqu'à l'os hyoïde et à l'orifice supérieur du larynx. Nous avons vu, chez une petite fille de notre service, une énorme tumeur vasculaire de cette nature, siégeant sur la partie latérale droite du cou, se compliquer d'accidents inflammatoires aigus et déterminer, pendant la nuit, la mort par œdème de la glotte, avant qu'on ait pu porter secours à l'enfant.

Comme exemple de ces énormes angiomes diffus de la région cervicale, nous citerons le fait suivant, relatif à un garçon de onze ans que nous avons observé dans notre service aux Enfants-Assistés. L'enfant interrogé par nous répond qu'il était porteur de son angiome au moment même de la naissance. Il occupe la région latérale droite du cou, dans toute sa hauteur, empiétant légèrement sur la ligne médiane et s'étendant du côté gauche. Les glandes sous-maxillaire et parotide sont complètement envahies par la dégénérescence angiomateuse. La tumeur s'étend depuis la fourchette sternale, où elle est limitée latéralement par les tendons des deux sterno-mastoïdiens, jusqu'au bord inférieur du maxillaire inférieur sur lequel elle empiète légèrement à droite Elle occupe toute la région latérale droite du cou, et dépasse légèrement la ligne médiane pour se prolonger à gauche. Les glandes parotide et sous-maxillaire sont complètement envahies par la dégénérescence angiomateuse. La peau, au niveau de la tumeur, présente une série de lignes violacées et noirâtres qui lui donnent une coloration foncée. La palpation décèle l'existence, vers la partie moyenne du bord antérieur du sterno-mastoïdien, d'une petite masse du volune d'une noix. Cette tumeur mobile simule un ganglion, mais une pression continue, à son niveau, en permet la

réduction. Il existe une seconde petite tumeur au-dessous du bord inférieur du maxillaire. Il n'y a pas, dans la tumeur, de battements expansifs, pas non plus de souffle. L'auscultation à ce niveau permet seulement de percevoir la propagation des battements artériels de la région.

Cet angiome détermine un certain nombre de troubles fonctionnels, notamment de la gêne passagère dans la phonation; le timbre de la voix devient alors guttural. Par moments, l'enfant éprouve un peu de gêne respiratoire, et il est pris de toux sèche. Le gonflement augmente dans l'effort et pendant les cris. Sur les bords de la langue, on constate, dans leurs deux tiers antérieurs, l'existence de petites élevures de la grosseur d'une noisette, et d'aspect violacé. Ces tumeurs sont réductibles, et l'enfant déclare que la langue se gonfle au moment des cris. Les parents refusant toute intervention, le petit malade a quitté notre service sans que nous ayons fait aucune tentative.

Cette observation montre bien à quel degré de gravité peuvent arriver de pareils angiomes, envahissant la plus grande partie de la région cervicale, et s'infiltrant, à la façon des tumeurs malignes, dans tous les tissus.

Il est dans l'observation précédente une particularité sur laquelle nous désirons revenir; c'est l'envahissement des glandes sous-maxillaire et parotide par l'angiome. Le fait est loin d'être exceptionnel. Sur les cinquante-trois cas d'angiomes relevés sur les registres de notre policlinique aux Enfants-Assistés, pendant huit ans, nous comptons six angiomes des glandes salivaires, dont cinq portant sur la parotide, et un sur la glande sous-maxillaire. Ces angiomes se voient du reste, dans deux circonstances différentes. Tantôt ils coïncident avec des angiomes cutanés et sous-cutanés des régions voisines, qui permettent d'apprécier facilement la véritable nature de la tumeur qu'on a sous les yeux. Tantôt, au contraire, l'angiome est parotidien, sous-maxillaire; c'est en un mot un angiome profond. Le seul signe que l'on ait pour arriver au diagnostic, c'est la notion des changements de volume survenant dans la tumeur, sous l'influence des pressions exercées sur elles, ou bien encore sous l'influence des changements de position, des efforts et des cris.

En 1889, M. Hartmann [1] a appelé l'attention sur ces angiomes

1. Hartmann, Contribution à l'étude des angiomes de la région parotidienne, *Revue de chirurgie*, 1889, p. 756.

de la région parotidienne. Dans son mémoire contenant neuf observations, il rapporte un fait observé par nous à l'hôpital Necker, pendant que nous remplacions le professeur Le Fort; mais il s'agissait là d'un angiome à la fois superficiel et profond. Le cas suivant recueilli par nous, à l'hôpital Necker également, est beaucoup plus intéressant, en ce qu'ici les glandes parotide et sous-maxillaire étaient atteintes simultanément, l'angiome était purement intraglandulaire, la peau et le tissu cellulaire sous-cutané étaient parfaitement intacts; aussi le diagnostic était-il rendu plus difficile.

Le nommé G..., Victor, âgé de vingt ans, entre à l'hôpital Necker, le 17 novembre 1888, pour une tumeur occupant les régions parotidienne et sous-maxillaire du côté droit. Il raconte qu'à sa naissance ses parents reconnurent la présence d'une grosseur située en avant de l'oreille droite. Elle était du volume d'une noisette, de consistance assez molle, et à ce moment ne déformait aucunement la face.

A l'âge de trois ans, l'enfant fut conduit à l'hôpital Sainte-Eugénie, pour cette même grosseur qui avait un peu augmenté de volume. Vers cette époque, et jusqu'à l'âge de douze ans, plusieurs médecins consultés conseillèrent aux parents une intervention chirurgicale; mais ceux-ci refusèrent, et ne firent même suivre à l'enfant aucun traitement.

Dans ces dernières années, le malade dit avoir constaté une influence des saisons. Pendant l'hiver, il y aurait augmentation de volume de la tumeur, et diminution pendant l'été. Il existe aussi, depuis la naissance, une petite tumeur située sur la muqueuse linguale, faisant peu saillie et ne causant aucune gêne.

Au mois de février de cette année, ce jeune homme a remarqué qu'il existait, sous le bord de la mâchoire inférieure, dans la région sous-maxillaire droite, un noyau dur, non douloureux à la pression. En l'espace de deux jours, cette petite tumeur augmenta de volume, au point de devenir grosse comme une mandarine; puis elle diminua et conserva le volume qu'elle présente encore actuellement, sans causer jamais au malade aucune douleur. Il entre à l'hôpital pour être débarrassé de cette tumeur qui déforme la joue.

C'est un garçon très vigoureux, très bien portant, il ne présente aucune affection viscérale. L'attention est uniquement concentrée sur la déformation de la face. Du côté droit, on constate, à la région parotidienne, en avant de l'oreille, une saillie pas très prononcée, mais s'étendant de la racine des cheveux en haut, à

l'angle de la mâchoire en bas. La peau est saine, mobile; par la palpation, on sent une tumeur molle, de consistance lipomateuse, non réductible. On reconnaît, à la partie antérieure, une région un peu plus dure, mais mal délimitée. Il semblerait, au dire du malade, que ce serait là le point de départ de la tumeur. Celle-ci est assez nettement limitée en avant; en arrière, au contraire, elle disparaît peu à peu, en s'enfonçant derrière la mâchoire, dans la région parotidienne.

L'examen au palper n'est pas douloureux; la pression ne réveille

Fig. 304. — Angiome profond des régions parotidienne et sous-maxillaire du côté droit (Kirmisson).

également aucune sensibilité. On ne trouve, ni pulsations, ni battements. L'artère temporale est bien à sa place normale, et non augmentée de volume. Si cette tumeur présente une certaine mobilité superficielle, elle est intimement adhérente aux parties profondes.

Plus bas, au niveau de la région sous-maxillaire, il existe, une seconde tumeur descendant jusqu'à six centimètres au-dessous de la symphyse du menton. Ici encore, la peau est saine, et bien mobile; mais cette tumeur est de consistance dure, et légèrement bosselée. Il existe, à la partie antérieure et supérieure de cette masse, un petit noyau libre, dur, gros comme un haricot. La pal-

pation et la pression ne sont pas douloureuses. Il existe une mobilité relative; mais la tumeur paraît fixée aux plans profonds. Lorsqu'on cherche à la limiter en dedans, on voit qu'elle contourne le bord inférieur de la mâchoire et se met en rapport avec la face interne du maxillaire inférieur, en un mot elle affecte des rapports identiques à ceux de la glande sous-maxillaire elle-même.

A droite également, sur la face dorsale de la langue, il existe des productions papillomateuses multiples, s'étendant jusqu'à la base de l'organe. Un bourgeon plus considérable que les autres se remarque lorsqu'on attire la langue en dehors de la bouche. Ces papillomes n'amènent aucun trouble fonctionnel; ils ne sont pas ulcérés et ne saignent pas. Le toucher buccal permet de reconnaître la portion interne de la tumeur sous-maxillaire. Le canal de Sténon laisse bien écouler la salive; il est cathétérisé assez facilement. On note de la gêne dans les mouvements forcés des mâchoires (bâillement, etc.). Il n'existe aucun trouble des organes des sens; aucune parésie des muscles de la face. On ne constate pas d'adénite dans la région du cou, ni dans aucune autre région.

L'opération est faite le 25 octobre 1888. Incision le long du bord postéro-inférieur du maxillaire inférieur. On aborde d'abord la tumeur sous-maxillaire; le tissu sous-cutané à ce niveau est très vasculaire. On arrive avec peine à délimiter la tumeur, et comme le sang s'écoule en assez grande abondance, on emploie le thermocautère. Cependant, en pédiculisant peu à peu la tumeur, on finit par l'enlever en totalité avec la glande sous-maxillaire, avec laquelle elle est intimement fusionnée. La plaie est lavée avec la solution phéniquée forte; l'hémostase est difficile, on laisse dans la plaie quatre pinces à demeure.

La glande parotide est ensuite mise à nu; elle est intimement fusionnée avec le néoplasme; il serait impossible d'enlever celui-ci sans entamer le tissu parotidien. Aussi se contente-t-on de faire quelques pointes de feu dans la partie inférieure de la glande, dans un point sous-jacent au trajet du nerf facial.

La guérison s'est produite après une suppuration assez abondante. Nous avons revu le malade plus d'un an après, au commencement de 1890; la tumeur sous-maxillaire avait complètement disparu, et la tumeur parotidienne s'était très notablement affaissée, au point de ne plus laisser qu'une difformité insignifiante.

Ce qui est surtout important dans ce cas particulier, c'est l'examen histologique. Il a été pratiqué par notre collègue M. de

Gennes, alors chef de laboratoire à l'hôpital Necker. Voici la note qu'il nous a remise à ce sujet.

Le fragment de tumeur examiné se compose de deux parties, une blanche homogène, comme encapsulée par la deuxième partie, rouge, flasque et affaissée. Après durcissement, une coupe examinée à un faible grossissement présente deux parties parfaitement distinctes. L'une, qui correspond à la partie blanche de la tumeur, est exclusivement composée de tubes glandulaires parfaitement réguliers, séparés par de fines travées de tissu conjonctif. On voit encore à ce grossissement des vaisseaux volumineux remplis de sang, mais on ne rencontre pas de lacunes sanguines.

A un plus fort grossissement, on note tous les détails de structure d'une glande sous-maxillaire normale.

La partie rouge de la tumeur est composée, à première vue, de gros tractus de tissu conjonctif, fibreux par places, surtout à la périphérie. En certains points, ce sont des fibrilles conjonctives très déliées, entremêlées d'un certain nombre de cellules embryonnaires; mais presque partout, ce sont de gros tractus fibreux entrecroisés, circonscrivant des loges plus ou moins spacieuses, remplies de globules sanguins. Le plus souvent, on voit les loges vides, mais des globules sanguins disposés le long des parois témoignent de la qualité du contenu. En dehors de ces éléments, il n'y a rien de particulier à noter. Si l'on résume l'étude de cette tumeur, on peut dire : loges fibreuses remplies de sang, c'est-à-dire angiome coiffant, pour ainsi dire, la glande sous-maxillaire parfaitement saine, ou tout au plus légèrement vascularisée.

De l'examen histologique précédent, nous rapprocherons celui qui a été fait par M. Darier dans une des observations de M. Hartmann. « L'examen histologique a porté sur la région limitante de la tumeur. En ce point, on trouve, à côté des lobules glandulaires sains, d'autres lobules dont les vaisseaux sont manifestement altérés. Dans ces lobules malades, les artérioles et les capillaires sont dilatés, au point de tenir presque autant de place que la substance glandulaire elle-même, qui est refoulée et atrophiée [1]. »

De l'examen histologique pratiqué par M. Darier, comme de celui auquel s'est livré M. de Gennes dans notre cas particulier, il semble donc résulter que, dans l'angiome des glandes salivaires, la lésion ne débute pas par le tissu glandulaire lui-même, mais

1. Hartmann, *loco citato*, p. 758.

bien par les vaisseaux interlobulaires qui se développent, refoulent peu à peu le tissu glandulaire, le compriment et l'atrophient.

A côté des angiomes diffus de la face et du cou, à côté des angiomes des glandes salivaires, il nous faut signaler encore une variété particulière. Nous voulons parler de certains angiomes de la région crânienne, remarquables par leur communication avec la circulation veineuse intra-crânienne. M. Lannelongue [1] a appelé l'attention sur cette forme spéciale de tumeurs.

Dans le cas qui lui est personnel, il s'agit d'une petite fille de treize jours, qui présentait sur le crâne, au point de convergence de la suture lambdoïde et de la suture sagittale, une tumeur du volume d'une noisette, adhérente aux parties profondes, non réductible; la peau qui la couvre est amincie et présente, surtout à la partie antérieure, une coloration rouge, violacée, ainsi que des dilatations veineuses. L'enfant ayant succombé, on put constater à l'autopsie qu'il s'agissait d'un angiome en communication avec le sinus longitudinal supérieur; mais les voies de communication étant étroites, et la tumeur étant de petit volume, on ne pouvait soupçonner ce fait du vivant de l'enfant. La tumeur, en effet, ne paraissait pas réductible et n'était influencée, ni par la position déclive de la tête, ni par les efforts de l'enfant.

M. Lannelongue a pu recueillir vingt et une observations analogues. Il arrive à cette conclusion que, parmi les tumeurs veineuses en communication avec la circulation intra-crânienne, à côté des tumeurs d'origine traumatique, il en est d'autres qui sont constituées par des angiomes d'origine congénitale.

Grâce à l'obligeance du professeur Pinard, nous avons pu observer en 1893, à notre consultation des Enfants-Assistés, une petite fille de vingt-cinq jours, portant une tumeur angiomateuse du front, qui paraissait bien en rapport avec la circulation veineuse intra-crânienne. Cette tumeur siégeait sur la ligne médiane du front, au niveau de la suture métopique incomplètement fermée, mais séparée par un pont osseux de la fontanelle antérieure. La tumeur se compose de deux parties, l'une sous-cutanée, mollasse, l'autre cutanée, d'un rouge vif. L'examen de la tumeur paraît bien démontrer ses connexions avec la circulation intra-crânienne; elle se réduit par la pression; elle se tend au contraire sous l'influence de la position déclive, sous l'influence des cris et des efforts. Nous

1. Lannelongue, Tumeurs sanguines du crâne communiquant avec le sinus longitudinal supérieur, *Congrès français de chirurgie*, 1886, p. 411.

avons fait, sur la partie cutanée de l'angiome, quelques applications de pointes fines du thermocautère; il y a eu écoulement d'une certaine quantité de sang, mais la tumeur a notablement diminué de volume.

Aux angiomes diffus qui occupent surtout la région de la tête et du cou, nous opposerons les angiomes circonscrits, encapsulés, dont le siège de prédilection est aux membres. La tumeur bien limitée présente parfois une coloration rouge violacée qui décèle manifestement sa nature. Ainsi, nous venons d'observer un jeune enfant de quatorze mois, qui porte, à la partie externe et inférieure de la jambe gauche, un angiome circonscrit, mesurant 3 centimètres de hauteur, sur 4 de largeur; la tumeur est parfaitement limitée de toutes parts, elle est mobile sur les parties profondes. La coloration rouge violacée de la peau démontre nettement sa nature.

Le diagnostic est beaucoup plus malaisé lorsque l'angiome circonscrit est uniquement sous-cutané. Tout se borne, en effet, dans ce cas, à l'existence d'une tumeur nettement circonscrite, siégeant dans le tissu cellulaire sous-cutané. A cause de sa consistance lobulée, la tumeur peut être prise pour un lipome, mais son origine congénitale, les changements de volume qu'elle présente en rapport avec les modifications de la circulation, peuvent nous fixer sur sa véritable nature. En février 1894, j'ai enlevé un angiome de cette sorte, siégeant dans la région du mollet droit, chez une petite fille de six ans. La tumeur est développée surtout au côté externe, en regard de la face postérieure du péroné. La peau, à son niveau, présente une teinte violacée, ou même jaunâtre, ecchymotique. Au dire des parents, la tumeur date de la naissance, et depuis quelque temps elle a commencé à grossir. Une incision verticale de six centimètres de longueur est faite au niveau de la tumeur. A peine le bistouri arrive-t-il dans le tissu adipeux sous-cutané, qu'il ouvre plusieurs petites loges kystiques. Il s'agit donc d'un angiome ayant subi la transformation kystique. Çà et là, on aperçoit des dilatations veineuses sous la forme de points noirâtres. La tumeur est assez bien circonscrite; elle est isolée en totalité et enlevée avec l'aponévrose superficielle, à laquelle elle adhère intimement. Les fibres des jumeaux se trouvent ainsi mises à nu.

Dans le courant de 1897, nous avons eu l'occasion de recueillir un autre fait du même ordre; il s'agit d'une petite fille de sept ans et demi présentant une tuméfaction du mollet droit, qui a été reconnue dès le troisième jour après la naissance. Elle a suivi le

même développement que le reste du corps. C'est depuis un an seulement qu'elle est devenue douloureuse. La douleur s'accuse le soir, après la fatigue de la journée; il n'y a jamais d'œdème du pied. De temps en temps la mère a remarqué que la tuméfaction devenait plus dure. La mensuration nous permet de nous rendre compte aisément de la tuméfaction du mollet; à trois travers de doigt au-dessous de la tubérosité interne du tibia, nous trouvons 23 centimètres de circonférence pour le côté sain, et 27 pour le côté malade. Il n'existe pas de développement anormal des veines sous-cutanées; mais, derrière le bord interne du tibia, la peau présente, par transparence, une teinte jaune violacée. Le côté externe du mollet est souple et tout à fait indolent; le côté interne est beaucoup plus dur, et la pression profonde détermine à ce niveau une douleur très vive.

Nous trouvons, dans cette dernière observation, un détail particulier sur lequel nous devons insister, c'est la douleur. On retrouve ce caractère dans un certain nombre d'angiomes sous-cutanés, et il a servi à constituer un groupe spécial sous le nom d'angiomes sous-cutanés douloureux. Grâce à l'obligeance de notre collègue et ami, le Dr Gérard Marchant, nous avons pu, en 1896, en observer un bel exemple chez un jeune homme de dix-huit ans.

Ce jeune homme présente du côté droit un genu valgum très prononcé, d'origine exclusivement tibiale. La cuisse est parfaitement droite. La région interne de la jambe, dans son tiers supérieur, est le siège d'une tuméfaction mollasse, qui augmente considérablement de volume, pendant la station et pendant la marche. Il est possible de reconnaître dans cette masse des cordons veineux, rappelant assez bien ce qu'on observe dans les anévrysmes cirsoïdes. Cette tumeur molle, à grand axe vertical, est en rapport avec la face interne du tibia. Celle-ci présente une augmentation évidente de volume avec bosselures; l'une de ces bosselures est le siège de douleurs très vives à la moindre pression. Il semble qu'au niveau du point malade, le tibia en totalité ait subi une courbure à concavité externe et à convexité tournée en dedans. La palpation ne permet de reconnaître aucun battement, ni au niveau de la tumeur, ni au niveau de l'os lui-même. Il est donc évident qu'il s'agit ici d'un angiome sous-cutané douloureux. L'extirpation de la tumeur a été faite avec succès par M. Marchant, et lui a permis de vérifier le diagnostic.

L'attention de notre collègue, M. Ch. Monod, a été attirée d'une

manière spéciale sur ces angiomes sous-cutanés douloureux. Il a cherché par l'examen histologique à préciser l'origine des douleurs dans cette variété de néoplasmes, et il l'a trouvée dans la présence de filets nerveux dans les parois de la tumeur. On comprend que l'existence des douleurs puisse devenir la source de nouvelles erreurs de diagnostic, et faire confondre ces angiomes avec des névromes.

On voit, d'après l'énumération que nous venons de faire, quelle infinie variété peuvent présenter les caractères des angiomes, depuis ces petites tumeurs cutanées d'un rouge vif, auquel le public donne le nom d'envies, jusqu'à ces néoplasmes énormes, diffus, infiltrés dans tous les tissus, qui peuvent occuper le plancher de la bouche et toute la hauteur de la région cervicale. Et la question se complique encore de toutes les modifications qui peuvent survenir dans le tissu même de ces tumeurs.

Déjà nous avons parlé de la possibilité de transformations kystiques. Certaines loges de la tumeur s'isolent du torrent circulatoire; le sang contenu s'y transforme, et devient le point de départ de kystes séro-sanguins. Cette transformation des angiomes en kystes a été étudiée par Holmes Cootes, par Bickersteth, et dans la thèse de M. Laboulbène. Déjà nous avons eu l'occasion de dire qu'elle a été invoquée pour expliquer la genèse des kystes séreux congénitaux du cou. Parfois aussi l'on voit la tumeur envahie par le tissu graisseux constituer des angio-lipomes. Voici, par exemple, un cas d'angiome lipomateux développé au devant du genou gauche, chez un enfant d'un mois, que nous avons observé, en 1890, aux Enfants-Assistés. Cet enfant porte, à la partie antérieure du genou gauche, une tumeur étalée, aplatie, recouvrant la rotule, au devant de laquelle elle retombe en formant un pli. Elle contraste par sa coloration avec la peau des parties voisines. Elle présente une teinte bleuâtre, lie de vin, avec des veinosités visibles à travers les téguments. Elle ne subit pas de mouvements d'expansion pendant les cris et les efforts de l'enfant; mais elle diminue sous l'influence de la pression. La consistance générale est mollasse; il n'est pas douteux qu'il y ait dans son intérieur un élément vasculaire. C'est, en un mot, un angiome lipomateux; la guérison a été obtenue par des applications répétées de pointes de feu.

Chemin faisant, nous avons signalé les différents caractères que peuvent présenter les angiomes. Il est donc inutile d'y revenir. Ce

qui les distingue surtout, ce sont les modifications de volume qu'ils peuvent présenter sous l'influence des diverses conditions qui déterminent la stase veineuse, telles que les cris, les efforts, la position déclive du segment du corps sur lequel ils sont développés. Aussi les chirurgiens leur avaient-ils donné autrefois le nom de tumeurs érectiles, dénomination impropre, puisqu'il n'y a pas afflux exagéré de sang artériel dans leur intérieur, mais seulement stase veineuse. Toutefois cette expression met bien en relief leur principal caractère.

La marche de ces tumeurs est très différente, suivant les cas. Parfois des angiomes cutanés, bien nettement apparents à la naissance, disparaissent spontanément, pendant les jours suivants. Plus souvent, ils ont tendance à rester stationnaires, ou même à augmenter graduellement de volume. Le pronostic est basé sur les différentes circonstances dans lesquelles se montre la tumeur. Siégeant sur les parties découvertes du corps, elle constitue des difformités parfois très considérables; le volume et les rapports particuliers de la tumeur interviennent encore pour modifier les conditions du pronostic. Les angiomes diffus de la région cervicale peuvent devenir graves, en gênant la déglutition et déterminant des phénomènes de suffocation. Il en est de même des angiomes de la langue et du plancher de la bouche. Tout récemment j'ai dû intervenir chez une petite fille de deux jours, portant un angiome volumineux, développé sur la partie latérale gauche de la langue, au voisinage de sa pointe. Sur la face dorsale et sur la face inférieure de la langue existaient des productions papillomateuses; la tumeur saignait dès que l'enfant faisait des mouvements de succion. J'ai dû détruire avec la pointe fine du thermocautère la tumeur volumineuse, faisant saillie sur la face dorsale de la langue. La petite tumeur papillomateuse de la face inférieure a été enlevée par la ligature.

Outre les hémorragies, les angiomes présentent encore comme danger la possibilité de leur transformation en anévrysmes cirsoïdes. C'est surtout à la région crânienne, et sous l'influence d'un traumatisme, que s'observe cette transformation. Les artères subissent un développement considérable, et dessinent sous la peau autant de ramifications tortueuses qui, depuis J.-L. Petit, sont comparées à des pelotons de ficelle.

Les diverses circonstances que nous venons de rappeler commandent, dans l'immense majorité des cas, l'intervention chirur-

gicale. Dès qu'on s'est assuré par une observation attentive que la tumeur augmente de volume, il faut intervenir. Les moyens à employer sont très nombreux, et le choix à faire entre eux est dicté par les caractères spéciaux que présente, dans chaque cas particulier, la tumeur.

S'agit-il purement et simplement d'angiomes cutanés, de taches érectiles de la peau, on peut réussir à les guérir par la compression. Mais si ce moyen est facilement applicable aux membres, il est d'une application très difficile, ou même tout à fait impossible, à la tête et à la région cervicale, siège le plus habituel des angiomes. Contre ces taches peu épaisses de la peau, on a dans la vaccination, un moyen facile et qui réussit généralement, pour peu que la tumeur ne soit pas trop considérable. La vaccination agit en pareil cas en déterminant la coagulation du sang et la production d'un tissu de cicatrice blanchâtre, qui amène la rétraction des vaisseaux et procure la guérison.

Mais, pour peu que l'angiome cutané ait une certaine épaisseur, et surtout pour peu qu'il s'y joigne, comme cela arrive si souvent, un angiome sous-cutané, la vaccination ne saurait suffire; il faut une action plus profonde. Le procédé auquel nous donnons la préférence en pareil cas, c'est la cautérisation à l'aide de la pointe fine du thermocautère, dont le volume n'excède pas celui d'une grosse épingle. Bien manié, ce mode de cautérisation peut fournir d'excellents résultats; pour notre part, nous l'avons employé un très grand nombre de fois, et nous lui devons de très beaux succès. Il convient de se rappeler que, pour être hémostatique, le cautère doit être employé au rouge sombre. Grâce à cette précaution, on évitera l'hémorragie; le plus souvent les piqûres ainsi faites avec la pointe fine du thermocautère restent absolument sèches; s'il s'écoule une goutte de sang, il est vite arrêté par une légère compression. D'autre part, fréquemment l'angiome s'étend par sa périphérie; pour enrayer son développement, il faut l'entourer par une collerette de pointes de feu, suffisamment rapprochées les unes des autres, pas assez cependant pour compromettre la vitalité de la peau; un écartement d'un centimètre environ est en général convenable. J'ai pu, par ce procédé, obtenir la guérison d'angiomes très étendus et fort épais; ainsi, par exemple, une petite fille d'un an environ qui m'avait été adressée par notre confrère, le Dr Naudier (de Lagny), portait, à l'avant-bras gauche, un angiome circonscrivant plus des deux tiers de la circonférence de l'avant-

bras. L'extirper, c'eût été enserrer le membre dans une cicatrice extrêmement étendue et compromettre sa vitalité. La tumeur avait plus d'un centimètre d'épaisseur. Trois applications successives de pointes de feu ont suffi pour en amener la guérison.

Comme exemple à l'appui des bons résultats que peut fournir l'emploi du thermocautère dans ces angiomes très étendus, je rapporterai le fait suivant : L'enfant Jeanne C..., âgée de huit mois, nous est présentée le 4 avril 1891, pour un volumineux angiome

Fig. 305. — I, Volumineux angiome de la face chez une petite fille de huit mois; traitement par les cautérisations avec la pointe fine du thermocautère. I. Malade avant l'opération. — II. Malade après complète guérison (Kirmisson).

de la face. Cette enfant présente sur la joue gauche une tumeur vasculaire sanguine, du volume d'une orange. A la naissance, la tumeur avait le volume d'une tête d'épingle et siégeait un peu au-dessous de l'angle interne de l'œil. Très rapidement, elle a augmenté de volume. Actuellement, elle empiète sur le nez, descend jusqu'à la commissure labiale, remonte sur la joue et arrive jusqu'à mi-chemin entre le nez et l'oreille, elle envahit la paupière inférieure, et masque le globe de l'œil. La tumeur mesure environ 6 centimètres dans le sens vertical, et quatre centimètres dans le sens transversal. Elle est saillante de deux centimètres environ au-dessus du plan des parties voisines. Du reste, on en aura une bonne idée en jetant les yeux sur la figure ci-jointe. Il existe un suintement purulent au centre de la tumeur; elle se

gonfle et augmente de volume pendant les cris et les efforts de l'enfant.

Du 7 avril au 13 octobre 1891, il a été fait huit applications de pointes de feu. Au bout d'une année, le 6 septembre 1892, la guérison était complète; nous avons revu plusieurs fois l'enfant depuis lors; la guérison ne s'est pas démentie. On voit que la paupière et l'aile du nez sont restées parfaitement intactes.

Dans les cas où il s'agit d'angiomes caverneux des muqueuses, par exemple, ceux de la face interne de la joue, ceux de l'orifice buccal, ou bien encore dans les angiomes des glandes salivaires, j'ai l'habitude de pratiquer des injections coagulantes à l'aide de la liqueur de Piazza.

Eau	15	grammes.
Perchlorure de fer à 30°	15	—
Chlorure de sodium	4	—

Ces injections sont faites lentement, et je n'injecte pas plus de 5 à 10 gouttes de liquide, en ayant soin d'interrompre, autant que possible, la circulation dans le segment de tumeur sur lequel porte l'injection.

S'agit-il au contraire d'angiomes diffus, dans lesquels la circulation est extrêmement active, qui communiquent largement avec la jugulaire interne, la méthode des injections coagulantes devient inapplicable, de crainte d'embolies. On a vu, en effet, quelques faits de mort subite par ce mécanisme. Aussi vaut-il mieux en pareils cas donner la préférence à l'électrolyse.

L'électrolyse agit en amenant une décomposition des liquides contenus dans la tumeur; toutefois pour éviter la production d'eschares, on plonge dans l'intérieur de l'angiome le pôle positif seulement. Le pôle négatif est représenté par une plaque métallique recouverte de peau de chamois, appliquée sur un point quelconque du corps. Les séances doivent être courtes, de 5 à 6 minutes en général, et les courants employés de faible intensité, ne dépassant pas 18 à 20 milliampères. Quand on voit se produire une plaque blanchâtre de 3 ou 4 millimètres de diamètre autour de l'aiguille enfoncée dans la tumeur, il est bon de retirer celle-ci, afin d'éviter la production d'une eschare, et de la réintroduire dans un point voisin. Les inconvénients de l'électrolyse sont d'être d'une application très douloureuse, et de n'agir qu'avec une grande lenteur. Aussi est-il souvent nécessaire de pratiquer un très grand nombre

de séances pour arriver à la guérison d'angiomes volumineux. Toutefois ces reproches ne sauraient faire rejeter l'électrolyse; elle a l'immense avantage d'être applicable aux cas d'angiomes diffus, en communication directe avec la circulation veineuse, contre lesquels les méthodes que nous avons indiquées précédemment, telles que la cautérisation et les injections coagulantes, ne sauraient être mises en usage. Cependant l'électrolyse a l'inconvénient de nécessiter un outillage compliqué que le médecin ne pourra aisément se procurer. Aussi lui préférons-nous le thermocautère, dans tous les cas où il est applicable.

Reste comme dernière méthode de traitement l'extirpation, qui, pour les angiomes nettement circonscrits, comme les angiomes sous-cutanés des membres, représente véritablement la méthode de choix. De même aussi, comme le fait remarquer M. Lannelongue, dans les angiomes qui sont en communication avec la circulation veineuse intra-crânienne, pour peu que la tumeur ait tendance à progresser, l'extirpation est la méthode qui s'impose. Il est bien évident qu'en pareil cas, on aura soin de jeter une ligature aseptique sur le ou les pédicules veineux qui relient la tumeur à la circulation intra-crânienne.

II. — LIPOMES CONGÉNITAUX

Les lipomes comptent parmi les plus fréquentes des tumeurs congénitales[1]. On les a rencontrés souvent au périnée, ils font également partie des tumeurs congénitales de la région sacro-coccygienne. Parmi ces dernières tumeurs, il en est qui sont mixtes, par exemple, à la fois kystiques et graisseuses. Mentionnons également ici les angio-lipomes dont nous avons déjà parlé plus haut. Mais, à côté de ces formes, il en est d'autres dans lesquelles la tumeur est entièrement graisseuse. Ils affectent surtout la forme diffuse, et coïncident parfois avec d'autres malformations; ainsi j'ai pu observer à la policlinique des Enfants-Assistés une petite fille venue au monde avec un pied bot varus équin du côté droit, des amputations congénitales multiples des orteils et des doigts. Chez elle, il existait, sur la face dorsale du pied droit, une

1. Voyez sur ce sujet : C. Sénac, *Lipome congénital*, thèse de doct., Paris, 1884, et L. Judas, *Lipomes du périnée*, thèse de doct., Paris, 1884.

tumeur volumineuse dont j'ai dû pratiquer l'extirpation, pour permettre de chausser l'enfant. L'examen histologique a montré qu'il s'agissait d'un lipome pur.

Parfois ces lipomes ont une origine profonde; ce sont, par exemple, des lipomes sous-pleuraux ou sous-péritonéaux, ou bien encore partant du médiastin antérieur. Ces lipomes diffus d'origine congénitale peuvent prendre un développement considérable. C'est ce qui existait, par exemple, chez une petite fille d'un an que j'ai observée en 1893 aux Enfants-Assistés, et que j'ai présentée la même année à la Société de Chirurgie [1].

Au moment de la naissance, nous dit la mère, la tumeur était grosse comme la moitié d'un œuf et siégeait au niveau de l'omoplate droite, sans communication avec le rachis, dont le médecin a constaté l'occlusion parfaite. Immédiatement, la tumeur a commencé à grossir, mais c'est surtout depuis trois mois qu'elle a pris un grand développement; actuellement l'enfant porte, à la région du dos, une énorme tumeur qui s'étend dans le sens vertical, depuis la première vertèbre dorsale jusqu'à la dernière lombaire; elle mesure 25 centimètres de hauteur. Dans le sens transversal, elle dépasse en dehors les deux omoplates et s'avance jusqu'à la paroi postérieure du creux axillaire. Elle n'est pas symétriquement développée, mais plus volumineuse du côté droit. Elle présente, à sa surface, des dépressions qui lui donnent un aspect bosselé. Toutefois il n'est pas possible de déceler, dans son intérieur, l'existence de lobules bien circonscrits, tels qu'on les trouve dans les lipomes encapsulés. Elle est partout d'une consistance mollasse, uniforme. L'enfant ne présente aucuns phénomènes parétiques; les membres inférieurs sont parfaitement sains. Nous concluons à l'existence d'un lipome diffus. A la Société de Chirurgie, où nous avons présenté l'enfant, les avis ont été partagés, certains de nos collègues penchant pour un lipome, d'autres se prononçant en faveur d'un lymphangiome. Ces hésitations permettent de se rendre un compte exact de la consistance de la tumeur. De même, au point de vue du traitement, si quelques-uns de nos collègues se prononçaient pour l'intervention, d'autres la déconseillaient formellement.

Je me suis décidé à intervenir en adoptant le principe des opérations successives; je suis ainsi arrivé à enlever la presque

1. Kirmisson, Volumineux lipome du dos d'origine congénitale, *Bull. et mém. de la Soc. de Chir.*, 21 juin 1893, p. 434.

totalité de la tumeur; l'examen histologique a montré que nous avions affaire à un lipome pur.

La première opération a eu lieu le 20 novembre 1893. Une incision verticale de 15 centimètres de longueur environ est pratiquée sur la partie moyenne de la tumeur. Le bistouri tombe sur du tissu adipeux; on essaie, à plusieurs reprises, d'isoler le néoplasme de la peau et des parties profondes; mais nulle part on n'arrive à rencontrer une enveloppe capsulaire. On doit déchirer la tumeur avec les doigts, ou la disséquer au bistouri, ce qui amène la rupture de petits vaisseaux sur lesquels on pose des pinces hémostatiques. La masse superficielle de la tumeur étant enlevée, on aperçoit dans le fond de la plaie le bord supérieur du grand dorsal, de teinte graisseuse, jaunâtre. L'aponévrose d'enveloppe des muscles spinaux est incisée, et l'on voit le lipome fuser profondément vers la colonne vertébrale. En présence de cette constatation, on reconnaît l'impossibilité de pratiquer une extirpation complète; on excise un lambeau elliptique de peau surabondante; on touche la plaie avec l'alcool, et on la suture au crin de Florence, après interposition de deux drains adossés en canon de fusil double. Le pansement est fait à la vaseline boriquée. Malgré une suppuration assez abondante par les drains, la cicatrisation s'est produite sans incident.

Dans cette première opération, nous nous étions appliqué à enlever surtout la moitié droite de ce vaste lipome; l'année suivante, le 25 mai 1894, une seconde opération est faite, portant surtout sur la partie gauche de la tumeur. On fait une incision médiane passant par la cicatrice de la première opération, mais la dépassant par en haut et par en bas. On tombe, comme la première fois, sur un tissu graisseux, diffus, au milieu duquel il est absolument impossible de tracer les limites du néoplasme. Une masse assez volumineuse de tissu adipeux est enlevée, soit avec le bistouri, soit avec les ciseaux. On arrive ainsi sur l'aponévrose, et l'on voit des lobules graisseux, infiltrés au-dessous du feuillet aponévrotique, dans l'épaisseur des muscles spinaux. En haut, il y a également une infiltration adipeuse dans l'épaisseur des fibres du trapèze. On enlève une faible partie de ce tissu adipeux sous-aponévrotique, en évitant de poursuivre trop loin la dissection dans la profondeur. La plaie est touchée à la solution phéniquée forte et suturée comme la première fois au crin de Florence, après interposition d'un drain. La guérison s'est produite rapidement.

L'enfant rentre une troisième fois dans notre service le 20 mars 1895, à l'âge de trois ans, par conséquent. Il reste encore deux lobes assez volumineux de la tumeur, dont l'un siège sur la partie latérale droite du tronc, l'autre à la base du cou. Ces lobes présentent les mêmes caractères que précédemment, c'est-à-dire mollesse et diffusion. L'enfant toussant beaucoup, l'opération dut être différée jusqu'au 22 avril 1895. Incision longitudinale sur la ligne médiane du dos, de 20 centimètres de longueur environ, comprenant toute l'étendue des cicatrices antérieures qui sont enlevées en même temps qu'une tranche elliptique de la peau. Comme les deux fois précédentes, on tombe sur un tissu graisseux diffus qu'il est impossible de distinguer du tissu cellulaire sous-cutané. Soit avec le bistouri, soit avec les ciseaux, on excise, autant que possible, ce tissu adipeux dont on ne parvient pas à tracer les limites. On est obligé, à chaque instant, de tendre la peau sur l'extrémité des doigts, de façon à être certain de ne pas la perforer. La dissection donne lieu à la création d'une cavité énorme; on termine l'opération par la suture avec drainage de la plaie. L'enfant guérit rapidement, et au moment où elle quitta l'hôpital, le 1er juillet 1895, elle ne conservait plus que des traces insignifiantes de son ancienne difformité. Malheureusement, nous l'avons perdue de vue depuis lors.

A la fin de 1897 [1], M. le professeur Masse (de Bordeaux) a publié un exemple de lipome diffus congénital de la paroi thoracique, qui offre plus d'une analogie avec celui que nous venons de rapporter.

L'enfant fut présenté à M. Masse vingt-cinq jours après la naissance. Il portait, à deux doigts au-dessous du sein gauche, une petite tumeur de forme hémisphérique, du volume d'une demi-mandarine. La peau avait sa coloration normale; la tumeur était molle, elle présentait même une fausse fluctuation; mais une ponction exploratrice ne donna issue qu'à un peu de sang. L'extirpation proposée à ce moment fut rejetée.

Mais, neuf mois après, vers l'âge de dix mois par conséquent, la tumeur était devenue assez volumineuse pour former une saillie hémisphérique, aussi grosse qu'une moitié de tête d'enfant. Elle était étendue entre le sternum et la ligne axillaire du côté gauche. Elle s'étendait en hauteur entre le mamelon gauche et le

1. Masse, Lipome diffus congénital de la paroi thoracique, *Gaz. hebdom. des sciences médicales de Bordeaux*, 28 novembre 1897, n° 48.

bord inférieur des fausses côtes. Sa hauteur était de 19 centimètres et sa largeur de 27 centimètres, sa circonférence mesurait 48 centimètres.

A ce moment, la difformité devenant de jour en jour plus considérable, les parents demandaient avec insistance l'opération. Celle-ci fut pratiquée sans incidents. La tumeur fut enlevée par une seule incision de 18 centimètres, portant sur son plus grand diamètre.

Immédiatement sous la peau, on arrivait sur un tissu graisseux qui se confondait sans limite avec le tissu cellulaire sous-cutané. C'était un lipome diffus pur, avec sa couleur et sa consistance caractéristiques.

L'examen microscopique a montré qu'il s'agissait bien d'un lipome; la tumeur était peu vasculaire.

Après une dissection rapide, la masse graisseuse fut détachée des parois thoraciques; elle se confondait sans limite précise avec le tissu cellulaire sous-cutané des parties voisines et pesait environ un kilogramme. Après l'extirpation de la tumeur, une portion de peau fut excisée, et la réunion fut faite par quinze points de suture avec drainage. Quinze jours après, l'enfant était complètement rétabli, mais il s'est produit, à la partie inférieure, au-dessous de la cicatrice, une petite récidive, qui nécessitera une opération complémentaire.

L'observation de M. Masse, ainsi que le fait qui nous est personnel, montrent bien quelle gravité peuvent prendre ces lipomes diffus d'origine congénitale. Par là, on voit aussi, que, même dans ces cas de tumeurs énormes, et chez de très jeunes enfants, on peut intervenir avec succès. La cause en est dans la vascularité peu considérable du néoplasme, qui permet d'entreprendre l'extirpation, sans avoir à craindre d'hémorragie grave.

III. — KYSTES DERMOIDES, TÉRATOMES ET INCLUSIONS PARASITAIRES

Déjà nous avons parlé des kystes dermoïdes; leur histoire est en effet liée d'une façon intime à celle du développement de la tête et de la région cervicale. Leur pathogénie s'explique de la façon la plus simple par la théorie de l'enclavement d'un bourgeon ectodermique dans la profondeur des tissus. Mais on aurait une

idée singulièrement fausse de leur histoire, si l'on s'imaginait que les tumeurs dermoïdes appartiennent en propre à l'extrémité céphalique. En réalité, on peut les rencontrer sur tous les points du corps. Aussi sommes-nous obligé d'y revenir ici.

Kystes dermoïdes du médiastin. — On a rencontré des kystes dermoïdes siégeant au niveau des parois thoraciques, et en particulier, au-devant du sternum. Mais, beaucoup plus intéressants sont les kystes dermoïdes du médiastin antérieur, qui viennent d'être l'objet d'un travail spécial de la part de Ekehorn [1]. La base de ce travail est une observation recueillie à la clinique du professeur Sahli, à Berne. Elle est relative à une femme de vingt-un ans, entrée le 30 janvier 1893 à l'hôpital. Elle a eu, il y a cinq ans, une pleurésie, et, depuis lors, elle tousse toujours, et expulse constamment des crachats muco-purulents. Il y a trois ans, elle a eu, pendant six semaines, des hémoptysies. Le thorax paraît un peu bombé en avant, surtout dans la fosse sous-claviculaire droite; à la percussion, on trouve de la matité absolue du côté droit, au niveau des quatrième, cinquième, sixième côtes, surtout entre la ligne axillaire et la ligne mamillaire. La matité est beaucoup moins prononcée à gauche. A l'auscultation, on trouve au sommet droit du poumon la respiration rude et l'expiration prolongée; au niveau des points mats, le murmure vésiculaire est aboli.

Durant cinq mois, la malade passa par des alternatives d'amélioration et d'aggravation. Les balsamiques ne modifièrent pas sensiblement la quantité de l'expectoration et les signes stéthoscopiques. L'examen des crachats révéla l'existence de bacilles mal définis, mais pas de produits de destruction pulmonaire. La malade quitta l'hôpital, et resta chez elle durant le mois d'août. Mais alors, la dyspnée, l'expectoration, et les quintes de toux devenant plus fortes, elle rentra à l'hôpital. Les crachats sont examinés de nouveau. On n'y trouve pas de bacilles de Koch; mais bien des streptocoques et des staphylocoques; il y a un peu de fièvre. Le 10 octobre, accès d'étouffement. Le 12, nouvel accès plus violent; cyanose, vomissement. Le 13, les accès ne sont calmés que par la morphine; mort, le 14, au soir.

A l'autopsie, on trouve dans le thorax, sur la ligne médiane et remontant jusqu'à la partie supérieure du médiastin, une masse volumineuse, de consistance dure. La tumeur adhère aux pou-

1. Ekehorn, Die Dermoïdcysten des mediastinum anticum, *Archiv für klin. Chir.*, 1898, t. LVI, Erstes Heft, p. 107-159.

mons, au péricarde et à la face postérieure du sternum ; elle atteint le diaphragme et semble envahir toute la partie inférieure droite du thorax. En voulant dégager le péricarde de la tumeur, on entame celle-ci, et il sort par l'orifice des amas graisseux et des touffes de cheveux. En arrière, la tumeur adhère à la colonne vertébrale, elle renferme dans son intérieur plusieurs noyaux osseux et des dents.

Sous le microscope, la face interne de la poche présente tous les caractères de la peau ; on note spécialement l'hypertrophie des glandes sébacées. Les parties ossifiées présentent des canaux de Havers, des ostéoblastes et des cavités médullaires. Le fragment osseux le plus volumineux, long de 2 centimètres, ressemble un peu à un maxillaire supérieur ; il porte des dents incisives. Plusieurs nodules cartilagineux sont disposés de façon à rappeler la colonne vertébrale embryonnaire. On ne trouve rien qui réponde au système nerveux central ; mais, en revanche, on aperçoit çà et là tous les éléments du tube digestif, épithélium cylindrique, glandes, fibres musculaires lisses, etc.

Dans un second cas rapporté par l'auteur, il s'agit d'un jeune homme de vingt-deux ans qui, en 1885, avait, au cours d'une pleurésie, présenté une vomique, et expulsé de la matière sébacée et des touffes de cheveux. Il mourut six mois plus tard, dans un accès d'étouffement. A l'autopsie, on trouva un gros kyste dermoïde du médiastin, renfermant des dents et de nombreux poils.

Ekehorn a collectionné dans la littérature médicale une trentaine de cas analogues aux siens. Citons ceux de Virchow, Marchand (thèse de Giessen, 1883), Marfan, Dardignac. En parcourant ces observations, deux points frappent immédiatement. Ce sont l'âge des malades, d'une part, et, d'autre part, la marche lente et insidieuse de ces tumeurs, qui ne sont le plus souvent reconnues qu'à l'autopsie.

L'âge cité dans les observations est presque toujours celui de la puberté. Même quand les malades sont morts à un âge avancé, ils ont commencé à souffrir dès l'âge de la puberté. Les symptômes prédominants sont la dyspnée, la toux et la difficulté de la déglutition, qui s'explique par la compression de l'œsophage.

Aujourd'hui, où l'attention est éveillée sur ce sujet, on pourra sans doute éviter l'erreur, en s'aidant du diagnostic radiographique. On peut aussi trouver dans l'expectoration des vestiges dermoïdes quelconques ; enfin il est un caractère négatif que ne

mentionne pas l'auteur, mais qui a bien son importance; c'est l'absence de bacilles de Koch, dans les cas où l'examen de la poitrine permet de conclure à l'existence d'une cavité suppurante. Parfois le kyste dépassant le rebord du sternum vient faire saillie à la base du cou, le diagnostic devient alors très facile, mais le cas est exceptionnel.

Si l'on s'en rapporte aux cas publiés jusqu'ici, le pronostic serait sérieux, puisque, sur 30 observations, il y a eu 7 guérisons seulement, toutes consécutives à l'opération. Mais il n'est pas douteux que, dans l'état actuel de la chirurgie, ce pronostic ne doive être sérieusement amélioré, lorsqu'un diagnostic hâtif permettra d'intervenir en temps utile. Le traitement doit consister évidemment dans la large ouverture de la poche, de façon à permettre l'évacuation facile de son contenu. Dans les cas où le dermoïde fait saillie à la base du cou, le traitement ne présentera pas de difficultés sérieuses. Ainsi, dans un cas de Bastianelli [1], une jeune femme de vingt ans présentait, depuis quatre ans, une fistule cervicale, consécutive à l'ouverture d'une tumeur dermoïde supraclaviculaire. Après trois tentatives infructueuses d'excision de la fistule, on recourut à la résection temporaire du manubrium, derrière lequel on trouva un dermoïde du volume d'une noix. Après l'ablation, la malade guérit rapidement.

Dans les cas où la tumeur est tout entière contenue dans le médiastin, il sera nécessaire de faire la trépanation du sternum, de réséquer une partie de cet os et même des cartilages costaux, de façon à mettre largement à nu le foyer pathologique. Il ne pourra pas être question, bien entendu, d'une extirpation complète de la tumeur; on s'efforcera seulement de modifier ses parois, de façon à favoriser l'évacuation de son contenu. C'est évidemment d'un bon diagnostic et d'une intervention hâtive que dépendra le succès.

Kystes dermoïdes de l'abdomen. — Aux membres et sur les parois de l'abdomen, les kystes dermoïdes sont rares. Nous devons mentionner cependant la possibilité de dermoïdes de l'ombilic qui viennent s'ajouter aux nombreuses tumeurs congénitales, dont nous avons signalé l'existence à la région ombilicale. Dans un cas de Küster, observé en 1872 à la clinique de Langenbeck, et relatif à une femme de vingt et un ans, le kyste, d'origine congénitale, était relié au segment gauche de la cicatrice ombilicale par un pédicule

1. *Riforma medica*, 20 mai 1893.

et contenait un liquide athéromateux, de la graisse liquide, des cellules épithéliales et des cristaux de cholestérine. M. Guelliot (de Reims) a rapporté un cas analogue observé chez un homme de vingt-sept ans; ici également, le kyste était pédiculé et implanté sur la cicatrice ombilicale. Après avoir gardé longtemps le volume d'une noisette, il s'enflamma et s'ulcéra, en donnant issue à une matière blanche grumeleuse. M. Lannelongue a rencontré, chez une fillette de neuf ans, un kyste sébacé congénital, adhérant intimement à la cicatrice ombilicale par un pédicule fibreux, et contenant une matière sébacée grisâtre.

Ici, comme au thorax, les kystes profonds, situés dans l'intérieur même de la cavité abdominale, présentent beaucoup plus d'importance que ceux des parois. Ces kystes peuvent se rencontrer dans tous les points de la cavité abdominale, dans le mésentère, dans l'épiploon. Dans les faits de Young et de Dupuytren, on trouva, chez des sujets masculins, des rudiments de fœtus dans le mésocôlon transverse. Pigné a rencontré, chez un jeune homme de quinze ans, un kyste adhérent au côlon transverse et renfermant dans son intérieur un fœtus ayant l'apparence de quatre mois, pourvu de membres avec des ongles aux extrémités.

Dermoïdes de l'ovaire. — Mais l'immense majorité des cas de tumeurs dermoïdes se rencontrent chez la femme, au voisinage des organes génitaux internes, soit dans l'ovaire lui-même, soit dans l'épaisseur des ligaments larges, ou bien encore dans les culs-de-sac péri-utérins du péritoine.

Les kystes dermoïdes de l'ovaire sont loin d'être fréquents; MM. Lannelongue et Achard[1] ont réuni 1462 kystes ovariques appartenant à Spencer Wells, Péan, Schrœder, Terrier, Dohrn; sur ce nombre, on trouve seulement 44 kystes dermoïdes, soit sensiblement 3 p. 100. M. Pozzi emprunte à Olshausen sa statistique basée sur 2275 cas, dont 80 kystes dermoïdes, ce qui donne une proportion de 3, 5 p. 100. Ces deux statistiques sont donc très comparables.

La complexité que peuvent présenter ces kystes est considérable. Outre les poils et les matières grasses, on peut y rencontrer tous les tissus constituants de l'économie, os, cartilages, des dents en très grand nombre, des tissus musculaire et nerveux. Ces kystes peuvent contracter des adhérences avec les parties voisines, et

1. Lannelongue et Achard, *Traité des kystes congénitaux*, kystes dermoïdes de l'ovaire, p. 37.

venir s'ouvrir dans le vagin, dans le rectum, dans l'utérus ou dans la vessie, causant parfois la mort par septicémie. C'est à l'ouverture de kystes dermoïdes dans la vessie que sont dus les faits de pilimiction.

Dermoïdes du scrotum. — Les dermoïdes de l'ovaire ont leurs analogues dans les tumeurs dermoïdes du scrotum chez l'homme. Ces tumeurs ont été bien étudiées pour la première fois dans un mémoire de Verneuil, en 1855[1]. Sa description était basée sur l'étude d'un fait personnel auquel il joignait 9 observations recueillies dans la science, soit un total de dix faits. Dans son travail, Verneuil insistait sur ce fait particulier que jamais, primitivement du moins, la tumeur n'englobait le tissu testiculaire, de sorte que si l'on faisait un diagnostic suffisamment précis, il serait possible d'enlever le néoplasme, tout en conservant le testicule. Plus tard, il revenait sur ce point à propos d'une observation communiquée en 1878, par M. J. Bœckel, à la Société de Chirurgie[2]. Dans ce cas encore, si un diagnostic exact avait été porté, on aurait pu épargner au malade la castration. En 1880, un fait nouveau présenté à la Société de Chirurgie par Pilate (d'Orléans) fut pour Nepveu l'occasion d'un rapport sur ce sujet[3]. Dans ce cas, le testicule était intimement adhérent à la masse, et ici encore on fit la castration. Ce qui donne un intérêt tout particulier à l'observation de M. Berger, c'est que l'examen histologique a été fait d'une manière très complète par M. Cornil, et que notre collègue, se fondant sur les données de l'anatomie pathologique, a pu, chez son malade, conserver le testicule[4]. Le malade de M. Berger était un jeune garçon de onze ans qui, depuis sa plus tendre enfance, portait une tumeur de la moitié droite du scrotum. Dans leur *Traité des maladies du testicule*, MM. Monod et Terrillon[5] portent à trente le nombre des faits connus. Tout dernièrement (2 février 1898), M. Picqué vient de faire à la Société de Chirurgie un rapport sur une observation de M. Chevassus qui ne concorde pas avec la loi formulée par Verneuil, à savoir que, dans ce cas, la tumeur était

1. Verneuil, Mémoire sur l'inclusion scrotale et testiculaire, *Archiv. génér. de médecine*, 1855.
2. J. Bœckel, Inclusion péri-testiculaire; rapport par Verneuil, *Bull. et mém. de la Soc. de Chir.*, 24 avril 1878, p. 302.
3. Pilate, Sur une inclusion testiculaire; rapport par Nepveu, *Bull. et mém. de la Soc. de Chir.*, 1880, p. 685.
4. Cornil et Berger, Note sur un cas d'inclusion scrotale, *Bull. de l'Ac. de médecine*, 1885, p. 275.
5. Monod et Terrillon, *Traité des maladies du testicule*, art. Tératomes, p. 683.

bien réellement intra-testiculaire. A ce propos, des faits analogues tirés de leur pratique ont été signalés par MM. Broca[1] et Reclus[2].

Ce qui caractérise les tumeurs dermoïdes du scrotum, au point de vue de l'anatomie pathologique, c'est leur complexité. Il est très rare de les voir constituées uniquement par de la graisse, des produits épithéliaux et des poils. Ce sont le plus souvent des tumeurs extrêmement complexes, dans lesquelles on a rencontré tous les éléments constituants de l'organisme, des os, du cartilage, des dents, des fibres musculaires, des glandes et même des segments d'intestin.

Quant à leurs signes et à leur évolution clinique, il est à noter tout d'abord que, le plus souvent, les dermoïdes du scrotum siègent du côté droit; jamais ils n'occupent les deux côtés à la fois. Bien que leur origine soit congénitale, souvent, comme les autres tumeurs dermoïdes, ils n'ont été reconnus qu'à la puberté. Les signes de la tumeur en eux-mêmes n'ont rien de bien caractéristique; l'un des plus frappants, c'est l'indolence de la tumeur; la consistance est inégale, ferme dans certains points, molle et même fluctuante dans d'autres. Joignons-y l'opacité; parfois on note l'existence d'un épanchement dans la tunique vaginale; dans certains cas, au contraire, les ponctions exploratrices sont restées sans résultat. Quand on peut avec certitude reconnaître le testicule qui s'isole de la tumeur, ce signe, rapproché des autres, permet de songer à l'inclusion testiculaire. Malheureusement il est bien exceptionnel de le constater avec netteté; aussi le diagnostic reste-t-il le plus souvent très incertain.

Dans la plupart des cas, le pronostic est favorable, la tumeur n'ayant aucune tendance à la généralisation. La possibilité de conserver le testicule, comme dans les faits de MM. Berger et Reclus, vient encore donner à l'affection un caractère spécial de bénignité. Toutefois il est des cas, comme celui de Richet, où l'on a vu survenir la généralisation. Il s'agissait d'un jeune homme de vingt-quatre ans, qui fut opéré d'une inclusion scrotale et arriva rapidement à la guérison; mais, six semaines plus tard, il succombait avec les signes d'une généralisation, qui fut d'ailleurs constatée à l'autopsie.

1. Voyez Manson, Tumeur du testicule chez l'enfant, in *Bull. de la Soc. anatomique*. 1893, p. 140.

2. Reclus, Tératome du scrotum, in *Cliniques chirurgicales de la Pitié*, Paris, 1894. — Il est à noter que, dans le fait de Reclus, le kyste put être isolé, et le testicule conservé.

Dernièrement, les Drs Lovett et Councilman [1] ont publié un fait du même ordre. Le 6 juin 1894, le Dr Lovett était appelé en consultation avec le Dr Curtis auprès d'un bébé de trois semaines dont les bourses présentaient depuis la naissance un volume anormal. L'enfant n'offre rien de particulier à signaler, à part une grosseur du volume d'un œuf de poule, analogue à une hydrocèle, siégeant sur la moitié droite du scrotum. Une ponction exploratrice donna un gramme environ de liquide séreux, citrin, suivi de l'écoulement de quelques gouttes de sang. La circonférence de la tumeur, dans son point le plus développé, mesurait 24 centimètres. On fit le diagnostic de tumeur maligne, et l'on pratiqua la castration.

La tumeur présentait à la coupe un aspect nettement polykystique. Sous le microscope on trouve dans le stroma des plaques de cartilage hyalin, de nombreuses fibres musculaires striées; çà et là, on rencontre du tissu osseux avec des ostéoblastes, mais sans canaux de Havers. La substance fondamentale du stroma semble formée de cellules fusiformes, si abondantes dans certains points, qu'on dirait du sarcome. L'épithélium qui tapisse la paroi des kystes varie de nature; il est tantôt cylindrique, tantôt pavimenteux, dans d'autres points, c'est un épithélium cilié.

Le bébé se remit très vite de l'opération et prospéra jusqu'en octobre, époque à laquelle, à l'âge de cinq mois, se développa sur le pariétal droit une tumeur en connexion avec le crâne. L'extirpation de cette tumeur fut pratiquée le 15 janvier; elle était sous-périostée, et renfermait quelques spicules osseuses. Malgré l'ablation, la tête continua à augmenter de volume, et le pariétal sembla bomber en dehors. Quinze jours après, on fit la trépanation. On tombe sur une grosse tumeur vasculaire, polykystique. Voyant ses dimensions, on renonce à l'ablation totale, et l'on referme la plaie. Dès lors, l'enfant se cachectise, la tête continue à augmenter de volume, la peau sus-jacente à la tumeur s'ulcère, l'enfant souffre continuellement, et meurt le 23 avril 1895, à l'âge de onze mois.

La tumeur pèse 1320 grammes, alors que le poids du cerveau n'est que de 950 grammes; le néoplasme renferme dans son intérieur des éléments appartenant aux trois feuillets du blastoderme, mêlés dans un fouillis inextricable. Sa surface est bosselée, adhérente aux méninges. Les pariétaux sont en grande partie

1. Lovett et Councilman, A case of double teratoma, *Journal of experimental medicine*, vol. II, 1897, n° 4, p. 427-438.

usés, si bien que la tumeur devient sous-cutanée, et même exposée à l'air libre, dans le point où la peau s'est ulcérée. L'examen histologique a démontré que ce tératome avait une structure excessivement complexe; à côté de fragments de paroi intestinale reconnaissables à leurs fibres lisses, à leurs glandes, à leur muqueuse, on trouve les éléments de la rétine. Ici l'on observe un véritable sarcome, là, comme des ganglions lymphatiques. Certains kystes présentent un contenu colloïde brunâtre, comme celui d'un kyste ovarique; d'autres offrent les caractères des dermoïdes ou des kystes sébacés.

On peut se demander, à propos de ce fait, si les deux tératomes doivent être regardés comme s'étant développés simultanément, ou si la tumeur crânienne est secondaire. Les auteurs se rattachent à la première interprétation. Quoi qu'il en soit, la tumeur crânienne prenant un développement énorme à la suite de l'extirpation heureuse du tératome scrotal, a pris les caractères d'une tumeur maligne, et le fait m'a paru digne d'être mentionné.

Le seul traitement applicable aux tumeurs dermoïdes du scrotum, c'est l'extirpation. Mais, comme nous l'avons vu, le diagnostic est loin d'être aisé; d'excellents chirurgiens sont restés dans le doute, ou même se sont trompés, et les cas sont rares dans lesquels le diagnostic a pu être porté d'une façon certaine. Aussi sera-t-on souvent conduit à pratiquer une ponction exploratrice qui, tantôt restera sans résultat, tantôt fournira une petite quantité de liquide, ou même une matière graisseuse, qui fixera le diagnostic. L'avantage d'un diagnostic précis, ce sera de permettre, dans un bon nombre de cas, la conservation du testicule, comme l'ont fait MM. Reclus, Berger, Le Dentu et Chevassus. C'est seulement dans les cas où la glande séminale fera corps avec la tumeur que son extirpation sera justifiée.

Pathogénie des kystes dermoïdes. — Déjà, à propos des kystes dermoïdes de l'extrémité céphalique, nous avons examiné la question de la pathogénie de ces kystes, et nous avons exposé la théorie de l'enclavement d'un bourgeon épidermique au niveau des fentes branchiales, formulée pour la première fois par Verneuil, et aujourd'hui généralement adoptée. Mais lorsqu'il s'agit de tumeurs extrêmement complexes, renfermant dans leur intérieur une foule de tissus qui n'appartiennent pas au feuillet externe du blastoderme, tels que des fragments d'intestin, du tissu cartilagineux, musculaire et osseux, la théorie de l'enclavement d'un bour-

geon ectodermique ne saurait suffire. Force est bien de chercher une autre interprétation. C'est pour ces faits que Lebert avait imaginé sa théorie de l'*hétérotopie plastique*, aujourd'hui tombée dans l'oubli. On ne comprend pas bien, en effet, sous quelle influence, des tissus normaux fourniraient au développement d'éléments qu'ils ne sont pas destinés à produire. La même critique ne saurait être adressée à une théorie formulée par le professeur Mathias Duval et défendue, pour les kystes ovariques, dans la thèse de Répin [1], la théorie de la *parthénogénèse*.

D'après cette théorie, on pourrait exceptionnellement rencontrer chez l'homme un fait normal chez certains animaux inférieurs, mollusques et insectes, c'est-à-dire que l'ovule, en dehors de toute fécondation, pourrait subir un commencement de segmentation, aboutissant au développement d'ébauches organiques irrégulièrement disposées.

Peut-être pareille interprétation pourrait-elle être donnée pour expliquer la production des tumeurs dermoïdes du scrotum, l'épithélium germinatif de Waldeyer aux dépens duquel vont se former les éléments du testicule pouvant, dans certains cas exceptionnels, devenir le point de départ d'un développement anormal. Quoi qu'il en soit de cette manière de voir, il est certain que la même interprétation ne saurait être donnée pour les kystes fœtaux, renfermés dans l'épaisseur du mésentère ou de l'épiploon, et dans lesquels on rencontre un embryon plus ou moins complètement développé. Ici force est bien de recourir à la théorie de l'*inclusion fœtale*. C'est également à l'aide de cette dernière théorie qu'on a interprété la production de ces tumeurs complexes développées aux dépens des mâchoires, qu'on décrit sous le nom générique de polygnathie, et dont l'histoire se rattache intimement à celle des tumeurs dermoïdes ou tératomes d'origine congénitale.

De la polygnathie. — Geoffroy Saint-Hilaire a depuis longtemps décrit cette anomalie chez les veaux; il en distingue deux variétés, selon que la tumeur est implantée sur le maxillaire inférieur (hypognathie), ou sur le maxillaire supérieur (épignathie).

En 1875, Magitot [2] a fait de la polygnathie chez l'homme une étude fort intéressante; à ce moment, il n'existait, dit-il, que deux

1. Répin, *Origine parthénogénétique des kystes dermoïdes de l'ovaire*, thèse de doctorat, Paris, 1892.
2. Magitot, De la polygnathie chez l'homme, *Annales de gynécologie*, août 1875, p. 81 et 161.

cas cités par Ahlfeld [1], et deux cas tirés de la littérature française, qui eussent été étudiés chez l'homme. Il en citait deux autres dus, l'un à Faucon (d'Amiens), l'autre à Verneuil. Depuis lors M. Lannelongue a communiqué un troisième fait semblable à la Société de chirurgie.

En 1868, M. Faucon [2] présentait à la Société de chirurgie une fillette de quinze mois portant une difformité congénitale et complexe occupant la mâchoire inférieure, la lèvre, le cou et le sternum.

Elle portait : 1° une solution de continuité de la lèvre inférieure, depuis son bord libre jusqu'à la base de la mâchoire inférieure; 2° une fissure du maxillaire inférieur, siégeant comme celle de la lèvre, sur le côté droit, à égale distance de la symphyse et de la branche montante; 3° une tumeur du corps du maxillaire du côté gauche, du volume d'un œuf de dinde. La consistance de cette tumeur est osseuse par places, molle en d'autres points. Elle n'a guère augmenté de volume depuis la naissance. Elle a été le siège d'un phlegmon qui a laissé pendant longtemps à sa suite une fistule.

La tumeur pend au-devant du cou jusqu'à la poitrine. La fourchette sternale est échancrée en V profond, au fond duquel on voit battre les gros vaisseaux du cou.

Cette tumeur fut enlevée avec le segment de maxillaire sur lequel elle reposait, et soumise à l'examen de Magitot. Elle présentait, enfoui dans un amas cellulo-graisseux, un os rappelant de loin un maxillaire inférieur, renfermant dans son diploé plusieurs kystes folliculaires. On y trouva, sur le bord supérieur de l'os contenu dans la tumeur, toutes les dents d'une arcade dentaire; le bord inférieur de cet os représentait également une arcade dentaire véritable.

Malgré le mauvais état de conservation de la pièce, dit Magitot, on peut conclure que la masse osseuse est composée de deux arcades alvéolaires superposées, c'est-à-dire d'un maxillaire inférieur dont les deux branches horizontales sont accolées l'une à l'autre, et dont les branches montantes, confondues ensemble, sont creusées de cavités kystiques destinées à la deuxième dentition. La symphyse de ce maxillaire surnuméraire correspondrait au point d'insertion de la tumeur sur le maxillaire inférieur.

1. Ahlfeld, *Archiv. für Gynæk.*, VI, fas. 2, p. 221 et 227.
2. Faucon, *Bull. de la Soc. de chir.*, 1873, p. 485.

Dans le cas de M. Verneuil [1], il s'agissait d'une tumeur congénitale polykystique, insérée à la symphyse du maxillaire inférieur et à la face inférieure de la langue. L'accouchement spontané se produisit avant terme, et la tumeur se détacha au cours du travail.

Magitot fit une étude très soignée de la tumeur, et trouva dans son intérieur un second maxillaire inférieur, caractérisé par la présence d'une double série de follicules dentaires; à côté de lui se voyait une masse énorme de tissu dans lequel se rencontraient de très nombreux kystes, des fragments d'os et de cartilage.

Le cas observé par M. Lannelongue [2] ressemble beaucoup aux deux précédents. L'enfant, une fillette de deux ans et demi, présentait une division médiane complète de la lèvre inférieure, empiétant sur la région sus-hyoïdienne, avec une division également médiane et complète du maxillaire inférieur. Il existait, en outre, une tumeur adhérente à l'extrémité antérieure du maxillaire, et une bride cutanée anormale large de 2 centimètres, étendue depuis le menton jusqu'à la partie supérieure du thorax; il n'y avait pas de division sternale. L'examen de la tumeur fait par M. Magitot démontra dans son intérieur un maxillaire inférieur surnuméraire muni de follicules dentaires.

D'après Magitot, il ne faut pas voir dans la polygnathie un exemple d'inclusion fœtale, mais le résultat d'un dédoublement des bourgeons maxillaires, analogue à ce qui se passe dans la polymélie.

Au point de vue chirurgical, l'hypognathie offre de l'intérêt en ce sens que, dans certains cas, on a pu intervenir utilement. On a vu plus haut que Faucon avait pu débarrasser sa malade de sa tumeur; de même aussi, Chevalier (de Provins) a pu pratiquer l'ablation du néoplasme dans le cas qui a été publié par M. Lannelongue.

Épignathie. — Sous le nom d'épignathie on oppose à l'hypognathie les tumeurs dermoïdes et tératoïdes implantées sur la mâchoire supérieure. Geoffroy Saint-Hilaire ne connaissait qu'un exemple de tumeur tératoïde implantée sur la voûte palatine.

Depuis lors, les exemples se sont singulièrement multipliés, puisque MM. Lannelongue et Ménard [3], dans leur livre, en relatent

1. Verneuil, *Bull. de l'Acad. de médecine*, 1er juin 1875.
2. Lannelongue, *Bull. et mém. de la Soc. de chirur.*, 1879, t. V, p. 621.
3. Lannelongue et Ménard, *Affections congénitales*; *Tumeurs dermoïdes et tératoïdes des cavités de la face* (*épignathie*), p. 586.

50 observations. Mais, comme le font observer ces auteurs, le terme *épignathie* a singulièrement dévié de sa signification primitive; le groupe représenté par ces tumeurs manque complètement d'unité, tant sous le rapport du point d'implantation qu'au point de vue de la composition du néoplasme. On y rattache, en effet, non seulement les tumeurs implantées sur le maxillaire supérieur, mais encore celles qui ont leur implantation sur la voûte palatine, sur le voile du palais, dans le pharynx et même sur la base du crâne. Sous le rapport de la composition, on y rencontre des dermoïdes simples, analogues à ceux dont nous avons fait l'étude à propos des fentes branchiales, et aussi des tératomes à structure complexe, comme ceux du testicule, de l'ovaire et du périnée, et enfin des tumeurs parasitaires dans lesquelles se retrouvent des parties fœtales nettement reconnaissables. Mais il faut bien le dire, ce dernier groupe de tumeurs touche bien plus à la tératologie qu'à la chirurgie, puisque, sur 39 cas, il s'en trouve trois seulement se rapportant à des nouveau-nés en état de survivre. Nous n'y insisterons donc pas.

Il en est tout autrement des dermoïdes simples des cavités de la face, qui peuvent donner naissance à des considérations chirurgicales intéressantes. Elles sont toutefois beaucoup plus rares que les tumeurs complexes; MM. Lannelongue et Ménard n'en comptent qu'une douzaine d'observations. Généralement, elles sont d'un petit volume et ne causent guère de gêne; aussi peuvent-elles passer longtemps inaperçues. Mais comme les dermoïdes superficiels, elles peuvent, au moment de la puberté, prendre un grand développement et causer une gêne suffisante de la déglutition et de la respiration pour que leur extirpation devienne nécessaire.

Ces tumeurs étant généralement bien pédiculées, leur extirpation n'offrira, du reste, le plus souvent aucune difficulté. Elle pourra se faire, tantôt à l'aide de la ligature simple, tantôt avec le serre-nœud de Maisonneuve, ou même avec l'anse galvano-caustique.

IV. — HYPERTROPHIES CONGÉNITALES

Sous le titre d'hypertrophies congénitales, on décrit des faits très différents les uns des autres. Dans certains cas, en effet, il s'agit de parties qui ont subi un développement considérable, tout en

conservant leurs formes normales; dans d'autres, ce sont de véritables néoplasmes, ou tumeurs surajoutées qui donnent aux parties un volume extraordinaire.

L'hypertrophie présente, dans certains cas, ceci de particulier qu'elle siège sur toute une moitié du corps. Dans un mémoire publié en 1869, MM. Trélat et Monod [1] ont appelé l'attention sur cette forme spéciale. D'après ces auteurs, l'hypertropie atteint de préférence le membre inférieur, et se rencontre surtout dans le sexe masculin. La peau présente souvent de l'hyperhydrose, de l'hyperthermie, de l'hypertrichose, de la kératose; souvent le membre atteint est le siège d'angiomes, de lipomes congénitaux, de varices capillaires.

Le mémoire de MM. Trélat et Monod renferme douze observations, dont une qui leur est personnelle, et qui est relative à un jeune homme de dix-neuf ans, entré à l'hôpital pour un ulcère de la partie inférieure et interne de la jambe droite. Chez lui, toute la moitié droite du corps présente un développement exagéré par rapport à la gauche. Le membre inférieur droit a 3 centimètres de plus en longueur, et le membre supérieur 1 centimètre et demi. Le côté droit du tronc semble très légèrement plus fort que le gauche. Il n'y avait rien d'anormal du côté de la face. On retrouve, dans cette observation, un fait souvent noté en pareil cas, c'est-à-dire l'existence de nombreux nævi, disséminés irrégulièrement sur la moitié droite du corps. Au membre inférieur droit, ces nævi sont groupés surtout sur le trajet de la saphène. L'ulcère de la face interne de la jambe est évidemment d'origine variqueuse. Les varices sont en effet très grosses et flexueuses au-dessus de lui.

L'observation de Friedberg [2] est remarquable en ce qu'au lieu d'occuper une moitié du corps, l'hypertrophie, dans ce cas, était croisée, portant à la fois sur le membre inférieur droit et sur le membre supérieur gauche. Il s'agit d'une fillette de dix ans, petite, chétive, rachitique. Le développement colossal du pied droit avait toujours frappé les parents. Pour faire un pas, il lui fallait faire décrire au membre inférieur droit un énorme arc de cercle, élever en même temps le bassin et fléchir les articulations de la hanche et du genou. La jambe droite est presque aussi grosse que le reste

1. Trélat et Monod, Hypertrophie unilatérale partielle ou totale du corps, *Arch. génér. de médecine*, 1869, p. 536 et 676.
2. Friedberg, Développement gigantesque congénital et progressif du membre inférieur droit, *Archives de Virchow*, 1867, t. XL, p. 353.

du corps, le pied plus gros que celui d'un adulte ; les orteils sont monstrueux : le 3e et le 4e orteil sont soudés entre eux sur toute leur longueur. La jambe présente une couleur d'un rouge vif ; le pied est violacé : il n'y a pas d'œdème, pas d'élévation de température.

La longueur du membre inférieur mesurée en pouces, du grand trochanter au talon, est, à droite, de 28 pouces 5, à gauche de 21. Il existe une énorme scoliose dorso-lombaire. Un lipome, large comme la main, est implanté entre les deux omoplates, un autre plus petit au niveau des 6e, 7e, 8e et 9e vertèbres dorsales, un autre au-dessus de la crête iliaque. Sur le thorax, en avant et à gauche, on remarque une tache violette de la peau, mesurant 7 pouces sur 3.5 et due à une dilatation variqueuse sous-cutanée. Toutes ces anomalies ont été constatées d'une façon authentique au moment de la naissance. A plusieurs reprises, l'enfant subit de véritables crises d'éléphantiasis au niveau du bras gauche, pendant lesquelles on voyait se former sur le membre des bulles de pemphigus. L'enfant fut suivie pendant deux ans ; durant cette période, l'hypertrophie du membre inférieur droit alla constamment en augmentant.

Dans un travail publié en 1887 [1], P. Wagner dit que l'examen des 46 cas qu'il a pu réunir lui a démontré que l'affection se montre de préférence à gauche et aux membres inférieurs ; elle est plus fréquente dans le sexe masculin.

En 1888, M. Masmejean [2] publiait à Montpellier une bonne thèse sur le sujet : il y énumère les différentes formes que peut revêtir l'hypertrophie congénitale : 1° hypertrophie totale, 2° hypertrophie partielle portant sur les extrémités, ou sur une extrémité seule, ou encore sur un segment de membre, 3° hypertrophie portant sur la tête isolément.

A l'hypertrophie totale se rapporte l'observation de MM. Trélat et Monod que nous avons déjà signalée ; l'auteur y ajoute douze cas semblables, dont une observation personnelle.

Un cas publié par Waitz [3] rentre dans le groupe des hypertrophies des extrémités. Il s'agit d'un enfant de deux ans, né avec

1. P. Wagner, Casuistik des angeborenen Riesenwuchs, *Deutsche Zeitschrift für Chirur.*, 1887, p. 280.
2. Masmejean, *Hypertrophies latérales du corps totales ou partielles*. Thèse de doct., Montpellier, mars 1888.
3. Waitz, Un cas d'éléphantiasis congénital, XVIIIe Congrès allemand de chirurgie, in *Centralb. für Chirur.*, 1889, n° 29, p. 110.

une hypertrophie considérable des membres inférieurs. Cet épaississement a été en augmentant avec l'âge. Le membre droit est encore plus épaissi que le gauche; il mesure deux centimètres et demi de plus en longueur. Il existe en même temps une hypertrophie du système sanguin et lymphatique, nævi vasculaires, télangiectasies, varicosités veineuses, lymphangiomes. Il n'y avait rien à signaler sur le reste du corps, à part une grande quantité de graisse. L'auteur admet qu'il s'agit là d'un éléphantiasis congénital, d'origine à la fois sanguine et lymphatique.

L'hypertrophie d'une des extrémités seules comprend dans la thèse de Masmejean 11 observations. L'une des plus intéressantes est celle de Osler [1]. Il s'agit d'une fillette de neuf ans, l'aînée de quatre enfants, présentant une hypertrophie congénitale du membre supérieur droit. Le bras droit de cette enfant paraît appartenir à un adulte; les muscles de tout le membre sont anormalement développés. La paume de la main présente un gros bourrelet graisseux; les doigts sont petits et demi-fléchis; le médius seul ne peut être étendu. La peau est saine; la température et la sensibilité sont normales; la puissance musculaire est plus marquée du côté hypertrophié.

La mensuration donne les chiffres suivants :

	Côté droit.	Côté gauche.	Différence.
	—	—	—
Poitrine, 56 cent.....			
—	30 cent.	26 cent.	4
Membre supérieur.....	42	37	5
Humérus.....	24,1	21	3,1
Circonférence du bras.....	18,5	15,6	2,9
Avant bras.....	21,2	17	4,2
Poignet.....	15,5	12	3,5
Circonférence de la main.....	20,3	15,7	4,6
Circonférence du pouce.....	9	6,5	2,5

Comme exemple d'hypertrophie totale limitée à un seul membre, nous rapporterons encore l'observation suivante, empruntée au professeur Galvani (d'Athènes) [2]. Il s'agit d'un berger de vingt-cinq ans, entré à la clinique chirurgicale de la Faculté d'Athènes pour qu'on le débarrasse de son membre supérieur droit, qui présente un volume colossal et lui rend l'existence pénible. Il est né avec

1. W. Osler, Case of congenital and progressive hypertrophy of the right upper extremity, *Journal of anat. and physiol.*, 1879, t. XIV, p. 10.
2. Galvani, Deux cas d'acromégalie, *Revue d'Orthopédie*, 1er mai 1895, n° 3.

cette difformité, mais jusqu'à l'âge de vingt ans, elle était compatible avec les fonctions du membre. C'est depuis cinq ans seulement que l'accroissement a fait des progrès considérables au point d'amener une impotence absolue.

Fig. 336. — Hypertrophie congénitale du membre supérieur droit (Galvani).

Quand on examine le malade debout, on voit que la tête et le tronc penchent du côté opposé au membre hypertrophié pour rétablir l'équilibre que le poids énorme du membre supérieur tend à rompre. Ce membre pend inerte sur le côté droit du corps; son volume s'accroît au fur et à mesure qu'on approche de son extrémité terminale. Le pouce, l'index et le médius sont considérable-

ment augmentés de volume. Ces trois doigts constituent en grande partie la main, car les deux autres, l'annulaire et le petit doigt, tout à fait déjetés en dedans, et en partie atrophiés, attirent à peine l'attention. Les trois doigts hypertrophiés émergent de la paume de la main par leurs deux dernières phalanges, tandis que la première se confond avec la paume de la main.

L'amputation de ce membre a été pratiquée le 28 octobre 1890, au tiers supérieur; le malade guéri a quitté l'hôpital quelques jours après. Depuis lors, il n'a pas été revu.

L'examen de la pièce a fourni les renseignements suivants :

« Grand développement du tissu adipeux et du tissu connectif sous-cutané qui pénètre dans les interstices musculaires. C'est surtout à l'hyperplasie des tissus qu'on doit attribuer l'énorme développement du membre. Les muscles et le squelette du membre sont presque normaux pour ce qui concerne leur volume. Du système vasculaire, seules les veines sous-cutanées présentent une légère augmentation de volume. Il en est de même des troncs nerveux qui présentent un degré marqué d'hypertrophie. Parmi ceux-là, le nerf médian, en dehors de son augmentation de volume générale, plus accentuée que chez les autres troncs nerveux, présente un renflement au point où il atteint le bord supérieur du carpe.

« L'examen histologique montre également que le tissu graisseux sous-cutané est très développé et de structure réticulée. On y distingue clairement le noyau, le protoplasma et la membrane d'enveloppe, par l'action de l'acide osmique et du picro-carmin. Ce tissu envahit le tissu musculaire et même le tissu des cordons nerveux, donnant à ces derniers l'aspect des neuromes, ce qui se fait remarquer surtout à l'examen du renflement observé dans le nerf médian et mentionné plus haut. Les fibres musculaires se présentent avec leurs caractères physiologiques; la striation apparaît clairement, ainsi que les noyaux et le sarcolemme. Le tissu osseux et la peau ne présentent rien à noter. »

A côté de l'hypertrophie totale d'une extrémité, il faut noter l'hypertrophie limitée à un segment de membre; à ce groupe se rattachent les cas qui sont décrits sous le nom de macrodactylie ou hypertrophie congénitale des doigts.

La macrodactylie a été l'objet d'une étude très soignée de la part de M. Polaillon [1] dans l'article Doigts du *Dictionnaire encyclopé-*

1. Polaillon, art. Doigt du *Dict. Encyclop.*, macrodactylie, t. XXX, 1re série, p. 143.

dique. Il a pu en relever 43 observations, sur lesquelles il s'est appuyé pour étayer diverses notions étiologiques. Le sexe masculin serait plus fréquemment atteint que le sexe féminin, puisque, sur ces 43 observations, on en note 26 chez l'homme, et 12 seulement chez la femme.

Sous le rapport de la fréquence avec laquelle les doigts sont atteints, les résultats sont les suivants :

Le pouce a été atteint	13 fois.
L'index	21 —
Le médius	28 —
L'annulaire	11 —
L'auriculaire	8 —

Il y a donc une prédominance marquée pour les trois premiers doigts, et en particulier, pour l'index et le médius.

Habituellement plusieurs doigts sont atteints simultanément: 12 fois seulement un seul doigt a été atteint, dans 24 cas il y avait 2 doigts atteints; dans six cas, l'hypertrophie portait sur trois doigts.

Il est assez exceptionnel de voir les doigts hypertrophiés conserver leur forme et leur direction normale; souvent ils sont infléchis dans le sens antéro-postérieur ou pliés latéralement.

Une division importante consiste en ce que certains doigts sont régulièrement hypertrophiés dans tous leurs éléments, tandis que d'autres portent des masses graisseuses qui les déforment et leur donnent l'aspect de véritables tumeurs.

Comme exemple de la première variété, celle dans laquelle il s'agit de doigts gigantesques, mais ayant conservé leur forme normale, nous citerons le fait suivant que nous avons pu observer, grâce à l'obligeance du professeur Pinard, et que nous avons présenté à la Société de chirurgie[1].

Il s'agissait d'une petite fille d'un mois atteinte de macrodactylie de la main gauche. La lésion porte sur l'index et le médius, qui tranchent par leurs proportions énormes sur les doigts voisins; l'index est dans l'extension complète; le médius est fortement infléchi en dedans, au niveau de l'articulation de la première avec la deuxième phalange; la flexion atteint presque l'angle droit. Les deux métacarpiens correspondants sont également hypertrophiés. L'avant-bras lui-même est augmenté de volume. Il n'existe pas

1. Kirmisson, *Bull. et mém. de la Soc. de chir.*, 13 mai 1891, p. 367.

d'autres vices de conformation; rien dans l'histoire de la grossesse et de l'accouchement de la mère ne peut expliquer la lésion dont l'enfant est atteinte.

Comme exemple d'hypertrophie limitée aux orteils, nous pouvons citer encore ici le fait suivant emprunté au travail de Galvani[1]. Il s'agit d'un bébé de onze mois, dont le pied gauche présentait, dès la naissance, un volume supérieur à la normale; la

Fig. 307. — Macrodactylie de la main gauche (Kirmisson).

deuxième phalange du gros orteil de ce même pied était presque doublée et assez régulièrement arrondie. Avec le temps et graduellement la difformité gagna la première phalange, qui grandit aussi en s'arrondissant. Insensiblement l'augmentation en volume s'est étendue au métatarse, en épargnant les autres orteils; puis, la deuxième phalange du second orteil a commencé à son tour à grandir en s'arrondissant.

Au moment où l'enfant est examiné, l'état est le suivant : Son pied gauche présente un volume presque double de celui du pied droit, qui est normalement développé. Le gros orteil de ce pied

1. Galvani, *Revue d'Orthopédie*, 1er mai 1895, p. 164.

gauche est très hypertrophié et se détache du second orteil, en se portant un peu en dedans. La première phalange de cet orteil ayant à peu près le volume d'une grosse noix, se sépare de la seconde,

Fig. 308. — Hypertrophie congénitale du pouce et du deuxième orteil du pied gauche (Galvani).

qui est aussi hypertrophiée et arrondie, mais à un degré moindre, par un sillon circonférentiel assez profond.

Le second orteil présente absolument les mêmes altérations de forme, mais sous un plus petit volume. Les trois derniers orteils sont normalement développés, mais ils ne sont pas sur un même

plan ; ils sont serrés les uns contre les autres, de telle sorte que le quatrième est superposé aux deux orteils voisins.

Il est, avons-nous dit, des cas dans lesquels la macrodactylie se rencontre en même temps qu'une hypertrophie lipomateuse diffuse. C'est ce qui existait, par exemple, dans les observations de Dubreuil[1] et de Duplouy (de Rochefort)[2]. Nous en donnerons

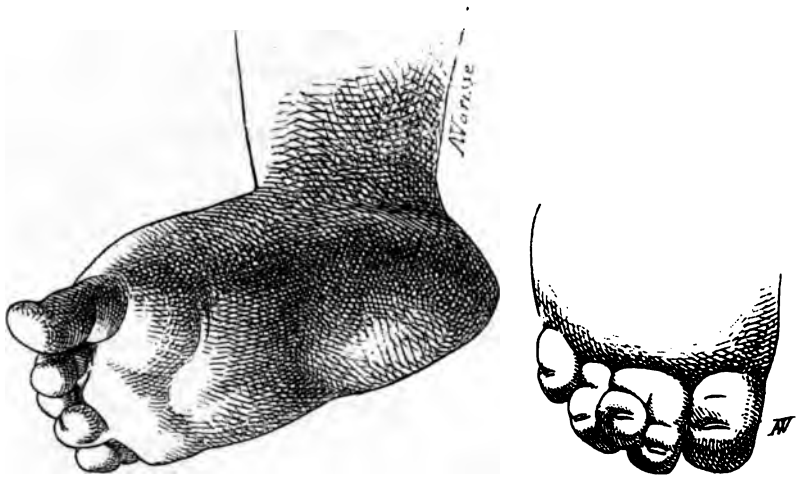

I II

Fig. 309. — I. Hypertrophie lipomateuse diffuse du pied droit chez un enfant de deux mois (Kirmisson). — II. Orteils du même pied montrant un sillon congénital sur la face dorsale des orteils et une syndactylie du deuxième et du troisième orteil.

encore comme exemple le fait suivant que nous avons pu recueillir en 1895, à notre consultation des Enfants-Assistés :

Un petit garçon de deux mois nous fut présenté avec une hypertrophie lipomateuse diffuse du pied droit. Chez lui, il existe une tuméfaction molle sur la face dorsale du pied, la face plantaire est très épaissie, le squelette semble participer à la lésion. On retrouve chez cet enfant une particularité souvent notée en pareil cas; c'est l'existence d'une syndactylie. Elle affecte ici la forme d'une syndactylie membraneuse partielle, existant entre le deuxième et le troisième orteil. Il faut noter aussi une malformation congénitale du quatrième orteil du pied gauche, qui passe au-dessous du troisième, et est comprimé par lui. Les quatre premiers orteils du

1. Dubreuil, *Gaz. hebd. des sciences méd.*, Montpellier, 1882, p. 591, et 1886, p. 144.
2. Duplouy, Hypertrophie congénitale du pied à forme lipomateuse, *Bull. et mém. de la Soc. de chir.*, 1886, p. 342.

pied droit, le deuxième et le troisième orteil du pied gauche, présentent sur leur face dorsale une dépression circulaire partielle, qui est la trace de brides amniotiques. Rien à noter sur le reste du corps (voyez fig. 309).

Des faits précédents je puis rapprocher un cas de tumeur congénitale du bord radial de la main que j'ai eu l'occasion d'enlever sur une petite fille de deux jours, et qui représente une véritable hypertrophie d'un pouce surnuméraire.

Cette petite fille nous est présentée par sa mère, elle-même accouchée deux jours auparavant.

C'est le douzième enfant de cette femme; tous les autres étaient

Fig. 310. — Tumeur développée aux dépens d'un pouce surnuméraire chez une petite fille de deux jours (Kirmisson).

bien conformés; mais quatre seulement restent vivants. Cette enfant porte, sur le bord radial de la main droite, insérée un peu au-dessus de l'articulation métacarpo-phalangienne du pouce, une tumeur ovoïde, du volume d'une grosse noisette. Cette tumeur est partout lisse, et de consistance égale. Nulle part elle ne donne la sensation de fluctuation. Elle est insérée sur le point indiqué par un pédicule excessivement mince. En un point de sa surface, celui qui est tourné vers l'extrémité digitale de la main, se voit un mamelon détaché du reste de la tumeur par un sillon, mamelon au niveau duquel la peau est plus épaisse et plus rouge, et qui se termine par une parcelle cornée, qui est évidemment un rudiment d'ongle. Il s'agit là bien manifestement d'un doigt surnuméraire. La tumeur est parfaitement transparente. Le pouce lui-même présente une

anomalie; sa seconde phalange est fléchie sur la première dans le sens latéral (hallux valgus du pouce), il est en outre constamment fléchi dans la paume de la main.

Le pédicule de la tumeur est sectionné sans incident avec la pointe fine du thermo-cautère. Dès lors, l'examen a pu en être fait par mon chef de laboratoire, M. Miraillié. A la coupe, la tumeur présente une consistance assez ferme. La surface de section offre une teinte légèrement jaunâtre, sillonnée par des tractus blanchâtres, plus durs et plus résistants. Au microscope, la tumeur se révèle sous l'aspect d'un fibrome avec amas graisseux peu abondants. De toutes parts elle est entourée par une peau parfaitement saine et normale, présentant des glandes sébacées et sudoripares bien développées. Toute la partie centrale est constituée par un tissu fibreux assez dense à faisceaux irrégulièrement entrelacés; dans quelques espaces vides, laissés libres entre ces trousseaux fibreux, se voient quelques cellules graisseuses parfaitement reconnaissables.

A côté des faits d'hypertrophie des membres, nous devons citer les cas dans lesquels l'hypertrophie est limitée à la tête seule.

A cette variété se rapporte l'observation suivante, relative à une petite fille que nous avons pu suivre pendant longtemps dans notre service aux Enfants-Assistés. Cette enfant est née le 29 mai 1889, et déjà à la date du 23 juin suivant, à l'âge de trois semaines par conséquent, nous trouvons notée sur son livret l'existence d'une exostose sur la moitié droite de la face. En février 1890, la tumeur était déjà assez volumineuse pour amener une difformité évidente.

A son entrée dans notre service, l'enfant présente une énorme tumeur du maxillaire supérieur droit, proéminant du côté de la voûte et du voile du palais, rejetant énormément la joue en avant, attirant en bas et déjetant du côté gauche l'aile du nez. L'œil reste intact. Quand on examine la tumeur par la bouche, on constate que toutes les dents manquent à la mâchoire supérieure du côté droit, sauf les deux incisives. La consistance de la tumeur est dure, mais elle offre cependant une certaine élasticité. Dans la région sous-maxillaire droite, on note la présence d'un petit ganglion mobile.

L'enfant est très maigre, et très peu développée pour son âge. Elle présente, sur le thorax et sur les membres inférieurs, des déformations rachitiques évidentes.

Je fais sur la face antérieure du maxillaire, dans le sillon gingivo-buccal, une ponction exploratrice.

Le trocart pénètre facilement dans le tissu osseux, en faisant entendre un bruit de lamelles osseuses brisées, comme il arrive dans certains ostéo-sarcomes. Il était possible, en effet, que nous fussions en présence d'une tumeur maligne. Je me résolus toutefois de m'abstenir, me tenant le raisonnement suivant : L'opération à entreprendre est trop grave pour une enfant aussi jeune et aussi peu développée. D'autre part, si même la malade supportait l'ablation totale du maxillaire supérieur, la récidive, en cas de tumeur maligne, paraissait certaine. Si, au contraire, la tumeur n'était pas de mauvaise nature, nous avions tout le temps d'attendre, nous réservant d'agir suivant les indications. Bien nous en prit en effet : l'enfant se développa, et bien qu'elle ait eu successivement la rougeole et la scarlatine, en août 1894, son état général était beaucoup meilleur; elle augmentait régulièrement de poids. En même temps, nous notons que la tumeur du maxillaire supérieur diminue en s'ossifiant ; la saillie qu'elle formait du côté de la joue et de la voûte palatine, est bien moindre, et la muqueuse qui la recouvre est bien plus pâle.

Fig. 311. — Hypertrophie congénitale de la joue et du maxillaire supérieur droit chez une petite fille de trois ans (Kirmisson).

Cette réduction de volume avec augmentation de consistance du maxillaire supérieur alla en s'affirmant, mais néanmoins le volume apparent de la joue resta sensiblement le même, tant était marqué l'épaississement de toutes les parties molles entrant dans la composition de la région génienne. Ce qu'il y a de particulièrement intéressant dans ce cas, c'est que, du 8 septembre 1892 au 18 juin 1896, c'est-à-dire pendant quatre ans environ, nous avons pu conserver l'enfant en observation; il est donc parfaitement certain que nous n'avons pas eu affaire à une tumeur maligne du maxillaire, mais à une hypertrophie congénitale, portant à la fois sur la mâchoire supérieure droite et sur la joue du côté correspondant. La tumeur du maxillaire a constamment diminué de volume en s'ossifiant; mais l'état de la joue est resté absolument stationnaire.

Pathogénie des hypertrophies congénitales. — On peut rap-

porter aux trois types suivants toutes les causes qui ont été invoquées pour expliquer la production des hypertrophies congénitales : 1° la théorie lymphatique, 2° la théorie vasculaire sanguine, 3° la théorie nerveuse.

Et, de fait, tous les cas qui ont été publiés sous la dénomination d'hypertrophies congénitales ne sont pas de même nature, et ne sauraient être rapportés à une cause unique.

Il est des cas d'éléphantiasis congénital pour lesquels la théorie lymphatique doit être adoptée. Ainsi, de Magalhaes publie un cas d'éléphantiasis congénital du cuir chevelu chez un mulâtre de vingt ans [1]. L'affection fit constamment des progrès à partir du moment de la naissance. Le côté du crâne correspondant était très déformé, probablement par suite du poids de la tumeur. Les cheveux poussés sur la peau éléphantiasique étaient privés de pigment, comme ceux d'un albinos. La peau glissait sur les parties sous-jacentes, et pendait à droite sur le cou.

C'est encore à l'éléphantiasis qu'il faut rapporter l'observation suivante, communiquée à la Société de chirurgie, par Cazin. Il s'agit d'une petite fille examinée pour la première fois quinze jours après la naissance, par ce chirurgien [2]. L'épaisseur de l'index droit était déjà trois fois plus forte que celle des doigts voisins. L'hypertrophie ne siégeait guère que sur la face dorsale du doigt, et ne dépassait pas la racine de l'ongle. Les mouvements spontanés étaient limités ; les os ne semblaient pas hypertrophiés. On sentait sous la peau un tissu cellulaire induré, faisant corps avec le derme. Quinze mois plus tard, le doigt était aussi long que celui d'un adulte. Les parents n'acceptant pas l'amputation, on disséqua soigneusement toutes les parties malades, en dédolant la face profonde du derme, et en rasant le squelette. La réunion fut obtenue par première intention, et trois ans après, il n'y avait pas de récidive.

C'est sans doute encore d'éléphantiasis qu'il s'agit dans le cas présenté à la Société de chirurgie par M. Richelot [3]. Une petite fille d'un mois présente une hypertrophie de l'avant-bras gauche. L'avant-bras droit mesure 11 centimètres de circonférence, tandis que l'avant-bras gauche en mesure 18. L'avant-bras de ce côté a

1. *American Journal*, fév. 1893, n° 250, p. 121.
2. Cazin, Macrodactylie éléphantiasique, *Bull. et mém. de la Soc. de chir.*, 1881, p. 147.
3. Richelot, Tumeur congénitale de l'avant-bras gauche, *Bull. et mém. de la Soc. de chir.*, 1893, p. 416.

la forme d'un manchon de consistance assez dure, recouvert de poils du côté de l'extension. Ce manchon est bien limité aux deux extrémités de l'avant-bras, où l'on voit une empreinte que l'on croirait faite à l'aide d'un lien. Les deux mains ont sensiblement les mêmes dimensions.

La nature lymphatique paraît encore plus évidente dans le fait de M. Th. Anger [1]. Il s'agit d'une petite fille qui fut présentée pour la première fois à notre collègue à l'âge de cinq mois pour une tumeur congénitale siégeant sur la face externe de la jambe et sur le dos du pied; au bout d'un an, la tumeur avait augmenté de volume. La tuméfaction est blanche, résistante, se confond avec les parties voisines et commence à deux travers de doigt au-dessous du genou, pour finir à un travers de doigt au-dessus de l'articulation tibio-tarsienne, laquelle est saine. La circonférence de la jambe du côté malade a 4 centimètres de plus que l'autre. La peau paraît saine, mais elle est *chagrinée*, adhérente; la tumeur elle-même est adhérente à l'aponévrose. Ses limites ne sont pas nettes, et, pendant l'opération, M. Th. Anger ouvrit plusieurs petits kystes à la partie profonde de la tumeur. Celle-ci paraît surtout formée de tissu graisseux; une branche du nerf cutané péronier est un peu hypertrophiée.

Il existe, dans ces hypertrophies des membres, des ectasies lymphatiques analogues à celles qui constituent les hypertrophies de la langue et de la lèvre inférieure décrites sous les noms de *macroglossie* et de *macrochilie*.

Entre ces lymphangiomes simples et les lymphangiomes kystiques, tels que les kystes séreux congénitaux du cou, il existe des degrés insensibles. D'ailleurs cette dernière espèce de tumeurs n'appartient pas en propre à la région cervicale. Déjà nous avons dit qu'on en peut observer à la région axillaire. En voici un exemple siégeant au niveau de l'omoplate droite sur une enfant de deux mois (voyez fig. 312).

La tumeur est du volume d'une orange, assez régulière dans sa forme, sans modification de couleur de la peau. Sa consistance est mollasse; on sent nettement qu'elle est formée de plusieurs lobules; la fluctuation est très nette; pas d'adhérences aux parties profondes. La tension des diverses poches est modérée.

1. Th. Anger, Tumeur congénitale de la jambe et du pied, *Bull. et mém. de la Soc. de chir.*, 1882, p. 136.

Restent les cas dans lesquels il s'agit d'hypertrophie simple ou avec tumeurs graisseuses surajoutées. Ici l'hypertrophie porte non seulement sur les parties molles, mais encore sur le squelette. On a affaire, en un mot, à un développement gigantesque, limité à telle ou telle partie du corps.

Ici deux théories ont été invoquées surtout, la théorie vasculaire sanguine, et la théorie nerveuse. MM. Trélat et Monod, dans leur mémoire, ont nettement formulé la théorie vasculaire, et ils ont été suivis par beaucoup d'auteurs. Lorsque la circulation capillaire est rendue plus lente par une cause quelconque, disent MM. Trélat

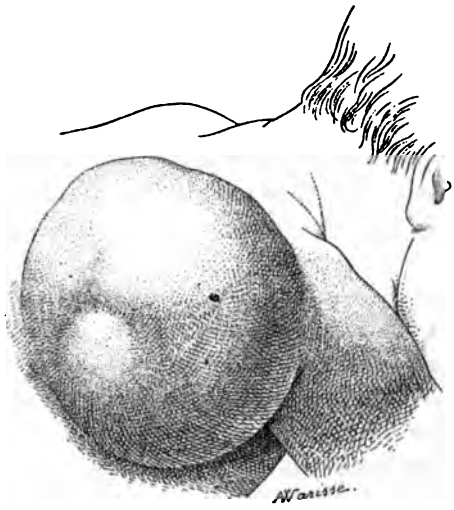

Fig. 312. — Lymphangiome kystique de l'épaule droite chez une petite fille de deux mois (Kirmisson).

et Monod, on observe un accroissement de volume, une suractivité fonctionnelle des parties nourries par ces capillaires. « C'est donc à la théorie vasculaire que nous nous rattachons pour expliquer ces hypertrophies congénitales unilatérales. Ces lésions nous semblent relever primitivement d'une paralysie incomplète.

« Aussi, nous dirons volontiers, sans vouloir créer une expression vicieuse, que ce que nous avons décrit est un éléphantiasis vasculaire sanguin, tandis que la maladie qui porte habituellement ce nom, est un éléphantiasis lymphatique [1]. »

Il est certain que, dans tous les cas où il y a stase veineuse,

1. Trélat et Monod, *Arch. gén. de méd.*, 1869, p. 536 et 676.

comme, par exemple, dans les anévrysmes artérioso-veineux, on voit survenir des troubles trophiques. D'autre part, tous les auteurs sont d'accord pour noter la présence fréquente d'angiomes superficiels sur les membres qui sont atteints d'hypertrophies congénitales. Or, M. Duzéa [1], dans sa thèse, a insisté sur l'allongement des membres qui sont le siège d'angiomes superficiels. Chez les jeunes sujets en voie de croissance, dit-il, une irritation quelconque portant sur le cartilage juxta-épiphysaire et sur le périoste, amène l'allongement du membre correspondant. Il est naturel d'admettre que la congestion épiphysaire et périostique causée par la présence d'un nævus entraîne un allongement hypertrophique de l'os.

Ainsi donc, la présence très fréquente de nævi superficiels sur les membres atteints d'hypertrophie congénitale, l'allongement du squelette dans les cas de nævi, les troubles trophiques survenant sous l'influence de la suractivité de la circulation capillaire, sont autant de circonstances qu'on peut invoquer à l'appui de la théorie vasculaire sanguine, sans toutefois la considérer comme absolument démontrée.

Reste la théorie nerveuse : on a rapporté aux nerfs trophiques les troubles de nutrition des membres; la même hypothèse a été faite pour l'hypertrophie congénitale. On a du reste fait remarquer que les vastes nævi congénitaux que l'on observe sur les membres paraissent suivre parfois tel ou tel territoire nerveux. L'auteur d'une thèse récente, M. Leblanc [2], a cherché même à démontrer que, dans l'hypertrophie congénitale, les lésions ne suivent pas exactement le trajet de tel ou tel nerf, mais sont en rapport avec les métamères ou segments embryonnaires primitifs, d'où viennent les éléments nerveux sensitifs des parties affectées. C'est, en un mot, l'adaptation à la théorie pathogénique de l'hypertrophie congénitale de ce qui a été admis pour le zona (Brissaud, Ballet, Achard) et pour les nævi superficiels eux-mêmes (Hallopeau et Weil). Mais c'est là pour le moment une simple hypothèse, à l'appui de laquelle l'auteur ne me paraît avoir apporté aucun argument décisif. Toutefois je me donnerai bien de garde de prendre parti dans une question aussi difficile, n'ayant aucun

1. Duzéa, *Sur quelques troubles de développement du squelette dus à des angiomes superficiels*, thèse de doct., Lyon, 1886.

2. Leblanc, *Contribution à l'étude de l'hypertrophie congénitale unilatérale partielle ou complète* (du rôle probable de la métamérie embryonnaire dans son évolution pathogénique), thèse de doct., Paris, 1897, n° 342.

argument nouveau à apporter au débat. Je me contente de signaler l'étude de cette intéressante et difficile question pathogénique aux travailleurs à venir.

Traitement. — Le traitement de l'hypertrophie congénitale est loin jusqu'ici d'avoir donné des résultats brillants. Lorsque le volume du membre constitue une difformité trop pénible, on a eu recours à l'amputation; encore n'a-t-on pas toujours obtenu de la sorte la guérison. Souvent on a vu, après l'amputation d'un ou plusieurs doigts atteints de macrodactylie, la maladie récidiver et se propager vers la racine du membre.

A côté de l'extirpation, il convient de faire une place à la compression élastique qui, entre les mains de Holmes et de Redard, a donné des résultats. C'est un moyen simple et qui mérite d'être tenté avec persévérance, avant d'en venir à l'amputation. Il est encore une autre méthode qui a été employée dans le traitement de l'éléphantiasis, et qui mérite d'être essayée. Nous voulons parler de la ligature de l'artère principale du membre. Elle a été mise en usage dans la macroglossie, et elle a donné des succès; Fehleisen[1] l'a pratiquée sur un enfant de treize mois. Il a lié la linguale dans le triangle du digastrique. Avant l'opération, la langue dépassait d'un bon centimètre l'arcade dentaire. Aussitôt après, elle redevint normale, puis elle augmenta de nouveau de volume pendant quelques jours, pour reprendre définitivement un volume normal.

Dans l'état actuel de la chirurgie, la ligature de l'artère principale du membre constitue une opération sans gravité, et qui mérite certainement d'être expérimentée.

1. Fehleisen, Ligature des deux artères linguales pour une macroglossie congénitale; *Berlin. Klin. Wochens.*, 1887, n° 50.

CHAPITRE DEUXIÈME

TUMEURS MALIGNES D'ORIGINE CONGÉNITALE

Les tumeurs malignes chez les très jeunes enfants sont loin d'être rares. On les rencontre avec une prédilection toute spéciale dans certains organes, tels que le globe de l'œil, le testicule et le rein. Leur existence peut être invoquée à juste raison à l'appui de la théorie de Cohnheim, qui voit dans l'existence de cellules embryonnaires, enfouies dans les tissus, et se mettant tout d'un coup à proliférer, l'origine des tumeurs malignes en général. Toutefois, il faut établir une distinction entre les tumeurs malignes observées chez les très jeunes enfants. Les unes en effet ne se sont fait remarquer qu'après la naissance; ici l'origine congénitale, aux dépens d'éléments embryonnaires, est probable, mais non démontrée; les autres, au contraire, sont bien réellement des tumeurs congénitales, en ce sens que leur existence a été constatée au moment même de la naissance, et que parfois même elle a été l'origine de dystocie.

Nous donnerons seulement ici un seul exemple de la première variété, nous réservant d'insister sur les tumeurs observées au moment même de la naissance, qui, elles, ne peuvent prêter à contestation.

Cohnheim[1] rapporte le fait suivant, relatif à une petite fille morte à l'âge de quinze mois, le 20 novembre 1874. Dans les trois premiers mois qui suivirent la naissance, l'enfant parut bien portante: mais, à la fin d'août, le Dr Freund fut consulté, et il constata, dans

1. Cohnheim (de Breslau), Congenitalesquergestreiftes Muskelsarkom der Niere; in *Wirchow's Archiv*, 1875, Band LXV, p. 64.

la région lombaire, une tumeur grosse comme le poing d'un adulte; à partir de ce moment, l'enfant baissa rapidement; la tumeur prit un si grand développement qu'au moment de la mort, elle remplissait presque toute la cavité abdominale.

Elle était constituée par le rein gauche, et mesurait 25 centimètres de longueur et 17 centimètres de largeur. Le rein droit, long de 7 centimètres, présentait lui-même une tumeur, mais beaucoup plus petite que la précédente.

« A l'aspect macroscopique de cette tumeur, dit Cohnheim, chacun aurait porté le diagnostic de carcinome primitif du rein. L'évolution rapide de la tumeur, ses dimensions, son aspect hétérogène, la métastase de l'autre rein, tout parlait dans ce sens. Quel ne fut pas mon étonnement lorsqu'au premier examen microscopique je n'aperçus que de magnifiques fibres musculaires striées! » Un examen approfondi montra que ces fibres formaient des faisceaux se dirigeant dans tous les sens, comme les faisceaux musculaires lisses d'un myome utérin.

Il s'agit ici, d'après Cohnheim, d'une de ces tumeurs rares appelées par Virchow *myosarcomes striés*, et rangées par lui dans la classe des tératomes. D'après l'auteur ce serait là un vice primitif de conformation. Il rappelle que le rein primitif se trouve en contact intime avec les protovertèbres, d'où dérive une grande partie de la musculature du tronc. Ne peut-on pas admettre, dit-il, que quelques cellules musculaires embryonnaires sont restées mélangées aux deux reins primitifs? Cela expliquerait l'origine des deux tumeurs musculaires au sein des reins définitifs. Quant aux nodules sarcomateux rencontrés dans la tumeur, Cohnheim se demande s'ils viennent d'une prolifération excessive du tissu conjonctif intermusculaire, ou s'il faut y voir des éléments préparatoires destinés à se transformer dans la suite en fibres musculaires striées.

Nous pourrions multiplier les exemples; mais, nous le répétons, ils ne sauraient être absolument démonstratifs, les tumeurs n'ayant pas été remarquées au moment même de la naissance. Il n'en est pas de même dans les faits que nous allons citer maintenant.

Voici, par exemple, une observation publiée par MM. Brindeau et Georghiu [1] dans laquelle un sarcome du rein du fœtus s'accompagnait d'hydramnios. La mère, une primipare âgée de trente-trois

1. Brindeau et Georghiu, Cas d'hydramnios dû à un sarcome du rein du fœtus; *Bulletin méd.*, 1897, p. 412.

ans, était enceinte de cinq mois. Son ventre augmentant rapidement, elle entra à la Maternité. L'utérus est celui d'une femme à terme; l'état général est mauvais; il y a de la dyspnée, des vomissements. On ponctionne les membranes; il s'écoule 7 litres de liquide. Le fœtus, du poids de 1100 grammes, est atteint d'une tumeur du rein gauche, grosse comme une orange. Il s'agit d'un sarcome à petites cellules. L'hydramnios était dû à la gêne circulatoire du système veineux ombilical.

L'observation de Jacobi [1] est relative à une femme de vingt-quatre ans, bien portante, dont le ventre prit, pendant la troisième grossesse, un développement si considérable qu'elle devait rester assise toute la journée. Au huitième mois, les mouvements actifs du fœtus cessèrent; la mère eut des douleurs abdominales vives avec hyperthermie. Accouchement provoqué; le volume de l'abdomen du fœtus était tel qu'il opposa un obstacle sérieux à l'accouchement. Les tissus de l'enfant étaient si mous que, pendant les tractions, une des cuisses fut presque séparée du tronc. Le fœtus pesait 9 livres; il présentait des nodules cancéreux du volume d'un pois ou d'une noisette dans le foie et dans le rein gauche. La capsule surrénale gauche en était aussi infiltrée.

Cullingworth [2] rapporte un cas de cancer de l'estomac rencontré à l'autopsie d'un enfant de cinq semaines. Pendant les dix premiers jours qui suivirent la naissance, cet enfant ne présenta rien d'anormal. Le dixième jour, il commença à avoir des vomissements qui se produisaient une heure après le repas; il y avait en même temps de la constipation. Plus tard, il eut des selles noires, abondantes, non fétides; les vomissements se rapprochèrent, l'émaciation devint extrême, et la mort survint le vingt-neuvième jour.

A l'autopsie, on trouva l'estomac très dilaté; le pylore, très épaissi, présentait sur la face interne de sa paroi inférieure une tumeur ramollie, ulcérée, qui oblitérait complètement l'orifice pylorique. Sous le microscope, on trouva un épithéliome, à cellules cylindriques, avec épaississement énorme de la tunique musculaire.

Le fait suivant de Stern [3], concernant un sarcome primitif de

1. Jacobi, Cancer primitif du rein et du foie chez le fœtus; *Med. Journal*, New-York, 1879; tirée de la thèse de Dumont, Paris, 1889.

2. Cullingworth, Cas de cancer de l'estomac chez un enfant de cinq semaines; *Brit. med. Journal*, 1877, vol. II.

3. Stern, Sarcome primitif de l'intestin grêle chez le nouveau-né, *Berlin. Klin. Wochens.*, 1894, n° 35, p. 802.

l'intestin grêle, n'est pas moins curieux : Une femme, âgée de vingt-trois ans, accoucha d'un enfant à terme, ne présentant pas de malformations extérieures. Aussitôt après la naissance, on remarqua que l'enfant n'expulsait pas de méconium par l'anus, mais qu'il rendait par la bouche des matières jaunâtres. Le ventre est ballonné, mais souple, ne présentant rien d'insolite à la palpation. Les jours suivants, des vomissements survinrent après chaque tétée, et l'enfant mourut au bout de quatre jours. On avait porté, pendant la vie, le diagnostic d'obstruction intestinale; mais vu l'âge et le mauvais état général de l'enfant, on s'était abstenu de toute intervention.

A l'autopsie, on trouve, sur l'intestin grêle, à un mètre trente-deux au-dessous du pylore, une tumeur occupant la face interne de l'intestin, sur une longueur de 20 centimètres; son épaisseur est de 1 centimètre 1/2; sa largeur de 4 à 5 centimètres.

L'examen histologique montre qu'il ne reste que des vestiges de muqueuse et d'épithélium; par-ci par-là, quelques glandes de Lieberkühn. Au milieu des débris de la *muscularis mucosæ*, on trouve des amas de cellules rondes, se colorant d'une façon intense par l'hématoxyline. La couche musculaire est traversée par de larges bandes des mêmes cellules. La partie la plus externe de cette couche, c'est-à-dire celle qui est la plus voisine du péritoine, présente un nombre surprenant de capillaires ectasiés, séparés par des amas de cellules rondes. Le revêtement péritonéal lui-même est intact. Ce néoplasme rappelle, sous beaucoup de rapports, les angio-sarcomes décrits par Kolaczek. Il s'agit donc ici d'un sarcome globo-cellulaire primitif de l'intestin grêle, sans métastase. Les lésions semblent avoir débuté dans la muqueuse, et avoir peu à peu envahi les couches externes de l'intestin.

Les observations précédentes se rapportent à des tumeurs malignes congénitales portant sur les principaux viscères, le foie, le rein, les capsules surrénales, l'estomac et l'intestin. On a également rencontré des tumeurs congénitales siégeant sur les membres et sur l'extrémité céphalique.

De Saint-Germain [1] rapporte l'histoire d'une enfant venue au monde avec une tumeur du volume d'une noisette, siégeant vers le tiers inférieur de l'avant-bras gauche. Cette tumeur paraissait avoir des adhérences profondes. Son volume grandit rapidement,

1. De Saint-Germain et Launois, Tumeurs malignes des enfants; *Revue mensuelle des maladies de l'enfance*, 1883, p. 33.

la peau qui la recouvre s'amincit; une ponction exploratrice ne retire que du sang. En dix jours, la tumeur atteint le volume d'un œuf de poule. L'enfant est présentée à Dolbeau et à Nélaton; tous deux portent le diagnostic de tumeur maligne, et Nélaton propose l'amputation de l'avant-bras. C'est alors que M. de Saint-Germain fut appelé; il pratiqua l'ablation de la tumeur à l'aide de l'écraseur linéaire. Sept jours après, récidive du volume d'un gros œuf. Pendant six mois, on cautérisa avec acharnement au chlorure de zinc et au galvano-cautère toute trace de repullulation. Au bout d'un certain temps, sans cause apparente, la repullulation cessa et la cicatrisation s'opéra. L'enfant mourut à l'âge de deux ans, d'une broncho-pneumonie. L'examen histologique fait par M. Malassez montra qu'il s'agissait d'un sarcome embryonnaire.

Dans un cas de Marshall [1], un enfant fut admis à l'hôpital pour une tumeur siégeant au niveau du mollet gauche. Déjà quinze jours après la naissance, la mère avait remarqué une différence de volume entre les deux jambes de l'enfant. Le membre grossit rapidement; au moment de l'admission, il mesurait 36 centimètres de circonférence, le côté sain n'ayant que 18 centimètres. Au toucher, la tumeur était tendue, demi-fluctuante, donnant la sensation d'une large collection de liquide située au-dessous du triceps. L'état général était excellent.

Le 29 janvier, on pratique une ponction exploratrice; il semble qu'on pénètre dans une large cavité; il s'écoule d'abord de la sérosité, puis du sang pur en grande abondance. L'enfant eut une syncope, et l'on dut recourir à la glace et à la compression pour arrêter l'hémorragie.

Le 2 février, amputation du genou; l'enfant fut revu six mois plus tard; l'état général était bon; il n'y avait pas trace de récidive.

Description de la tumeur. — La tumeur s'étend depuis l'interligne articulaire du genou jusqu'à 3 centimètres au-dessus du cou-de-pied. Elle est située entre la couche superficielle et la couche profonde des muscles postérieurs de la jambe. Tous les muscles sont reconnaissables; mais ils ont subi la dégénérescence graisseuse. Le tibia et le péroné sont aplatis d'avant en arrière et incurvés suivant le sens vertical, à concavité regardant en arrière. Ces deux os sont plus écartés l'un de l'autre qu'à l'état normal. Le membre est enveloppé d'une couche de graisse, épaisse de 1 à

1. Marshall, Sarcome fuso-cellulaire de la jambe chez un enfant de cinq mois: *The Lancet*, octobre 1878, p. 545, vol. II.

2 centimètres. La tumeur est irrégulièrement ovale; son grand axe est parallèle à celui de la jambe. Elle est longue de 12 centimètres, large de 6 centimètres, entourée d'une capsule de tissu cellulaire condensé. Elle semble s'être accrue dans un espace intermusculaire, sans avoir infiltré les muscles voisins. A la coupe, elle paraît homogène, de texture fibreuse. Elle renferme un large kyste, rempli de caillots sanguins. Au microscope, on retrouve tous les caractères du sarcome fuso-cellulaire, cellules en fuseau avec noyaux allongés, et beaucoup de tissu cellulaire diffus. D'après le siège de cette tumeur, on peut conclure qu'elle s'est développée aux dépens de l'aponévrose profonde du mollet.

Aux deux faits précédents nous joindrons un cas publié par Mandillon[1], et relatif à un sarcome congénital observé chez un garçon de quatre jours. La tumeur, du volume d'une orange, présentant une circonférence de 25 centimètres, était située à 2 centimètres en dehors du bec de l'apophyse coracoïde. Cette tumeur, de consistance inégale, était légèrement mobile sur sa base; sa membrane d'enveloppe était rouge et très vasculaire.

Croyant à un kyste, le médecin fit une ponction qui ne donna que du sang. Les jours suivants, la peau recouvrant le néoplasme se gangréna; et, malgré un diagnostic hésitant, la tumeur fut enlevée au thermocautère. L'enfant continua à téter avec entrain, et la guérison fut rapide. Deux mois après, la cicatrice, blanche et lisse, n'offrait plus que l'étendue d'une pièce de 50 centimes.

A la coupe, la tumeur présentait l'aspect d'un sarcome. A un fort grossissement, dans les points jeunes de la tumeur, on voit des cellules fusiformes, très allongées, irrégulièrement semées dans le tissu fibrillaire, et quelques cellules rondes. Certaines de ces cellules ont perdu leur protoplasma, et ne montrent plus que leur noyau. Il s'agit donc d'un sarcome fusiforme en voie de régression granulo-graisseuse.

Dans le cas publié par MM. Bourneville et Bricon[2], l'existence de la tumeur congénitale est remarquable en ce qu'elle coïncide avec plusieurs autres malformations, ectromélie, rein unique, persistance d'un cloaque vésico-rectal.

L'enfant R..., né le 7 mars 1886, est décédé le 13 mars, au bout

1. Mandillon, Sarcome congénital chez un enfant de quatre jours; *Bull. et mém. de la Soc. de Chir.*, 27 février 1878, p. 160.

2. Bourneville et Bricon, Ectromélie unilatérale; rein unique; inclusion de la verge; cloaque vésico-rectal; tumeur mixte (fibro-sarcome) du périnée; *Bull. Soc. anatomique*, 1886, p. 238.

de six jours. Les membres supérieurs sont bien conformés; mais la colonne vertébrale est déviée vers la droite dans la région lombaire. La moitié gauche du bassin est un peu déprimée; la peau qui la recouvre est ulcérée. Sur la ligne médiane, dans la région coccygienne, existe une dépression infundibuliforme où aboutissent quatre sillons. C'est là que se trouve une fente par où l'on s'assure que sortent les excréments.

La hanche droite paraît normale; les mouvements d'abduction sont pourtant limités. Le fémur droit est un peu incurvé; la jambe droite l'est beaucoup, elle porte un pied bot varus prononcé. A gauche, il existe une amputation congénitale de la cuisse, à l'union de son tiers moyen avec le tiers inférieur. Ce membre est représenté par un moignon, long de 7 centimètres, dévié dans l'adduction, et qui ne peut être porté dans l'abduction; il est en même temps fléchi sur l'abdomen.

Au-dessous du pli génito-crural gauche existe un mamelon, qui a 7 à 8 millimètres de hauteur. Cette saillie ressemble tout à fait à un bout de sein sans orifice, et ne rappelle point l'aspect de la verge.

Au niveau du périnée existe une tumeur en forme de cône tronqué, au sommet duquel se voit une fente en V dont l'ouverture est de 8 millimètres de longueur.

Autopsie. — Dans la fente en V citée plus haut, on constate l'existence d'un gland profondément situé. Les lèvres de ce V représentent le prépuce. Une sonde introduite dans l'urètre ne parvient pas jusque dans la vessie. Une section faite le long de cette sonde permet de voir que l'obstacle est constitué par une tumeur. Le mamelon, situé sur le côté du pénis, n'est autre chose qu'un scrotum inhabité. Le rein gauche manque absolument, mais non la capsule surrénale gauche. Le rein droit est normal, son uretère est sinueux, dilaté. Les deux testicules sont situés sur les côtés du bassin. La vessie ouverte postérieurement communique largement avec une sorte de cloaque qui, lui, est commun avec le rectum. Sur la face interne du rectum se trouve une tumeur bourgeonnante, d'aspect sarcomateux. Cette tumeur a envahi toute la partie gauche du bassin, les faces latérale et postérieure de la cuisse gauche. Elle est blanchâtre, ferme au toucher, criant sous le couteau. Elle envahit tout le périnée. C'est elle qui, en se développant d'arrière en avant, avait presque enfoui le gland sous la peau du périnée, faisant croire un instant à l'existence

d'une vulve. L'examen histologique de cette tumeur a prouvé qu'il s'agissait d'un fibro-sarcome.

L'extrémité céphalique a été également le siège de tumeurs observées au moment même de la naissance. Dans un cas de Massin, une primipare de dix-neuf ans accouche d'une fille bien développée, pesant 3150 grammes. A l'examen de l'enfant, on découvre deux tumeurs qui sortent de la bouche en soulevant la lèvre supérieure. Ces tumeurs provenaient du bord de la gencive supérieure. L'une d'elles avait le volume d'un gros haricot, l'autre celui d'une cerise. La muqueuse qui les recouvrait paraissait normale. La consistance était ferme; le pédicule d'implantation offrait une large base. L'opération fut faite le quatrième jour sans chloroforme; elle ne causa ni douleurs, ni hémorragie. La guérison survint sans incident.

A la coupe, la tumeur était rosée, compacte; on aurait pu croire à un fibrome congénital de la gencive. Mais, sous le microscope, la tumeur se montra formée tout entière d'éléments épithéliaux.

Dans la thèse de Mariage, nous trouvons le cas suivant appartenant à Charon : le 20 octobre 1877, fut apportée à l'hôpital une petite fille venue au monde depuis huit heures seulement, et atteinte de la difformité suivante[1] :

Sur la face de l'enfant se voit une tumeur grosse comme un œuf de poule, bosselée, d'un rouge violacé. Elle part de l'angle interne de l'œil droit, envahit toute la région nasale, et tend à gagner le front. En 8 jours, elle double de volume, envahit le front, les lèvres, le grand angle de l'œil gauche, en refoulant ce dernier vers la tempe.

Les jours suivants, la tumeur s'ulcère, laisse écouler un liquide sanieux, fétide. A partir du dixième jour, l'état général s'altère, l'enfant se cachectise, et meurt le 11 décembre.

Autopsie. — La tumeur principale n'intéresse nullement ni l'œil, ni le nerf optique. On trouve plusieurs noyaux gris, secondaires, dans la peau du ventre, dans le tissu cellulaire sous-pleural et abdominal. Il en existe également dans le rein gauche. A l'examen histologique, la grosse tumeur est formée de cellules embryonnaires unies par un stroma très fin, composé de substance amorphe. La tumeur a subi, en plusieurs points, la dégénéres-

1. Charon, Sarcome congénital de la face, *Bull. de l'Ac. de méd. de Belgique*, 1878; in thèse de Mariage, *Tumeurs malignes des enfants*, Paris, 1895.

cence graisseuse. Il s'agit, en somme, d'un sarcome globo-cellulaire.

Le cas de Zahn[1] est particulièrement intéressant, en ce que l'auteur assigne comme siège primitif à la tumeur la boule graisseuse de Bichat. Le fœtus qui portait cette tumeur mesurait 30 centimètres de longueur. Comme autres malformations, il ne présentait pas autre chose qu'un double pied bot. La tumeur mesure 15 centimètres dans le sens vertical, et 12 centimètres horizontalement. Elle atteint l'oreille en dehors, la paupière inférieure en haut, la commissure labiale gauche en dedans. A travers la bouche entr'ouverte, on voit la muqueuse saine, mais fortement repoussée en dedans. La partie inférieure de la tumeur dépasse le menton et atteint l'os hyoïde. Sa surface est bosselée; la peau qui la recouvre est brunâtre, nécrosée, déchirée même sur les points culminants de la tumeur.

Une coupe longitudinale montre que la tumeur est extraordinairement vasculaire. On y distingue trois zones bien tranchées : 1° une zone externe, nécrosée; 2° une zone moyenne, large et rouge ; 3° une zone interne, analogue à de la moelle et très vasculaire.

Les résultats de l'examen microscopique furent les suivants : dans le centre et la portion interne, là où se trouvait la zone d'aspect médullaire, il n'y a que de petites cellules à très gros noyau. Dans la région moyenne, les vaisseaux sont plus nombreux. La substance fondamentale renferme moins de cellules rondes que la couche précédente; on y voit en outre de grandes cellules fusiformes avec de longs prolongements. Dans certains points, ces cellules fusiformes sont assez nombreuses pour former un véritable réseau. Dans la zone périphérique, il existe des fibres élastiques et des cellules rondes devenues tout à fait graisseuses.

Les coupes permirent de constater qu'à sa partie supérieure le néoplasme était séparé des tissus voisins par une véritable membrane; sa partie interne était adjacente au buccinateur. La tumeur émettait en outre un prolongement blanchâtre, mobile, gros comme une plume à écrire, dans la profondeur de la fossette sphéno-palatine. En dehors de ce prolongement, le masséter existe tout à fait intact. La parotide est normale; son canal excréteur traverse de part en part la tumeur. En dessous de la paupière, on trouve dans

1. W. Zahn, Myxosarcom der linken Wange bei einem sechs monatlichen Fœtus; *Deutsche Zeitschrift für Chir.*, 1885, p. 387.

le néoplasme quatre kystes, du volume d'une noisette, dont les parois sont tapissées de cellules plates; aussi l'auteur les considère-t-il comme d'origine lymphatique. Quant au néoplasme, c'est un myxosarcome développé aux dépens de la boule graisseuse de Bichat.

C'est encore d'un sarcome congénital qu'il s'agit dans le cas publié par Philipps [1]. Au moment de la naissance, la tumeur siégeant au niveau du front, et du volume d'une petite noix de coco, se mit à saigner abondamment. Deux jours après, on nota une grosseur dans la région sous-maxillaire droite, qui se mit à grossir rapidement, et envahit la parotide et le cou. Les veines du cuir chevelu augmentèrent de volume; toute la surface de la tumeur devint violacée. L'enfant prit bien le sein pendant quelques jours; puis, la tumeur envahissant les régions profondes, la déglutition devint impossible; la mort survint le dixième jour.

La masse principale de la tumeur proéminait à droite de la face, envahissant le cuir chevelu, la racine du nez et la commissure palpébrale, dans son angle interne. Elle mesurait 7 centimètres dans le sens vertical; 5,5 centimètres transversalement, et 4 centimètres d'épaisseur. Son sommet était ulcéré et fongueux; le périoste frontal n'était pas atteint.

Une autre masse tubéreuse, bleuâtre, adhérente aux téguments, siégeait derrière l'oreille du côté droit et contournait le méat auditif. Un prolongement triangulaire avançait vers le pharynx et la base du crâne. D'autres noyaux plus petits se trouvaient sous la paupière inférieure et sur la lèvre supérieure. On trouva quelques petites métastases dans la plèvre et dans le foie.

A l'examen histologique, la portion principale de la tumeur se montra constituée par des cellules rondes, infiltrant le tissu cellulaire sous-cutané. Il s'agissait donc d'un sarcome; la même constitution histologique fut rencontrée dans la tumeur juxta-parotidienne et dans celle du foie.

Nous pourrions multiplier les exemples [2]; mais nous craindrions de fatiguer l'attention du lecteur par une trop longue énumération. Il nous suffit d'avoir montré, par les observations précédentes, que, pour être rares, les tumeurs congénitales existant au moment

1. Philipps, Congenital Sarcome in a new born infant; *Obstetrical Transact.*, 1888, t. XXX, p. 334.
2. Voyez encore : Marc, Leiomyome congénital sous-cutané, *Archiv für Pathol. Anat. Virchow*, 1891, p. 543.

même de la naissance, n'en sont pas moins bien démontrées. Nous pourrions, comme nous l'avons déjà dit, y ajouter un très grand nombre de faits de tumeurs malignes développées à une époque assez rapprochée de la naissance pour qu'on soit autorisé à les regarder comme d'origine congénitale. En résumé donc, l'étude des tumeurs malignes dans la première enfance est très favorable à la théorie de Cohnheim, qui voit dans le développement d'éléments embryonnaires enfouis au milieu des tissus, l'origine générale des tumeurs malignes. Cette théorie trouve encore sa confirmation dans les expériences récentes de mon ami M. Féré[1] qui, en greffant sur le poulet des éléments embryonnaires, est arrivé à produire, dans certains cas, des tumeurs persistantes.

Une question fort intéressante, c'est celle de la propagation cancéreuse de la mère au fœtus, que pose Friedreich[2] à propos d'une observation personnelle. Ce fait est relatif à une femme de trente-sept ans, accouchée le 20 décembre 1865. Sept jours après, on l'apporte à l'hôpital dans un état très grave. Dans l'abdomen, il existe une tumeur volumineuse, médiane, remplissant presque toute la cavité. Le foie est hypertrophié, ainsi que les ganglions. Au niveau du front, il existe depuis quatre semaines, au dire de la malade, une tumeur bosselée et dure. Le diagnostic fut : carcinome du foie avec métastases dans les os, les mamelles, les ganglions, et pleurésie exsudative carcinomateuse; diagnostic pleinement justifié par l'autopsie, dont nous ne rapporterons pas ici tous les détails.

L'examen histologique des tumeurs trouvées dans le foie, le cœur, le corps thyroïde, l'utérus, les os, l'intestin grêle, les ganglions lymphatiques, les mamelles, donna des résultats identiques. Toutes ces tumeurs étaient constituées par une substance ferme, grisâtre, homogène, peu vasculaire, rappelant le cartilage et donnant un peu de suc laiteux à la coupe. Le microscope décelait partout un tissu conjonctif fasciculé, renfermant dans ses mailles de grosses cellules, polymorphes, à plusieurs noyaux. En un mot, il n'y a aucun doute sur la nature carcinomateuse de toutes ces tumeurs.

Or, l'enfant, né trois semaines avant terme, vint au monde

1. Voyez Ch. Féré, Note sur la production expérimentale de tératomes; *Archives d'anat. microscopique*, t. I, fasc. II, p. 193.

2. Friedreich, Propagation du cancer de la mère au fœtus; *Virchow's Archiv*, t. XXXVI, p. 463, 1867; Résumé dans la thèse de Le Vaillant, *Tumeurs de l'enfance*, Paris, 1881.

cachectique. Dès le second jour, il se développa chez lui un sclérème généralisé qui l'emporta au sixième jour. Aussitôt après la naissance, on remarqua, au-devant de la rotule du genou gauche, une tumeur rouge. A l'autopsie, on constata que cette tumeur avait pris naissance dans le tissu conjonctif sous-cutané. Elle est très vasculaire; sa consistance est un peu moins ferme que celle des tumeurs de la mère; elle présente, à la coupe, une coloration grisâtre. Sous le microscope, la structure de cette tumeur ressemble d'une façon frappante à celles de la mère. Entre les mailles d'un stroma fasciculé très bien développé, richement pourvu de capillaires, on trouve des cellules cancéreuses serrées les unes contre les autres. Ces cellules plurinucléées ne diffèrent de celles des tumeurs maternelles que par leurs dimensions plus petites.

Friedreich regarde la tumeur constatée dans le foie de la mère comme la tumeur primitive. Quant à la tumeur trouvée chez le fœtus au niveau du genou, elle ne saurait, d'après lui, être considérée comme une pure coïncidence, mais bien comme le fait d'une généralisation, qui s'est faite pendant la vie intra-utérine, de la mère au fœtus.

TABLE DES MATIÈRES

Préface VII

PREMIÈRE SECTION

MALADIES CONGÉNITALES DU RACHIS, DE LA TÊTE ET DU COU

CHAPITRE PREMIER

MALADIES CONGÉNITALES DU RACHIS

I. Notions préliminaires d'embryologie 1
II. Spina-bifida 7
III. Tumeurs congénitales de la région sacro-coccygienne 36
IV. Infundibulum para-coccygien et fistules para-coccygiennes 46

CHAPITRE DEUXIÈME

MALADIES CONGÉNITALES DU CRANE ET DE L'ENCÉPHALE

I. Développement du crâne et de l'encéphale 52
II. Encéphalocèle 56
III. Céphalématome 67
IV. Hydrocéphalie 73
V. Microcéphalie 80

CHAPITRE TROISIÈME

MALADIES CONGÉNITALES DE LA FACE

I. Développement de la face et du cou 88
II. Bec-de-lièvre 94
III. Divisions congénitales du palais 120

CHAPITRE QUATRIÈME

MALADIES CONGÉNITALES DU COU

I. Fistules congénitales du cou 133
II. Kystes congénitaux de la tête et du cou 145

1° Kystes d'origine branchiale : 145
A. Kystes dermoïdes de la région crânienne..... 146
B. Kystes dermoïdes de la face..... 149
C. Kystes dermoïdes du cou..... 153
2° Kystes séreux congénitaux..... 158
III. Fibro-chondromes branchiaux. — Néoplasmes d'origine branchiale..... 166
IV. Torticolis congénital..... 172

DEUXIÈME SECTION

MALADIES CONGÉNITALES DU TRONC

CHAPITRE PREMIER

MALADIES CONGÉNITALES DU THORAX

I. Malformations congénitales de l'œsophage et de la trachée..... 195
II. Hernie diaphragmatique..... 202
III. Anomalies des parois thoraciques..... 204
Poitrine en entonnoir..... 204
Absence congénitale des muscles pectoraux..... 204
Hernies congénitales du poumon..... 205
Fissures congénitales du sternum..... 205
Anomalies des côtes..... 206

CHAPITRE DEUXIÈME

MALADIES CONGÉNITALES DE L'OMBILIC

I. Développement de l'abdomen. — Anomalies dérivant du canal omphalo-mésentérique..... 208
1° Diverticule adhérent à l'intestin et libre dans la cavité abdominale (diverticule de Meckel)..... 210
2° Diverticule resté adhérent à l'ombilic..... .. 212
3° Diverticule avec rétention des produits de sécrétion; formation de kystes de la région ombilicale..... . 214
II. Anomalies de l'ouraque..... 219
1° Fistules urinaires congénitales de l'ombilic..... 219
2° Kystes de l'ouraque..... 225
III. Hernies ombilicales..... 227

CHAPITRE TROISIÈME

MALADIES CONGÉNITALES DES ORGANES GÉNITO-URINAIRES

I. Développement des organes génito-urinaires et de l'extrémité inférieure du tube digestif (anus et rectum)..... 240
1° Développement de l'appareil urinaire..... 240
2° Développement des organes génitaux internes..... 243
3° Développement des organes génitaux externes et de la portion terminale du tube digestif..... 251
II. Exstrophie de la vessie..... 256
III. Épispadias 282

IV. Hypospadias 295
V. Phimosis 311
VI. Ectopie testiculaire 320
VII. Hernies inguinales congénitales 342
Variétés anatomiques de la hernie inguinale congénitale 343
1° Hernie vaginale complète ou testiculaire 344
2° Hernie vaginale funiculaire 345
3° Hernie congénitale avec ectopie testiculaire 345
4° Hernie inguino-interstitielle 346
5° Hernie inguino-propéritonéale 348
6° Hernie enkystée de la tunique vaginale 349
7° Hernies inguinales congénitales chez la femme. Hernies de l'ovaire. 367
VIII. Diverses variétés d'hydrocèle congénitale 368
Hydrocèle par persistance du canal vagino-péritonéal 368
Hydrocèle infantile 371
Kystes du cordon 372
IX. Vices de conformation des organes génitaux chez la femme 375
Atrésie de la vulve et du vagin 375
Abouchements anormaux des uretères à la vulve et dans le vagin. Persistance du canal de Wolff chez la femme 376
Malformations du vagin 380
Malformations de l'utérus 382
Accidents de rétention consécutifs aux atrésies génitales 383

CHAPITRE QUATRIÈME

VICES DE CONFORMATION DE L'INTESTIN

I. Vices de conformation de l'anus et du rectum 389
1° Rétrécissements 389
2° Imperforations 390
3° Absence de l'anus et du rectum 391
4° Abouchements anormaux 391
II. Autres vices de conformation du tube digestif 410
Estomac 410
Duodénum 411
Iléon 414
Gros intestin 415

TROISIÈME SECTION

VICES DE CONFORMATION DES MEMBRES

CHAPITRE PREMIER

VICES DE CONFORMATION COMMUNS AUX DEUX MEMBRES SUPÉRIEUR ET INFÉRIEUR

I. Résumé du développement des membres 417
II. Absence totale d'un membre ou d'un segment de membre 420
1° Ectromélie 420
2° Hémimélie 421
3° Phocomélie 421

CHAPITRE DEUXIÈME

VICES DE CONFORMATION DU MEMBRE SUPÉRIEUR

I. Vices de conformation des doigts 428
A. Vices de conformation des doigts en général 428
a. Polydactylie 428
b. Ectrodactylie 434
c. Syndactylie 440
B. Vices de conformation du pouce en particulier 450
1° Ectrodactylie du pouce 450
2° Pouces surnuméraires 452
a. Pouces surnuméraires 452
b. Pouces bifides 452
3° Pouces à trois phalanges 454
4° Déviations latérales du pouce 455
II. Main bote congénitale; absence congénitale du radius et du cubitus 457
Première variété. Main bote avec intégrité du squelette 459
Deuxième variété. Main bote avec développement incomplet du squelette 460
A. Absence congénitale du radius 460
B. Absence congénitale du cubitus 473
III. Luxations congénitales du coude 481
IV. Luxations congénitales de l'épaule 485
V. Malformations congénitales de l'omoplate. Refoulement de l'omoplate par en haut 486
VI. Anomalies congénitales de la clavicule 497

CHAPITRE TROISIÈME

MALADIES CONGÉNITALES DU MEMBRE INFÉRIEUR

I. Du pied bot 499
1° Du pied bot varus équin congénital 510
2° Des autres formes du pied bot congénital 549
1° Pied bot talus valgus 549
2° Talus direct 550
3° Valgus et talus purs 550
4° Équin pur 550
II. Absence congénitale du péroné 551
III. Absence congénitale du tibia 573
IV. Genu recurvatum d'origine congénitale (Luxation congénitale du genou en avant) 580
V. Anomalies congénitales de l'appareil rotulien 587
1° Luxation congénitale de la rotule 587
2° Absence congénitale de la rotule 588
VI. Luxations congénitales de la hanche 593
Étiologie et fréquence 594
Pathogénie 596
Anatomie pathologique 606
Symptômes 626
Marche et pronostic 640
Complications 644
Diagnostic 646
Traitement 651
1° Réduction par la méthode sanglante 652

2° Méthode non sanglante de réduction extemporanée..... 674
3° Méthode de réduction lente ou méthode française..... 682
Traitement palliatif..... 690

QUATRIÈME SECTION

NÉOPLASMES OU TUMEURS D'ORIGINE CONGÉNITALE

CHAPITRE PREMIER

TUMEURS BÉNIGNES D'ORIGINE CONGÉNITALE

I. Angiomes..... 700
II. Lipomes congénitaux..... 716
III. Kystes dermoïdes, tératomes et inclusions parasitaires..... 720
IV. Hypertrophies congénitales..... 732

CHAPITRE DEUXIÈME

Tumeurs malignes d'origine congénitale..... 750

Coulommiers. — Imp. PAUL BRODARD. — 894-97.

M761 Kirmisson,Edouard
K59 Traité des malad
1898 chirurgicales 2740

NAME

DATE

Ahmed K. Mazen 5/16/6
MAZEN

MAY 30